This is a digital copy of a book that was preserved for generations on library shelves before it was carefully scanned by Google as part of a project to make the world's books discoverable online.

It has survived long enough for the copyright to expire and the book to enter the public domain. A public domain book is one that was never subject to copyright or whose legal copyright term has expired. Whether a book is in the public domain may vary country to country. Public domain books are our gateways to the past, representing a wealth of history, culture and knowledge that's often difficult to discover.

Marks, notations and other marginalia present in the original volume will appear in this file - a reminder of this book's long journey from the publisher to a library and finally to you.

Usage guidelines

Google is proud to partner with libraries to digitize public domain materials and make them widely accessible. Public domain books belong to the public and we are merely their custodians. Nevertheless, this work is expensive, so in order to keep providing this resource, we have taken steps to prevent abuse by commercial parties, including placing technical restrictions on automated querying.

We also ask that you:

+ *Make non-commercial use of the files* We designed Google Book Search for use by individuals, and we request that you use these files for personal, non-commercial purposes.

+ *Refrain from automated querying* Do not send automated queries of any sort to Google's system: If you are conducting research on machine translation, optical character recognition or other areas where access to a large amount of text is helpful, please contact us. We encourage the use of public domain materials for these purposes and may be able to help.

+ *Maintain attribution* The Google "watermark" you see on each file is essential for informing people about this project and helping them find additional materials through Google Book Search. Please do not remove it.

+ *Keep it legal* Whatever your use, remember that you are responsible for ensuring that what you are doing is legal. Do not assume that just because we believe a book is in the public domain for users in the United States, that the work is also in the public domain for users in other countries. Whether a book is still in copyright varies from country to country, and we can't offer guidance on whether any specific use of any specific book is allowed. Please do not assume that a book's appearance in Google Book Search means it can be used in any manner anywhere in the world. Copyright infringement liability can be quite severe.

About Google Book Search

Google's mission is to organize the world's information and to make it universally accessible and useful. Google Book Search helps readers discover the world's books while helping authors and publishers reach new audiences. You can search through the full text of this book on the web at `http://books.google.com/`

LANE MEDICAL LIBRARY STANFORD
2 45 0224 1500

LANE

MEDICAL LIBRARY

LEVI COOPER LANE FUND

PRESENTED TO

The New York Academy of Medicine.

By Mrs. Wm. Colbrett

Of 1895

TOPOGRAPHISCH-CHIRURGISCHE

ANATOMIE DES MENSCHEN

von

Dr. RÜDINGER,

ausserordentl. Professor an der Universität, Adjunct und Prosector an der anatomischen Anstalt in München.

LANE LIBRARY

ERSTE UND ZWEITE ABTHEILUNG

(Brust und Bauch).

MIT SECHSZEHN TAFELN

ENTHALTEND SECHSUNDDREISSIG FIGUREN

IN LICHTDRUCK VON MAX GEMOSER

UND ZEHN FIGUREN IN HOLZSCHNITT.

THE NEW YORK [redacted] LIBRARY. ACADEMY OF MEDICINE.

LANE MEDICAL LIBRARY 16251 SAN FRANCISCO

STUTTGART.

VERLAG DER J. G. COTTA'SCHEN BUCHHANDLUNG.

1873.

LANE LIBRARY

Übersetzungsrecht vorbehalten.

Buchdruckerei der J. G. Cotta'schen Buchhandlung in Stuttgart.

Z 551
R91
1872-8

Vorwort.

Die topographisch-chirurgische Anatomie hat als angewandte Disciplin zunächst die Aufgabe, die einzelnen Gebilde in den verschiedenen Regionen des menschlichen Körpers in Gruppen übersichtlich zusammengefasst für die praktische Medicin verwerthbar darzustellen.

Aber nicht nur für die Medicin, sondern für alle jene Gebiete der Wissenschaft und Kunst, in denen der Anatomie eine hohe Bedeutung zufällt, erlangt das specielle anatomische Wissen erst seinen wahren Werth durch tiefere Einsicht in die räumlichen Beziehungen der Organe und Organtheile zu einander und durch Uebertragung der an der Leiche gewonnenen topographischen Gesammtbilder auf den lebendigen Leib.

Die Topographie der Organe kann jedoch durch das Studium der Aussenseite (sog. Flächenansicht) allein ebensowenig genügend erkannt werden, als die gegenseitigen Beziehungen der verschiedenen Lokalitäten eines Hauses aus dessen Façade zu entnehmen sind, und gleichwie also der Architekt an dem Grund- und Aufriss eines Gebäudes das Neben- und Uebereinandersein der inneren Räume klarstellt, so hat der Anatom die räumliche Ausdehnung der einzelnen Organe an Durchschnitten durch die drei Körperebenen, welche die Flächenansicht ergänzen, zu demonstriren.

Die vorliegende Arbeit über topographisch-chirurgische Anatomie beabsichtigt, in bündiger Darstellung und im Verein mit einer reichen und übersichtlichen Illustration den Studirenden und Aerzten das schwierige Studium der Topographie der Körperregionen zu erleichtern und die in neuerer Zeit wahrnehmbare Vorliebe für dasselbe wach zu erhalten.

Mag man auch über die anatomische Unterrichtsmethode verschiedener Meinung sein, niemals wird die Natur in erster und

die Illustration in zweiter Reihe durch anderartige Hilfsmittel ersetzt werden können, und ganz besonders ist letztere als Unterstützungs- und stets bereites Auffrischungsmittel für die lebendige Anschauung unentbehrlich.

Die den beiden ersten Abtheilungen über Brust und Bauch beigegebenen Abbildungen wurden auf photographischem Wege nach Flächendarstellungen und gefrornen Durchschnitten, welche in dem kalten Winter 1870/71 ausgeführt werden konnten, gewonnen und mit Hilfe des Gemoser'schen Lichtdruckes, also ohne Beeinträchtigung des photographischen Originales, vervielfältigt und mit Farben versehen.

Soll die topographisch-chirurgische Anatomie als selbstständige Disciplin eine bestimmte Mitte zwischen der systematischen Anatomie und der Histologie einhalten, so müssen diese beiden in ihrem wesentlichen Inhalt als bekannt vorausgesetzt werden. Da aber die Form der verschiedenen Gebilde bei Erzeugung der Regionen eine vorwiegende Rolle spielt, so konnten specielle anatomische Angaben ebensowenig völlig umgangen werden, als die Topographie der Gewebselemente.

Die mannigfachen Beziehungen der topographischen Anatomie zur operativen Chirurgie und zur inneren Medicin wurden möglichst berücksichtigt, bezüglich specieller Erörterungen musste jedoch auf die ausführlichere Besprechung in chirurgisch-medicinischen Werken verwiesen werden.

Für die vielfache Theilnahme und Unterstützung, welche Herr Prof. von Bischoff dieser Arbeit gewährte, spreche ich hier meinen innigsten Dank aus.

Auch meinem Freunde, Oberstabsarzt Dr. Friedrich, sage ich besten Dank für seinen vielfachen Rath, welchen ich für praktisch-medicinische Fragen von ihm erhielt.

Besonders lebhaft ist in mir der Wunsch, die vorliegende Schrift möchte zur Förderung des wissenschaftlichen Strebens bei den Studirenden der Medicin nachhaltig beitragen!

München, im Januar 1873.

Dr. Rüdinger.

Inhaltsverzeichniss des Textes.

Erste Abtheilung.

	Seite
Die Brust	3
Regionen	4
Formverschiedenheit	5
Durchmesser	7
Brustwände	14
I. **Vordere Wand**	14
Brustdrüse	15
Muskeln, Knochen. Knorpel	16
Weichgebilde	19
Gefässe und Nerven	19
II. **Seitliche Wand**	21
Muskeln etc.	21
III. **Hintere Wand**	23
Muskeln etc.	24
IV. **Untere Wand**	32
Zwerchfell	32
Brustinhalt	36
(**Pleurasäcke**, Mittelfellraum, Brustapertur, complementäre Räume.)	
Lungen	40
Lungenwurzel	42
Lungengewebe	43
Mittelfellraum	47
I. *Regio cardiaca*	48
Herzbeutel	48
Herz	50
Einzelne Abtheilungen	51
Herzlage	55
Oberfläche	56
Muskeln	57
Innenfläche	59
Gefässstämme	62
II. *Regio supracardiaca*	65
Thymus	65
Grosse Gefässstämme	66
Hinterer Mittelfellraum	70
(Speiseröhre, *Aorta thoracica*, *Venae azygos* und *hemiazygos*, Milchbrustgang, Brusttheile der *Nervi vagi* und *sympathici*.)	
Varietäten der Aorta	78

Zweite Abtheilung.

	Seite
Der Bauch	83
Regionen	84
Bauchwände und Schichten	87
Gefässe und Nerven	94

	Seite
Bauchhöhle	98
Bauchfell	98
Verdauungsapparat	107
Magen	107
Dünndarm	110
Dickdarm	113
Blinddarm	114
Colon ascendens	115
Colon transversum	115
Colon descendens	116
S romanum siv. Flexura sigmoidea	116
Mastdarm	117
Schichten des Verdauungskanals	117
Tunica serosa	117
Tunica muscularis	118
Tunica mucosa	120
Darmzotten	122
Drüsen der Schleimhaut	123
Leber, Bauchspeicheldrüse, Milz	125
Leber	125
Lage derselben	129
Leberpforte	131
Gefässe und *Ductus hepaticus*	132
Lebersubstanz	133
Gallencapillaren	134
Gallenblase	135
Ductus choledochus	136
Heister'sche Klappe	136
Bauchspeicheldrüse	136
Ductus pancreaticus s. Wirsungianus	138
Milz	138
Wandernde Milz	140
Balkengewebe	140
Corpuscula Malpighii	140
Lymphgefässe und Nerven	142
Grössere Gefässstämme innerhalb der Bauchhöhle	143
Aorta abdominalis	143
Vena cava inferior	143
Varietäten der Aorta	144
Aeste der Aorta	144
Pfortader	148
Capillare Verbreitung der Gefässe am Magen und Darmkanal	150
Chylus- und Lymphgefässe in der Bauchhöhle	152
Nerven der Baucheingeweide	154
Nervi vagi und *splanchnici*	157
Anhang	158
Ueber die Herausnahme der Brust- und Baucheingeweide	158
Eröffnung der Brusthöhle	158
Eröffnung der Bauchhöhle	161

ERSTE ABTHEILUNG.

DIE BRUST.

Die Brust.

Die **Brust**, *Thorax*, als obere Abtheilung des Rumpfes, beginnt ihre vollständigere Ausbildung mit der unwillkürlichen rhythmischen Athemthätigkeit beim Eintritt des Menschen in die Atmosphäre, und alle die eigenartigen Entwickelungsphasen, welche die Brust vom Beginn des fötalen Lebens bis zum letzten Athemzuge, dem Tode, durchläuft, sind vorwiegend von dem Verhalten ihrer Eingeweide, der äusserlich angebrachten Muskulatur und den Milchdrüsen abhängig.

Der Thorax stellt das aus Knochen, Knorpeln, Gelenken und Muskeln gebildete, bewegliche „vegetative Rohr" des oberen Rumpfabschnittes dar, und gibt, in Vereinigung mit der animalen Röhre, der Wirbelsäule, an den vier Körperseiten eine Anzahl fixe Punkte ab für die Rumpf-Muskulatur.

Die bewegliche knöcherne Brust ist wesentlich der Lungen und des Herzens wegen vorhanden. Von der grösseren oder geringeren Ausbildung dieser Organe ist Form und Umfang des Thorax abhängig, so dass man sich schon seit langer Zeit daran gewöhnt hat, aus seinem Bau und Habitus auf die normale Qualität und den Krankheitszustand der von ihm umgebenen Gebilde zu schliessen. Dass ein eigenthümlicher Bau des knöchernen Thorax eine Rückwirkung auf die Entwickelung und die Funktion der Lungen ausübt, kann als wahrscheinlich angenommen werden, ist aber nicht zur Genüge erwiesen. Anders verhält es sich bei Entwickelungshemmung; diese wird auf die Lunge in ähnlicher Weise einwirken, wie jene des Schädels auf Bau und Funktion des Gehirns. Die Gymnastik des knöchernen Thorax und ihr grosser Werth für die Entwickelung der Lungen wird von Seite der Aerzte zur Stunde noch viel zu sehr unterschätzt.

Die Regionen der Brust.

Die Brustregionen sind an dem Lebenden bei kräftig entwickelter Muskulatur und reichlicher Fettablagerung ziemlich schwer abzugrenzen. So ist die Abgrenzung der Brust vom Halse durch die Schlüsselbeine und den oberen Rand des Brustbeinhandgriffes insofern keine scharfe, als die ersteren sich mit ihren medialen Enden in die Halsgegend und mit ihren lateralen in die Schulter- und Thoraxregionen hineinschieben. Ebensowenig kann an der Rückenfläche die Grenze zwischen Brust und Hals durch die Weichtheile hindurch bestimmt werden, obgleich der prominirende Dornfortsatz des siebenten Halswirbels einen leicht auffindbaren Anhaltspunkt abgibt, denn dieser stellt nur im Zusammenhang mit den von mächtigen Muskeln gedeckten ersten Rippen die Grenze dar.

Auch die untere Grenze des Brustkorbes *(apertura thoracis inferior)*, welche am zwölften Brustwirbel beginnt und sich längs der Rippenknorpel bis zum Schwertfortsatz erstreckt, erscheint nicht als scharfe Grenzmarke für die Brusteingeweide verwerthbar, weil dieselbe mehrere grosse Organe des Bauches umschliesst. Aus diesen Gründen hat man an den Aussenflächen der Brust senkrechte und horizontale Linien, die über bestimmte und leicht auffindbare Punkte weggehen, angenommen, und so die verschiedenen Flächen in kleinere Regionen zerlegt und die Mehrzahl derselben meist nach ihren Beziehungen zu den unterliegenden Knochen bezeichnet.

So unterscheidet man:

I. An der vorderen Brustwand:

1) *Regio sternalis*, welche der Ausdehnung des Brustbeins entspricht.

2) *Regio costalis superior anterior s. fossa infraclavicularis.* Der Raum seitlich neben dem Brustbein und unter dem Schlüsselbein.

3) *Regio mammalis.* Ebenso von wechselnder Grösse, wie die Brustdrüse.

4) *Regio costalis inferior anterior.* Fällt schon theilweise in die *Regio hypochondriaca* der Bauchwand.

II. An der seitlichen Brustwand:

5) *Regio costalis lateralis*, welche sich nach oben ohne scharfe Grenze in die *Regio axillaris* und nach abwärts in die *Regio abdominalis lateralis* fortsetzt.

III. An der hinteren Brustwand:

6) *Regio vertebralis s. interscapularis.* Der Raum zwischen den beiden Schulterblättern, welcher auch die hinteren Rippenenden in sich einschliesst.

7) *Regio costalis superior posterior s. supra-scapularis.* Die Gegend über den Schulterblättern bis zur unteren Nackenlinie, welche auf die Spitze des Dornfortsatzes des siebenten Halswirbels fällt.

8) *Regio scapularis.* Der Ausdehnung des Schulterblatts entsprechend, und wegen hochgradiger Beweglichkeit desselben von verschiebbarer Grenze.

9) *Regio costalis posterior inferior s. infrascapularis.* Seitlich von der Wirbelsäule und unter dem Schulterblatt.

Die Formverschiedenheit der Brust.

Besonders auffallend ist dieselbe zwischen den beiden Geschlechtern und in den verschiedenen Altersperioden.

Ein schön gebauter Thorax, welcher nach abwärts einen nur etwas geringeren Durchmesser hat, als oben, mit mässiger Abflachung von vorn nach hinten, ist eine ziemlich seltene Erscheinung.

Beim Manne mit kräftiger Muskulatur zeigt der Thorax eine Kegelform mit nach dem Bauche gerichteter Spitze und nach dem Halse gekehrter Basis. Nach Entfernung der Muskulatur in der Umgebung seines oberen Abschnittes ergibt sich selbst bei dem normalsten Brustkorb ein umgekehrtes Verhältniss.

Beim Weibe dagegen erscheint der normale Thorax durchschnittlich mehr cylindrisch geformt. Haben aber Compressionsmittel auf seinen unteren Abschnitt längere Zeit eingewirkt, so zeigt er, wie schon Sömmering bildlich dargestellt hat, einen spitzen Conus mit nach dem Halse gekehrter Basis.

Der wesentlichste Grund für die normale Formdifferenz des Thorax bei beiden Geschlechtern ist darin zu suchen, dass die durchschnittlich ausgebildetere Muskulatur des Mannes eine grössere Blutquantität erforderlich macht; dieser entsprechend sind auch die Athmungsorgane und das Herz stärker entwickelt, so dass die ganze männliche Brust in allen ihren Verhältnissen grösser und weiter ist, als die des Weibes. Wie das ganze Skelet

des Mannes durch Erziehung und Vererbung schwerer und kräftiger entwickelt ist, als das des Weibes, so zeigen sich bei jenem auch alle einzelnen Knochen. welche den Thorax zusammensetzen, stärker ausgebildet und schärfer markirt. Der geringeren Höhe des Brusttheiles der weiblichen Wirbelsäule ist auch der senkrechte Durchmesser des Thorax proportional. Dagegen ist die Entfernung der unteren Rippen vom Darmbeine beim Weibe grösser als beim Manne; Verhältnisse, welche annähernd schon an unseren beiden Regionenfiguren erkannt werden. Die abgeplattete vordere und hintere Fläche des Thorax, ein Characteristicum des Menschen, wird auch am Skelet des Gorilla und Chimpansé wahrgenommen, aber durchaus nicht in jenem Verhältniss, wie beim Menschen.

Bei der Mehrzahl der Säugethiere erscheint der Thorax von beiden Seiten comprimirt, so dass der Durchmesser von der ventralen zur dorsalen Seite den queren überwiegt. Die hinteren Rippenenden am Skelet des Gorilla und Orang-Outang gehen, bevor sie nach vorn winkelig abbiegen, nicht so weit nach hinten und aussen, als dies bei dem menschlichen Skelet der Fall ist, und daher ist auch der Rücken dieser anthropomorphen Affen relativ nicht so breit, als der des Menschen.

Ob, gegenüber der bei dem Manne vorwiegenden Bauchrespiration, die bei dem Weibe in den Vordergrund tretende Brustrespiration nur das Resultat mechanischer Einwirkung mittelst der Schnürbrust ist, oder ob andere. in der Organisation beider Geschlechter gegebene Ursachen diese Erscheinung hervorrufen, bedarf noch einer genauen Prüfung. Sicherlich ist die Differenz in dieser Hinsicht bei Neugebornen und jugendlichen Individuen beider Geschlechter nicht so gross, als bei Erwachsenen.

Der Unterschied in der Form des Thorax, welcher sich bei beiden Geschlechtern in den verschiedenen Lebensaltern bemerkbar macht, beruht vorwiegend auf dem relativen Grössenwechsel der Brust- und der Bauchorgane. In den frühesten Monaten des embryonalen Lebens nehmen Herz und Leber den grössten Raum im Rumpfe ein. Zwischen den nicht athmenden Lungen ist das Herz relativ sehr gross, und die Leber beansprucht nicht nur den grössten Raum in der Bauchhöhle, sondern drängt auch das Zwerchfell stark in die Brusthöhle empor. Daher beobachtet man beim Foetus einen ziemlich starken Brustumfang entsprechend den unteren Rippen; die conische Thoraxform geht erst nach der Geburt allmählich in die cylindrische über, indem die Lungen sich durch Luft und Blut nach allen Richtungen ausdehnen, die Leber aber nur langsam in ihrer Entwickelung fortschreitet.

Einige Zeit nach der Geburt überwiegt der mittlere Brustumfang den oberen und unteren und soll nach Liharzik dem Kopfumfang gleich sein.

Gegen die Pubertät entwickeln sich die an der Brust befindlichen Schulter- und Armmuskeln kräftig, beim Weibe auch die Brustdrüse, und dadurch werden alle Durchmesser am oberen Brustabschnitt relativ zu den unteren grösser. Vom vierzehnten Lebensjahr an vergrössert sich beim Manne der obere Umfang noch mehr, bis im höheren Alter der untere Umfang den oberen wieder zu überwiegen beginnt. Beim Weibe ist, nach Wintrich, vom zwölften bis vierzehnten Lebensjahre an die obere Umfangszunahme bedeutend geringer, als beim Manne, wahrscheinlich in Folge einer schwächeren Muskel- und Knochenentwickelung, wovon auch die mehr vertikale Stellung des Brustbeins abhängig zu sein scheint, wenn diese nicht, was noch wahrscheinlicher ist, durch eine etwas verschiedene Krümmung der Wirbelsäule bei beiden Geschlechtern erzeugt wird: denn dass eine stärkere oder geringere Concavität des Brusttheiles der Wirbelsäule auf die Form des Thorax einwirkt, zeigt sich auch an seiner Formveränderung im gebückten Greisenalter.

Durchmesser der Brust.

Nach Hutchinson steht die vitale Capacität des Thorax in regelmässiger Proportion mit der Statur des Körpers. Um die Capacität des Thorax, welche im Leben eines Individuums eine so wichtige Rolle spielt, zu bestimmen, hat man mehrere Hilfsmittel.

Den Messungen am todten Thorax verdankt man die Kenntniss der typischen normalen Verhältnisse.

Die vitale Capacität des Thorax wird bestimmt durch Messungen

1) des Umfanges,
2) der einzelnen Dickendimensionen und
3) durch die Anwendung des Spirometers.

Der Gebrauch und der Werth des Spirometers werden in der Physiologie und Pathologie besprochen und hier sollen nur die Durchmesser des Thorax am Lebenden in Betracht gezogen werden.

Die Brustmessung an Lebenden stösst in Folge der respiratorischen Bewegung des Thorax auf grosse Schwierigkeiten. Für den praktischen Gebrauch verdient gewiss die Messung bei ruhiger Respiration vor jener bei der tiefsten Ein- und Ausathmung den Vorzug. Eine höchstmögliche In- und Exspiration können die meisten Menschen nur nach langer Uebung correkt ausführen.

Beeinträchtigt wird die Brustmessung an Lebenden ferner durch die Stellung der Arme und der Schulterblätter. Am meisten empfehlenswerth bei den Umfangsmessungen ist, nach den Erfahrungen des Oberstabsarztes Dr. Friedrich, die horizontale Haltung der Arme und ruhige Respiration (Athempause), obschon andere Autoren, wie Stabsarzt Dr. Fröhlich, die Messungen bei der tiefsten In- und Exspiration vorziehen.

Die herabhängenden Arme sowohl, als auch die senkrecht emporgestreckten, beeinträchtigen die Resultate der Umfangsmessung wegen vollständiger Erschlaffung oder Dehnung der Muskeln, und wegen Verschiebung der Schulterblätter, während die horizontale Haltung, welche auf die Bewegung der Schulterblätter und der Rippen nur mässig einwirkt, die beiden Fehler vermeidet.

Von den drei Perimetern der Brust ist der mittlere, welcher über die Brustwarzen und unter den Schulterblättern genommen wird, am leichtesten anzulegen und sicherlich auch der wichtigste. Der obere wird dicht unter der Achselhöhle und der untere über dem Schwertfortsatz und dem Knorpel der sechsten Rippe angelegt. Der erstere wird allzusehr von den Muskeln und der letztere von den Baucheingeweiden beeinflusst.

Nach zahlreichen Messungen der Franzosen Corbin und Woillez sind die beiden Brusthälften in ihrem Umfang sehr ungleich. In der Höhe der Brustwarzen gemessen, zeigten von 92 gesunden Individuen zwischen 20 bis 26 Jahren

71 d. h. $^7/_9$ grösseren Umfang der rechten Brust,
10 d. h. $^1/_9$ gleichen Umfang beider Seiten,
11 d. h. $^1/_9$ grösseren Umfang der linken Seite.

Das Durchschnittmass des mittleren Umfanges eines Erwachsenen beträgt nach Corbin's Messungen an 92 gesunden Individuen 82,4 Cm.

Nach Oberstabsarzt Friedrich lässt bei zwanzig- bis einundzwanzigjährigen Männern der

Brustumfang in der Mitte während der Athempause unter	bei einer Körperlänge von
75 Cm.	155 Cm.
76 „	158 „
77 „	160 „
78 „	163 „
79 „	165 „
80 „	168 „
81 „	170 „

schliessen auf Disposition zu Tuberculose, und selten soll ein Individuum, welches den angeführten Brustumfang bei der genannten Körpergrösse nicht erreicht, den beim Militär gestellten Anforderungen auf die Dauer Genüge leisten können. Bei einer Körperlänge von 172 Cm. und darüber hört die oben angegebene proportionale Steigerung des Brustumfanges auf und es zeigen sich bei dieser Körpergrösse viel auffallendere Schwankungen. (Friedrich. Vogl.)

Bei Bestimmung der normalen Thoraxcapacität wäre es, eines absoluten Masses wegen, gewiss sehr werthvoll, wenn der Höhendurchmesser des Thorax und der Umfang in der sagittalen oder transversalen Ebene so leicht bestimmt werden könnte, wie die Circumferenz und die Dickendurchmesser in der horizontalen Ebene, denn nur die sämmtlichen Durchmesser gestatten, wie beim Schädel, einen verlässigen Schluss auf den Binnenraum.

Da die Kenntniss der gesetzlichen Anordnungen, die im Bau des Brustkorbes auch trotz aller individuellen Schwankungen gegeben sind, von hohem physiologischen und praktisch-medicinischen Interesse ist, so folgen hier die beiden Tabellen von Krause und Wintrich, welche das Resultat einer grösseren Anzahl von Messungen enthalten.

Die Durchmesser des knöchernen Thorax sind nach Krause:

	(Pariser Zoll.)
1) Länge der vorderen Wand (Brustbeinlänge) . . .	6 — 7″
2) Länge der hinteren Wand (vom ersten bis zum zwölften Brustwirbel)	10 —11″
3) Länge der seitlichen Wand (von der Mitte der ersten Rippe bis zur vorderen Spitze der zwölften) . .	12″
4) Horizontaler Umfang in der Mitte	24 —28″
5) Vom oberen Rand des Brustbeingriffes bis zum ersten Brustwirbel	2 — 2½″
6) Von der Mitte des Brustbeines bis zum sechsten Brustwirbelkörper	4½— 5½″
7) Vom Schwertfortsatz bis zum zwölften Brustwirbelkörper	5½— 7″
8) Querdurchmesser zwischen der Mitte des ersten Rippenpaares	3½— 4″
9) Querdurchmesser zwischen dem sechsten Rippenpaar (weiteste Stelle)	7½— 8″
10) Querdurchmesser zwischen den vorderen Spitzen des zwölften Rippenpaares	6½— 8″

Messungsergebnisse haben nur dann einen absoluten Werth, wenn die Genauigkeit des Beobachters über allen Zweifel fest steht, und da wir dies

bei Wintrich annehmen, so folgen hier seine beiden wichtigen Tabellen über den Umfang des Thorax beim Lebenden.

Tabelle I.

Alter im Mittel.	Brustumfang im Mittel mit dem Bandmass.		Thoracometer.				Zahl der Untersuchten.
			Diameter sterno-vertebralis.		Diameter costalis.		
		Cm.		Cm.		Cm.	
9,94	oben	59,00	oben	1,90	oben	1,02	50
weibl. und männl.	mitten	58,80	mitten	2,08	mitten	1,05	
Indiv. gemischt	unten	58,40	unten	2,06	unten	1,02	
11,12	oben	63,00	oben	2,0	oben	1,50	50
gemischt	mitten	61,75	mitten	2,0	mitten	1,55	
	unten	60,02	unten	2,0	unten	1,55	
12,5	oben	60,40	oben	1,76	oben	1,72	50
gemischt	mitten	59,60	mitten	2,14	mitten	1,92	
	unten	57,90	unten	2,18	unten	2,00	
12,97	oben	61,70	oben	2,00	oben	1,39	50
gemischt	mitten	60,70	mitten	2,20	mitten	1,64	
	unten	60,30	unten	2,23	unten	1,98	
14,37	oben	61,05	oben	2,05	oben	1,40	50
gemischt	mitten	60,37	mitten	2,17	mitten	1,60	
	unten	59,50	unten	2,22	unten	1,92	
24,8	oben	81,90	oben	1,57	oben	0,98	50
Weiber	mitten	81,00	mitten	1,83	mitten	1,20	
	unten	78,00	unten	1,87	unten	1,55	
24,64	oben	89,52	oben	1,55	oben	1,37	50
Männer	mitten	86,64	mitten	1,91	mitten	1,65	
	unten	81,88	unten	1,83	unten	1,88	
63,00	oben	78,30	oben	1,43	oben	0,63	50
gemischt	mitten	77,20	mitten	1,56	mitten	0,72	
	unten	78,40	unten	1,30	unten	0,41	
82,20	oben	74,50	oben	0,65	oben	0,80	25
gemischt	mitten	78,50	mitten	0,90	mitten	0,84	
	unten	76,30	unten	0,90	unten	0,77	
86,50	oben	79,50	oben	0,80	oben	0,60	10
gemischt	mitten	82,00	mitten	0,75	mitten	0,62	
	unten	84,20	unten	0,85	unten	0,54	

Es ergibt sich aus dieser Tabelle Nro. I, dass der Unterschied der obersten Circumferenz zur untersten nach den Altern sehr verschieden war.

Oben betrug sie mehr als unten:

zwischen 9—10. Lebensjahr	. . . .	um	0,6 Cm.
„ 11—12. „	. . . .	„	2,98 „
		und	2,50 „
„ 12—13. „	. . . .	um	1,40 „
„ 14—15. „	. . . .	„	1,55 „
„ 24—25. „	bei Weibern	„	3,90 „
„ 24—25. „	bei Männern	„	7,64 „

Vom 63. Jahre an zeigte sich schon eine Umkehrung des Verhältnisses in der Art, dass die unterste Circumferenz das Uebergewicht über die oberste bekam und zwar wie folgt:

Mit 63 Jahren war die unterste Linie grösser als die oberste	0,10 Cm.
zwischen 82—83. Jahr	1,80 „
„ 86—87. „	4,70 „

Tabelle II.

Durchschnittsalter. Weibl. und männl. Indiv. gemischt.	Tasterzirkel.				Thoracometer.				Zahl der Untersuchten.	Brustbeinlänge
	Diameter sterno-vertebralis.		Diameter costalis.		Diameter sterno-vertebralis.		Diameter costalis.			
		Cm		Cm.		Cm.		Cm.		Cm.
9,94	oben	11,9	oben	18,4	oben	1,90	oben	1,02	50	10,7
gemischt	mitten	14.24	mitten	19,1	mitten	2.08	mitten	1.05		
	unten	14,3	unten	19,0	unten	2,06	unten	1,02		
11,12	oben	12.32	oben	18,37	oben	2.0	oben	1,50	50	12,62
gemischt	mitten	15,12	mitten	19,62	mitten	2.0	mitten	1.55		
	unten	15,04	unten	19,62	unten	2,0	unten	1,55		
12.5	oben	12,5	oben	18,2	oben	1,76	oben	1,72	50	11,25
gemischt	mitten	14,15	mitten	19,3	mitten	2.14	mitten	1,92		
	unten	14.5	unten	18,6	unten	2.18	unten	2,00		
12,97	oben	11,72	oben	18,3	oben	2,00	oben	1.39	50	12,02
gemischt	mitten	14.25	mitten	19,37	mitten	2,20	mitten	1,64		
	unten	14.8	unten	18,9	unten	2.23	unten	1.98		
14,37	oben	11,75	oben	18,43	oben	2,05	oben	1,40	50	11,42
gemischt	mitten	14,18	mitten	19,62	mitten	2.17	mitten	1.60		
	unten	14.68	unten	19,25	unten	2,22	unten	1.92		
24.8	oben	15.6	oben	23,6	oben	1,57	oben	1,98	50	16,2
Weiber	mitten	18.5	mitten	24,8	mitten	1,83	mitten	1.20		
	unten	18,9	unten	24,9	unten	1.87	unten	1,55		

Durchschnittsalter. Weibl. und männl. Indiv. gemischt.	Tasterzirkel.				Thoracometer.				Zahl der Untersuchten.	Brustbeinlänge.
	Diameter sternovertebralis.		Diameter costalis.		Diameter sternovertebralis.		Diameter costalis.			
		Cm.		Cm.		Cm.		Cm.		Cm.
24,64	oben	16,58	oben	25,82	oben	1,55	oben	1,37	50	17,41
Männer	mitten	19,23	mitten	26,17	mitten	1,91	mitten	1,65		
	unten	19,23	unten	25,82	unten	1,83	unten	1,88		
63,0	oben	16,2	oben	24,1	oben	1,43	oben	0,63	50	16,6
gemischt	mitten	19,03	mitten	24,8	mitten	1,56	mitten	0,72		
	unten	19,5	unten	24,03	unten	1,30	unten	0,41		
82,2	oben	16,40	oben	19,5	oben	0,65	oben	0,80	25	15,6
gemischt	mitten	17,87	mitten	23,2	mitten	0,90	mitten	0,84		
	unten	19,20	unten	24,5	unten	0,90	unten	0,77		
86,5	oben	17,2	oben	24,5	oben	0,80	oben	0,60	10	15,8
gemischt	mitten	19,5	mitten	25,2	mitten	0,75	mitten	0,62		
	unten	19,2	unten	25,7	unten	0,85	unten	0,54		

Auch die Massangaben von Hirtz sind insofern von besonderem Werthe, als sie sich auf Gesunde und Phthisiker beziehen.

Bei 100 gesunden Männern übertraf der obere Perimeter den unteren im Mittel um 7 Cm. (äusserste Zahlen 3—13 Cm.).

Bei 100 gesunden Weibern beträgt der Unterschied im Mittel nur 5 Cm., und bei 50 Kindern beiderlei Geschlechts zwischen dem 3—12. Lebensjahre beträgt die Mittelzahl nur 2 Cm.

Bei Lungenkranken ändert sich, nach demselben Autor, dieses Verhältniss in folgender Weise:

Bei Messungen von 75 Männern im zweiten Stadium der Phthisis überstieg der untere Umfang den oberen im Mittel um 2 Cm.; bei 100 Männern im dritten Stadium übertraf der untere den oberen im Mittel um 4 Cm. und bei 50 Weibern in verschiedenen Stadien dieser Krankheit um 2 Cm.

Dickendurchmesser, welche einer gefrornen durchschnittenen Leiche entnommen sind, betragen:

	Bei einem fetten Weibe, welches während der Entbindung starb.	Beim Manne.
1) Vom Brustbeinhandgriffe bis zum ersten Brustwirbeldornfortsatz	13 Cm.	13,3 Cm.
2) Von der Mitte des Brustbeins bis zum sechsten Brustwirbeldornfortsatz . . .	18 „	18,2 „

	Bei einem fetten Weibe, welches während der Entbindung starb.	Beim Manne.
3) Vom Schwertfortsatz bis zum zwölften Brustwirbelfortsatz	19 Cm.	19,8 Cm.
4) Querdurchmesser zwischen dem ersten Rippenpaar	—	15,5 „
5) Querdurchmesser zwischen dem sechsten Rippenpaar	—	24,2 „
6) Querdurchmesser zwischen dem elften Rippenpaar	—	24,3 „

Der mittlere Brustumfang ergab an zwei männlichen Leichen ohne Weichtheile zwischen 5 und 6 Cm. weniger als mit denselben.

Hier sei noch erwähnt, dass in einer Instruktion für die Gerichtsärzte in Bayern, welcher eine Revision nichts schaden könnte, in Betreff Verdachtes des Kindesmordes sich die Masse der Brustdimensionen beziehen:

1) auf den Schulterabstand;
2) den Durchmesser vom Brustbeine bis zur Wirbelsäule (gewiss eine sehr ungenaue Angabe);
3) den Durchmesser vom Bogen (?) der letzten wahren Rippe bis zur entgegengesetzten;
4) den oberen und unteren Umfang der Brust.

Topographische Anatomie der Brustwand.

I. Vordere Brustwand.

Die äussere Haut der vorderen Brustwand ist von feiner Beschaffenheit; beim Manne entsprechend der der Brustbeingegend, mitunter auch in der ganzen Brustdrüsengegend behaart und mit zahlreichen Talg- und Schweissdrüsen versehen. Reiche Venennetze, die in der Mittellinie anastomosiren, schimmern schon bei mässiger Füllung durch die Haut hindurch. In der Umgebung der Brustwarze, welche als stark contractionsfähiger unebener Vorsprung gewöhnlich auf der vierten Rippe, 9—13 Cm. von der Mittellinie entfernt, sitzt, ist die Haut bei beiden Geschlechtern dunkel pigmentirt. Grösse und Art der Pigmentirung, Form und Stärke der Brustwarze sind sehr variabel. Nach Luschka befindet sich beim Manne die Brustwarze am häufigsten zwischen vierter und fünfter Rippe; selten rückt sie bis zwischen die fünfte und sechste Rippe herab. Beim Weibe entspricht nach Hammberger die Brustwarze in der Mehrzahl der Fälle der fünften Rippe.

Das Unterhautfettgewebe erreicht beim weiblichen Geschlecht gegen die Pubertät einen hohen Entwickelungsgrad, und die Rundung und Fülle der Frauenbrust zur Zeit der Geschlechtsreife ist nicht allein das Resultat der stärker sich entwickelnden Drüsensubstanz, sondern auch der grösseren Fettablagerung in der Umgebung und zwischen den einzelnen Lappen der Drüse. Bei hochgradiger Abmagerung schwindet das subcutane Fettpolster auf der Brustwand vollständig und die äussere Haut grenzt direkt an die *Fascia thoracis*. Diese stellt eine dünne selbstständige Schichte dar, welche in die verschiedenen angrenzenden Regionen sich fortsetzt. Nur an der Brustdrüse findet eine Spaltung in ein oberflächliches und in ein tiefes Blatt statt; an allen übrigen Stellen ist die Darstellung zweier Blätter Kunstprodukt.

Die Brustdrüsen.

Die mit den Sexualorganen in funktionellem Connex stehenden beiden Brustdrüsen sind bezüglich ihrer Form, Grösse, Festigkeit und Funktion den mannichfachsten individuellen Schwankungen nach Race, Alter und Geschlecht unterworfen.

Im kindlichen Alter sind die Brustdrüsen zwei rudimentäre kleine Organe, welche bei beiden Geschlechtern auf den grossen Brustmuskeln zwischen den beiden Blättern der Fascie angebracht sind. Die einzelnen kleinen Follikeln haben bei Kindern nach Langer nur einen Ausführungsgang, welcher während der Entwickelung der Drüse durch Ausstülpungen sich vermehrt. Während der Geschlechtsreife des Weibes überschreitet die Drüse den lateralen unteren Rand des grossen Brustmuskels nicht, wohl aber lagert sie sich gegen das Ende der Schwangerschaft und zur Zeit der Lactation mit dem lateralen Rande bis auf den *Musculus serratus anticus major*.

Als acinöse Drüse zerfällt die *Mamma* in eine grössere Anzahl Lappen, welche durch Fett und Bindegewebe von einander abgegrenzt werden. Die aus den *Acini* hervorgehenden kleinen hohlen Stielchen vereinigen sich mit einander und setzen grössere Ausführungsgänge zusammen, welche in einiger Entfernung vom Warzenhof spindelförmig erweitert sind *(Sinus lactei)*, und dann in den Spalten der Brustwarze münden.

Die vegetativen Muskelfasern, welche die Milchgänge in der Brustwarze umgeben, können als *Sphincter papillae* angesehen werden, welche durch ihre Contraction die Warze verlängern, fester machen und während der Lactation den freien Abfluss der Milch aus den Gängen hindern.

Als Bildungsanomalie oder auch als atavistische Erscheinung mögen jene selten vorkommenden Fälle angesehen werden, in denen die Zahl der Brustdrüsen auf der Brustwand vermehrt auftritt. Eine dritte unpaare Drüse sitzt zwar meist auf dem Brustbein und spricht insofern nicht für Atavismus. Selbst auf dem Oberschenkel und auf dem Rücken sind Milchdrüsen beobachtet worden.

Die gleichartige Anlage der Brustdrüsen bei Mann und Weib lässt die Möglichkeit zu, dass auch beim ersteren die Brustdrüsen zur vollen Entwickelung und Milchsecretion gelangen können. Hyrtl hat mehrere bekannt gewordene Fälle mitgetheilt, aus denen hervorgeht, dass der Mann sogar zur Lactation verwendbar ist. Ich bewahre die Brustdrüse eines Mannes auf, welche in der Breite 6 Cm. und in der Dicke 2 Cm. beträgt.

Die Muskeln der vorderen Brustwand.

Die Muskulatur, welche sich auf der vorderen Brustwand befindet, ist bezüglich ihrer Stärke sehr grossen individuellen Verschiedenheiten unterworfen, so dass die Dicke in der *Fossa infraclavicularis* zwischen 2—6 Cm. schwankt. Geht die Muskelatrophie so weit, dass der *Pectoralis major* und *minor* nur dünne Lamellen darstellen, so können die einzelnen Conturen des knöchernen Brustkorbs äusserlich sichtbar werden.

Der grosse Brustmuskel, *Pectoralis major,* welcher den grössten Raum einnimmt, geht mit seiner *Portio clavicularis* vom medialen Schlüsselbeinende und mit seiner *Portio sterno-costalis* vom Brustbein und den Rippenknorpeln aus, und, indem er an der vorderen Wand der Achselhöhle nach dem Oberarm gelangt, wird er schmäler, aber stärker und dicker, so dass sein Durchmesser von vorn nach hinten an der Achselhöhle das Dreifache von jenem seines Ursprungs beträgt. Sind die Muskeln schwach entwickelt, so tritt zwischen *Pars clavicularis* und *Pars sternalis* eine Spalte auf, die jedoch bei muskulösen Individuen meistentheils vollständig schwindet.

Der *Pectoralis minor,* welcher von der dritten bis fünften Rippe entspringt, schiebt sich, dicht an dem grossen Brustmuskel anliegend, am lateralen Rand etwas hervor, so dass er bei Contraction äusserlich sichtbar wird. Mit einer platten Sehne heftet er sich an den *Processus coracoideus* des Schulterblattes an. An der vorderen Brustwand entspringen ferner der *Rectus abdominis* und der *Obliquus abdominis externus.* Der erstere reicht bis zum fünften, sechsten und siebenten Rippenknorpel hinauf, und der letztere deckt in ziemlicher Ausdehnung die Rippenknorpel, indem er mit seinen acht breiten Zacken von den äusseren Flächen der knöchernen Rippen entspringt und am Thorax einen Weg von 8—9 Cm. zurücklegt, bis er den knorpelfreien Theil der Abdominalwand erreicht.

Knochen und Knorpel der vorderen Brustwand.

In der Medianlinie des Thorax stellt das Brustbein einen unpaaren, 3—5 Cm. breiten, beweglichen Schaltknochen dar, der sich durchschnittlich aus 6—8 Knochenkernen entwickelt, und in Folge seines spongiösen Baues einen hohen Grad von Elasticität besitzt, welche noch dadurch erhöht wird, dass der Handgriff mit dem Körper und dieser mit dem Schwertfortsatz durch faserknorpelige Zwischenlagen, in denen nach Luschka im höheren Alter sich Höhlen bilden können, zusammengefügt sind. Die zuweilen vorkommende paarige Anlage der Knochenkerne scheint mit ein Grund für die in dem

Brustbeinkörper mitunter wahrzunehmenden Oeffnungen zu sein, welche durch die Beinhaut und die Sternalbänder verschlossen sind und meist erst in anatomischen Anstalten aufgefunden werden. Diese Oeffnungen erscheinen als die leichtesten Grade jener Bildungsanomalie, welche man *Fissura sterni* nennt. Hiebei kömmt das Brustbein entweder gar nicht, oder nur theilweise zur Ausbildung und vereinigt in dem letzteren Falle als schmale Knochenspange die vorderen Knorpelenden der Rippen auf jeder Seite. Wegen Mangels des Brustbeins werden bei solchen Individuen die Bewegungen des Herzens an der vorderen Brustwand deutlich durch die Weichtheile hindurch sichtbar.

Der etwa 1—1,5 Cm. dicke Brustbeinhandgriff und der dünne theilweise knorpelige *Processus ensiformis* werden mit dem Brustbeinkörper durch die obenerwähnten Faserknorpel und ziemlich starke platte Bänder, die *Membrana sterni anterior* und *posterior*, mit einander verbunden. Eine Verstärkung erlangen diese Membranen, welche von der Beinhaut des Brustbeines nicht abgegrenzt erscheinen, durch den Ursprung des *Pectoralis major* vorn, und den des *Triangularis sterni* hinten und unten. Auch die *Ligamenta sterno-costalia anteriora* und *posteriora* der *Articulationes costo-sternales* strahlen in die Brustbeinmembranen aus. Nach Hyrtl übertrifft die Handhabe des weiblichen Brustbeins an Länge die Hälfte der Länge des Mittelstückes, während das männliche Brustbeinmittelstück mindestens zweimal so lang als die Handhabe ist. Bei der Trepanation des Brustbeins muss die Grösse der Trepankrone im Verhältniss zur Breite des Brustbeins stehen, weil die lateralen Brücken am Brustbeinrand nach der Trepanation sehr leicht in Folge der respiratorischen Bewegung des Brustbeins brechen.

Von den hyalinen elastischen Rippenknorpeln, welche von ihrem Perichondrium umhüllt sind, verbinden sich sechs gelenkig mit dem Seitenrand des Brustbeins, und steigern dadurch die Beweglichkeit der vorderen Brustwand. Die Knorpel zeigen sich in Länge und Stärke, in ihrer Winkelstellung zum Brustbein und in ihrem gegenseitigen Abstand sehr verschieden von einander. Während der erste mit dem Brustbein fest verwachsene Rippenknorpel nur eine Länge von durchschnittlich 2,5—3 Cm. besitzt, beträgt die des siebenten 14—16 Cm. und der eilfte und zwölfte, als stumpfe Enden der knöchernen Rippen, messen nur 1—1,5 Cm. Die Weite des ersten Zwischenknorpelraums beträgt durchschnittlich bei Erwachsenen 1,5 Cm. und die des zweiten 3 Cm. Alle folgenden Räume werden etwas enger, so dass die Weite des fünften und sechsten bis auf 0,5 Cm. herabsinkt. Der sechste und siebente Rippenknorpel legen sich 2 Cm. entfernt vom knöchernen

Rippenende mittelst aufgeworfener Randstellen gelenkig an einander, und eben so der siebente und achte, wodurch eine Fixation der langen Knorpel bei den Bewegungen des Rumpfes erzeugt wird. Eine Synovialkapsel und fibröse Fasernzüge umgeben diese *Articulationes intercartilagineae*. Die medialwärts an diese Rippenknorpelgelenke grenzenden Rippenknorpelräume sind so eng, dass ein mässig breites, in senkrechter Ebene eindringendes Messer die Knorpel selbst verletzen muss.

Die verschiedene Weite der *Spatia intercartilaginea* ist beachtenswerth bei Unterbindung der *Art. mammaria interna*, welche Operation in den vier oberen Räumen ausgeführt werden kann. In dem ersten Zwischenknorpelraum ist dieselbe schwieriger, als in den drei folgenden, und am leichtesten in dem zweiten.

Die Gelenke zwischen den Rippenknorpeln und dem Brustbein weichen insofern von einander ab, als das der zweiten Rippe eine zweikammerige Gelenkhöhle besitzt, indem der Faserknorpel zwischen Handgriff und Körper des Brustbeins sich mit dem Knorpelende direkt vereinigt. Die Gelenke des dritten bis siebenten Rippenknorpels besitzen einfache Höhlen, von einer Synovial- und fibrösen Kapsel umgrenzt. Wie sich sämmtliche Rippenknorpel in die unebenen inneren Enden der Rippen einsenken, so verwächst auch der erste Rippenknorpel mit dem Rand des Brustbeinhandgriffes.

Mitunter sind auch zwischen dem sechsten und siebenten Rippenknorpel und dem Brustbein faserige Verbindungen ohne Höhlenbildungen zugegen. Die spitzen, vorderen Enden des siebenten, achten, neunten und zehnten Rippenknorpels sind durch rundliche Bänder mit einander vereinigt; die stumpf zugespitzten Knorpel der elften und zwölften, mitunter auch der zehnten Rippe werden von den Anheftungsstellen der Bauchmuskeln umgeben. Neben der einfachen Kalkablagerung und wirklichen Verknöcherung, welche fast constant im höheren Alter in den Rippenknorpeln wahrzunehmen ist, kommen sehr häufig fettige Entartungen derselben vor. Zunächst sieht man kleine Inseln von Fettmolekülen und nach und nach Bindegewebe mit Gefässentwickelung auftreten.

Varietäten der Rippen und ihrer Knorpel sind ziemlich selten. Eine Rippe kann sich gabelig theilen und in zwei Knorpel fortsetzen. An einem meiner Präparate articulirt ein Knorpel mit dem Brustbein und verliert sich spitz zulaufend in einem Intercostalraum, ohne mit einer knöchernen Rippe in Verbindung zu stehen. Die Verkrümmungen der untern langen Rippenknorpel in Folge langjähriger Einwirkung der Schnürbrüste sind alltägliche Erscheinungen. In Taf. VIII. Fig. A. ist ein Brustkorb, welcher durch die Schnürbrust sehr verengert wurde, abgebildet.

Die Weichgebilde in den Zwischenrippenräumen der vorderen Brustwand.

Die Zwischenrippenräume sind ausgefüllt von Bändern, Muskeln, Gefässen und Nerven.

Die *Ligamenta corruscantia*, welche als die sehnigen Rudimente der äusseren Intercostalmuskeln bis zum seitlichen Rand des Brustbeins reichen, grenzen hier mit Fett gefüllte kleine Lücken ab, durch welche die Gefässe und Nerven aus dem Thorax nach aussen dringen.

In den vier oberen Zwischenrippenräumen schimmern durch die silberglänzenden *Ligamenta corruscantia* die *Musculi intercostales interni*, die man als Exspirationsmuskeln ansieht, hindurch. Dieselben haben eine der Richtung der erwähnten Bänder entgegengesetzte Anordnung, indem sie von oben und innen nach unten und aussen verlaufen, und sowohl Knorpel als Knochen der Rippen in gegenseitige Verbindung setzen. Unter dem *Obliquus abdominis externus* in den unteren *Spatia intercartilaginea* sind die *Ligamenta corruscantia* auch vorhanden, allein häufig sehr schwach ausgebildet. Gegen die seitliche Thoraxwand hin treten an die Stelle dieser Bänder die *Musculi intercostales externi*. An der inneren Fläche des Brustbeines und der Rippenknorpel ist das Analogon des *Transversus abdominis*, der platte, dünne *Musculus triangularis sterni*, in der Art angebracht, dass er, entsprechend der Articulation des fünften Rippenknorpels bis herab zum *Processus ensiformis*, sehnig entspringt, durch den Zwerchfellursprung vom *Transversus abdominis* getrennt ist, und sich sehnig an die Knorpel und mit einzelnen Portionen auch an die vorderen Enden der knöchernen Rippen befestigt. Eine Anzahl Sehnenfasern des *Triangularis sterni* gelangen in den Zwischenrippenräumen lateralwärts und setzen sich schliesslich auch noch an die Rippen fest, theilweise aber verlieren sie sich in der *Fascia endothoracica*, besonders deutlich im zweiten und fünften Zwischenrippenraum an einem vor mir liegenden Präparat. An der hinteren Fläche der vorderen Brustwand geht diese Fascie über die *Vasa mammaria* und den *Triangularis* weg und vereinigt sich mit dem seitlichen Rand des Brustbeins.

Gefässe und Nerven der vorderen Brustwand.

Die Gefässe der vorderen Brustwand stammen aus den beiderseitigen *Arteriae* und *Venae mammariae internae*. Dieselben laufen an den Innenflächen der Rippenknorpel herab, oben abgegrenzt von der Pleura durch die dünne *Fascia endothoracica* und unten durch diese und den *Triangularis sterni*.

Ihre nahe Beziehung zur Pleura in den oberen Zwischenknorpelräumen muss bei ihrer Unterbindung Berücksichtigung finden. Ihre Lagerung am seitlichen Brustbeinrand ist der Grund dafür, dass sie bei Stichwunden sehr leicht Verletzungen ausgesetzt sind, wobei sie sich zurückziehen und in der Regel nur in einem höheren Zwischenrippenraum unterbunden werden können.

In dem zweiten und dritten *Spatium intercartilagineum* entfernen sich die Gefässe, von denen die Vene doppelt wird, etwas mehr vom seitlichen Brustbeinrand und werden hier für die Unterbindung zugänglicher.

Eine Stichwunde in dem zweiten Zwischenrippenraum tödtete vor einiger Zeit einen kräftigen Mann in Folge innerer Verblutung. Man tamponirte, weil man glaubte, es seien grössere Gefässe des Herzens verletzt. Die Section aber erwies nur Durchschneidung der rechten *Art.* und *Vena mammaria interna.*

Die *Art. mammaria interna* gibt ansehnliche Zweige in den Zwischenrippenräumen lateralwärts ab, und diese stellen die *Art. intercostales anteriores* dar. Andere Zweige begeben sich zu dem Brustbein und dem Brustfell, und die *Arteriae perforantes* der *Mammaria* gehen zum *Pectoralis major,* zur äusseren Bedeckung der vorderen Brustwand und zur Brustdrüse, in der sie während der Lactation eine bedeutende Entwickelung erreichen.

Die unteren Endäste der *Mammaria* gelangen zu dem Zwerchfell, dem Herzbeutel und der Bauchwand. Die Venen verhalten sich den Arterien ähnlich, nur ist der Hauptstamm der *Vena mammaria interna* bis zu den oberen Zwischenknorpelräumen doppelt, dort wird er einfach. Gewöhnlich gehen die Venen der vorderen Brustwand Anastomosen ein mit den Achselvenen, den mittleren, oberflächlichen Halsvenen und den Venen der Bauchwand.

Die an der vorderen Brustwand sich verzweigenden Nerven stammen von den Intercostalnerven und dem *Sympathicus.* Von den *Rami cutanei laterales* und *anteriores* der Intercostalnerven, welche in und dann hinter dem *Musc. intercostalis internus* bis zum Brustbeinrand gelangen, gehen die ersteren in Begleitung der *Art. thoracica longa* aus der *Axillaris* und die der letzteren mit den perforirenden Aesten der *Mammaria* zur Haut der vorderen Brustwand bis zur Brustwarze. Auch die *Nervi supraclaviculares* ziehen über das Schlüsselbein bis zur Haut der Brustdrüse. Während demnach die sensibeln Rückenmarksnerven an der Haut der Brustdrüse reichlich vertreten sind, gelangen zur Drüsensubstanz relativ wenige Nerven. Dass mit der *Art. mammaria* auch sympathische Fäden zur Brustdrüse sich begeben, ist höchst wahrscheinlich. Die eigentlichen Drüsennerven stammen nach den Untersuchungen Eckhard's aus dem vierten, fünften und sechsten Intercostalnerv.

Die Lymphgefässe der vorderen Brustwand, welche sicherlich für die weibliche Brustdrüse eine grosse Rolle spielen, kennt man mehr aus patho-

logischen Erfahrungen als aus anatomischen Untersuchungen. Bei entarteter Brustdrüse fand ich sowohl die Lymphdrüsen der Achselhöhle als auch jene, welche in der Umgebung der *Mammaria interna* sich befinden, angeschwollen und zwei Lymphgefässe neben der *Art. mammaria* ziemlich stark gefüllt.

II. Seitliche Brustwand.

Die seitliche Brustwand besitzt weder nach vorn noch nach rückwärts eine scharfe Abgrenzung, und eben so wenig können wir gegen die Achselhöhle eine scharfe Grenzmarke feststellen. Oben wurde sie als *Regio costalis lateralis* aufgeführt.

Die äussere Haut, das subcutane Fettgewebe und die *Fascia thoracis* weichen in ihrem Verhalten von dem der genannten Gebilde an der vorderen Brustwand nicht ab; nur dass gegen die *Fossa axillaris* die Fascie an Stärke zu- und das Fettpolster abnimmt.

Die Muskeln und Knochen der seitlichen Brustwand.

Die Muskeln sind hier Theile des schon beschriebenen grossen und kleinen Brustmuskels, welche bei fixirten Armen erweiternd, also inspiratorisch, auf den Thorax wirken können. Bei abducirtem Arm erzeugen sie unter der Haut scharf markirte Wülste. Nach rückwärts tritt in der seitlichen Brustwand der *Latissimus dorsi* auf, der von dem Darmbeinkamm, dem Kreuzbein und den Dornen der Lenden- und der vier unteren Brustwirbel mit einer platten Sehne (hinteres Blatt der *Fascia lumbodorsalis*) entspringt, als platter breiter Muskel auf dem Thorax und dem unteren Winkel des Schulterblattes emporsteigt und von den drei unteren Rippen seine Verstärkungszacken empfängt, um, in Verbindung mit dem *Teres major*, als hintere Wand der Achselhöhle zur *Crista tuberculi minoris* des Oberarms zu gelangen. Unter diesen Muskeln schmiegt sich als platte Muskellamelle an die Thoraxfläche vorn dicht an: der *Obliquus abdominis externus*, und seitlich rückwärts der *Serratus anticus major*. Beide Muskeln greifen mit ihren fleischigen Ursprungszacken in einander, und bilden eine contractile Spirale an der Seitenfläche des Thorax. Der *Serratus anticus* entspringt mit neun Zacken von den Aussenflächen der acht oberen Rippen, indem er von der zweiten Rippe zwei Zacken erhält. Seine fünf unteren platten spitzigen Zacken greifen zwischen die Ursprünge des *Obliquus abdominis externus* ein, begeben sich empor, vereinigen sich mit den oberen horizontal laufenden

Zacken und heften sich, nach Bildung einer platten Fleischmasse, mit kurzen sehnigen Fasern an den hinteren Schulternblattrand fest.

Der *Obliquus abdominis externus* entsteht auch von den Aussenflächen der knöchernen Rippen, und indem er mit seinen acht Zacken in die des *Serratus* und *Latissimus* eingreift, deckt er mit seinem Fleische die Knochen und Knorpel der seitlichen unteren Thoraxfläche.

Die Körper der Rippen mit ihrem Periost erzeugen die *Spatia intercostalia*, welche durch den *Intercostalis externus* als Inspirator, und den *internus* als Exspirator, die sich spitzwinkelig kreuzen, ausgefüllt werden. Die *Intercostales interni* zeigen gar oft die Eigenthümlichkeit, dass einzelne Bündel derselben die innere Fläche einer Rippe überspringen und als *Intercostales interni longi* auftreten.

Gefässe und Nerven der seitlichen Brustwand.

Die in dieser Region sich verästelnden Gefässe sind die *Arteria* und *Vena thoracico-acromialis*, eine schwache *Art. thoracica prima* und die ansehnliche *Art. thoracica longa*, welche in Begleitung gleichnamiger Venen (von denen die *longa* durch starke Anastomosen mit den superficiellen Bauchwandvenen sich vereinigt) den grossen und kleinen Brustmuskel und den *Serratus* versorgen. Eine *Art. thoracica dorsalis* der *Art. subscapularis*, welche ein Ast der *axillaris* ist, gelangt zum *Latissimus*, *Teres major* und *Serratus*.

Die Nerven, welche die äusseren Muskeln innerviren, stammen aus dem *Plexus brachialis*. Der *Pectoralis major* und *minor* werden von den *Nervi thoracici anteriores* versorgt, die von den vier unteren Halsnerven abstammen, unter dem Schlüsselbein nach abwärts gehen und in die inneren Flächen der beiden genannten Muskeln eintreten. Der *Serratus* erhält in seiner ganzen Ausdehnung Zweige von dem *Nerv. thoracicus longus s. respiratorius externus*. Der *Latissimus dorsi* wird von dem *N. thoracico-dorsalis*, aus den unteren Subscapularnerven stammend, versehen.

Ferner besitzt diese Region noch Gefässe und Nerven für die Intercostalmuskeln. Die *Arteriae intercostales* aus der *Aorta* und dem *Truncus costo-cervicalis*, welche sich in ihrem Verlauf an die unteren Rippenränder halten, versorgen die Intercostalmuskeln, die Rippen mit dem Brustfell und die äussere Haut. Von den Intercostalarterien gelangen die *Arteriae thoracicae laterales* zwischen dem Fleisch des *Serratus* hindurch, und geben diesem, den Brustmuskeln und der Brustdrüse Zweige ab.

Häufig schickt die *Art. mammaria interna* einen Zweig nach der seit-

lichen Thoraxwand, welcher als *Art. mammaria lateralis* über die inneren Flächen der Rippenkörper herabläuft und nach vorn und rückwärts Intercostalzweige abgibt. Die Venen weichen in den Zwischenrippenräumen von der Anordnung der Arterien nicht ab.

Die Intercostalnerven laufen in Gemeinschaft mit den Gefässen zwischen den Bündeln des *Musc. intercostalis internus*, um die Rippen, die Zwischenrippenmuskeln und das Brustfell zu versorgen. Die *Nervi cutanei laterales* der Intercostalnerven verbreiten sich mit vorderen und hinteren Zweigen in der Haut der seitlichen Thoraxgegend, in der Brustdrüse und der Haut des Armes, indem vom zweiten oder dritten *Nerv. intercostalis* Zweige zum *Cutaneus internus minor brachii* sich begeben. Die Intercostalnerven selbst gehen häufig an den inneren Flächen der Rippenkörper Anastomosen mit einander ein, so dass auch *Ansae nervi thoracici* vorhanden sind.

Dass die seitliche Thoraxgegend reich an Lymphgefässen ist, hat man längst sowohl bei pathologischen Vorgängen in derselben, als auch in der Brustdrüsengegend erfahren. Die Lymphgefässe gehen in die Lymphdrüsen der Achselhöhle über, welche bei manchen Erkrankungen der Brustdrüsen zunächst in Mitleidenschaft gezogen werden. (Die *Fossa infraclavicularis* findet ihre Betrachtung bei der Achselhöhle.)

III. Hintere Brustwand.

Die hintere Thoraxwand oder der Rücken erlangt durch die Einlagerung der beiden Schulterblätter mit ihren Muskeln und durch die Rückenmuskulatur selbst, nebst der Wirbelsäule und ihrem Inhalte eine bedeutende Mächtigkeit. Hier kommen demnach eine Anzahl von Gebilden in Betracht, welche mehr eine topographische, als eine funktionelle Beziehung zum Thorax haben.

Die etwas dicke Haut der Rückengegend, zu der wir den Raum von der unteren Nackenlinie bis zu der Lendengegend rechnen, ist mit zahlreichen Schweiss- und Talgdrüsen besetzt. Letztere zeigen sehr häufig eine entzündliche Röthe und Schwellung auf dem oberen Abschnitt des Rückens. Die reichliche Menge der Schweissdrüsen ergibt sich schon dadurch, dass bei erhöhter Transspiration die Rückenfläche des Thorax in gleicher Weise, wie die Achselhöhle und die Brustbeingegend am stärksten sich mit Schweiss bedecken.

Das Unterhautfettgewebe ist stets schwächer als an der seitlichen Brustgegend. Die *Fascia dorsalis thoracis* gelangt, als Fortsetzung der seitlichen Muskelbinde, bis zu den Spitzen der Dornfortsätze, wo sie sich fester anheftet, als an den übrigen Stellen.

Die Muskeln der hinteren Brustwand.

Nach aufwärts von dem schon beschriebenen *Latissimus dorsi* erscheint unter der Fascie zunächst der kräftige *Musc. trapezius*. Von dem ungleich viereckigen Trapez entspricht der stärkste Abschnitt dem Rumpfe. Der schmale langgestreckte obere Theil erzeugt, während er sich bis zum Hinterhaupt emporzieht, die hintere Begrenzung der seitlichen Halsregion. Der an dem Rücken angebrachte Theil stösst an den Dornfortsätzen mit dem gleichnamigen der anderen Seite zusammen, wodurch eine nach unten gekehrte, mönchkapuzähnliche Spitze entsteht, die der Grund für die Bezeichnung *Musc. cucullaris* war. Er entspringt sehnig-muskulös von dem Hinterhaupt, dem *Ligamentum nuchae* und sämmtlichen Dornfortsätzen der Brustwirbel. Der sehnige Ursprung ist am breitesten oberhalb und unterhalb des Dornfortsatzes des siebenten Halswirbels, so dass an dieser Stelle eine vierseitig verschobene Sehnenplatte vorhanden ist, welche bei starker Muskelausbildung durch die Haut gesehen werden kann. Convergirend laufen die Fasern des *Cucullaris* am Schultergürtel, auf den er wesentlich einwirkt, zusammen, und heften sich in der ganzen Ausdehnung der *Spina scapulae*, des *Acromions* und der *Pars acromialis claviculae* fest. Sehr oft sah ich ihn in der *Fossa supraclavicularis* bogenförmig bis zum Kopfnicker reichen. Durchschnittlich ist die Fleischmasse, welche sich an das Schlüsselbein anheftet, am stärksten.

Unter den Kappenmuskeln treten zwei Muskelpaare auf, welche die hinteren Schulterblatträndер mit den Dornfortsätzen der Wirbelsäule verbinden. Es ist auf jeder Seite der *Rhomboideus major* und *minor*. Beide können als Fortsetzung der muskulösen Spirale des *Obliquus abdominis externus* und des *Serratus anticus* betrachtet werden, denn an jener Stelle des hinteren Schulterblattrandes, wo der *Serratus* sich befestigt, entspringen beide und verlängern bis zur Wirbelsäule die Spirale des *Serratus*. Der *Rhomboideus minor* heftet sich an die Dornfortsätze des fünften, sechsten und siebenten Nackenwirbels, und der *Rhomb. major* mit breiter Sehne an die Dornfortsätze der vier oberen Brustwirbel fest.

Die Muskeln des Schulterblattes, welche die Roller des Oberarmes darstellen, und die, nach Entfernung des *Cucullaris*, theilweise von der *Fascia infra-* und *supraspinata* gedeckt, zum Vorschein kommen, sind der *Musc. infraspinatus* und der unten angrenzende *Teres minor*. Beide hängen mit der straff gespannten *Fascia infraspinata* zusammen, und entspringen von ihr und der ganzen *Fossa infraspinata*, so wie der unteren Fläche der

Spina scapulae. Sie finden, nach aussen und oben gehend, an der Schultergelenkkapsel und dem *Tuberculum majus humeri* ihren Ansatz.

Der *M. supraspinatus* nimmt den gleichnamigen Raum über der *Crista scapulae* ein, und läuft unter dem *Acromion* nach der oberen Facette des *Tuberculum majus*, wo er Ansatz findet. Seine Sehne hängt ebenfalls mit der Kapsel des Schultergelenkes innig zusammen.

Das dreieckige Schulterblatt nimmt annähernd den Raum zwischen der zweiten oder dritten bis siebenten Rippe ein; dasselbe ist durch den *Serratus anticus major* und den *Subscapularis* von dem Thorax getrennt und stellt einen in der Mitte sehr dünnen Knochen ohne spongiöse Substanz dar; letztere tritt erst in den verschieden stark aufgeworfenen Rändern auf. Besonders stark entwickelt zeigt sich jene dorsale Kante, die als *Spina scapulae* einen Theil des Schulterblattes ausmacht. Form und Grösse des Schulterblattes sind wechselnd. Individuell verschieden zeigt sich besonders der hintere Rand, welcher entweder geradlinig oder auch stumpfwinkelig abgesetzt ist. Das Schulterblatt des Weibes ist kleiner, schwächer und leichter, als das des Mannes.

Die vordere Schulterblattfläche wird grösstentheils von dem Ursprung des *Musc. subscapularis* eingenommen. An dem unteren Rande dieses Muskels erscheint mitunter eine Partie abgegrenzt von ihm, die man *Subscapularis minor* (W. Gruber) genannt hat. Der Ansatz des *Subscapularis* findet an der Schultergelenkkapsel und dem *Tuberculum minus humeri* statt, wodurch er zum Einwärtsroller des Oberarmes wird. Auch der *Subscapularis*, welcher in seiner ganzen Ausdehnung von einer Fascie gedeckt ist, geht in die Kapsel des Schultergelenkes über und wird dadurch zum kräftigen Spanner derselben.

Der obere mediale Winkel des Schulterblattes wird von dem Ansatz des kräftigen *Levator scapulae* eingenommen, und an der medialen Seite der *Incisura scapulae* heftet sich der *Musc. omohyoideus* fest. Mehrmals sah ich den *Omohyoideus* vom Schlüsselbein und gar nicht vom Schulterblatt entspringen.

Eine Verbindung der vorderen Schulterblattfläche mit den Rippen habe ich in der Weise beobachtet, dass in geringer Entfernung vom unteren Schulterblattwinkel ein Knochenfortsatz angebracht war, der mit umgebogenem, plattem Rande die fünfte und sechste Rippe berührte. Der Fortsatz erschien mit unebenem Faserknorpel belegt und war mittelst einer weiten, losen Faserkapsel, welche eine zottige Innenfläche zeigte, an die fünfte und sechste Rippe angeheftet. An den Rippen war die falsche Articulationsfläche ebenfalls uneben und von faserknorpeliger Beschaffenheit. Dass in diesem Falle eine gelenkartige Verbindung zwischen dem Schulterblatt und den Rippen vorhanden war, unterliegt keinem Zweifel. Nur fragt sich, ob ein angeborner Bildungsfehler oder eine

Exostose vorlag. Die glatte Beschaffenheit des Knochens spricht für das erstere. Auch von Luschka wurde ein ähnlicher Fall mitgetheilt.

Werden die Schulterblätter entfernt, so treten unter denselben und unter den oben beschriebenen Muskeln zunächst die quer und dann die senkrecht angeordneten Rückenmuskeln auf. Die queren Muskeln sind: der *Serratus posticus superior* und *inferior*. Der erstere entsteht von den Dornfortsätzen der beiden unteren Hals- und der beiden oberen Rückenwirbel. Als platter Muskel von geringer Stärke zieht er nach aussen, um sich an der zweiten bis fünften Rippe festzusetzen, die er zu heben, d. h. sie um ihre hinteren Axen zu drehen, im Stande ist. (Henke.)

Der *Serratus posticus inferior* liegt am unteren Abschnitte des Thorax und entspringt von den *Processus spinosi* der zwei unteren Brust- und der zwei oberen Lendenwirbel. Die Anheftung dieses dünnen platten Muskels findet an den vier unteren Rippen statt, die er drehend nach abwärts zieht (Henke). Die langen Rückenmuskeln, welche sich in den Rinnen zwischen den Dornfortsätzen und den Rippen sehnig-muskulös einschieben, entspringen stark entwickelt am Kreuzbein und Darmbeinkamm, steigen, an verschiedenen Punkten sich anheftend, empor und gelangen, neue Verstärkungen von der Wirbelsäule und den Rippen aufnehmend, bis zum Hinterhaupt. Ihre spezielle Beschreibung ist die Aufgabe der systematischen Anatomie; hier sollen dieselben nur in der Kürze Erwähnung finden.

Ein starker Muskel, der *Extensor trunci communis*, entsteht an der Lendengegend, und an der hinteren Thoraxwand theilt er sich in den äusseren *Sacrolumbalis* und den inneren *Longissimus dorsi*.

Der *Sacrolumbalis* ist die äussere Partie des Rumpfstreckers. Er steigt vom Kreuzbein bis zur ersten Rippe hinauf, indem er sehnige Zacken an alle Rippen abgibt und durch sehnig-muskulöse Bündel, die von den Rippen entspringen, verstärkt wird. Seine obere Fortsetzung ist der *Musc. cervicalis ascendens*. Derselbe entspringt mit fünf bis sieben Zacken von den oberen Rippen, die in derselben Linie, wie die Rippenursprünge des *Sacrolumbalis*, sich erheben und nach den Querfortsätzen des vierten bis sechsten Halswirbels gelangen.

Der *Musc. longissimus dorsi* stellt die innere Abtheilung des *Extensor trunci* dar. Wenn derselbe die Rippen erreicht hat, sendet er innere Zacken nach den Spitzen der *Processus transversi* der Brustwirbel und äussere an die Rippen. Seine Fortsetzung ist der *Musc. transversalis cervicis*. Der Quermuskel des Nackens gesellt sich dem oberen Ende des vorigen bei, indem er von den Spitzen der Querfortsätze der sechs oberen Rückenwirbel entspringt und sich an die *Processus transversi* des zweiten

bis sechsten Halswirbels festsetzt. Der *Splenius colli* und *capitis*, welche als Fortsetzung der erwähnten Muskelspirale der beiden *Rhomboidei* auf der entgegengesetzten Körperseite angesehen werden können, erhalten Ursprungsbündel von den Dornen der drei oberen Brustwirbel und verdienen daher hier erwähnt zu werden.

Mit Ausnahme der *Levatores costarum longi* und *breves*, welche von den Querfortsätzen zu den Rippen gehen, gehören alle folgenden Muskeln der Wirbelsäule allein an.

Dahin sind zu rechnen der *Musc. semispinalis dorsi*, welcher zwischen den Quer- und Dornfortsätzen der Brustwirbel, mehrere derselben überspringend, angebracht ist. Unter ihm folgt der *Musc. multifidus spinae*, welcher von den Quer- zu den Dornfortsätzen, stets einen Wirbel überspringend, geht. Die tiefsten Bündel dieses Muskels, die von den Querfortsätzen zu den Bogen der höher gelegenen Wirbel gelangen, werden *Rotatores dorsi*, an denen man lange und kurze unterscheiden kann, genannt. Zwischen den Dorn- und Querfortsätzen sind die kleinen *Musculi interspinales* und *transversarii* vorhanden.

Knochen und Gelenke der hinteren Brustwand.

Die tiefen Knochen der hinteren Thoraxwand sind aus den Brustwirbeln und den eigenartig mit diesen verbundenen hinteren Rippenenden zusammengesetzt. Der starke, in der senkrechten Körperebene nach hinten convexe Brusttheil der Wirbelsäule besteht aus den ziemlich fest mit einander vereinigten zwölf Brustwirbeln, deren spongiöse Körper vorwiegend seitlich comprimirt erscheinen, so dass dieselben stark in dem Brustraum vorspringen. Wie die oberen mehr den Halswirbeln und die unteren mehr den Lendenwirbeln ähnlich werden, wird in der systematischen Anatomie speziell erörtert. Zwischen die einzelnen Körper sind die durchschnittlich 0,5—1,0 Cm. dicken *Cartilagines intervertebrales* eingeschoben, Faserknorpelscheiben, die in ihrem Centrum einen Hohlraum einschliessen, welcher erst sichtbar wird, wenn man seine faltige Begrenzung verdrängt. Gallertartig erscheinen diese Knorpel im Centrum, und ringförmige Faserzüge, mit zahlreich eingestreuten Knorpelzellen, treten an der Peripherie auf, wo sie mit dem *Lig. longitudinale anterius* und *posterius* eben so fest, wie mit den Wirbelkörpern, in Zusammenhang stehen.

Die Knorpel der Brustwirbel machen nach Aeby von der Höhe der Wirbelsäule 11 % und die Körper 36 % aus. Die ungleiche Höhe der Wirbelkörper vorn und hinten einerseits und die keilförmige Gestalt der knorpe-

ligen Zwischenwirbelscheiben andererseits erzeugt die nach dem Brustraum gerichtete Concavität des Brusttheiles der Wirbelsäule. Dieselbe ist bei ihrer ersten Entstehung gerade, aber sehr bald krümmt sie sich, der Haltung des Foetus entsprechend, nach vorn. Dass die Wirbelsäule schon beim Ungeborenen ihre typischen Krümmungen hat, geht aus unserer Abbildung Taf. XI, B hervor.

Die starken Bogen der Brustwirbel umschliessen ein rundlich gestaltetes *Foramen spinale*, und durch ihre gegenseitige Vereinigung wird vor dem Gelenkfortsatz ein *Foramen intervertebrale* von 1—1,5 Cm. Höhe und 1 Cm. Breite gebildet. Die schief gestalteten Gelenkfortsätze mit ihren, einen flachen Kreisbogen bildenden Gelenkflächen erzeugen durch gegenseitigen Contact wahre Gelenke, welche durch Synovial- und fibröse Kapseln abgegrenzt sind. Die *Processus transversi* stellen bei der Mehrzahl der Brustwirbel stark entwickelte Strebepfeiler für die Rippen dar. Die zehn oberen legen sich gelenkig mit ihren überknorpelten Spitzen an die Höckerchen der Rippen; der elfte und zwölfte Querfortsatz ist kurz und erreicht die Rippe nicht, wodurch letztere eine grössere Beweglichkeit erlangt. Die langen, stumpfspitzigen Dornfortsätze stehen in der mittleren Brustregion schief, während die oberen und die unteren, wie ihre Nachbarn, eine mehr horizontale Stellung einnehmen. Bogen-, Quer- und Dornfortsätze sind durch starke Bänder vereinigt, von denen die *Ligamenta intercruralia s. flava* hochgradig elastisch sind. Minder stark erscheinen die *Ligam. interspinalia*. Die hinteren Rippenenden sind ziemlich kräftig. Das überknorpelte Köpfchen, welches bei seiner Entwickelung einen eigenen Knochenkern zur Grundlage hat, ist an den mittleren neun Rippen mit der Intervertebralscheibe durch einen Faserzug — *Lig. interarticulare costae* — vereinigt. Die frei bleibenden Knorpelflächen des Köpfchens treten mit den oben und unten angrenzenden Rändern der Wirbelkörper in gelenkigen Contact. Eine Synovial- und fibröse Kapsel umgiebt auch dieses Gelenk. Die fibröse Kapsel wird an der vorderen und hinteren Seite stark, stellt vorn das gegen die Seitenfläche der Wirbelkörper ausstrahlende *Lig. radiatum* und hinten am Köpfchen ein ziemlich breites selbstständiges Band dar, welches vom *Capitulum costae* ausgeht und sich an dem Bogen des Wirbels bis zur Basis des *Processus transversus* fortsetzt.

Die Articulationen der ersten, elften und zwölften Rippe machen insofern eine Ausnahme von den übrigen, als die einfach abgerundeten Köpfchen sich nicht mit den Intervertebralscheiben, sondern nur mit den Seitenflächen der Wirbelkörper gelenkig verbinden.

Auch das überknorpelte *Tuberculum costae* ist gelenkig an die Spitze des *Processus transversus* angelagert, mit Ausnahme der elften und zwölften

Rippe, welche keine *Tubercula* besitzen und daher die Spitze des Querfortsatzes nicht erreichen. Eine Synovialkapsel schliesst dieses Gelenk ab, und die fibröse Kapsel wird besonders stark an der hinteren Seite, wo sie an das *Lig. costotransversale* angrenzt. Dieses Band stellt die Bewegung der Rippe ein. Dasselbe gelangt als schöner starker Faserzug von der Spitze des *Processus transversus* zur hinteren Rippenfläche. Ausser diesem Bande sind noch zwischen den hinteren Rippenenden und der Wirbelsäule eine Anzahl *Ligamenta accessoria* vorhanden, welche die Bestimmung haben, die Bewegungen der Rippen einzustellen.

Neben den sehnigen Membranen, die in den hinteren Zwischenrippenräumen als *Ligamenta intercostalia posteriora* von einem Rippenrand zum anderen gehen, und von denen das unterste als *Lig. lumbocostale* vom *Processus transversus* des ersten Lendenwirbels zur zwölften Rippe gelangt, sind an den Rippenhälsen ziemlich stark entwickelte Bändchen angebracht. So entspringen vom oberen Rande des Rippenhalses starke Faserzüge, welche sich an den darüber befindlichen *Processus transversus* anheften. Sie führen den Namen *Ligamenta colli costae superiora*, von denen man, ihrer Lage nach, ein inneres, mittleres und äusseres unterscheidet. In gleicher Weise geht vom unteren Rand des Rippenhalses zu dem nächst abwärts angrenzenden *Processus transversus* ein plattes Band, das man *Lig. colli costae inferius* nennt. Ein *Lig. colli costae jugale* gelangt von der oberen Fläche des Rippenhalses gegen den unteren Umfang des *Foramen intervertebrale* und durch dieses an die vordere Wand des Wirbelkanales. Mitunter stellt dieses Band nur eine Partie der fibrösen Kapsel des Rippenköpfchens dar. Es ist jener Faserzug am Rippenköpfchen, welcher bei exspiratorischer Bewegung der Rippe am stärksten gespannt wird.

Aus der Art der gelenkigen Anlagerung der hinteren Rippenenden an die Wirbelsäule und aus der Zahl, Stärke und Straffheit ihrer accessorischen Bänder resultirt der Grad der Beweglichkeit. Die zwei letzten Rippen sind ziemlich frei beweglich, weil sie nur mit ihren Köpfchen einfach eingelenkt sind.

Die Weichgebilde in den Zwischenrippenräumen der hinteren Brustwand.

Die *Spatia intercostalia posteriora* werden in gleicher Weise, wie die Zwischenräume an den Körpern der Rippen, von den beiden *Musc. intercostales* ausgefüllt, nur mit dem Unterschiede, dass der *Musc. intercostalis internus* nicht bis an die Wirbelsäule reicht.

Derselbe beginnt in einer Entfernung von etwa 4—5 Cm. von der

Wirbelsäule. Jener Raum, den er frei lässt, wird theilweise von den *Ligamenta intercostalia posteriora* eingenommen, aber ich glaube nicht, dass man dieselben als sehnige Rudimente der *Intercostales interni* ansehen darf. Schon bei mässiger Fettablagerung findet sich in den Zwischenrippenräumen nahe der Wirbelsäule eine ziemlich grosse Quantität desselben, welches gegen den Brustraum durch die *Fascia endothoracica* und das Rippenfell abgegrenzt und durch letzteres hindurch sichtbar ist.

Häufig begegnet man, soweit der *Intercostalis internus* reicht, Muskelbündeln, welche eine Rippe überspringen und sich an der nächstfolgenden festsetzen. Diese Bündel werden von Henle als hintere Partieen der Brustabtheilung des *Transversus abdominis* aufgefasst.

Gefässe und Nerven der hinteren Brustwand.

Die Gefässe und Nerven zerfallen in zwei Gruppen. Die oberflächlichen Gefässe stammen von der *Subclavia* und *Axillaris;* die tiefen sind Zweige der *Arteriae* und *Venae intercostales;* die letzteren versorgen aber auch die äussere Haut.

In den oberflächlichen Rumpfgürtelmuskeln verbreitet sich zunächst die *Arteria transversa colli,* welche in der *Fossa supraclavicularis* quer nach hinten und aussen verläuft, um längs des hinteren Schulterblattrandes in den *Cucullaris*, die beiden *Rhomboidei,* den unteren Theil des *Levator scapulae,* den *Serratus anticus,* den *Latissimus dorsi* und *Subscapularis* zu gelangen. Ihr zur Seite steht die *Transversa scapulae,* welche aus dem *Truncus thyreo-cervicalis* hervorgeht, über das *Lig. transversum scapulae* (zuweilen auch unter demselben) in die *Fossa supraspinata* und dann dicht auf dem Schulterblatthals in die *Fossa infraspinata* gelangt, um die Auswärtsroller des Oberarmes zu versorgen. Mit dieser Arterie anastomosirt die *Circumflexa scapulae,* welche ein Zweig der *Axillaris* ist und durch den *Teres minor* in die Untergrätengrube tritt. Auch Zweige der *Art. profunda colli* versorgen die tiefen Muskeln in der Nähe der *Apertura thoracis superior* und eben so der *Truncus costa-cervicalis.* Wird die *Subclavia* peripherisch vom Abgang des *Truncus thyreo-cervicalis* unterbunden, so dient die Anastomose zwischen der *Transversa scapulae* und der *Circumflexa scapulae* als wichtige Bahn zur Herstellung des Collateralkreislaufes für die obere Extremität.

Neben den *Arteriae subscapulares* für den gleichnamigen Muskel stammen die Gefässe für die queren und langen Rückenmuskeln aus den *Arteriae intercostales.* Dieselben gehen von der *Aorta thoracica* aus und begeben sich

neben der Wirbelsäule in die Zwischenrippenräume, um die Wirbelkörper, die Rippen, die Zwischenrippenmuskeln und das Rippenfell zu versorgen. Bald nach dem Eintritt in den Zwischenrippenraum nähern sich die Gefässe dem unteren Rippenrand, und an den von aussen zugänglichen Stellen an der seitlichen Brustwand kann ihre Unterbindung oder Compression an die innere Rippenfläche nach Regeln, welche die Chirurgie lehrt, ausgeführt werden.

Im hinteren Ende des Zwischenrippenraumes gehen die *Rami dorsales* nach der Rückenfläche des Rumpfes und verbreiten sich in dem Wirbelkanal, dem Rückenmark, den Muskeln und der Haut des Rückens.

Die Venen weichen in ihrem peripherischen Verbreitungsgebiet von dem Verlaufe der Arterien nicht ab, wohl aber innerhalb des Wirbelkanals und im hinteren Mittelfellraum. (S. weiter unten.)

Die Nerven für die Muskeln des Rückens und des Schulterblattes kommen aus dem *Plexus cervicalis superior* und *inferior*, dem elften Gehirnnerven — *Accessorius Willisii* — und den Intercostalnerven aus dem Brusttheil des Rückenmarkes.

Die Nerven, welche aus dem *Plexus cervicalis* hervorgehen, sind: der *Nerv. suprascapularis*, welcher unter dem *Lig. transversum scapulae* in die *Fossa supraspinata* zum gleichnamigen Muskel und zu der Kapsel des Schultergelenkes hinter dem Schulterblatthalse in die *Fossa infraspinata* zum *Musc. infraspinatus* Zweige sendet. Der *Teres minor* und *major* bekommen ihre Aeste vom *Circumflexus axillaris*. Der *Musc. suprascapularis* erhält mehrere gleichnamige Aeste vom *Plexus brachialis*.

Zur *Art. dorsalis scapulae* gesellt sich ein Zweig aus der *Pars supraclavicularis* des *Plexus brachialis*; es ist der *Nerv. thoracico-dorsalis*, welcher in den Rautenmuskeln endet. Auch der *Levator scapulae* erhält von ihm Zweige.

Die langen, tiefen Rückenmuskeln mit Einschluss des *Serratus posticus superior* und *inferior* erhalten ihre Zweige von den *Rami posteriores* der Intercostalnerven. Nur der *Cucullaris* wird von dem elften Gehirnnerven, nachdem er Anostomosen mit Halsnerven eingegangen hat, innervirt. Derselbe tritt in die inneren Flächen des platten Muskels an verschiedenen Stellen ein.

Der *Latissimus* erhält seine Zweige aus dem *Thoracicus longus* des *Plexus axillaris*.

Die Lymphgefässe der Rückengegend kennt man aus den französischen anatomischen Bilderwerken besser als nach guten Präparaten, denn vergeblich sieht man sich in den besten anatomischen Sammlungen nach conservirten Darstellungen derselben um. Sie sollen sich, wie überall, als

feine Netze unter der Haut entwickeln, und ihre grösseren Zweige gelangen nach den Drüsen der Achselhöhle und zwischen den Rückenmuskeln neben der Wirbelsäule in den Thoraxraum hinein, wo sie nach ihrem Durchgang durch Lymphdrüsen in den *Ductus thoracicus* einmünden. Die oberen Lymphdrüsen des Rückens gelangen in die *Fossa supraclavicularis* und somit in das Ende des *Ductus thoracicus* linkerseits, und rechterseits in den *Truncus lymphaticus dexter*, welcher in dem lateralen Winkel zwischen *Vena jugularis communis* und *Vena subclavia dextra* einmündet.

(Gefässe und Nerven des Wirbelkanales finden ihre Erörterung bei Beschreibung der Halsregion.)

IV. Untere Brustwand.

Die untere Brustwand wird durch die contractile Scheidewand zwischen Brust- und Bauchhöhle, das Zwerchfell, erzeugt. Dasselbe nimmt mit zahlreichen Zacken seinen Ursprung in der Nähe der Umrandung der unteren Brustapertur, wölbt sich nach dem Brustraum hinein und geht in seiner Mitte in die dünne aponeurotische Sehne — das *Centrum tendineum* — über.

Durchbohrt wird das Zwerchfell von Gefässen, Nerven und der Speiseröhre, und nach Entfernung dieser Gebilde zeigen sich verschieden geformte Oeffnungen.

Der stärkste muskulöse Theil des Zwerchfells, welcher sich an der vorderen Fläche der Körper und Intervertebralscheiben der Lendenwirbelsäule erhebt, ist die *Pars lumbalis*. Dieselbe besteht aus drei Paaren ungleich starker Schenkel, von denen das innere Paar sehnig vom *Lig. longitudinale anterius* des vierten Lendenwirbels ausgeht, und, während es emporsteigt, noch Verstärkungsbündel vom dritten Wirbelkörper empfängt. Zwischen diesen beiden Schenkeln, dem stärkeren rechten und dem schwächeren linken, bleibt eine weite grösstentheils sehnige Spalte — *Hiatus aorticus* —, durch welche die grosse Bauchschlagader und der Anfang des *Ductus thoracicus* hindurchtritt. Anliegend an der vorderen Fläche der Wirbelsäule steigen beide Schenkel empor, kreuzen ihre Bündel so vor der *Aorta*, dass meist eines derselben vom rechten Schenkel auf der oberen Seite nach links gelangt und unter diesem vom linken nach rechts. Häufig ist die Kreuzung nur an der oberen, nicht an der unteren Seite des Zwerchfells sichtbar.

Das mittlere, schwächere Schenkelpaar ergänzt das innere und erscheint mitunter ohne scharfe Abgrenzung mit ihm verbunden. Es entspringt mehr seitlich am zweiten Lendenwirbelkörper und legt sich, nach Bildung einer Spalte, an den inneren Schenkel an. Die schmale Spalte dient zum

Durchtritt des *N. splanchnicus major*, der Wurzel der *Vena azygos* rechterseits und der *Vena hemiazygos* linkerseits. Auch diese Schenkel schmiegen sich in ihrem Aufsteigen der Wirbelsäule an, so dass sie letztere als eine nach rückwärts concave starke Fleischmasse an der hinteren Bauchwand umgeben.

Das äussere, breite, platte Schenkelpaar entspringt meist von der Seitenfläche der Wirbelkörper und einem sehnigen Bogen — *Arcus tendineus* —, welcher das obere Ende des *Psoas major* und des *Quadratus lumborum* umspannt und gewöhnlich an der Sehne des letzteren oder am *Processus transversus* des ersten Lendenwirbels endet.

Zwischen der mit Fett theilweise angefüllten Spalte des mittleren und äusseren Schenkels gelangt der Grenzstrang des *Sympathicus* und häufig auch der *Nerv. splanchnicus minor* aus der Brust- in die Bauchhöhle.

Die sich lateralwärts anschliessende *Pars costalis* des Zwerchfells geht von den inneren Flächen der siebenten bis zwölften Rippe aus. An der siebenten und achten hängt sie mit den Knorpeln, und von der neunten an auch mit den knöchernen Rippen zusammen. Von den einzelnen Zacken sind die an der achten, neunten und zehnten Rippe entspringenden die breitesten. Zwischen ihre einzelnen Bündel schieben sich fast rechtwinkelig die Ursprünge des *Transversus abdominis* hinein. Luschka hat die Zwerchfellursprünge, die in den Zwischenrippenräumen von sehnigen Bogen entspringen, *Partes intercostales* genannt. In den meisten Fällen jedoch sind alle einzelnen Bündel des Zwerchfelles bis zu den Knorpeln oder Knochen der Rippen zu verfolgen. An der zehnten und elften Rippe gehen Zwerchfell und *Transversus abdominis* ohne knöcherne Anheftung in einander über.

Sämmtliche Costalursprünge vereinigen sich zu einer platten, an verschiedenen Stellen ungleich dicken Fleischmasse, welche, schief an die Rippen angeschmiegt, gegen den Brustraum emporsteigt, 2—4 Cm. entfernt vom Ursprung den Pleuraüberzug erhält und dann sich von der Thoraxwand wegwendet. Die *Pars sternalis* des Zwerchfells stellt ein schmales, plattes Fleischbündel dar, das von der Innenfläche der Spitze des Schwertfortsatzes entspringt und sich zwischen die beiderseitigen Costaltheile, Spalten übrig lassend, einschiebt. Herzog Carl Theodor in Bayern hat einen Fall beobachtet, in welchem ein ansehnliches Bündel dieser Zwerchfellpartie an der inneren Abdominalwand neben der *Linea alba* nach abwärts zog, in die *Fascia transversalis abdominis* überging und somit diese zu spannen im Stande war.

Nachdem sämmtliche Ursprünge des Zwerchfells eine ungleich dicke concentrische Muskellamelle erzeugt haben, wenden sie sich von der Thoraxwand weg, um in eine ziemlich ausgedehnte, dünne, platte Sehne — *Cen-*

trum tendineum — überzugehen. Dieselbe misst in querer Richtung bei Erwachsenen 24—29 Cm. und in sagittaler 7—9 Cm.

Bei genauer Präparation von der Bauchhöhle aus stellt die Sehne des Zwerchfells, auch *Speculum Helmontii* genannt, ein dreilappiges, silberglänzendes Gewölbe dar, in welchem sich die Sehnenfasern theilweise kreuzen, theilweise auch direkt von der *Pars lumbalis* in die *Pars costalis* übergehen. Die Mehrzahl der Sehnenfasern geht von vorn nach rückwärts und in dieser Richtung können Zerreissungen und hernienartige Ausbuchtungen (am häufigsten linkseitig) vorkommen, so dass die Eingeweide der Bauchhöhle in die linke Brusthöhle gelangen. Nach einer Zusammenstellung der bekannt gewordenen Zwerchfellhernien hat sich ergeben, dass von 37 Fällen 32 auf der linken Seite und nur 3 auf der rechten Seite des Zwerchfelles vorkamen. Das *Foramen oesaphageum* bildete nur zweimal die Bruchpforte (Popp).

Vor und etwas nach links von dem schon beschriebenen *Hiatus aorticus* erzeugt die *Pars lumbalis* des Zwerchfells eine länglich ovale Spalte — *Hiatus oesophageus* —, welche demnach nur wenige Linien von der Medianebene des Körpers nach links gerückt ist. Dieselbe wird in der Weise von der *Pars lumbalis* des Zwerchfells gebildet, dass Muskelbündel vom rechten Schenkel nach dem linken Rand des Speiseröhrenschlitzes und vom linken Schenkel zum rechten Rand gelangen. Es sind jene Bündel, welche sich vor der *Aorta* kreuzen und dann erst die Speiseröhre einschliessen, indem sie vor ihr sich abermals austauschen, um in das *Centrum tendineum* überzugehen. Rechts und etwas nach vorn, 3 Cm. entfernt von dem *Hiatus oesophageus*, ist, allseitig von Sehnen umschlossen, die weite Oeffnung — *Foramen quadrilaterum, s. Foramen pro vena cava inferiore* — für die untere Hohlvene angebracht, jedoch so, dass die hintere Venenwand nur 2—4 Mm. von der *Pars lumbalis* entfernt sich befindet, woraus Hyrtl folgert, dass die Contraction des Zwerchfells eine Biegung der Vene an dieser Stelle hervorrufen könne.

Die obere Zwerchfellfläche wird von der Pleura und in der Mitte vom Herzbeutel, die untere von dem Bauchfell überzogen. Da das Zwerchfell der wichtigste Respirationsmuskel ist, welcher sich rhythmisch zusammenzieht und erschlafft, so wird sein Höhenstand zur Brusthöhle je nach der Ein- und Ausathmung ein variabler sein müssen. Constant zeigt sich, dass die Kuppel des Zwerchfells in der rechten Hälfte des Thorax höher steht als links, d. h. die voluminösere Leber lässt das Zwerchfell und somit auch die Lunge rechts nicht so weit herabsteigen als linkerseits.

Unsere verschiedenen Durchschnitte lassen die Stellung des Zwerchfells sowohl in der Medianebene des Körpers, als auch unter der rechten und linken Lunge und in der frontalen Körperebene erkennen.

Die sehnige Kuppel des Zwerchfells erscheint ein wenig nach abwärts gedrängt an jener Stelle, wo das Herz dieselbe berührt, und es zeigt sich auch constant an der oberen Fläche der Leber ein Eindruck, der durch das Herz hervorgerufen wird.

Da die Lungenbasis keine horizontale Fläche besitzt, so ist an Lebenden der höchste Stand der Zwerchfellkuppel schwer zu bestimmen. Bei Leichen, wo das Zwerchfell im erschlafften, exspiratorischen Zustand sich befindet, trifft man bei eröffneter Bauchhöhle den höchsten Punkt in der Ebene des Knorpels der vierten Rippe. An einer männlichen Leiche mit gutgebautem Thorax fällt die Kuppel des Zwerchfells rechterseits in den Zwischenraum zwischen den Knorpel der vierten und fünften Rippe und linkerseits zwischen den Knorpel der fünften und sechsten Rippe, d. h. Nadeln, welche man in der horizontalen Ebene an den genannten Stellen einführt, treffen die höchst stehenden Punkte des *Centrum tendineum*. Bei jugendlichen Individuen soll der höchste Stand der Sehnenkuppel mitunter dem Knorpel der dritten Rippe entsprechen. Es unterliegt wohl keinem Zweifel, dass der Höhenstand des Zwerchfells von der Beweglichkeit und der Capacität des Thorax, von der Grösse der Baucheingeweide und anderen individuellen Verhältnissen abhängig ist.

Selbst bei neugebornen Kindern, welche ohne geathmet zu haben oder nach Eintritt der Respiration in dieser Hinsicht untersucht wurden, ergaben sich ziemlich auffallende individuelle Verschiedenheiten bezüglich des Höhenstandes des Zwerchfells.

Daraus geht auch hervor, dass der bayerische Gerichtsarzt stets in Verlegenheit ist, wenn er, wie seine Instruktion vorschreibt, den Stand des Zwerchfells beim Neugebornen bestimmen und denselben für die Frage: ob das Kind geathmet habe oder nicht, verwerthen soll.

Da die *Pars lumbalis* des Zwerchfells den festesten Ursprungspunkt unter den drei Abtheilungen des Zwerchfells besitzt, und da die grossen Baucheingeweide eine gewisse Fixation der unteren Rippen bei der Contraction der *Pars costalis* erzeugen, so muss bei der Zusammenziehung das *Centrum tendineum* herabrücken und dadurch den Brustraum erweitern, ein Vorgang, welcher bei jeder Inspiration stattfindet, und man muss daher, wie erwähnt, in dem Zwerchfell den kräftigsten Inspirationsmuskel, dem noch einige andere zur Seite stehen, erkennen. Aber nicht nur beim Athmen, sondern bei allen jenen Vorgängen, welche respiratorische Eigenthümlichkeiten sind, beim Lachen, Schluchzen, Niessen, Weinen etc. nimmt das Zwerchfell, als contractiler Factor, Antheil. (Gefässe und Nerven des Zwerchfells finden bei Beschreibung des Mittelfellraumes ihre Erwähnung.)

Der Brustinhalt.

In der Brusthöhle werden durch die eigenthümliche Anordnung der serösen Pleurasäcke drei Räume erzeugt. Die beiden seitlich gelegenen abgeschlossenen Säcke, welche die Lungen in sich aufnehmen, sind so zueinander angebracht, dass zwischen ihnen eine ungleich breite Spalte — *Cavum mediastini* — übrig bleibt, in welcher abwärts das Herz mit dem Herzbeutel, aufwärts und hinten die grossen Gefäss- und Nervenstämme, sowie die Luftwege und die Speiseröhre eingeschlossen sind. Die aus Bindegewebe und elastischen Fasern bestehende, dünne Pleura ist mit einem Plattenepithel bedeckt und stellt eine schlüpfrige, elastische Membran dar, welche die Verschiebung der Lunge bei ihrer Ein- und Ausathmung ermöglicht. Jeder Pleurasack ist in sich vollkommen abgeschlossen und umgibt die Lunge so durch Einstülpung, dass das viscerale oder eingestülpte Blatt — Lungenfell, *Pleura pulmonalis* — mit der Lungenoberfläche verwachsen, das parietale oder Rippen-Zwerchfellblatt — Rippenfell, *Pleura costalis* und *diaphragmatica* — an die Innenwände des Thorax fest angeheftet ist. Auf diese Weise kann die glatte Lungenoberfläche sich an den serösen Innenflächen der Brustwände je nach Bedürfniss verschieben, und es zeigt sich auch, dass bei einer Verwachsung der beiden serösen Häute mit einander eine Beeinträchtigung der Lungenbewegung die nächste Folge ist.

Das Rippenfell — *Pleura costalis* — steht allseitig mit den Innenflächen der knöchernen Rippen und ihrer Knorpel, mit den inneren Intercostalmuskeln und dem *Triangularis sterni* unter ganz normalen Verhältnissen der Art in mässig festem Zusammenhang, dass man dasselbe, nachdem es an einer Stelle durchschnitten ist, als zusammenhängende Lamelle losreissen kann. Nach seiner Entfernung bleibt eine scharf begrenzte Bindegewebsmembran an der Innenfläche des Thorax sitzen, welche man *Fascia endothoracica* nennt; dieselbe wechselt an Stärke in den verschiedenen Gegenden des Brustraumes ziemlich bedeutend.

Die *Pleura costalis* wendet sich in der Nähe des *Sternums* von der

vorderen Brustwand weg und gelangt parallel mit der medianen Körperebene nach rückwärts zur Wirbelsäule oder bis zur Lungenwurzel, wo dieselbe durch Einstülpung der Lunge unterbrochen wird, und so entsteht an jedem Pleurasacke ein „Fell in der Mitte" des Thorax: Mittelfelle, *Laminae mediastini.* Die Spalte zwischen diesen beiden Blättern ist der oben erwähnte Mittelfellraum — *Cavum mediastini.* — Beide Mittelfelle stellen die medialen Wände des Pleurasackes dar und spielen als seröse Flächen für die Bewegungen der Lungen dieselbe Rolle, wie die *Pleura costalis* an der knöchernen Thoraxwand.

In praktischer Hinsicht ist das eigenthümliche Verhalten der beiden *Laminae mediastini* in den verschiedenen Höhen der vordern Thoraxwand von grossem Interesse.

Erinnert man sich an die pyramidale Gestalt der Lunge, mit nach oben gerichteter Spitze, so wird es klar, dass die Mediastinalblätter hinter dem Brustbeinhandgriff nicht so weit gegen die Medianlinie von den Lungenspitzen gedrängt werden, als tiefer abwärts, so dass in der Nähe der oberen Thoraxöffnung der Mittelfellraum ziemlich breit erscheint. An dieser Stelle gelangen die beiden Mittelfellblätter ohne Unterbrechung vom Brustbein bis zur Wirbelsäule (s. Taf. X, A). An der Vereinigung des Brustbein-Handgriffes mit dem Körper nähern sich die beiden Mittelfelle der Art, dass sie häufig dicht hinter der linken Brustbeinhälfte zusammentreffen und sonach die rechte Lunge die mediane Ebene des Thorax nach links um mehrere Millimeter überschreitet und häufig bis gegen den linken Brustbeinrand reicht (s. Taf. I, a. d). Werden im ersten, zweiten und dritten Zwischenrippenraum Nadeln dicht am linken Brustbeinrand eingestochen, so gelangen dieselben ebenso, wie rechts in die rechte, in die linke Pleurahöhle. Im fünften und sechsten linken Zwischenrippenraum und mitunter auch schon im vierten gelangt die Nadel, dicht am Brustbeinrand eingeführt, ohne Verletzung des Mittelfellblattes, in den Herzbeutel und in gleicher Weise neben dem *Processus ensiformis* und dem Knorpel der siebenten Rippe. Sehr häufig jedoch legen sich die beiden Mittelfellblätter nicht vollständig an einander, sondern das rechte geht, ohne die linke Hälfte des Brustbeins zu erreichen, hinter der rechten Abtheilung des Brustbeins nach rückwärts, und es bleibt dann zwischen beiden Blättern ein 1—4 Cm. breiter Raum, welcher durch lockeres Bindegewebe und Fett ausgefüllt ist, übrig.

Bei acht Leichen, mit normalen Organen in der Brusthöhle, ergaben meine Notizen, dass das Verhalten der Mittelfellblätter zum Brustbein und zum Herzen achtmal geringe Verschiedenheiten darbot. Dreimal grenzten die Mittelfellblätter in der Höhe des Ansatzpunktes des zweiten, dritten und

vierten Rippenknorpels an einander und fünfmal waren verschieden weite Mittelfellräume vorhanden, mit lockerem Bindegewebe und Fett erfüllt.

Die beiden Mittelfellblätter werden, wenn sie hinter dem *Corpus sterni* herabkommen, durch das Herz immer mehr und mehr aus einander gedrängt, und zwar so, dass das linke Mittelfellblatt schon am vierten oder fünften Rippenknorpel vom Sternalrand zurückweicht und von hier aus nach abwärts den Herzbeutel in ziemlicher Ausdehnung an die Brustwand angrenzen lässt. Rechterseits weicht dagegen das Mittelfellblatt erst tiefer abwärts in der Nähe des unteren Endes des Brustbeinkörpers oder schon an dem sechsten Rippenknorpel von der Mittellinie zurück und schmiegt sich dem Herzbeutel und dem Zwerchfell an.

Ich habe die Erfahrung gemacht, dass bei Uebertragung der von einigen Autoren gelieferten schematischen Zeichnungen über die Beziehung der Brustfellblätter zu einander und zum Herzbeutel auf die Brustwand normal gebauter Leichen die Natur viel variabler erschien, als die Meinungen der Schule.

Beide Mittelfellblätter treten in innige Verbindung mit dem Herzbeutel, wo sie *Pleura pericardiaca* genannt werden, und gehen an der Lungenwurzel direkt auf die Lungenoberfläche und unter der Lungenwurzel in ein Band — *Lig. phrenico-pulmonale* — über.

In etwas einfacherer Weise verhält sich die Pleura an der hinteren Brustwand. Hier setzt sich dieselbe, von den hinteren Rippenenden und den Intercostalräumen aus, auf die Seitenfläche der Wirbelsäule fort, daher auch Erkrankungen der Wirbelkörper die Pleura sehr bald in Mitleidenschaft ziehen. Auch hier stellen die Pleuralblätter die Wände des Mittelfellraums dar, und indem sie sich beiderseitig an die verschiedenen Gebilde, welche vor der Wirbelsäule gelagert sind, anschmiegen, werden dieselben hinter der Lungenwurzel als hintere Mittelfellblätter aufgeführt. Ueber und unter der Lungenwurzel ist zwischen der vorderen und hinteren Brustwand nur ein Mittelfellblatt auf jeder Seite vorhanden, und es kann daher hier von keinem vorderen und hinteren Mittelfellraum die Rede sein. Nur entsprechend der Lungenwurzel lässt sich, wenn auch etwas künstlich, ein vorderer und hinterer Mittelfellraum festhalten. Da aber unmittelbar über dem Zwerchfell das Herz mit dem Herzbeutel den Mittelfellraum vom Brustbein bis fast zur Wirbelsäule ausfüllt, so kann man hier einen vorderen und hinteren Raum zwischen den Mittelfellen nicht annehmen, denn das *Ligamentum phrenico-pulmonale* hat keine Beziehung zum Mittelfellraum.

Die *Pleura diaphragmatica* der beiden Lungensäcke ist die direkte Fortsetzung des Rippenfells. Die Uebergangsstelle entspricht jedoch nicht den Ursprungszacken des Zwerchfells an den Rippen, sondern die Zacken

erheben sich eine Strecke weit, dicht an den Innenflächen der Rippen anliegend, und erhalten dann erst den Pleuraüberzug, ein Verhältniss, welches zur Bestimmung der unteren Grenze des *Cavum pleurae* Beachtung verdient.

So kann man in der Nähe der Ursprungsstelle des Zwerchfells Instrumente in horizontaler Richtung in die Zwischenrippenräume einstechen, ohne dass der Pleurasack geöffnet wird.

Nach Luschka erstreckt sich das rechte Rippenfell „in der Linie der Brustwarze bis zum unteren Rande des Knorpels der sechsten Rippe (nach meiner Beobachtung oft bis zur siebenten) und in der Axillarlinie bis zum unteren Rande des Knorpels der neunten Rippe herab." Von der achten bis zur zwölften Rippe hat die Pleura keine Beziehung mehr zu den Knorpeln. In Folge des tieferen Standes der linken Lunge reicht auch die Uebergangsstelle des Pleurasacks fast in seiner ganzen Ausdehnung um eine Rippe tiefer herab, als rechterseits. Verbunden ist die *Pleura diaphragmatica* sowohl mit dem musculösen als auch mit dem sehnigen Theil des Zwerchfells. Wegen der mehr linksseitigen Lage des Herzens hat der seröse Ueberzug an der linken Hälfte des Zwerchfells eine etwas geringere Ausdehnung, als rechterseits, indem die rechte Lungenbasis eine grössere Fläche darbietet. Auch zwischen Pleura und Zwerchfell ist eine Bindegewebslamelle eingeschoben, welche man als eine Fortsetzung der *Fascia endothoracica* ansehen kann. Das Zwerchfell wird in seiner Mitte von dem Herzbeutel eingenommen.

An der oberen Brustapertur überschreitet die Pleura die Grenzen der ersten Rippe, so dass eine stumpfwinkelige Ausbuchtung zur Aufnahme der Lungenspitze sich gegen die *Fossa supraclavicularis* hineindrängt. Diese Ausbuchtung über dem Schlüsselbein ist sogar in der *Fossa supraclavicularis* der Percussion zugänglich, und Nadeln, welche dicht über den Schlüsselbeinen an den lateralen Rändern der Kopfnicker in horizontaler Ebene eingeführt werden, erreichen auf beiden Seiten die Kuppeln des Pleurasackes in der Art, dass auf der linken Seite die Lungenspitze getroffen wird, indem die Pleura hinter der *Art. subclavia sinistra* eine stärkere Ausbuchtung erzeugt, als rechts. Auf der rechten Seite streift die Nadel die Lungenspitze sehr selten. Die Kuppel der Pleura überkleidet die unteren Seiten der verschiedenen Gefässstämme, welche in dem oberen Brustring aus- und eintreten, und sie kann durch eine tief eindringende Stichwunde am unteren Theile des Halses über der ersten Rippe eröffnet werden.

Die hochgradige Ausbuchtung, welche Wintrich, P. Niemeyer u. A. bildlich dargestellt, kann sich nur auf Ermittelungen an Lebenden beziehen, denn bei einer nicht geringen Anzahl von männlichen und weiblichen normalen Leichen, an denen ich dieses Verhältniss der Kuppel des Pleurasackes

mit Hilfe von eingestochenen Nadeln geprüft habe, zeigten alle einen etwas tieferen Stand als jener, der bei den beiden genannten Autoren angegeben ist. Freilich haben wir an der Leiche die exspiratorische Stellung der Lunge und des Pleurasackes vor uns und nicht die nur bei dem Lebenden bestimmbare inspiratorische Grenzmarke.

Was nun die gegenseitigen Beziehungen zwischen den beiden Pleurasäcken und das Grössenverhältniss dieser zu den Lungen betrifft, so darf man nicht annehmen, dass das *Cavum pleurae* der einfache Abguss von der Form der Lungenoberfläche sei, denn die Lunge ist durchschnittlich kleiner als die Pleurahöhle. In den spitzwinkeligen Räumen an der Peripherie des Zwerchfells und in jenen zwischen dem Herzen und der vorderen Brustwand berühren sich die beiden serösen Flächen der Pleura und werden erst von einander entfernt, wenn bei tiefer Inspiration die scharfen Lungenränder mehr Raum erfordern. Bei ruhiger Respiration erreichen die scharfen Lungenränder wahrscheinlich nie die äusserste Grenze dieser „complementären Räume", und es kann hier eine Eröffnung des Pleurasackes stattfinden ohne Verletzung des Lungengewebes, abgesehen von der Wirkung des Lufteintrittes auf die Lunge in dem geöffneten Pleurasack.

Dass diese complementären Räume besonders gross im fötalen Leben sind, ist selbstverständlich. Wären dieselben beim Eintritt der Respiration nicht vorhanden, so müsste die Pleura der inspiratorischen Vergrösserung der Lunge proportional ausgedehnt werden und einer solchen plötzlichen elastischen Ausdehnung ist die *Pleura parietalis* doch kaum fähig (s. Taf. XII, A und B). Gerhardt hat diese Räume — *Sinus pleurae* — sehr genau beschrieben und ihren Werth für die Bewegung der Lunge eingehend erörtert.

Topographie der Lungen.

Die in den beiden Pleurasäcken eingeschlossenen Lungen, welche an ihren Wurzeln wie an Stielen hängen, sind voluminöse, kegelförmige Organe, die sich den Erweiterungen und Verengerungen des Thorax accommodiren. Sie stellen zwei schwammige, elastische „Luftdrüsen" dar, welche einer hochgradigen Ausdehnung und Zusammenziehung fähig sind.

Die ausgehöhlte Basis jeder Lunge ruht auf der convexen Oberfläche des Zwerchfells, allen auf- und absteigenden Bewegungen desselben folgend.

Die convexen Rippenflächen sind die einfachen Abdrücke der Thoraxwände ebenso, wie ihre tiefausgehöhlten Mediastinalflächen den convex vor-

springenden Organen in dem Mittelfellraum sich anschmiegen. Die abgerundete Spitze überragt die erste Rippe. Ihr vorderer und unterer scharfer Rand finden, je nach dem Grade ihrer Ausdehnung, Aufnahme in dem complementären *Sinus pleurae*. Neben der Wirbelsäule ist der abgestumpfte hintere Rand der Lunge zu suchen.

Die *Sulci interlobulares*, welche die Verschiebungen der einzelnen Lappen zu einander ermöglichen, nehmen an beiden Lungen ihren Anfang entsprechend den hintern Enden der dritten oder vierten Rippe. Sie laufen schief durch die Costalfläche der Lunge nach vorn und unten und theilen die linke Lunge in zwei und die rechte in drei Lappen oder Flügel. Der *Sulcus interlobularis superior dexter* zwischen dem oberen und mittleren Lappen läuft mehr in horizontaler Richtung gegen den vorderen scharfen Lungenrand aus und entspricht hier dem knöchernen, inneren Ende der sechsten Rippe. Der *Sulcus interlobularis inferior dexter* geht als Grenze zwischen dem mittleren und unteren Lappen gegen die vordere Abtheilung des untern Lungenrandes. Bei lobären Pneumonien, welche durch die tief eingeschnittenen *Sulci interlobulares* abgegrenzt werden, kann sehr oft die Form des Lungenlappens durch die Percussion ermittelt werden.

Der einfache *Sulcus interlobularis sinister*, welcher die linke Lunge in zwei Lappen oder Flügel theilt, beginnt entsprechend den hinteren Enden der dritten bis vierten Rippe, läuft schief über die Aussenseite der linken Lunge und fällt in den unteren, scharfen Lungenrand ganz nahe an dessen vorderem Ende. Bei dem *Situs transversus* (s. Taf. I, B) ist die Anordnung in allen Beziehungen eine umgekehrte. Hier befinden sich rechterseits zwei und linkerseits drei Lungenlappen. Die Zahl derselben kann auch vermehrt auftreten. An einer Kinderlunge in unserer Sammlung befinden sich links drei und rechts vier Lappen.

Die glatte, seröse Lungenoberfläche wird erzeugt durch die *Pleura pulmonalis*, welche, wegen der respiratorischen Verschiebung der Lunge, ebenso wie das parietale Pleurablatt durch den *Liquor pleurae* glatt und schlüpfrig erhalten wird. Als dünne, elastische Membran überzieht sie die Oberfläche des Lungengewebes, mit dem sie durch Fasergewebe, Gefässe und Nerven in innigem Zusammenhang steht. Ein einschichtiges Plattenepithel deckt ihre Oberfläche und an verschiedenen Stellen treten zottenartige ungleich grosse Verlängerungen *(Villi pulmonales)* nach dem *Cavum pleurae* hervor. Drängt man die einzelnen Lungenlappen auseinander, so dehnt man in der Tiefe des *Sulcus interlobularis* die Lungenpleura aus. Man hat diese Uebergangsstellen der Pleura von einem zum anderen Lappen *Ligamentum interlobulare* genannt.

Die Lungenwurzel.

Die Lungenwurzeln sind die an der Mittelfellwand hervortretenden Stiele der beiden Lungen. Sie stellen die Pforten dar, durch welche die Bronchien, die Gefässe, welche die grossen Blutquantitäten der Lunge zu- und abführen, die Nerven und Lymphgefässe ein- und austreten. Nahe am hinteren Rand

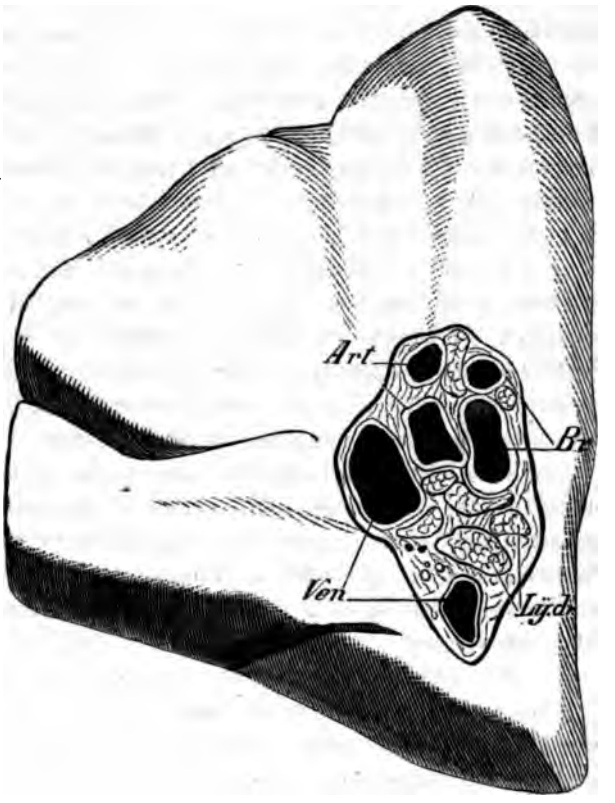

Br. Bronchus, Art. Art. pulmonalis, Ven. Vena pulmonalis, Lydr. Lymphdrüsen.

der inneren Lungenfläche, von der Basis etwas weniger weit entfernt als von der Spitze, stellt die Wurzel eine 6—7 Cm. hohe und 3—4 Cm. breite Stelle dar, in welcher die verschiedenen Gebilde in einer schwachen Vertiefung — *Hilus pulmonalis* — so gelagert sind, dass die Bronchialäste sich hinten und oben, die Aeste der *Arteria pulmonalis* vorn und oben, und die *Venae pulmonales* vorn und unten befinden (s. Holzschnitt). Rechts findet

für die drei Lungenlappen die Dreitheilung, links die Zweitheilung der beiden Bronchien, aber nicht regelmässig, statt.

Die Theilungsstelle der Bronchien wird von vier bis sechs verschieden grossen, dunkel gefärbten Lymphdrüsen — *Glandulae bronchiales* —, die in fetthaltiges Bindegewebe eingehüllt sind, umgeben.

Für den mittleren Bronchus der rechten Lunge muss noch hervorgehoben werden, dass er sich vor dem unteren, in den gegen die vordere Brustwand gelagerten mittleren Lappen begibt. Ein Unterschied zwischen der rechten und linken Lungenwurzel besteht vorwiegend darin, dass der Querschnitt der linken Wurzel engere Lumina an den Bronchien ergibt, ein Verhältniss, welches zur Folge hat, dass fremde eingeathmete Körper leichter durch den weiten Bronchus in die rechte Lunge gelangen, und das inspiratorische Respirationsgeräusch in der rechten Lungenspitze etwas stärker auftritt, als in der linken. Der Angabe Luschka's, dass in der rechten Lungenwurzel der Bronchus höher liegen soll, als die *Arteria pulmonalis*, kann ich nicht beistimmen. Ich sehe an Querschnitten durch die rechte Lungenwurzel auch den Arterienzweig am höchsten gelagert und in dieser Hinsicht stimmt unsere photographische Zeichnung von dem Querschnitt der rechten Lungenwurzel eines Erwachsenen vollständig überein mit der Darstellung Henle's von der eines neugebornen Kindes. Die weiten dünnwandigen Lungenvenen sind stets nach unten und vorn angebracht; die unterste Vene erscheint von den übrigen etwas isolirt. Die *Arteriae* und *Venae bronchiales* folgen den Bronchialästen an ihrer vorderen und hinteren Umgebung.

Der *Plexus pulmonalis*, aus Vagus- und Sympathicuszweigen bestehend, die auch Rückenmarksnerven in sich einschliessen, folgt vorwiegend den Bronchialästen. Die Nervennetze in der Umgebung der Gefässe sind stärker als jene an den Bronchien. Die Lymphgefässe senken sich in ziemlich grosser Anzahl in die Bronchialdrüsen ein. Von dem unteren Ende jeder Lungenwurzel zieht eine Pleuraduplikatur nach dem Zwerchfell, so dass der hintere Rand in der Nähe der Lungenbasis nicht allseitig freisteht, wie dies zwischen der Lungenwurzel und der Spitze der Fall ist. Dieses Fixirungsmittel — *Lig. phreno-pulmonale* — verhält sich zum hinteren Lungenrand ganz ähnlich, wie das Mesenterium zum Darm, und man könnte dasselbe zweckmässig als „*Mesopulmonum*“ bezeichnen.

Das Lungengewebe.

Dasselbe findet in der systematischen Anatomie eine specielle Erörterung. Es besteht wesentlich aus den Bronchien, die sich von den Lungen-

wurzeln aus baumartig nach allen Richtungen bis zur Lungenoberfläche verzweigen, und schliesslich in Form von kleinen Bläschen sich ausbuchten. Diese Bläschen — Alveolen oder Lungenzellen, *Vesiculae pulmonum* — welche an den feinsten Bronchien als laterale und terminale Ausbuchtungen, wie an Stielchen hängen, stellen die letzte grosse Entfaltung der Lungenschleimhaut dar. Eine Gruppe der Bläschen bildet mit ihrem feinsten Bronchialzweig die Infundibula oder Lungenläppchen, — *Lobuli pulmonum* — welche mit ihrer Basis grösstentheils gegen die Lungenoberfläche und *Sulci interlobulares* gerichtet sind, und hier die polygonalen, von dunklem Pigment eingerahmten, grau-blauen Zeichnungen hervorrufen. Das offenstehende luftführende Röhrensystem der Bronchien wird dadurch hervorgerufen, dass in das Gewebe seiner Wandungen grössere oder kleinere hyaline Knorpel eingelagert sind. Während in den grösseren Bronchien diese Knorpel halbringförmig gestaltet sind, werden sie in den feineren Bronchien kleiner und sind nicht mehr auf bestimmte Stellen beschränkt, sondern unregelmässig angebracht.

Die Grundlage aller grösseren Bronchien besteht neben den hyalinen Knorpeln aus elastischen Fasern, welche an einzelnen Stellen ziemlich mächtige Lagen darstellen, vegetativen Muskelfasern und Bindegewebe, mit zahlreichen Schleimdrüsen durchsetzt.

Die Innenfläche der Bronchialäste ist bis gegen ihre feinsten Endverzweigungen von einem auf einer Basalmembran sitzenden Flimmerepithel ausgekleidet. Die feinsten Bronchien bestehen auch aus Bindegewebe, elastischen Fasern und glatten Muskeln. Selbst an den Lungenbläschen werden von Gerlach, Moleschott u. A. die drei genannten Gewebselemente angenommen, andere Autoren dagegen bestreiten die Existenz der glatten Muskelfasern an den Lungenbläschen. Die neuesten Beobachtungen von Rindfleisch und Buhl, welche unter pathologischen Verhältnissen die vegetativen Muskelfasern in starker Entwickelung nachweisen konnten, sind geeignet, die Angaben von Gerlach und Moleschott zu stützen.

Die Lungenbläschen sollen nach einigen Autoren mit einem Plattenepithel ausgekleidet sein. Andere und zwar gewiegte Mikroskopiker, darunter Henle, bestreiten die Existenz eines Plattenepithels, so dass die feinsten Lungencapillaren in direkten Contakt mit der Luft gerathen müssten.

In allen grösseren Bronchien sind zahlreiche Schleimdrüsen vorhanden, sie schwinden aber in allen feineren Bronchien gänzlich.

Die Wände der Bronchien haben ihre Ernährungsquelle in den *Arteriae bronchiales*, welche von der *Aorta* aus zur Lungenwurzel gelangen, und hier sich vorwiegend an den Wandungen der Luftwege verbreiten. Ihnen ent-

sprechen die *Venae bronchiales*, welche aber kleiner sind, als die Arterien. Sie führen das Blut nur von den grösseren Bronchien zurück, während die Venen der kleineren Bronchien in die Lungenvenen und nicht in die Bronchialvenen übergehen. Die Bronchialvenen münden entweder in die Azygos oder in die Anonyma.

Da die Lungen des Blutes wegen vorhanden sind, so wird bei dem athmenden Menschen die ganze venöse Blutquantität von dem rechten Herzen durch die Lungenschlagader — *Art. pulmonalis* — nach den beiden Lungen gebracht. Die Arterie tritt als *Ramus dexter* und *sinister* in jede Lunge vor den Bronchialästen ein und verzweigt sich mit diesen bis zu den feinsten Bronchien und den Lungenbläschen, wo ein engmaschiges Netz aus ihr entsteht. Diese „Lungencapillaren" umspinnen die Wandungen der Lungenbläschen allseitig, so dass der Austausch der Gase zwischen Blut und Luft leicht möglich wird. Die aus den Capillaren der Lungenbläschen und den feinen Bronchien hervorgehenden *Venae pulmonales*, welche dem Verlauf der Arterien entsprechen, kommen vorn und unten an jeder Lungenwurzel als zwei starke Stämme zum Vorschein, um von hier aus in den linken Vorhof überzugehen. Das in der Lunge durch Gasaustausch arteriell gewordene Blut gelangt durch die vier Venenmündungen in den linken Vorhof und von ihm aus in die linke Herzkammer. Die Capacität der Lungengefässe ist individuell sehr verschieden.

Mit Lymphgefässen ist die Lunge ziemlich reichlich versehen. Sie beginnen als feine Netze unter der Lungenpleura und um die Lungenläppchen herum und sammeln sich zu grösseren Zweigen, die den Blutgefässen folgen und in der Lungenwurzel in die *Glandulae bronchiales* sich einsenken.

Der Rhythmus der Athembewegungen ist vom *Nerv. vagus* abhängig. Seine sensiblen Fasern sind Erreger der Lungen; der obere Kehlkopfnerv dagegen wirkt hemmend auf die Athemthätigkeit ein.

(S. unten die Nerven des Mittelfellraumes.)

Die reichen *Plexus pulmonales posteriores* und *anteriores* enthalten Zweige vom Vagus und Sympathicus und folgen den Lungengefässen und den Bronchien bis zur Lungenpleura, in welcher sich feine Netze nachweisen lassen.

Da aber die Respiration wesentlich durch eine grössere Anzahl der willkürlichen Muskeln des Thorax vermittelt wird, so gehören jene Nerven, wie der spinale *Nervus phrenicus*, auch zu den Athmungsnerven und ebenso die beiden Nervenzweige, welche als *Laryngeus superior* und *inferior* zu dem Kehlkopf und der Luftröhre gelangen.

Die Beschaffenheit der Lungen bei Embryonen und Neugebornen erfordert die besondere Aufmerksamkeit des Gerichtsarztes.

In der Lunge des Foetus wird kein Gasaustausch vermittelt, und daher steht dieselbe in einem anderen Verhältniss zum Herzen, d. h. zum Kreislauf des Blutes, als beim Erwachsenen. Beim Foetus gelangt nur so viel Blut zur Lunge, als dieselbe zu ihrer Entwickelung und Ernährung bedarf. Aus dem rechten Herzen geht das Blut wohl in den Anfangstheil der *Art. pulmonalis*, dann aber von dieser durch den weiten *Ductus arteriosus Botalli* in die Aorta. Die Aeste der Lungenarterien sind von dem *Ductus Botalli* an bis in die Lungen hinein zur Zeit der Geburt verhältnissmässig enge Gefässe. Ist die Respiration nach der Geburt eingeleitet, so beginnt die Verengung des Botalli'schen Ganges zwischen der Pulmonalarterie und der Aorta, und in Folge der Athemthätigkeit strömt eine grössere Blutquantität zu den Lungen und erweitert die Aeste ihrer Arterien; am zwölften bis sechzehnten Tage nach der Geburt ist der Botalli'sche Gang so eng geworden, dass er kein Blut mehr passiren lässt. Die Zeit seiner vollständigen Verschliessung ist individuell verschieden; derselbe bleibt jedoch zuweilen das ganze Leben hindurch ein offener Gang. Eine annähernde Verschliessung des *Duct. art. Botalli* und des *Foramen ovale* zwischen beiden Vorhöfen bei einem neugebornen Kinde berechtigen stets zu dem Schlusse, dass dasselbe geathmet habe.

Eine Lunge, welche geathmet hat, ist wegen der grösseren Blutquantität, die dieselbe enthält, absolut schwerer als die des Foetus.

Nach Orfila wechselte das absolute Gewicht bei 44 todtgebornen Kindern zwischen 18 und 85 Gramm; bei Kindern, welche geathmet hatten, zwischen 18 und 105 Gramm. Diese individuelle Gewichtsdifferenz der Lungen bei neugebornen Kindern, welche geathmet und nicht geathmet hatten, weist darauf hin, dass das absolute Gewicht der Lungen in gerichtsärztlicher Hinsicht überhaupt mit grosser Vorsicht zu beurtheilen ist.

Eine Lunge, oder ein Stück derselben wird, wenn sie geathmet hat, im Wasser schwimmen (die Lungenprobe der Gerichtsärzte). Diese Eigenschaft kann die Lunge aber auch durch Gasentwickelung und künstliche Eintreibung von Luft erlangen; so wie andererseits die Lunge eines neugebornen Kindes, auch wenn dasselbe thatsächlich geathmet hat, durch pathologische Infiltrationen an specifischem Gewichte zunehmen kann, und sich dann eben so verhält, wie die Lungen eines todtgebornen Kindes, welche stets im Wasser untersinken. Auch die marmorirte grauliche Farbe der Lunge eines Kindes, welches geathmet hat, ist ebensowenig für eine bestimmte Schlussfolgerung verwerthbar, als die oben erwähnten eigenthümlichen Eigenschaften derselben.

Durch Aufnahme von Luft in die feineren Bronchien und die Lungenzellen werden, so weit Secret und abgestossene Epithelzellen ihre Lumina nicht erfüllen, die sich berührenden Schleimhautflächen von einander entfernt, die Lunge wird specifisch leichter und der ganze Thorax nimmt an Umfang zu. Sein gerader Durchmesser beträgt nach Hecker und Buhl 9,8 Cm. Das Zwerchfell nimmt eine tiefere Stellung ein, so dass der Durchmesser der Brust von der Kuppel der Pleura bis zur höchsten Convexität des Zwerchfells bedeutend grösser wird, als vor der Geburt, ein Verhältniss, welches an unserer Figur auf Taf. XI, A zu erkennen ist.

Die Durchschnitte auf Taf. XII, A. B, welche von einem ausgetragenen Kinde, das sicher geathmet hat, herrühren, ergeben zwar noch einen hohen Zwerchfellstand, so dass die Bauchhöhle im Verhältniss zur Thoraxhöhle einen relativ grossen senkrechten Durchmesser hat. Dass die Lungen hier den höchsten Grad der exspiratorischen Stellung einnehmen, geht aus den grossen complementären Räumen hervor, welche zwischen der Rippenpleura und dem Zwerchfell sichtbar sind.

Während der untere Lungenrand in Fig. B der zehnten Rippe entspricht, geht der complementäre Raum der Pleura bis zur zwölften Rippe herab, deren Spitze etwas medianwärts im Präparat zu fühlen ist. Der Pleurasack grenzt rechterseits hier bis hinter die Niere und linkerseits bis hinter die Nebenniere.

Der Mittelfellraum.

Der Mittelfellraum — *Cavum mediastini* — befindet sich zwischen dem Brustbein und der Wirbelsäule, und folgt der Form des Thorax in der medianen Ebene, so dass er eben so wie dieser, unten einen viel grösseren sagittalen Durchmesser besitzt als oben. Die beiden Lungensäcke grenzen ihn lateralwärts mit ihren Mediastinalblättern ab und sein Querdurchmesser erscheint in den verschiedenen Höhen des Thorax sehr wechselnd, je nach der Grösse und Form der in ihm eingeschlossenen Gebilde. Bei der Beschreibung des Inhalts des Mittelfellraumes erscheint mir die Eintheilung in zwei Regionen, wie sie von Pétrequin gebraucht wurde, sehr zweckmässig. Dieser Autor unterscheidet:

I. Die *Regio mediastini cardiaca* und
II. die *Regio mediastini supracardiaca.*

I. Regio mediastini cardiaca.

Diese Herzregion im Mittelfellraum hat je nach Zusammenziehung und Erweiterung des Herzens und der von ihm ausgehenden grossen Gefässstämme eine wechselnde Grenze. Das Herz, welches den untersten Abschnitt des Mittelfellraums auf dem *Centrum tendineum* des Zwerchfells einnimmt, ist von dem serösen glatten Herzbeutel, in welchem es seine Bewegungen ungehindert ausführen kann, vollständig umschlossen und nur an seinen grossen Gefässstämmen fixirt. Wenn man den Herzbeutel als Grenze dieser Region annimmt, so darf nicht übersehen werden, dass ziemlich lange Abschnitte der grossen Gefässe, welche von ihm in gleicher Weise wie das Herz selbst eingeschlossen werden, mit in Betracht zu ziehen sind.

Herzbeutel.

Der seröse Herzbeutel — *Pericardium* — stellt einen in sich abgeschlossenen Sack dar, in welchen das Herz eingestülpt ist. Die Eintheilung in ein parietales und in ein viscerales Blatt ist hier ebenso begründet, wie bei der Pleura.

Der Herzbeutel besteht aus einer mit elastischen Fasern durchsetzten Bindegewebsmembran; er trägt gegen seinen Hohlraum hin ein Plattenepithel, durch welches die glatte seröse Fläche erzeugt wird. Die Aussenseite des Herzbeutels ist allseitig mit den an ihn angrenzenden Gebilden verwachsen, so abwärts mit dem Zwerchfell, vorn mit dem Brustbein, seitlich mit den beiden Mittelblättern und hinten mit jenen Organtheilen, welche den hinteren Mittelfellraum durchziehen.

Von besonderem physiologischem Interesse ist die Art und Weise seiner Verbindung mit dem Zwerchfell. Es verwächst nämlich der Herzbeutel in der Ausdehnung von 5 Cm. links und 2,5 Cm. rechts vollständig mit der fleischigen *Pars sterno-costalis* und mit dem *Centrum tendineum* der Art, dass er den Bewegungen des Zwerchfells folgen muss. An der Peripherie ist diese Anheftung stärker als in der Mitte, wo nur eine mässig feste Verbindung stattfindet. Aus diesem Grunde ist auch die künstliche Ablösung des Herzbeutels vom Zwerchfell an der Peripherie schwierig; nach Trennung dieser strafferen Bindegewebszüge wird die Lospräparirung immer leichter.

Die Anheftung des Herzbeutels an die vordere Brustwand wird durch lockeres Bindegewebe vermittelt, in welchem sich oft zwei stärkere Bindegewebszüge, ein oberer und ein unterer, scharf abgegrenzt zeigen. Dieselben

wurden von Luschka als *Lig. sterno-pericardiacum superius* und *inferius* beschrieben. Beide gehen vom Herzbeutel aus; das obere gelangt zum Brustbeinhandgriff, häufiger jedoch zu den Rippenknorpeln; das untere geht zum Schwertfortsatz. Einen ähnlichen scharf abgegrenzten Faserzug habe ich einigemal zwischen dem oberen Theil des rechten Mittelfellblattes und dem Herzbeutel beobachtet, obgleich die Vereinigung an dieser Stelle durch kurzen Zellstoff vermittelt war.

Die Verwachsung des Herzbeutels mit jenen Gebilden, welche hinter ihm verlaufen, ist ganz einfacher Art. An einem Sagittalschnitt in der medianen Körperebene sieht man, dass der Herzbeutel, noch bevor er das *Centrum tendineum* rückwärts erreicht hat, sich nach aufwärts wendet und durch eine ziemlich starke Fettlage von ihm geschieden ist. Gerade nach rückwärts grenzt der Herzbeutel an den *Oesophagus*, die *Aorta*, *Vena cava inferior* und höher oben an die in der Theilungsstelle der Luftröhre liegenden Bronchialdrüsen.

An den sagittalen Durchschnitten durch gefrorne Leichen wird auch erkannt, dass der Herzbeutel grösser ist als das Herz, und dass weder die abwechselnde Füllung der einzelnen Herzabtheilungen, noch der *Liquor pericardii* genügend sind, um die Grössendifferenz auszugleichen. An zwei gefrornen durchschnittenen Leichen habe ich die Beobachtung gemacht, dass nach abwärts, wo sich die Herzspitze in den spitzen Winkel zwischen Brustwand und Zwerchfell hineinlegt, ein ähnlicher complementärer Raum entstehen kann, wie an der parietalen Pleura zur Aufnahme der scharfen Lungenränder. Diese Anordnung erscheint einleuchtend, wenn man bedenkt, dass in dem Verhältniss, als die beiden Ventrikel sich contrahiren und der Herzbeutel der inspiratorischen Tieferstellung des Zwerchfells folgt, die serösen Flächen des Herzbeutels an seiner untern Parthie sich an einander legen und so einen complementären Raum — *Sinus pericardii* — erzeugen, der bei jeder Diastole wieder verstreicht (s. Taf. III, B und Taf. VII).

Ich sehe keinen genügenden Grund ein, anzunehmen, dass das Herz nur bei der Tieferstellung während der Kammersystole diese complementären Räume ausfüllen soll. Nach Braune's Zeichnungen schmiegt sich der Herzbeutel allseitig der Herzoberfläche an. Immerhin erfordert diese Beziehung des Herzbeutels zum Herzen eine genauere Prüfung an einer grösseren Anzahl gefrorner Leichen.

Die auf die grossen Gefässstämme und das Herz sich fortsetzende Abtheilung des Herzbeutels, welche das Herz eingestülpt hat, wird dadurch dünner, dass die äusserste Bindegewebslage des Pericardiums sich in die Adventitia der Gefässe fortsetzt, und man kann nicht sagen, dass die Serosa

allein auf die Herzoberfläche übergehe. Das Pericardium und sein eingestülpter Abschnitt an der Herzoberfläche bestehen aus denselben histologischen Elementartheilen, nur mit dem Unterschiede, dass der lose Sack dicker ist, als der Ueberzug an der Herzoberfläche.

Sämmtliche grosse Gefässstämme, welche von dem Herzen ausgehen und in dasselbe einmünden, werden, wenn auch in verschiedener Ausdehnung, von dem Pericardium überzogen, so dass auch ihre Füllung und Entleerung, welche eine gegenseitige Verschiebung in unmittelbarer Nähe der Herzabtheilungen zur Folge hat, ungehindert stattfinden kann. Eine spezielle Angabe über die Beziehung des Herzbeutels zu den Gefässen findet sich bei der Topographie der letzteren.

Die verschieden geformten Einstülpungen — *Villi pericardiaci* —, welche sich an der Innenfläche des Herzbeutels in ähnlicher Art wie an den Synovialhäuten der Gelenke vorfinden, haben denselben Zweck, wie der *Liquor pericardii*, welcher unter normalen Verhältnissen 4—7 Grm. beträgt; beide erscheinen als Lückenbüsser bei den Bewegungen des Herzens.

Topographie des Herzens.

Das menschliche Herz, welchem der Laie irrthümlich eine grosse Summe von Gemüthsqualitäten neben seiner mechanischen Arbeitsleistung als Pumpwerk für den Kreislauf des Blutes zuschreibt, erfordert für die rhythmische Zusammenziehung — Systole — und Erweiterung — Diastole — seiner beiden Vorkammern und Kammern eine vollständig freie Lagerung innerhalb des Herzbeutels. Wie an Stielen hängt das Herz an seinen grossen Gefässstämmen und erlangt nur durch diese seine Befestigung. Als konisch gestaltetes Organ ist es mit seiner Basis nach rechts und oben, mit seiner Spitze nach unten und links gerichtet. Durchschnittlich überragen $^2/_3$ desselben die mediane Körperebene nach links und $^1/_3$ nach rechts. Seine Zusammenziehungen und Erweiterungen sind die Ursache für seine wechselnde Grenze sowohl zur vorderen Brustwand, wo es von den beiden scharfen Lungenrändern, je nach In- oder Exspiration in verschiedenem Grade, gedeckt ist, als auch zum ganzen Mittelfellraum, den es unmittelbar über dem Zwerchfell erfüllt.

Das Herz entsteht im Foetus aus einem einfachen contractilen Rohr, welches sich allmählich krümmt und an dem einen Abschnitt eine Ausbuchtung, den Vorhof, erhält. In der ursprünglich einfachen Kammer wächst eine Scheidewand von unten nach oben, wodurch dieselbe sich in zwei Abtheilungen — *Ventriculus dexter et sinister* — theilt, von denen jede mit

dem noch einfachen Vorhof communicirt. Auch die einfache Schlagader theilt sich der Länge nach in zwei Gefässe, von denen dann je eines mit einem Ventrikel in Communication tritt. Das aus dem rechten Ventrikel hervorgehende ist die *Art. pulmonalis* und das mit dem linken in Verbindung stehende die *Aorta*. Auch in dem einfachen Vorhof wächst eine Scheidewand empor, welche aber bis zum Ende des fötalen Lebens die Rolle einer Klappe — *Valvula foraminis ovalis* — spielt. Nach der Geburt kann sich diese Klappe wegen ihres sehr geringen Ventilspieles, das ihr stets eigenthümlich ist, leicht schliessen, und so bilden sich zwei vollständig getrennte Vorhöfe, von denen jeder nur mit dem correspondirenden Ventrikel durch das *Ostium venosum* in offener Verbindung bleibt. Bei mangelhafter Ausbildung der Scheidewände im Herzen können sowohl die beiden Ventrikel, als auch die beiden Vorhöfe, diese häufiger als jene, in Communication bleiben, so dass keine vollständige Trennung zwischen dem venösen, rechten und dem arteriellen, linken Herzen erfolgt, und es ist dann die Möglichkeit gegeben, dass sich das venöse und arterielle Blut mischen.

Das rechte Herz ist nach vorn und rechts, das linke mehr nach hinten und links gerichtet. In das erstere kehrt durch die grossen Venenstämme das venöse Blut, welches in allen Körpertheilen zur Ernährung gedient hat, zurück, und zwar münden die zwei Hohlvenenstämme in den rechten Vorhof. Von diesem aus kann das Blut durch das weite *Ostium venosum* in den rechten Ventrikel gelangen, und da dieser das Blut nur in die beiden Lungen treibt, so sind seine Wandungen von mässiger Stärke. Das in den Lungen durch Gasaustausch arteriell gewordene Blut kehrt durch die Lungenvenen nach dem linken Vorhof und von diesem in den linken Ventrikel zurück, und es steht somit das Blut des grossen Körperkreislaufes unter dem Druck dieser Kammer, wodurch ihre Wandung eine bedeutende Mächtigkeit erlangt.

Da während des fötalen Lebens der Lungen- und der Körperkreislauf mit einander in Communication stehen, so fällt den beiden Ventrikeln gleich grosse Arbeitsleistung zu, und daher sind auch ihre Muskelwände fast gleich stark.

Einzelne Herzabtheilungen und ihre Oeffnungen.

Wird die Lage des Herzens oder die seiner Abtheilungen an der Leiche bestimmt, so darf nie übersehen werden, dass das Resultat nur das eines individuellen Falles ist, und dass weder die Grenze der Systole noch die der Diastole an der Leiche gemessen werden kann. Henke hat ganz Recht,

wenn er sagt, dass auch die sorgfältigste Bestimmung der Lage der einzelnen Herzabtheilungen an der Leiche ohne allen Werth bleibe, wenn die Lageveränderung bei ihrer lebendigen Action nicht mit in Betrachtung komme.

Das rechte oder venöse Herz — *Cor dextrum s. venosum.* — Die Lage des rechten Herzens ist der Art, dass dasselbe in seiner grössten Ausdehnung der vorderen Brustwand zugekehrt ist, und man könnte dasselbe ganz zweckmässig vorderes Herz nennen.

So reicht der rechte dünnwandige Vorhof in ausgedehntem Zustand von dem Gelenk des rechten dritten Rippenknorpels, an dem Mittelfellblatt anliegend, bis herab zum *Centrum tendineum* des Zwerchfells, und hier entspricht seine Grenze annähernd der Verbindungsstelle des Brustbeinkörpers mit dem schwertförmigen Fortsatz. Er ist vollständig von dem rechten scharfen Lungenrand gedeckt. Zur hinteren Brustwand liegt er so, dass er der ganzen Höhe der Körper des siebenten, achten und neunten Brustwirbels correspondirt. (An unserer Figur Taf. VII steht das Herz um einen Wirbel höher in Folge des hohen Zwerchfellstandes gegen das Ende der Schwangerschaft.) Rechts überragt der rechte Vorhof den Brustbeinrand in der Ausdehnung von beinahe 4 Cm., sein Herzohr liegt hinter dem Brustbeinkörper und reicht mitunter bis zu seinem linken Rande. Der Abstand des rechten Vorhofes von der vorderen Fläche der Wirbelsäule beträgt 3 Cm. und der von der inneren Fläche des Brustbeins 2,5 Cm. (diese Masse sind einer sagittal durchschnittenen, gefrornen Leiche entnommen). Unsere Abbildung auf Taf. IX, a ist nach einer Leiche mit normalen Lungen, aber etwas grossem Herzen ausgeführt, und nach der sinnreichen Darstellung Henke's wurde die systolische Ausdehnung des rechten Vorhofes (5) eingezeichnet. Contrahirt sich der rechte Vorhof, während der rechte Ventrikel von ihm aus sich füllt, so rückt derselbe höher empor und nähert sich etwas der Mittellinie des Brustbeinkörpers.

Wird das Brustbein entfernt, so erscheint eine dreieckige Stelle des Herzbeutels, welche von den scharfen Lungenrändern nicht gedeckt wird, und an dieser Stelle gelangt man zunächst auf den rechten Ventrikel (s. Taf. I, A, e). Seine Basis steht schief hinter dem Brustbeinkörper und entspricht bei der Diastole dem Gelenke des dritten und bei der Systole dem des vierten bis fünften Rippenknorpels, jedoch so, dass die Atrio-ventricular-Oeffnung mit der dreizipfeligen Klappe — *Valvula tricuspidalis s. atrio-ventricularis dextra* — hinter dem Brustbeinkörper sich befindet. Die Spitze des rechten Ventrikels ragt weit nach abwärts in die linke Abtheilung des Mittelfellraums und erreicht als Theil der Herzspitze den Zwischenknorpel-

raum der fünften und sechsten linken Rippe in ziemlicher Entfernung vom Brustbein.

Nach Bamberger und Henke rückt die Spitze bei der Herzsystole nicht nach oben, sondern nach unten, und die Basis nähert sich der Spitze. Die vordere Fläche sieht gegen die vordere Brustwand und wird von den scharfen Rändern beider Lungen bis auf die oben erwähnte Stelle gedeckt. Sie entspricht dem Brustbeinkörper in seinem unteren Abschnitt, den Knorpeln der dritten, vierten und fünften Rippe und den zwischen diesen befindlichen Intercostalräumen. Die sog. hintere Fläche des rechten Ventrikels ruht auf dem Zwerchfell und hat nur rechts hinter sich das kurze Stück der unteren Hohlvene.

Das *Ostium venosum* zwischen dem rechten Vorhof und Ventrikel hat bei den Contractionen des Herzens einen wechselnden Durchmesser. Die an seiner Ventrikelseite angebrachte Tricuspidalklappe steht, wie die Oeffnung, schief und entspricht der linken Brustbeinhälfte an dem sagittalen Durchschnitt männlicher Körper. Eine Nadel, am Gelenk der vierten Rippe horizontal eingeführt, gelangt annähernd in die Mitte der Oeffnung; an unserm Durchschnitt des weiblichen Körpers steht sie, wie das ganze Herz, in Folge der Ausdehnung des Uterus einen Zwischenrippenraum höher, entspricht aber auch hier mit ihrer Mitte dem dritten Zwischenknorpelraum dicht am linken Brustbeinrande.

Da die Basis des Ventrikels sich der Herzspitze während der Systole nähert, so rückt auch die Tricuspidalklappe tiefer nach links herab gegen die Spitze. Die oben erwähnte Stellung der Tricuspidalklappe hinter der linken Brustbeinhälfte mag annähernd jene bei der Systole sein, denn an den Durchschnitten durch den männlichen und weiblichen Körper sind die Ventrikel so eng, wie sie halb im Zustande der Systole sich befinden. In der diastolischen Stellung des Ventrikels rückt die Tricuspidalklappe etwas mehr nach rechts und oben.

Das *Ostium arteriosum* mit den drei Semilunarklappen steht um 4—5 Cm. höher, als die Tricuspidalklappe, und entspricht der vorderen Brustwand zwischen der zweiten und dritten linken Rippe in geringer Entfernung vom Brustbeinrand.

Das linke oder arterielle Herz — *Cor sinistrum s. arteriosum* — ist grösstentheils hinter dem rechten gelegen, dem hinteren Mittelfellraum, dem linken Mittelfellblatt und dem Zwerchfell zugewendet. Die theils musculösen, theils membranösen Scheidewände grenzen es vom rechten ab. In Folge der hohen Stellung des linken Vorhofes ist der Längedurchmesser des linken Herzens von der Basis zur Spitze etwas grösser, als der des rechten.

Der linke Vorhof — *Atrium sinistrum* — oder Lungenvenensack ist fast ganz nach rückwärts, gegen den hinteren Mittelfellraum gelagert und zwischen die beiden Lungenwurzeln eingeschlossen. Er steht höher als alle übrigen Herzabtheilungen, so dass er nur 1,5 Cm. unter der Theilungsstelle der *Trachea* sich befindet. Nur mit der Spitze seines Herzohres ist er während der Diastole gegen die vordere Brustwand gekehrt. Der Herzbeutel überzieht seine hintere Fläche bis zur oberen Grenze, wo auf jeder Seite die zwei Lungenvenen, die ihn mit arteriellem Blute füllen, einmünden. Obgleich er von einer Lungenwurzel bis zur andern reicht, ist er doch nach dem linken Brustraum mehr ausgebuchtet, als nach dem rechten (Taf. VII, 35 und Taf. X, C. 8).

Die linke, dickwandige Kammer — *Ventriculus sinister* — liegt nach links und hinten im Herzbeutel, so dass ein schmaler Streif derselben, vom scharfen Rand der linken Lunge gedeckt, gegen die vordere Brustwand gerichtet ist. An seiner nach rechts und oben stehenden Basis nimmt er den linken Vorhof auf, und sein stumpfes unteres Ende bildet die eigentliche Herzspitze, welche sich bei der Systole und Diastole eben so verhält, wie die Spitze des rechten Herzens. Die grösste Fläche des linken Ventrikels ist gegen das linke Mittelfellblatt und den hinteren Mittelfellraum gerichtet. Sie ruht theilweise auf dem Zwerchfell, dessen Hebungen und Senkungen das Herz folgt.

Das *Ostium venosum* des linken Herzens mit seiner zweizipfeligen Klappe — *Valvula bicuspidalis s. atrio-ventricularis sinistra* — verhält sich bezüglich seiner Weite und Stellung je nach der Action des Herzens eben so verschieden, wie die venöse Oeffnung im rechten Herzen. Es steht um 1,5 Cm. höher als das des rechten Herzens und etwa 1 Cm. schief nach links und hinter letzterem. Eine Nadel, in den dritten Intercostalraum dicht am linken Brustbeinrand in horizontaler Ebene eingeführt, trifft annähernd die Mitte der Oeffnung. Ihre schiefe Stellung weicht nur etwas von jener des *Ostium venosum* des rechten Herzens ab.

Das *Ostium arteriosum* der linken Kammer, welches in die *Aorta* führt, ist mit drei halbmondförmigen Klappen versehen. Diese Oeffnung steht um 1,5 Cm. tiefer als das *Ostium arteriosum* der *Art. pulmonalis*, jedoch um 3 Cm. höher als das *Ostium venosum* des linken Herzens. Sie befindet sich rechts hinter dem *Ostium arteriosum* der *Art. pulmonalis* (s. Taf. X, B).

Für praktische Zwecke ist das Studium der Topographie der Klappen, ihres Mechanismus und der durch ihn erzeugten Klappentöne, sowie ihrer Veränderungen bei Erkrankungen der Klappen von besonderem Interesse.

Die Klappen in dem Herzen erzeugen nämlich bei ihrer Schliessung zwei Töne. Der erste entsteht durch Verschluss der beiden Atrioventricularklappen bei der Systole der Ventrikel und theilweise durch die Muskelcontraction selbst. Den vorherrschenden Antheil an der Erzeugung des ersten Tones hat jedoch der Klappenschluss. Der zweite Ton wird hervorgerufen durch die Schliessung der halbmondförmigen Klappen bei der Diastole der Ventrikel und der Zusammenziehung der *Aorta* und *Art. pulmonalis*.

Da, wie wir gesehen haben, die Atrioventricularklappen die tiefste Stellung einnehmen, so wird auch der von ihnen erzeugte Ton im vierten Intercostalraum links vom Brustbein am deutlichsten gehört. Warum der erste Ton etwa 5 Cm. entfernt vom linken Brustbeinrand am intensivsten gehört wird, ist nicht zur Genüge aufgeklärt; denn diese Stelle ist sicherlich nicht die den Klappen zunächst liegende.

Ganz in dem Verhältniss, als die Semilunarklappen im Thoraxraum höher stehen, als die Atrioventricularklappen, wird auch der zweite Herzton höher oben gehört, als der erste. Im zweiten Intercostalraum und an der Articulation des dritten Rippenknorpels wird derselbe am klarsten wahrgenommen.

Für die einzelnen Klappen gibt P. Niemeyer folgende Stellen an, wo dieselben bei Veränderung der Töne in Folge von Krankheiten am deutlichsten sich hören lassen:

1) für die *Valvula bicuspidalis* der vierte Intercostalraum $1^1/_2$—2″ vom linken Rande des Brustbeins;
2) für die *Tricuspidalis* der dritte linke Intercostalraum am Rande des Brustbeins bis zum Gelenk des Knorpels der fünften Rippe;
3) für die Semilunarklappen der *Aorta* die Gegend über und um das Gelenk des dritten linken Rippenknorpels;
4) für die Semilunarklappen der *Art. pulmonalis:* der zweite und dritte Intercostalraum am linken Rande des Brustbeins.

Veränderung der Herzlage in verschiedenen Altersperioden.

Bei Erwähnung der Stellen, wo man die Herztöne am deutlichsten hört, muss daran erinnert werden, dass die Lage des Herzens sich nach dem Alter des Individuums verschieden verhält und demnach die angeführten Stellen, wo die Klappentöne am deutlichsten gehört werden, eine Ortsveränderung erleiden. Schon an unserm sagittalen Durchschnitt (Taf. VII) wird erkannt, dass das Zwerchfell und mit ihm das Herz sehr hoch im Brustraum steht, und zwar, wie schon erwähnt, in Folge von Schwangerschaft.

Ebenso ergeben unsere Abbildungen von Durchschnitten neugeborner Kinder, dass hier das Zwerchfell mit dem Herzen sehr hoch steht. Hammernick unterscheidet geradezu

1) eine oberflächliche oder ursprüngliche Lage des Herzens, wie sie nur bei jugendlichen Individuen vorkömmt. Eine solche Lage, bei welcher das Herz in grosser Ausdehnung an die vordere Brustwand angrenzt, ist in Taf. X, Fig. C und Taf. XI, Fig. A dargestellt;
2) eine tiefe oder abgeleitete Herzlage, wie sie sich bei Erwachsenen und im vorgerückten Alter in Folge der tieferen Zwerchfellstellung findet.

Diese Auffassungen Hammernick's finde ich nach meinen eigenen Beobachtungen in vielen Beziehungen richtig, nur wird man nicht leicht eine Altersperiode angeben können, in der die eine Lage in die andere übergeht, denn die Lageveränderung des Herzens nach der Geburt ist eine ganz allmähliche.

Die äussere Oberfläche des Herzens.

Die Oberfläche des Herzens bedarf in topographischer Hinsicht noch einer besonderen Erwähnung, weil in ihren Rinnen, die mit Fett ausgepolstert sind, die Kranzgefässe des Herzens, die Nerven und Lymphgefässe verlaufen.

Das Fett ist an der unebenen Herzoberfläche als Ausfüllungsmaterial ebenso erforderlich, wie jenes innerhalb der Augenhöhle für die rollenden Bewegungen des kugelig gestalteten Augapfels oder wie das Fett im grossen Netz und in den fettigen Anhängen des Dickdarms für die peristaltischen Bewegungen der cylindrisch geformten Darmschlingen. Die Herzoberfläche kann sich ja nur dann der glatten Innenfläche des Herzbeutels allseitig anschmiegen, wenn dieselbe theilweise durch Fett geebnet ist. Auch die Kranzgefässe des Herzens bedürfen als cylindrische neben einander liegende Gebilde der fettigen Umhüllung.

Von den beiden Kranzgefässen — *Arteriae coronariae cordis* —, welche dem Herzen das Ernährungsmaterial zuführen, geht das linke von dem Anfangstheil der *Aorta* aus dem linken *Sinus Valsalvae* hervor, schickt einen ansehnlichen Zweig zur vorderen Längsfurche und in dieser bis zur Herzspitze, einen anderen nach rückwärts zur linken Kammer. Bei einer Herzwunde können diese Zweige ohne Eröffnung der Kammern verletzt werden, mit Blutung in den Herzbeutel, die dadurch bald tödtlich wird, dass die Erweiterungen des Herzens wegen Anfüllung des Herzbeutels mit Blut unmöglich werden.

Die *Arteria coronaria cordis dextra* nimmt ihren Ursprung aus dem rechten vorderen *Sinus Valsalvae*, in sehr seltenen Fällen aus der *Subclavia dextra*, und gelangt im *Sulcus circularis*, gedeckt vom rechten Herzohr, nach der rechten Kammer und in die hintere Längsfurche, um sich bis zur Herzspitze hinab zu verästeln.

Atheromatöse Erkrankungen der Kranzgefässe mit Verengerung der Lumina werden, wenn dieselbe einen hohen Grad erreicht hat, die Blutzufuhr zum Herzmuskel beeinträchtigen, und in Folge davon treten meist fettige Entartungen in den Muskelfasern in einem Grade ein, dass das Pumpwerk allmählich geschwächt wird und endlich seinen Dienst plötzlich versagt.

Die *Vena coronaria magna cordis*, welche das Blut aus der Herzmuskulatur zurückführt, entwickelt sich in der Nähe der Herzspitze, läuft in der vorderen Längsfurche empor und biegt in der linken Abtheilung des *Sulcus circularis* nach hinten, um nach Aufnahme eines ansehnlichen Zweiges an der hinteren Herzwand sich in den rechten Vorhof zu begeben. An ihrer Einmündung befindet sich rechts und vorn die kleine *Valvula Thebesii*, welche die Mündung der Vene bei der Contraction des Vorhofes verschliesst und den Rückfluss des Blutes in der Kranzvene verhindert.

An dem Herzen einer achtzigjährigen Frau fand ich die *Vena coronaria magna cordis* in den linken, arteriellen Vorhof einmünden. Nur einzelne schwache Venenzweige, welche von der rechten Ventrikelwand stammten, begaben sich in den rechten Vorhof. Eine Klappe war an der Einmündungsstelle des linken Vorhofes nicht vorhanden.

Eine Anzahl kleinerer Venen, welche von dem rechten Ventrikel das Blut sammeln und im rechten Vorhof münden, werden *Venae cordis parvae* genannt. Bochdalek und Lannelangue widersprechen den Angaben Luschka's u. A., dass die sog. *Foramina Thebesii* nur blinde Einsenkungen des Endocardiums seien; die beiden genannten Autoren halten die Einsenkungen für Mündungen von Venen.

Die Muskeln des Herzens.

Die Muskulatur der einzelnen Herzabtheilungen bietet eine ziemlich complicirte Anordnung dar, welche in der systematischen Anatomie eine spezielle Erörterung findet. Obgleich das Herz nicht wie die animalen Muskeln dem Einfluss des Willens unterthan ist, bestehen doch seine Muskeln aus quergestreiften animalen Fasern, zwischen denen aber das Bindegewebe viel geringgradiger entwickelt ist, als in den willkürlichen Muskeln des Skelets. Alle einzelnen Muskelbündel zeigen auch nicht jene parallele Anordnung, wie in den übrigen Muskeln, sondern sie stehen durch vielfache

Anastomosen in gegenseitigem Zusammenhang, so dass ein feines muskulöses Gitterwerk fast an allen Stellen des Herzens zugegen ist.

Die Muskulatur der Vorhöfe ist von jener der Ventrikel getrennt. Ein Zusammenhang beider findet nur an den fibrösen Ringen, welche die *Ostia venosa* umgeben, in der Art statt, dass die Muskelfasern der Vorhöfe und die der Ventrikel von den Faserringen entspringen. Dadurch ist die Möglichkeit gegeben, dass eine ungleichzeitige Zusammenziehung der Vorhöfe und der Kammern erfolgt, und zwar in antagonistischem auf einander folgendem Rhythmus. Auf die Contraction der Vorhöfe erfolgt die Erweiterung der Ventrikel, und wenn diese sich zusammenziehen und das Blut in die Schlagadern treiben, füllen sich von den grossen Venen her die beiden Vorhöfe.

Der gleichzeitigen Contraction beider Vorhöfe entspricht die Muskelanordnung insofern, als eine oberflächliche Muskellage für die beiden Vorhöfe und eine tiefe für jeden einzelnen Vorhof vorhanden ist.

Ebenso verhält sich die Muskulatur an den Kammern. Die oberflächliche Schichte gehört beiden Ventrikeln zugleich an, die tiefe Lage dagegen jedem Ventrikel allein. Die tiefe Lage ist an den longitudinalen Rinnen vollständig getrennt, die oberflächliche dagegen geht über dieselben von einer Herzhälfte auf die andere über, eine Anordnung, die leicht zu sehen ist, wenn man horizontale Durchschnitte durch beide Ventrikel macht. An den Vorhöfen ist die oberflächliche gemeinsame Muskellage mehr in Form von cirkulären Zügen angebracht, von denen einer sich auf die untere Hohlvene fortsetzt. Am rechten Vorhof entspringt die tiefe Muskellage vom Faserring und bildet dann cirkuläre und longitudinale Bündel, welche nur dem Vorhof allein und den Endstücken der Hohlvenen angehören. Von dieser Muskellage treten scharf begrenzte Bündel gegen den Hohlraum etwas vor und bilden die *Musculi pectinati*.

Die Muskeln des linken Vorhofes nehmen auch ihren Ursprung vom Faserring, und umfassen als gleichmässige Lamellen die vordere und hintere Fläche, um zwischen den Lungenvenen einander zu begegnen. In der Nähe der Einmündung erhalten die Lungenvenen eine kreisförmige Schichte von den Muskelfasern des linken Vorhofes, so dass dieselben einen hohen Grad von Zusammenziehungsfähigkeit erlangen. Die Innenfläche des linken Vorhofes erscheint glatt, weil die Muskelbündel gleichmässig neben einander liegen und nur im linken Herzohr netzförmig angeordnete Vorsprünge bilden.

Auch die Vorhofsscheidewand enthält an ihrer Peripherie eine ziemlich mächtige Muskellage. In dem centralen Theil der Scheidewand jedoch,

der früheren *Valvula foraminis ovalis*, sind die Muskelfasern nur spärlich vorhanden.

Die Muskelfasern der Ventrikel entspringen von den faserknorpeligen Ringen und laufen oberflächlich in spiralen Touren um die Ventrikelwände, in der Tiefe aber vorwiegend in longitudinaler Richtung, so dass bei der Contraction die Längenachsen der Ventrikel sich vorwiegend verkürzen. In der Ventrikelscheidewand liegen die Bündel beider Ventrikel einander sehr nahe und eine Anzahl derselben kreuzt sich.

An der Innenfläche des rechten Ventrikels springen die Muskeln kegelförmig vor, und bilden drei grössere und gewöhnlich zwei kleinere Muskeln, *Musculi papillares*, von denen die Sehnenfäden — *Chordae tendineae* — ausgehen, um sich mit den Ventrikelflächen der Tricuspidalklappe in Verbindung zu setzen. Neben diesen grösseren Muskeln befindet sich im rechten Ventrikel ein Gitterwerk von verschieden geformten Balken — *Trabeculae carneae* —, aus denen die Papillarmuskeln sich theilweise erheben.

Auch am linken Ventrikel haben die Muskelfasern oberflächlich eine spiralförmige, in der Tiefe aber eine vorwiegend longitudinale Anordnung. Sie stehen mit dem fibrösen Faserring in Verbindung und erzeugen grösstentheils die Ventrikelscheidewand. Auch sie bilden die in dem Ventrikelraum vorspringenden zwei starken Muskeln, — *Musculi papillares* — welche mit ihren Sehnenfäden in die Ventrikelfläche der *Mitralis* übergehen und diese bei der Systole fixiren. Diese Muskeln stehen mit dem zierlichen Gitterwerk der Innenfläche — *Trabeculae carneae* — ebenso in Zusammenhang, wie in der rechten Kammer.

Die Innenfläche des Herzens und die Klappen.

Die unebene Innenfläche des Herzens wird von einer glatten glänzenden Haut — *Endocardium* — ausgekleidet. Dieselbe überzieht alle Vertiefungen und Erhabenheiten der einzelnen Herzabtheilungen und man kann sie als verdünnte Fortsetzung der Gefässwand ansehen, welche an dem Herzen eine besondere, aus quergestreiften Muskelfasern bestehende Schichte erhalten hat. An einzelnen Stellen lassen sich am Endocardium drei Schichten unterscheiden, an anderen dagegen stellt dasselbe einen einfachen dünnen Ueberzug dar, welcher an der freien Innenseite ein einschichtiges polygonales Plattenepithel trägt. Seine stärkste Entwickelung erlangt das Endocardium im linken Vorhof und an den verschieden geformten Duplikaturen, welche die Herzklappen darstellen.

In dem rechten Vorhofe überzieht das Endocardium die *Musculi pectinati*

und erzeugt zwei Klappen. Die eine befindet sich an der Einmündungsstelle der *Vena coronaria magna cordis.* Sie ist vorn und rechts an der Oeffnung angebracht und wurde oben unter dem Namen *Valvula Thebesii* erwähnt. Mitunter erscheint dieselbe rudimentär oder sie kann auch vollständig fehlen.

Eine wichtige fötale Klappe ist am Boden des rechten Vorhofes fast quer vor der Einmündung der unteren Hohlvene angebracht; es ist diess die *Valvula Eustachii* (Taf. XIII, Fig. B, 11). Dieselbe lenkt beim Foetus den Blutstrom der unteren Hohlvene durch das *Foramen ovale* direkt in den nach rückwärts gelagerten linken Vorhof, welcher gleichzeitig mit dem rechten sich füllen muss. Die ovale Oeffnung steht schief über der Mündung der Hohlvene und kann demnach den Blutstrom aus der untern Hohlvene leicht aufnehmen. Schliesst sich nach der Geburt das *Foramen ovale,* so wird die *Valvula Eustachii* bedeutungslos und es beginnt ihre Rückbildung der Art, dass häufig an ihrer Stelle beim Erwachsenen nur ein durchlöchertes Klappenrudiment oder ein einfacher Wulst gefunden wird.

An der Vorhofsscheidewand zeigt sich an jener Stelle, welche beim Fötus die ovale Oeffnung umrahmte, ein wulstiger Vorsprung: *Isthmus Vieussenii* genannt. Derselbe ist die Folge starker Entwickelung der muskulösen Vorhofsscheidewand, mit welcher beim Erwachsenen die Klappe der ovalen Oeffnung verwachsen ist. Ziemlich häufig bleibt an der oberen Umrandung eine schief gestellte Spalte auch beim Erwachsenen übrig, durch welche beide Vorhöfe communiciren, ohne dass die Symptome der Cyanosis zugegen wären. Noch zu erwähnen ist, dass hinten, in der Nähe der Vorhofsscheidewand, im rechten Vorhof zwischen den Mündungen der beiden Hohlvenen ein Vorsprung sich befindet, welcher den Namen *Tuberculum Loweri* führt. Ob demselben die ihm von seinem Entdecker zugeschriebene Bedeutung zukömmt, die beiden Blutströme aus den Hohlvenen von einander abzulenken, bedarf noch einer näheren Prüfung. An den durchschnittenen gefrornen Leichen fand ich denselben kaum nennenswerth angedeutet.

Die im rechten Ventrikel zur Verschliessung der Atrioventrikular-Oeffnung bei seiner Systole angebrachte *Valvula tricuspidalis* stellt eine Duplikatur des Endocardium dar, und steht mit dem faserknorpeligen Ring, der sie verstärken hilft, am *Ostium venosum* in innigem Zusammenhang. Die drei Zipfel der Atrioventrikular-Klappe in der rechten Kammer sind an der Anheftungsstelle am Sehnenring ziemlich dick, gegen den freien Rand aber werden sie dünner, besonders entsprechend jenen Stellen, welche sich beim Klappenschluss mit ihren Vorhofsflächen an einander legen. Die Ventrikularfläche der *Valvula tricuspidalis* wird durch den Uebergang der zahlreichen *Chordae tendineae* an den verschiedenen Stellen verstärkt.

Alle Klappen des Herzens werden von zahlreichen Gefässen und Nerven durchzogen, und es sind somit alle Bedingungen für lebhaften Stoffumsatz und Ernährungsstörungen in ihnen gegeben.

In dem linken Vorhof erscheint das Endocardium als dicke weisse Membran, durch welche man nicht in der Weise, wie im rechten Vorhofe, die Muskelsubstanz durchschimmern sieht. Dieselbe setzt sich in die vier Mündungen der *Venae pulmonales* fort.

An der Vorhofsscheidewand ist beim Foetus die dünne *Valvula foraminis ovalis* mit sehr geringgradigem Ventilspiel angebracht; sie öffnet sich nach dem linken Vorhof hin, erst am Ende des fötalen Lebens erreicht sie eine solche Grösse, dass sie den oberen Rand der ovalen Oeffnung bedeckt und beim Eintritt der Respiration verschliesst sie das *Foramen ovale* durch vollständige Verwachsung mit dem oberen Rande.

Auch die *Valvula mitralis* steht in innigem Zusammenhang mit dem fibrösen Ring am *Ostium venosum*. Sie ist aus zwei Zipfeln gebildet, von denen der vordere, gegen die Aorta gerichtete, eben so wie der hintere Muskelfasern einschliesst. Die *Chordae tendineae*, welche von je einem Papillarmuskel ausgehen, setzen sich an beiden Klappen fest und in Folge der Anheftung der Sehnenfäden an allen Stellen der Ventrikularfläche der Mitralis wird dieselbe während der Systole des Ventrikels geschlossen und segelähnlich gespannt, wobei ihre freien Ränder sich umbiegen und mit ihren Vorhofsflächen an einander legen.

An der Ursprungsstelle der *Art. pulmonalis* aus dem *Conus arteriosus* der rechten Kammer sind eben so wie an der Aorta die drei taschenähnlichen Ventile — *Valvulae semilunares* — als Duplikaturen des Endocardiums angebracht.

Die Flächenausdehnung der drei Klappen ist viel grösser, als der Querdurchschnitt des Gefässlumens, an welchem sie sich befinden. Bogenförmig springen sie an den Arterienwänden vor, und erscheinen nach dem Gefässrohr hin als ausgehöhlte Taschen, welche nach aussen von Ausbuchtungen — *Sinus Valsalvae* — begrenzt werden. An der Anheftungsstelle sind die Semilunarklappen auch bedeutend stärker als gegen ihre freien Ränder, an denen sich in der Mitte je einer Klappe kleine Verdickungen befinden, welche *Noduli Morgagnii* in den Klappen der *Art. pulmonalis*, und *Noduli Arantii* in denen der *Aorta* genannt werden. Auch die Semilunarklappen erhalten von dem Endocardium der Vorkammern und der Kammern ihre Gefässe, welche zierliche Netze in denselben bilden.

Wenn die Semilunarklappen bei der Diastole der Ventrikel sich schliessen, und so dem Blut aus den Arterienstämmen den Rückfluss

unmöglich machen, müssen ihre dünnen Ränder nach dem Arterienrohr umgebogen werden, damit jede Klappe eine dreieckige Gestalt erlangt und den dritten Theil des Gefässlumens ausmacht. Oeffnen sich die Klappen, so werden sie gegen die Gefässwand gedrängt, ohne jedoch diese vollständig zu erreichen. Jene Spuren an den oberen Grenzen der *Sinus Valsalvae,* welche man mit der Anlegung der Klappen in Beziehung gebracht hat, finden vielleicht ihre Erklärung in der wirkungsvollen Kraft der Wirbel im Blutstrom in der Nähe der Klappen.

Die Resultate meiner vor Jahren ausgeführten Untersuchungen über die Beziehung der Semilunarklappen zu der Aortenwand und den Ursprungsmündungen der Kranzarterien des Herzens haben von verschiedenen Seiten her Bestätigung gefunden; in der allerneuesten Zeit durch Ceradini, welcher in dem physiologischen Laboratorium zu Leipzig mit Hilfe des von mir angegebenen, aber vervollständigten *Speculum cordis* experimentirt hat. In allen Beziehungen fand Ceradini den von Hamberger zuerst ausgesprochenen und von mir vertretenen Satz: dass die Semilunarklappen sich nicht an die Arterienwände anlegen und demnach die Oeffnungen der Kranzarterien nicht verschliessen, bestätigt.

Die grossen Gefässstämme innerhalb des Herzbeutels.

Drei der grossen Gefässstämme des Herzens, welche dicht neben einander liegen, bedürfen für ihre gegenseitige Verschiebung bei der Füllung und Entleerung eben so der serösen Ueberkleidung, wie die einzelnen Herzabtheilungen selbst, und sie erhalten diese Serosa vom Herzbeutel.

Die räumlichen Beziehungen der grossen Gefässstämme zu einander und zu den einzelnen Herzabtheilungen werden besonders klar an Durchschnitten erkannt.

Am weitesten nach vorn, in geringer Entfernung vom Brustbeinkörper entspringt die *Art. pulmonalis* als starkes Gefäss aus dem *Conus arteriosus* des rechten Ventrikels, und steigt nach links und oben, so dass sie den Anfangstheil der *Aorta* etwas spiralförmig deckt. In ihrem Aufsteigen entspricht sie dem linken Brustbeinrand vom dritten bis ersten Zwischenrippenraum. Sie hat innerhalb des Herzbeutels eine Länge von 5—7 Cm., verlängert sich beim Lebenden durch Füllung mit Blut, und in Folge ihrer Verlängerung wird die sich leerende Kammer bei der Systole nach abwärts gedrängt.

Unter dem Bogen der *Aorta* zieht die *Art. pulmonalis* nach rückwärts und theilt sich in der Höhe des sechsten Brustwirbelkörpers in zwei Aeste, den *Ramus dexter* und *sinister* für die beiden Lungen. Zwischen ihrer Theilungsstelle und der Concavität der *Aorta* befindet sich als fötaler Ueber-

rest ein Strang — *Ductus arteriosus Botalli* —, der gegen das Ende des fötalen Lebens allmählich enger wird und schliesslich in Folge Verdickung seiner Wandungen obliterirt (s. Tab. XIII, Fig. A, 15). An einem Präparate in unserer Sammlung stellt derselbe auch beim Erwachsenen einen etwa 2 Mm. offenen Kanal dar.

Der längere *Ramus dexter* geht in horizontaler Richtung hinter der aufsteigenden *Aorta* und der *Cava superior* über dem linken Vorhof in einem nach hinten convexen Bogen nach der rechten Lunge. Seine Lage zur aufsteigenden *Aorta* ist der Art, dass jede Erweiterung dieser eine Compression mit Behinderung des Blutzuflusses nach der rechten Lunge hervorrufen wird, und ebenso kann die dünnwandige Vene bei Vergrösserung der Bronchialdrüse sehr leicht einem Druck ausgesetzt sein.

Der *Ramus sinister* ist kürzer; er gelangt über dem linken Vorhof und über dem *Bronchus sinister* vor der *Aorta thoracica* nach der linken Lungenwurzel, wo die einzelnen Zweige zwischen der Lungenvene und dem *Bronchus* sich einsenken. Auffallend individuell verschieden erschien mir mehrmals die Capacität des Gefässraumes in der *Art.* und *Ven. pulmonalis.* Bei manchen Individuen ist eine bedeutende Quantität Flüssigkeit erforderlich, um Arterie und Vene zu füllen. Mitunter jedoch begegnet man gesunden Lungen von Erwachsenen, deren Gefässe mit einer relativ geringen Quantität Flüssigkeit gefüllt werden können.

Die *Aorta ascendens* geht rechts und hinter der *Art. pulmonalis* aus dem *Conus arteriosus* des linken Ventrikels hervor, steigt, der Mitte des Brustbeinkörpers entsprechend, schief nach rechts und oben und wird noch innerhalb des Herzbeutels links von der *Art. pulmonalis*, rechts von der *Cava superior* und rückwärts von einem Theil des linken Vorhofes begrenzt. Während die *Aorta* etwas spiralförmig hinter der *Art. pulmonalis* hervorgeht, ist sie vom rechten Herzohr vorn gedeckt. Der Anfangstheil der *Aorta,* welcher sich innerhalb des Herzbeutels befindet, beträgt 6—8 Cm., und die Verlängerung dieses Abschnittes bei seiner Füllung vom linken Ventrikel aus trägt in Gemeinschaft mit der der Lungenarterie dazu bei, dass das Herz, wie schon erwähnt, während der Systole nach abwärts rückt. Die geringgradige Achsendrehung, welche das Herz bei seinen Bewegungen ausführt, muss vorwiegend der spiralförmigen Umlagerung der *Art. pulmonalis* und der *Aorta ascendens* zugeschrieben werden. Die Spirale, welche die beiden Gefässe bilden, wird nämlich geringer oder stärker je nach dem Grade ihrer Füllung.

Die obere Hohlvene — *Vena cava superior* — wird nur in einer Ausdehnung von 4—5 Cm. vom Herzbeutel überzogen. Sie ist am weitesten

von der vorderen Brustwand entfernt und geht rechts von der *Aorta* in den rechten Vorhof an seiner hinteren Grenze über.

Die untere Hohlvene — *Vena cava inferior* — macht am hinteren Leberrand und während ihres Durchgangs durch das *Foramen quadrilaterum* des Zwerchfells einen nach hinten convexen Bogen, stülpt den Herzbeutel ein und mündet an der hinteren Grenze des Bodens des rechten Vorhofes, beim Foetus an ihrer vorderen Umrandung mit der *Valvula Eustachii* versehen (s. Taf. XIII, Fig. B, 11).

Das Stück der unteren Hohlvene, welches vom Herzbeutel einen Ueberzug erhält, beträgt nur 1—1,5 Cm.

Die vier Lungenvenen sind verhältnissmässig sehr kurz, weil der linke Vorhof fast bis gegen die Lungenwurzel reicht. Sie werden vorwiegend an ihren vorderen unteren Flächen vom Herzbeutel überkleidet. Indem sie ein wenig schief nach unten gehen, münden sie seitlich an der Grenze der hinteren Vorhofswand (s. Taf. X, Fig. C, 8).

Die Nerven des Herzens — *Plexus cardiacus* — stammen aus dem *Vagus* und *Sympathicus*. Sie bilden zunächst Plexus an den grossen Gefässstämmen, deren Contractionen sie ebenso beeinflussen, wie jene des Herzens selbst. Vorwiegend folgen sie dem Verlaufe der Kranzgefässe und gelangen mit diesen zur Muskelsubstanz. Im *Septum atriorum* und in dem *Sulcus circularis* treten sie mit Ganglienzellen — dem intracardialen Nervencentrum — in nähere Beziehung. Diese Ganglienzellen sind es, welche die rhythmische Herzthätigkeit, nachdem das Herz auch aus dem Herzbeutel herausgeschnitten wurde, erhalten. Vom Hals- und Brusttheil des *Vagus* erhält das Herz seine *Rami cardiaci*, die sog. Hemmungsnerven, welche ebenso wie die Zweige des *Sympathicus* dem Verbreitungsgebiete der Herzgefässe folgen. Eine Reizung des *Vagus* erzeugt Verlangsamung der Herzthätigkeit, und bei starker Reizung kann diese sogar zum Stillstand gebracht werden, wobei das Herz sich in diastolischer Stellung befindet. Ein solcher normaler Reiz wirkt ständig in dem verlängerten Mark auf den *Vagus* ein.

Eine entgegengesetzte Wirkung im Herzen wird dem *Sympathicus* zugeschrieben. Derselbe schickt seine Zweige, von den Halsganglien und den obersten Thoraxganglien ausgehend, zum *Plexus cardiacus*. Er wirkt beschleunigend auf die Herzthätigkeit. Auch diese beschleunigenden Herznerven scheinen ihr Centrum in dem verlängerten Mark zu haben. Dass auch Rückenmarksnerven vermittelst der *Rami communicantes* in die Bahnen des *Sympathicus* und in Begleitung seiner Zweige zu dem Herzen gelangen, wurde schon vor längerer Zeit nachgewiesen.

II. Regio supracardiaca.

Der Raum über dem Herzen wird grösstentheils von den Fortsetzungen der grossen Gefäss- und Nervenstämme erfüllt, welche aus dem Herzbeutel hervortreten und in der *Regio cardiaca* schon zur Sprache kamen. Zu ihnen gesellen sich noch die Luftröhre und die Bronchien, und in der Nähe der oberen Brustapertur jene Gebilde, welche im sog. hinteren Mittelfellraum vor der Wirbelsäule gelagert sind.

Die Thymus.

Die gegenseitigen Beziehungen der beiden Mittelfellblätter in der *Regio cardiaca* sind zunächst abhängig von dem Verhalten eines lymphdrüsenähnlichen Organes — *Glandula thymus* —, welches nur beim Foetus und im jugendlichen Alter eine, wenn auch noch ziemlich unbekannte, Rolle spielt. Die Thymus, das Bröschen, liegt als eine aus zwei ungleich grossen Hälften bestehende Drüse zwischen den beiden Mittelfellblättern hinter dem Brustbein auf dem Herzbeutel und deckt die grossen Gefässe über demselben. Plattgedrückt und mit schneidiger nach abwärts sehender Kante und zwei stumpfspitzigen oberen Enden, sog. Hörnern, schmiegt sich die Thymus grösstentheils der Herzbeutelfläche an und ragt schon bei mässig starker Entwickelung bis über die obere Brustapertur hinaus, so dass sie an der unteren Halsregion die Luftröhre berührt und der Schilddrüse häufig sehr nahe steht (s. Taf. XI, Fig. A, 7 und Fig. B, 11). Auf dem Horizontalschnitt der Brust erscheint die Thymus von vorn nach hinten abgeplattet und von viereckiger Gestalt. Da sie aus zwei Lappen besteht, welche in der Mitte aneinander grenzen, so sind die lateralen Partien dicker als der mittlere Abschnitt, eine Anordnung, die auch an unserer Figur B, Taf. X, erkannt wird.

So sehr die Thymus in ihrer Grösse individuellen Schwankungen unterworfen ist, reicht sie doch nur äusserst selten bis zum Zwerchfell herab. Wenn man die Lage dieses Organs zu den grossen Gefässstämmen, dem Herzen und der Luftröhre ins Auge fasst, so wird man beim Eintritt der Respiration des Neugebornen eine Compression des Herzens und der grossen Gefässe, besonders der oberen Hohlvene, und selbst der Trachea und der Bronchien, bei stark entwickelter Drüse für möglich halten.

Man schreibt nämlich einen intermittirenden Krampf in den Luftwegen — *Asthma thymicum* — bei Neugebornen der allzu grossen Drüse zu, welche

eine Compression der Trachea und der Bronchien zur Folge haben soll. Von Burns wurde sogar die Exstirpation der Drüse bei dem Auftreten des Asthmas in Vorschlag gebracht.

Eine dünne Bindegewebshülle umgibt die Thymus, und dieselbe steht mit den beiden Mittelfellblättern, dem Herzbeutel und dem Brustbein in lockerem Zusammenhang. Von der Hülle gehen Fortsätze in die Tiefe der Substanz und grenzen die einzelnen Läppchen der Drüse von einander ab. Das Gewebe hat eine weissröthliche Farbe und besteht aus kleinen Läppchen, welche von einer feinen bindegewebigen Hülle umgeben sind. Sie schliessen im Inneren eine eiweissartige Flüssigkeit und Zellen, die mit den Lymphkörperchen nahe Verwandtschaft zeigen, ein. Ueber die Beziehung der *Acini* zu kleinen hohlen Gängen und die Vereinigung derselben zu einem grösseren Gange in jeder Thymushälfte sind die Meinungen getheilt. Mehrere Forscher nehmen einen grösseren Centralkanal in jeder Drüsenhälfte an, andere dagegen leugnen geradezu die Existenz desselben.

Die Annahme, dass die Thymus nur ein dem fötalen Leben angehöriges Organ sei, ist längst widerlegt. Durch sorgfältige und zahlreiche Beobachtungen ist festgestellt, dass die Thymus ihre Rückbildung erst im zwölften bis fünfzehnten Lebensjahre durch fettige Umwandlung beginnt und im fünfundzwanzigsten bis dreissigsten Lebensjahre vollständig schwindet, so dass an ihrer Stelle nur ein mit Fett durchsetztes Bindegewebe gefunden wird. Ihre arteriellen Gefässe erhält sie von der *Art. mammaria* und der *Thyreoidea inferior*; ihre Venen gelangen fast nur in die Zweige der *Vena mammaria interna*, selten in die *Vena anonyma sinistra*. Diese letztere geht in seltenen Fällen durch den oberen Theil der Drüsensubstanz oder auch zwischen der Drüse und dem Brustbeinhandgriff nach rechts. Die sympathischen Nerven, welche der *Art. mammaria* folgen, verästeln sich in der Drüsensubstanz.

Nach His entspringen die Lymphgefässe in den *Acini* der Drüse und enthalten dieselben Formelemente, wie die Drüsenläppchen selbst, so dass die Lymphgefässe gewissermassen als die Ausführungsgänge der Thymus betrachtet werden könnten.

Die grossen Gefässstämme.

Von den grossen Gefässstämmen, welche in der *Regio supracardiaca* des Mittelfellraums verlaufen, sind zunächst die beiden *Venae anonymae*, die sich zur oberen Hohlvene vereinigen, hervorzuheben.

Die kurze *Vena anonyma dextra* entsteht am unteren Abschnitt des

Halses, in der Nähe der ersten Rippe, durch den Zusammenfluss der *Vena jugularis communis* und der *Vena subclavia dextra*. Sie steigt hinter dem Brustschlüsselbeingelenk an der *Art. mammaria* und dem *Nerv. phrenicus*, aussen und vorn an den *Truncus anonymus* grenzend, die *Pleura costalis* berührend, herab und nimmt die von links nach rechts verlaufende *Vena anonyma sinistra* auf. Diese ziemlich lange Vene entsteht linkerseits auch aus der Vereinigung der *Jugularis communis* und der *Subclavia sinistra* und läuft vor der linken *Carotis* und dem *Truncus anonymus*, hinter der oberen Grenze des Brustbeinhandgriffes, durch Fett von diesem getrennt, nach rechts, um, nachdem sie aus dem Mittelfellraum und der vorderen Halsgegend Zweige aufgenommen hat, am rechten Mittelfellblatt im Verein mit der *Vena anonyma dextra* die obere Hohlvene — *Cava superior* — zu erzeugen. An dem sagittalen Durchschnitt, den Braune von einer weiblichen Leiche abgebildet hat, steht die *Anonyma sinistra* so hoch, dass sie den oberen Rand des Brustbeins überragt und durch ein horizontal über dem Brustbein eindringendes Instrument verletzbar gewesen wäre. Beim jugendlichen Individuum wird sie durch die Thymusdrüse von dem Brustbein getrennt. Nur in seltenen Fällen liegt sie vor der Drüse (s. Taf. XI, Fig. B, 12).

Die *Cava superior*, welche das Blut aus der oberen Körperhälfte und den Rumpfwandungen nach dem Herzen zurückführt, entfernt sich während ihres Verlaufes nach dem rechten Vorhofe immer mehr und mehr von der vorderen Brustwand, so dass sie fast gleichweit von den Wirbelkörpern und der Brustbein-Innenfläche, an dem rechten Mittelfellblatt, vor der Lungenwurzel gelagert ist. Sie schmiegt sich dem aufsteigenden Theil der *Aorta* an (s. Taf. VI, 6. 7. 8), nimmt rechts und hinten die *Vena azygos*, welche im Bogen über die rechte Lungenwurzel nach vorn verläuft, auf und mündet in der schon beschriebenen Weise im Herzbeutel, diesen einstülpend. Eine Nadel, welche in den oberen Zwischenrippenräumen nahe dem rechten Brustbeinrand in der sagittalen Ebene eingeführt wird, eröffnet die obere Hohlvene.

Der Aortenbogen — *Arcus aortae* — mit seinen drei starken Gefässstämmen ist im Mittelfellraum hinter dem oberen Theil des Brustbeinkörpers und des Handgriffes in schiefer Ebene von vorn und rechts nach links und hinten gelagert. Er stellt die Fortsetzung der aufsteigenden *Aorta* dar und gelangt zwischen der *Cava superior* und der *Art. pulmonalis* nach oben und links, um über die Theilungsstelle der *Art. pulmonalis* und über den linken *Bronchus* hinweg nach dem hinteren Mittelfellraum zu gelangen. Dabei berührt er hinten und rechts die Trachea (s. Taf. VII, 36). Der fötalen Communication zwischen der *Art. pulmonalis* und der Concavität

des Aortenbogens wurde schon Erwähnung gethan. Dieselbe ist in Taf. XIII, Fig. A, 15 dargestellt. Durch diesen sog. *Ductus arteriosus Botallii* gelangt der Blutstrom aus der Lungenarterie direkt in die *Aorta*.

Von den drei grossen Gefässstämmen, welche vom *Arcus aortae* abgehen, ist der vordere rechte der *Truncus anonymus*. Er entspringt aus dem Aortenbogen, am meisten nach vorn, und liegt unmittelbar auf der vorderen Fläche der Luftröhre, welche er bei mässig starker Injection comprimirt, so dass sicherlich jede aneurysmatische Erweiterung desselben von einer Compression der Luftröhre begleitet sein wird. Werden Hals und Kopf stark nach rückwärts gestreckt, so tritt, wenigstens an der Leiche, der *Truncus anonymus* gegen die *Apertura thoracis superior* empor und könnte in der *Fossa suprasternalis* verletzt werden. Seine tiefe Lage erschwert die Unterbindung, welche über der *Articulatio sterno-clavicularis dextra* mit Trennung des Kopfnickers, des *Muscul. sterno-hyoideus* und des *Sterno-thyreoideus* ausgeführt wird. Bei dieser Unterbindung ist zu berücksichtigen, dass der *Vagus dexter* an seiner rechten Seite hinstreift. Die Theilung des *Truncus anonymus* in die *Carotis communis* und *Subclavia dextra* findet annähernd in der Höhe der ersten Rippe statt.

Die *Art. subclavia* geht als eine nach abwärts concave Arterie dicht auf der Pleurakuppel nach jener Spalte, welche zwischen dem *Scalenus anticus* und *medius* erzeugt wird, und tritt hier hinter dem *Tuberculum scaleni* in einer schwachen Rinne der ersten Rippe aus dem Brustraum in die *Fossa supraclavicularis*. Die linke *Subclavia* verhält sich insofern verschieden von der rechten, als sie direkt aus dem Bogen der *Aorta* entspringt und somit einen etwas längeren Weg bis zur Scalenusspalte auf der linken ersten Rippe zurücklegen muss.

Die *Carotis communis dextra* begibt sich als innerer Ast des *Truncus anonymus* schief nach oben, um neben den Halseingeweiden ihre Lage zu nehmen. Die *Carotis communis sinistra* ist jener starke Ast, welcher zwischen *Truncus anonymus* und *Subclavia sinistra* aus dem Aortenbogen entspringt und daher ebenfalls in dem Mittelfellraum etwas länger sein muss, als die rechte. Auch die linke *Carotis* berührt an ihrer Ursprungsstelle die Luftröhre, und lateralwärts von ihr gelangt der *Vagus sinister* in den Brustraum und begibt sich um den Bogen der *Aorta* herum, um dann erst zur hinteren Fläche der Lungenwurzel zu gelangen.

Streng genommen liegen in der *Apertura thoracis superior* auch noch die Ursprünge der aus der *Subclavia* hervorgehenden Zweige, welche, um Wiederholungen zu vermeiden, bei Betrachtung der Regionen, in denen sie sich verbreiten, besprochen werden.

Hinter den arteriellen Gefässen steigt in der Mitte des *Cavum mediastini* die Luftröhre herab. Sie verhält sich in Bezug auf die Anordnung der Knorpel, der Zwischenknorpelbänder, der Muscularis und der Schleimhaut ebenso wie an dem Halse. Ihre Form ändert sie nur insofern, als sie in der Nähe ihrer Theilungsstelle etwas quer-oval wird. Die Trachea bleibt im Brustraum in der Nähe der Wirbelsäule gelagert und ist von dieser nur durch die Dicke der Speiseröhre abgegrenzt. Mitunter befindet sich die Trachea am sechsten Hals- und ersten Brustwirbel auf den Wirbelkörpern, und zwar dann, wenn die Speiseröhre stark nach links abweicht. Die Theilung der Trachea in den rechten und linken *Bronchus* findet in der Höhe des vierten oder fünften Brustwirbelkörpers statt, und entspricht vorn dem untern Drittel des Brustbeinhandgriffes. Eine Anzahl dunkelpigmentirter Lymphdrüsen umgeben die Bifurcation der Trachea, und dieselben hängen so innig mit ihrer Wand zusammen, dass sie bei tuberculöser Entartung die Luftröhrenwand zerstören können.

Von den beiden Bronchien ist der rechte kürzer und weiter als der linke. Durch die linksseitige Lage des Herzens wird die linke Lungenwurzel etwas mehr von der medianen Körperebene weggedrängt als die rechte, und dadurch wird der linke Bronchus länger.

Dass die grössere Weite des rechten Bronchus einem fremden Körper leichter Zutritt in die Lunge gestattet, als der enge linke, kann kaum in Zweifel gezogen werden, und selbst die von den Praktikern beobachteten häufiger vorkommenden Affectionen in der rechten Lunge sollen die Folge von dem freieren Zutritt der Luft durch den weiteren *Bronchus dexter* sein.

Die kleineren Gefässe, welche in der *Regio supracardiaca* sich verbreiten, sind die *Art. pericardiaco-phrenica*, welche als Zweig der *Mammaria* zwischen dem Mittelfellblatt und dem Herzbeutel herabläuft, diese versorgt und bis zum Zwerchfell gelangt. Auch die *Art. thyreoidea inferior* gibt Zweige zu der Thymus und der Trachea ab. Die kleinen Venen verhalten sich ebenso wie die Arterien.

Zwei wichtige Nerven — *Nervi phrenici* —, unter deren Herrschaft die Contraction des Zwerchfells steht, nehmen ihren Verlauf vor den Lungenwurzeln. Sie entspringen von dem vierten und fünften Cervicalnerven, nehmen sympathische Zweige auf und begeben sich vor dem vorderen *Scalenus* in den Brustraum. Auf beiden Seiten laufen sie innen an den *Arteriae mammariae* vorbei, rechts an der *Vena anonyma dextra* und der *Cava superior*, links an dem Anfangstheil der *Anonyma sinistra* und dann vor dem *Arcus Aortae*, und schliesslich zwischen dem Mittelfellblatt und dem Herzbeutel, letzterem Zweige ertheilend, vor der Lungenwurzel nach abwärts, um in

dem musculösen Theil des Zwerchfells ihre Verbreitung zu finden. Der linke *Nerv. phrenicus* wird durch die mehr linksseitige Lage des Herzens etwas weiter nach rückwärts gedrängt als der rechte, welcher mit dem *Plexus hepaticus* der Leber eine Verbindung eingeht.

Hinterer Mittelfellraum.

Zwischen der Trachea, den Bronchien und der Wirbelsäule, lateralwärts begrenzt von den beiden Mittelfellblättern, sind eine Anzahl Gebilde, von Fett und Bindegewebe umgeben, gelagert, welche man als Organtheile im hinteren Mittelfellraum beschreibt.

Hier befinden sich nahe beisammenliegend die Speiseröhre, die *Aorta thoracica* mit ihren Zweigen, die *Vena azygos* und *hemiazygos*, der Milchbrustgang, die Brusttheile der beiden *Nervi vagi* und *sympathici*.

Die Speiseröhre nimmt am Halse ihre Lage vor der Wirbelsäule und hinter der Luftröhre, und wenn sie in die Nähe der oberen Brustöffnung gelangt, lagert sie sich der Art nach links von der Trachea, dass selbst letztere die Wirbelsäule berühren und beide Gebilde neben einander liegen können. Nach Braune soll die Abweichung nach der linken Seite am zweiten und dritten Brustwirbel am grössten sein. Der *Oesophagus* macht während seines Verlaufes durch den hinteren Mittelfellraum eine Spiraltour um die *Aorta thoracica*, so dass derselbe anfänglich hinter dem *Arcus aortae*, dann rechts an der *Aorta thoracica* und weiter abwärts vor derselben liegt. Dabei hält sich die Speiseröhre nicht dicht an der Aortawand, sondern sie reicht hinter dem linken Vorhof und selbst höher oben an das rechte Mittelfellblatt und drängt dasselbe etwas in das *Cavum pleurae* hinein. An meinen Durchschnitten geht die Speiseröhre fast eben so weit nach rechts, als an der Darstellung Braune's in seiner Taf. XIII sich dargestellt findet (s. den Holzschnitt).

Nach rückwärts grenzt die Speiseröhre an die Wirbelsäule bis zum dritten Brustwirbelkörper, von hier an bis zum sechsten Brustwirbel ist sie durch Fett und kleine Gefässe (*Art. intercostales* und Zweige der *Azygos* und des oberen Endes der *Hemiazygos*) von ihr getrennt und nach abwärts drängt die *Aorta thoracica* die Speiseröhre ganz von der Wirbelsäule weg, so dass sie in der Höhe des elften Brustwirbelkörpers, wo sie das Zwerchfell durchbricht, 2,5 Cm. von ihr entfernt ist.

Der Uebergang der Speiseröhre in den Magenmund kann in seiner räumlichen Beziehung zur Wirbelsäule vom neunten bis elften Wirbel variiren.

Die erwähnte Anlagerung an die Wirbelsäule finde ich bei zwei meiner Durchschnitte von männlichen Leichen. An unserer Abbildung (Taf. II) von einer weiblichen Leiche liegt die Speiseröhre bis zum achten Brustwirbelkörper an der Wirbelsäule an und entspricht insofern Braune's Abbildung

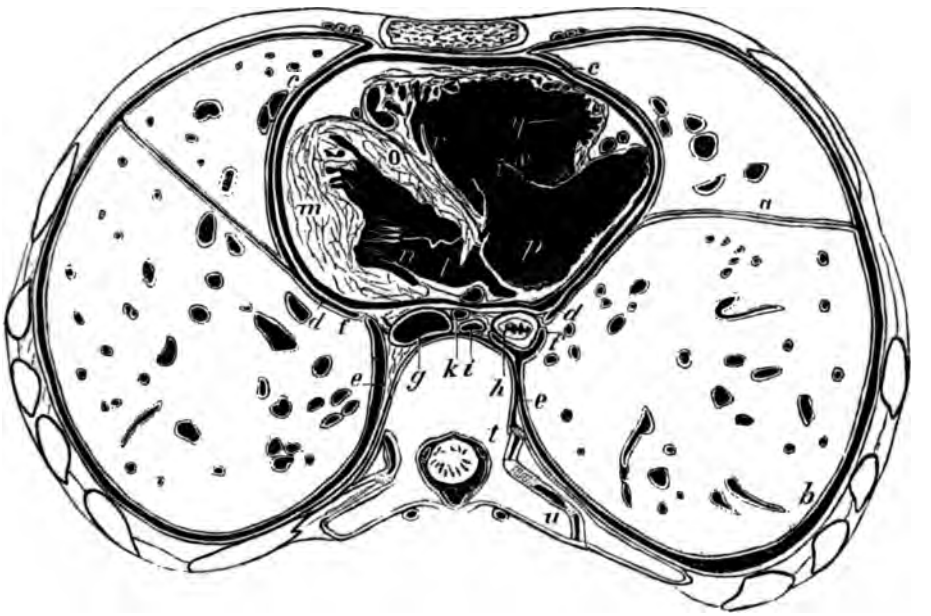

Horizontalschnitt der Brust in der Höhe des fünften bis sechsten Rippenknorpels von oben gesehen.

a. Lunge mit dem *Sulcus interlobularis*. b. *Cavum pleurae* mit dem Lungen- und Rippenfell. c. *Pericardium* und vordere Mittelfellblätter. d. Uebergang der Mittelfellblätter auf die Lungenoberfläche. e. Hintere Mittelfellblätter. f. *Ligamentum phrenico-pulmonale*. g. *Aorta thoracica*. h. Speiseröhre. i. *Vena azygos*. k. *Ductus thoracicus*. l. Linker Vorhof. m. Linke dicke Kammerwand. n. *Valvula bicuspidalis*. o. Kammerscheidewand. p. Rechter Vorhof. q. Rechte Kammerwand. r. Durchschnittener Papillarmuskel. s. *Valvula tricuspidalis*. t. *Articulatio costo-vertebralis*. u. *Articulatio costo-transversalis*.

von einem weiblichen Körper, bei welcher der *Oesophagus* bis zum sechsten Brustwirbel der Wirbelsäule anliegt. Erkrankungen der Wirbelkörper können demnach auf die Speiseröhre übergehen, und Abscesse, welche an der Wirbelsäule ihren Ausgangspunkt haben, können sich nach der Speiseröhre entleeren.

Nach vorn grenzt die Speiseröhre in der schon erwähnten Weise an die Luftröhre und unter ihrer Theilung an die Lymphdrüsen, welche einen

3,5 Cm. hohen Keil darstellen. Auch die Beziehung der Speiseröhre zu diesen Bronchialdrüsen kann insofern von praktischem Interesse werden, als bei tuberculöser Entartung derselben eine Compression und selbst Perforation des *Oesophagus* möglich ist. Unter diesen Drüsen grenzt die Speiseröhre in der Ausdehnung von 5 Cm. an den Herzbeutel und unmittelbar über dem Zwerchfell an das hinter dem Herzbeutel befindliche Fett. An dieser Stelle kommen am häufigsten die Erweiterungen des *Oesophagus*, der sog. Vormagen, vor.

Die Verbindung der Speiseröhre mit ihrer Umgebung ist von der Halswirbelsäule an bis zum Zwerchfell eine durch sehr lockeres Bindegewebe vermittelte, so dass ihre Erweiterungen und Zusammenziehungen sehr leicht möglich sind. Da das lockere Bindegewebe von dem Brusttheil der Speiseröhre bis zum Schlundkopf sich erstreckt, so können Injectionen, die vor der Wirbelsäule in das Bindegewebe ausgeführt werden, längs der Speiseröhre bis tief herab in den hinteren Mittelfellraum gelangen, und in gleicher Weise, wie die Injectionsmasse, mit der Henke den Zusammenhang der verschiedenen Bindegewebsspalten hier nachwies, können auch Abscesse vom Halse aus sich in den hinteren Mittelfellraum senken.

Mitunter treten zwei platte Muskelbündel an die Speiseröhre heran; das eine geht vom linken Bronchus — *Musc. broncho-oesophageus* —, das andere vom Mediastinalblatt — *Musc. pleuro-oesophageus* — aus und beide verlieren sich in der longitudinalen Muskellage der Speiseröhre. Auch am rechten Bronchus entspringt zuweilen ein *Broncho-oesophageus*.

Die Muscularis der Speiseröhre besteht aus zwei Lagen, einer äusseren Längsschichte und einer darauf folgenden ringförmigen Lage. Beide sind innig mit einander vereinigt, die innere jedoch so lose mit der Schleimhaut, dass zahlreiche Längsfalten der letzteren bei Zusammenziehung der Muscularis erzeugt werden. Diese Falten berühren sich gegenseitig so lange, bis sie durch die Speisen, welche mit Hilfe peristaltischer Bewegung der Muscularis befördert werden, verstreichen. Am Halse und auch im oberen Abschnitt des Brustraums finden sich die quergestreiften (willkürlichen) Fasern in der Längs- und Querlage der Muscularis der Speiseröhre in vorherrschender Zahl. Erst in ihrer Mitte treten nur unwillkürliche contractile Faserzellen auf (Welcker).

Die Schleimhaut der Speiseröhre ist ziemlich dick in Folge starker Entwickelung der *Muscularis mucosae* (Henle) und des geschichteten Plattenepithels an der Innenfläche, welches ihre Empfindlichkeit gegen mechanische und thermische Einwirkungen bedeutend abstumpft. Wird das Epithel zerstört, so erscheint die Speiseröhre sehr empfindlich, denn ihre subepitheliale Schichte besitzt zahlreiche niedrige Papillen mit Nerven und Gefässen.

Kleine acinöse Schleimdrüsen sind in ihrer Wand angebracht, deren ziemlich lange, gekrümmte Ausführungen auf der Oberfläche in schwach angedeuteten Grübchen münden.

Die *Aorta thoracica*, die direkte Fortsetzung des *Arcus aortae*, steigt in der linken Seite des Mittelfellraums, dicht an das linke Mittelfellblatt angrenzend, bis zum Zwerchfell herab. Mit ihrem oberen Ende liegt sie links etwas neben den Wirbelkörpern und erzeugt einen schwachen Vorsprung nach der linken Pleurahöhle hin; sie wird wegen dieser linksseitigen Lage an dem Rückgrat bei medianen Durchschnitten nicht getroffen. Aneurysmatische Erweiterungen und Perforationen derselben finden meist ihrer Lage wegen in den linken Pleurasack hinein statt. Erst am siebenten bis achten Brustwirbel rückt sie mehr gegen die Mitte der Wirbelsäule, auf der sie lose aufliegt, geschieden von ihr durch die Intercostalvenen, welche in die *Azygos* einmünden. Auch die *Vena hemiazygos* geht hinter ihr nach rechts. Ihre Beziehung zur Speiseröhre wurde schon erwähnt.

An einzelnen Stellen liegt die *Aorta* links neben dem *Ductus thoracicus*, an andern unmittelbar vor demselben. Von dem linken Vorhof wird die *Aorta* nur theilweise durch die Speiseröhre geschieden. In unserer Taf. X grenzt die *Aorta* in Fig. B vorn an die *Art. pulmonalis*, in Fig. C an den linken Vorhof (Herzbeutel) und in D an die linke Herzkammer (Herzbeutel). Wenn man an der Leiche die linke Lunge an ihrer Wurzel abschneidet oder dieselbe aus der Brusthöhle herauszieht und nach rechts drängt, kann man die *Aorta thoracica* und jenen Abschnitt der Speiseröhre, welcher zwischen der Lungenwurzel und dem Zwerchfell verläuft, leicht zur Ansicht bringen. Der Durchgang der *Aorta* durch das Zwerchfell ist der Art, dass die inneren Lumbalschenkel des Zwerchfells vorn und seitlich an ihr emporsteigen, ihre hintere Fläche aber die Wirbelsäule berührt, und da der *Hiatus aorticus* eine fast senkrechte Stellung hat, so sagt man, die *Aorta* sei schon mit ihrer vorderen Wand in der Bauchhöhle angekommen, während die hintere sich noch im Mittelfellraum der Brusthöhle befinde.

Die *Arteriae intercostales*, welche von der *Aorta* und dem *Truncus costo-cervicalis* entspringen, laufen in Bögen über die nach dem Brustraum prominirenden Wirbelkörper und gelangen in die *Spatia intercostalia*. Von der *Aorta thoracica* gehen auch die *Arteriae bronchiales* und *oesophageae* aus, von denen die ersteren in die Lungenwurzel eintreten, die letzteren an verschiedenen Stellen der Speiseröhre sich verästeln.

Die *Vena azygos* und *V. hemiazygos* beginnen mit ihren Wurzeln in der Bauchhöhle in der Umgebung der Intervertebralöffnungen, wo sie die Lumbalvenen mit einander vereinigen und daher *Venae lumbales ascendentes*

genannt werden. Vom *Psoas major* gedeckt, gelangen sie nach dem Zwerchfell und gehen durch dessen mittleren und äusseren Schenkel in den Brustraum, nachdem sie vorher einen Zweig der *Vena renalis* aufgenommen haben.

Die zahlreichen Anastomosen der Wurzeln der *Vena azygos* und *hemiazygos* mit den Venen, welche in der Bauch- und Beckenhöhle in die *Venae iliacae* und die *Cava inferior* übergehen, sind insofern von praktischem Interesse, als bei einer Beeinträchtigung des Blutrückflusses in der unteren Hohlvene die sich erweiternden genannten Anastomosen an der hinteren Becken- und Bauchwand das Blut aus der unteren Körperhälfte nach der *Vena azygos* und von dieser in die *Cava superior* leiten.

Im hinteren Mittelfellraum nimmt die mit einigen Klappen versehene *Vena azygos* ihre Lage vor der Wirbelsäule und in der Nähe des rechten Mittelfellblattes. Sie ist eigentlich das Gefäss, welches der *Aorta thoracica* entspricht. Während sie nach der rechten Lungenwurzel emporsteigt, münden in sie die *Venae intercostales* der rechten Brustwand und die *Venae intercostales* der linken oberen Intercostalräume. Auch die *Venae oesophageae* und zuweilen die *Venae bronchiales* führen ihr Blut in die *Azygos*. Ihr Endast grenzt an das rechte Mittelfellblatt und begibt sich im Bogen über die rechte Lungenwurzel, um in die seitliche hintere Wand der oberen Hohlvene, vor dem Eintritt dieser in das Pericardium, einzumünden. Die *Vena hemiazygos* entwickelt sich auf der linken Seite der Bauchhöhle ebenso, wie die *Vena azygos*. Sie zieht zwischen den mittleren und äusseren Zwerchfellschenkeln in den hinteren Mittelfellraum und gelangt vor dem achten Brustwirbelkörper hinter der *Aorta* und dem *Ductus thoracicus* nach rechts, um sich mit der *Vena azygos* zu vereinigen.

Für die linken oberen Intercostalvenen ist noch hervorzuheben, dass einige derselben sich zu einem Stämmchen sammeln, das in die *Vena anonyma sinistra* einmündet und mit der tiefen *Vena vertebralis* eine Anastomose eingeht. Diese Anordnung weist auf die Entstehung der *Azygos* und *Hemiazygos* aus der fötalen *Vena cardinalis* hin. Durch das erwähnte Verhalten der *Vena azygos* und *hemiazygos* in der Bauchhöhle ist es möglich, dass von den Bauch- und Thoraxwänden, sowie aus dem Rückenmark und Wirbelkanal das venöse Blut vorwiegend in die obere Hohlvene zurückfliesst. Nur ein Theil desselben gelangt von der Bauchwand durch die *Venae lumbales* in die untere Hohlvene. —

Der Milchbrustgang — *Ductus thoracicus s. Truncus lymphaticus communis* — gelangt auch im hinteren Mittelfellraum nach der oberen Brustapertur. Er entsteht im *Hiatus aorticus* hinter der *Aorta* aus der *Cisterna chyli*, welche sich mitunter bis in den Brustraum hereinzieht.

Hier stellt er einen hellen dünnwandigen Kanal dar, der stellenweise mit Klappen versehen und schwach geschlängelt in Fett eingelagert ist. Wie unsere Horizontalschnitte des Rumpfes ergeben, liegt der Milchbrustgang links neben der *Vena azygos* und entweder rechts von der *Aorta thoracica* oder hinter derselben. In dem mittleren Abschnitt des Brustraumes macht er meist eine Krümmung nach links, so dass er neben die Wirbelsäule zu liegen kömmt. An dieser Stelle theilt er sich mitunter, wird eine Strecke weit doppelt und vereinigt sich nach Aufnahme mehrerer Lymphgefässe wieder. Die plexusartige Anordnung in dem oberen Drittel des Brustraums, wie sie von Sömmering beschrieben wurde, habe ich in zwei Fällen beobachtet, einmal der Art, dass der grössere Gang durch Verdickung seiner Wand fast vollständig oblitterirt war; in seiner Umgebung hatte sich ein ziemlich dickwandiges Netz ausgebildet.

In den *Ductus thoracicus* münden die Lymphgefässe der Brustwand und jene, welche aus dem Rückenmark und dem Wirbelkanal austreten, sowie der *Truncus broncho-mediastinus*, welcher aus den Lymphgefässen der Bronchialdrüsen der Lungenwurzel und den Drüsen an der Theilungsstelle der Luftröhre entsteht. Auch aus jenen Lymphdrüsen, welche in dem hinteren und vorderen Mittelfellraum liegen, nimmt der *Ductus thoracicus* Gefässe auf. Sein Ende tritt zwischen der Speiseröhre und der Wirbelsäule aus der *Apertura thoracis superior* in einem nach rechts und oben gerichteten Bogen hervor und geht hinter der *Carotis communis sinistra* und vor der *Art. vertebralis* und dem *Truncus thyreo-cervicalis* nach links, um in dem Winkel zwischen der *Jugularis communis sinistra* und der *Vena subclavia sinistra* seinen Inhalt in den Venenblutstrom zu ergiessen. An der etwas erweiterten Einmündungsstelle befindet sich gewöhnlich eine Klappe. Nur selten nimmt der *Ductus thoracicus* den *Truncus lymphaticus communis dexter* auf. Dieser gelangt meist in den Winkel zwischen der *Vena jugularis dextra* und der *Subclavia dextra*. —

Zu dem Herzen, der Lunge und den grossen Gefässstämmen in der innigsten anatomischen und physiologischen Beziehung stehen die *Nervi vagi* und *sympathici*.

Neben den schon erwähnten Nerven für die Respirationsmuskeln wird die Athmung beeinflusst durch Zweige des *Vagus*. Derselbe führt den Respirationsorganen Fasern zu, welche beschleunigend, und solche, die verlangsamend (*Nerv. laryngeus superior* und *inferior*) einwirken. Durchschneidung des einen oder beider *Vagi* am Halse verlangsamt den Athmungsrhythmus. Wird das centrale durchschnittene Ende des *Vagus* gereizt, so wird die Athmung beschleunigt.

Ludwig und Cyon haben beim Kaninchen einen Zweig vom *Laryngeus superior* ausgehend beschrieben, welcher längs der *Carotis communis* am Halse herabsteigt und zum Herzen gelangt. Dieser Zweig erhielt wegen seines Einflusses auf die Herzthätigkeit den Namen „*Depressor cordis*".

Nach Rosenthal werden nämlich „die Athembewegungen erregt durch den Reiz des sauerstoffhaltigen Blutes auf das respiratorische Centralorgan im verlängerten Mark. Der Uebergang dieser Erregung auf die betreffenden Nerven und Muskeln findet einen Widerstand, durch welchen die stetige Erregung in eine rhythmische Action umgesetzt wird. Dieser Widerstand wird vermindert durch die Einwirkung des *Nerv. vagus*; vermehrt durch die Einwirkung des *Nerv. laryngeus superior*" auf die Muskeln am Anfang des Respirationsrohres.

Der Brusttheil des *Vagus* gelangt in dem Theilungswinkel des *Truncus anonymus* rechterseits und in dem Winkel zwischen der *Carotis* und *Subclavia* linkerseits, vorn begrenzt von den beiden *Venae anonymae*, in den Mittelfellraum. Der rechte *Vagus* begibt sich sogleich an der Trachea, hinter dem Bogen der *Azygos*, nach der Lungenwurzel. Der linke *Vagus* dagegen läuft vor dem Aortenbogen herab und geht dann erst nach der hinteren Fläche der linken Lungenwurzel.

Die ansehnlichen *Nervi laryngei inferiores s. recurrentes* gehen von beiden *Vagi* im Brustraum aus, und gelangen zum Halstheil der Luft- und Speiseröhre und zum Kehlkopf. Der *Nerv. laryngeus inferior dexter* wird bald nach dem Eintritt des *Vagus* in den Brustraum abgegeben. Er umschlingt die *Art. subclavia* von vorn nach rückwärts, steigt nach oben und legt sich in die Rinne zwischen Luft- und Speiseröhre, um schliesslich im Kehlkopf mehrere Muskeln zu versorgen.

Der *Nerv. laryngeus inferior sinister* zieht um den Bogen der *Aorta* nach hinten und oben und gelangt ebenso wie der rechte nach der Luft- und Speiseröhre und zum Kehlkopf.

Nach Abgabe der *Nervi laryngei inferiores*, der *Rami cardiaci* und *Tracheales inferiores* wenden sich beide *Vagi* gegen die hinteren Flächen der Bronchien und der Lungenwurzel, wo sie im Verein mit dem *Sympathicus* die *Plexus tracheales*, *Plexus pulmonales anteriores* und *posteriores* erzeugen.

In dem hinteren Lungengeflechte sind wahrscheinlich Zweige von den beiden *Vagi* eingeschlossen, denn hinter der Theilungsstelle der Trachea treten Zweige von beiden *Vagi* in einen *Plexus bronchialis* zusammen, aus welchem die Bündel längs der Bronchien zum Lungengeflecht gelangen.

Von der Lungenwurzel aus begeben sich die Fortsetzungen der *Vagi* zur Speiseröhre, wo der linke mehr vorn, der rechte mehr rückwärts an

ihr gelagert ist. Sie verbinden sich beide miteinander und bilden das Speiseröhrengeflecht — *Plexus oesophageus* —, in welchem eine grosse Anzahl Zweige vom linken zum rechten *Vagus* gehen. Die *Muscularis* und *Mucosa* der ganzen Speiseröhre stehen somit unter dem Einfluss des *Vagus*, welcher nach Abgabe von Aestchen an den Herzbeutel (Zuckerkandl) schliesslich durch den *Hiatus oesophageus* in die Bauchhöhle gelangt und auch noch den Magen und die Leber mit zahlreichen Zweigen versorgt. —

Die beiden Grenzstränge des *Sympathicus* liegen innerhalb der Brusthöhle in der Nähe des hinteren Mittelfellraums auf den vorderen Flächen der Rippenköpfchen und der entsprechenden Intercostalräume, gedeckt von jenem Abschnitt der *Pleura costalis*, welcher sich in das hintere Mittelfellblatt fortsetzt. Ist die Pleura normal, so schimmern die Grenzstränge durch dieselbe hindurch.

Der Brusttheil des *Sympathicus* besteht jederseits aus elf Ganglien, welche durch den sog. Stamm des *Sympathicus* mit einander vereinigt sind.

Das oberste Brustganglion — *Ganglion stellatum* — ist das stärkste von allen; es liegt vor dem Köpfchen der ersten Rippe und selbst etwas höher. Dasselbe vereinigt sich sehr oft mit dem untersten Halsganglion zu einem ansehnlichen länglichen Knoten. Von ihm gehen zahlreiche Zweige nach der *Art. subclavia*, der *Thyreoidea inferior* und der *Vertebralis*, und ein oder mehrere Aestchen zu den grossen Gefässstämmen des Herzens. In Verbindung mit dem mittleren Herznerven, der vom Halse herabsteigt, entsteht der sog. *Nervus cardiacus crassus* des *Sympathicus*.

Alle Brustganglien setzen sich mit den spinalen Intercostalnerven durch die *Rami communicantes* in Verbindung. Sie vermitteln den Austausch zwischen den Rückenmarks- und sympathischen Nerven. Vorwiegend gehen aus den Rückenmarksnerven Zweige zu dem sympathischen Grenzstrang und auch an ihm vorbei nach den Eingeweiden der Brusthöhle, vorwiegend zum Herzen.

Von dem Brustsympathicus, welcher demnach auch Rückenmarkselemente führt, stammen: die *Nervi aortici*, welche in der Adventitia der *Aorta thoracica* ein Geflecht erzeugen, dann die *Rami pulmonales*, die sich mit dem Lungengeflecht vereinigen, und die beiden *Nervi splanchnici* für die Bauchhöhle. Die *Nervi splanchnici* führen motorische und sensible Fasern in die Bauchhöhle zum Darmkanal.

Der *Nerv. splanchnicus major* entsteht häufig von dem dritten bis zum neunten *Nerv. intercostalis*; die einzelnen Bündel laufen über den Grenzstrang des *Sympathicus* weg, erhalten von diesem Verstärkungen und gelangen, zu einem ansehnlichen weissen Stämmchen vereinigt, zwischen dem inneren und mittleren Zwerchfellschenkel in die Brusthöhle zum *Ganglion*

coeliacum des *Plexus solaris*. Noch innerhalb des hinteren Mittelfellraums wird der *Splanchnicus* gewöhnlich von einem, mitunter auch von zwei Ganglien — *Ganglion splanchnicum* — durchsetzt.

Der *Nerv. splanchnicus minor* verhält sich bezüglich seines Ursprungs ebenso wie der *major*. Rückenmarks- und sympathische Nerven setzen ihn zusammen, und nachdem er durch die Spalte zwischen dem mittleren und inneren Zwerchfellschenkel in die Bauchhöhle gekommen ist, senkt er sich in den *Plexus coeliacus* und den *Plexus renalis* ein. Die *Nervi splanchnici* beeinflussen die peristaltischen Bewegungen des Darmkanals und die Contraction der Abdominalgefässe. Ihre Beziehungen zu den genannten Organtheilen spielen demnach in der Physiologie und in der Praxis eine wichtige Rolle. —

Varietäten der Aorta.[1])

Von den vielen Varietäten der *Aorta* und ihrer Stämme sollen nur die selteneren Erwähnung finden.

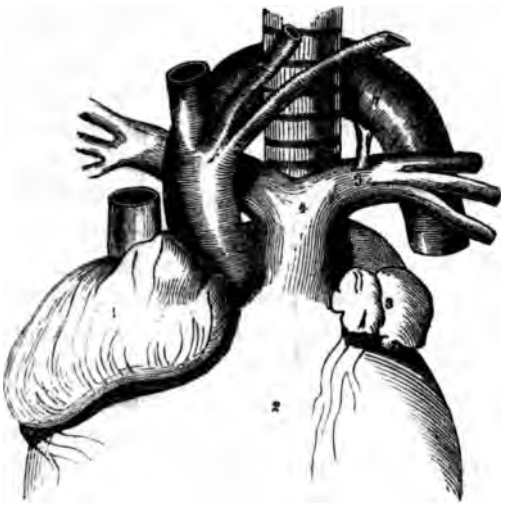

Verlauf des *Arcus aortae* über den rechten *Bronchus*.

1. Rechter Vorhof. 2. Rechte Kammer. 3. Linkes Herzohr. 4. *Art. pulmonalis*. 5. *Ductus arteriosus Botalli*. 6. *Truncus anonymus*. 7. *Arcus aortae*. (Nach Dubreil.)

Die aufsteigende *Aorta* kann doppelt sein, indem sie bald nach ihrem Ursprung aus dem Herzen sich in zwei Stämme theilt, welche emporsteigen und sich dann zu einer Arterie, der *Aorta descendens* vereinigen (Malacarne).

---

[1]) Eine sorgfältige Zusammenstellung der bis jetzt beobachteten Varietäten der *Aorta* hat W. Krause in Henle's Handbuch der Anatomie geliefert.

Der *Arcus aortae* kann sich theilen und einen Ring bilden, durch welchen die Luft- und Speiseröhre hindurchgeht (Hommel).

Dubreil hat einen Fall beobachtet, bei welchem der *Arcus aortae* über den rechten *Bronchus* nach rückwärts gelangte, um sich in die *Aorta thoracica* fortzusetzen. Die *Arteria pulmonalis* und *Aorta* bildeten einen Gefässkranz um den rechten *Bronchus*.

Nach der Beobachtung Quain's ging der *Arcus aortae* über den rechten *Bronchus* und gab die *Subclavia sinistra* ab, welche hinter der Trachea und der Speiseröhre nach links verlief. Häufiger wird der Ursprung der *Subclavia dextra* links am *Arcus aortae* beobachtet. Dieselbe läuft dann meistens hinter der Luft- und Speiseröhre nach rechts.

Auch von dem Anfangstheil der *Aorta descendens* sah man schon die *Art. subclavia dextra* entspringen (Macartney).

Ziemlich häufig beobachtet man vier Arterienstämme am *Arcus aortae*, von denen der vierte kleinste die *Art. vertebralis sinistra* darstellt (s. Taf. X, Fig. A, 12).

Eine andere bei der Tracheotomie wichtige Varietät ist der Ursprung einer *Art. thyreoidea ima* aus dem *Arcus aortae* oder aus dem *Truncus anonymus*. Dieselbe läuft vor der Luftröhre zur Schilddrüse empor und sie wird begleitet von der *Vena thyreoidea media*.

Fast alle Arterienvarietäten haben insoferne ein vergleichend-morphologisches Interesse, als dieselben auf normale Anordnungen der Schlagadern bei den Säugethieren zurückgeführt werden können. Auch kann man dem Satz Krause's, dass alle Arterienvarietäten durch stärkere Ausbildung normaler Anastomosen entstanden sind, in jeder Hinsicht beitreten.

ZWEITE ABTHEILUNG.

DER BAUCH.

Der Bauch.

Der zwischen dem Thorax und dem Becken befindliche ungleich hohe Rumpfabschnitt, der Bauch — *Abdomen* — entspricht in seiner äusserlich sichtbaren Abgrenzung durchaus nicht seinem Hohlraum.

Nach oben erstreckt sich die Bauchhöhle ziemlich weit in den Thoraxraum hinein und findet ihre Grenze am Zwerchfell, und abwärts nimmt die Beckenhöhle eine Anzahl Darmschlingen in sich auf, so dass die Bauchhöhle — *Cavum abdominis* — vorn und seitlich von contractilen, oben und unten von muskulösen und knöchernen Wänden umgeben ist. Ihre hintere Wand schliesst den Lendentheil der Wirbelsäule mit dem *Conus medullaris* und zahlreichen Wurzeln der Spinalnerven in sich ein.

Der von vorn nach hinten etwas abgeplattete Bauch variirt in seiner relativen Grösse, sowie in seiner Form nach Alter, Geschlecht und Race.

In den frühern Monaten des fötalen Lebens ist er relativ zur Brust und dem Becken ziemlich gross, weil die Leber relativ voluminöser ist als beim Erwachsenen. In späteren Monaten des fötalen Lebens und nach der Geburt wird er oben umfangreicher als abwärts, und wenn sich zur Zeit der Pubertät das Becken in allen seinen Dimensionen beim weiblichen Geschlecht stark entwickelt, so wird der untere Perimeter grösser als der obere. Sein Umfang wird ebenso wie bei anderen Körperhöhlen von seinem Inhalt bestimmt. Der Bauch des erwachsenen Mannes bleibt bei normaler Fettablagerung mehr gleichmässig cylinderförmig. Sein Höhendurchmesser ist beim Weibe durchschnittlich grösser, als beim Manne, wegen der höheren Lendenwirbelsäule des ersteren, und es steht daher beim Weibe die zwölfte Rippe weiter vom Darmbeinkamm ab.

Alle auffallenden Formveränderungen des Bauches gehen unter normalen und pathologischen Umständen vorwiegend von den in ihm und in der Beckenhöhle befindlichen Eingeweiden aus. Durchschnittlich sind die Formdifferenzen, welche sich bei verschiedenen Racen und bei Individuen derselben

Race vorfinden, auf die Qualität und Quantität der aufgenommenen Nahrung zurückzuführen, mit Abrechnung der vererbten geringgradigen Raceneigenthümlichkeiten. So haben Volksstämme, welche vorwiegend vegetabilische Nahrung aufnehmen, grössere Bäuche, als solche, die sich fast nur von Fleisch nähren.

Nach der Angabe Hyrtl's soll ein Eskimo als Matrose die sechsfache Ration seines englischen Cameraden verzehren können und dabei immer noch Hunger haben. Die Eskimos sind durchschnittlich sehr unförmlich wegen ihrer dicken Bäuche.

Wie gefügig die Form des Bauches ist und wie hochgradig sie durch mechanische Einwirkung geändert werden kann, lehren die vielen schlanken Frauengestalten unserer Tage, welche in comprimirende Schnürleiber eingeengt sind.

Die Regionen des Bauches.

(S. die männliche und weibliche Regionenfigur.)

Die Regioneneintheilung des Bauches stammt aus uralten Zeiten, und sie leidet heute noch an grosser Willkürlichkeit bezüglich der einzelnen Grenzen. Da man es mit bestimmten senkrechten und horizontalen Linien, welche meist die prominirenden Knochenstellen als Anhaltspunkte nehmen, zu thun hat, so erscheint es zweckmässig, die hergebrachte Eintheilung, wenn auch nicht für jede einzelne Linie, beizubehalten, denn es lässt sich schwer eine bessere künstliche Regionenanordnung in Vorschlag bringen.

Die Eintheilung der Bauchoberfläche durch rechtwinkelig sich kreuzende Linien, wodurch verschieden grosse Felder entstehen, hat für anatomische Zwecke einen geringen Werth. Sicherlich aber wird der Gerichtsarzt, der Operateur und der Geburtshelfer die Regioneneintheilung nicht für nutzlos erklären.

Am Bauche unterscheidet man drei über einander liegende Hauptregionen oder Zonen, nämlich:

1) die Oberbauchgegend — *Regio epigastrica* —,
2) die Mittelbauchgegend — *Regio mesogastrica* — und
3) die Unterbauchgegend — *Regio hypogastrica.* —

Unter der *Regio epigastrica* versteht man jenen Raum, welcher von zwei Linien begrenzt wird, deren obere von der Basis des *Processus ensi-*

formis längs den falschen Rippen unter der *Mamma* nach hinten und abwärts läuft und mit ihrem Ende dem Zwerchfellursprung annähernd entspricht. In unserer weiblichen Figur läuft diese Linie lateralwärts etwas nach oben. Die untere Linie geht von dem vorderen Ende der einen zwölften Rippe über dem Nabel zur correspondirenden andern.

Eine dritte horizontale Linie, welche man von einer *Spina ilei superior* zur anderen führt, scheidet die Mittelbauchgegend — *Regio mesogastrica* — von der Unterbauchgegend — *Regio hypogastrica.* —

Die Mittelbauchgegend umgürtet den ganzen Bauch bis zur lateralen Seite der Wirbelsäule. Die Unterbauchgegend wird unten seitwärts über den Schenkeln von den leistenartig vorspringenden Poupartischen Bändern und in der Mitte von der Schamfuge eingerahmt.

Zieht man auf beiden Seiten der Bauchwand von dem knöchernen vorderen Ende der sechsten oder siebenten Rippe eine Linie nach abwärts zur inneren Abtheilung des *Lig. Poupartii*, so zerfällt jede der drei Bauchgegenden in drei Abtheilungen.

(Andere ziehen die Linie von der *Articulatio sterno-clavicularis* zur *Spina anterior superior* des Darmbeins.)

Die mittlere Abtheilung der Oberbauchgegend ist das Epigastrium, oder auch die Praecordial-Gegend (*Praecordia* der Alten). In Folge der häufigen Einwärtsbiegung des *Processus ensiformis*, neben welchem die beiden geraden Bauchmuskeln und die Rippenknorpel schwache Erhabenheiten erzeugen, entsteht in der Mitte des Epigastrium eine Vertiefung, welche man von Alters her Herzgrube — *Scrobiculus cordis* — nannte.

Die beiden lateralen Abtheilungen der Oberbauchgegend sind die Ripppenweichen — *Regiones hypochondriacae* —, welche sich längs der falschen Rippen nach abwärts ziehen, jedoch, wenn man sich streng an ihre Bezeichnung hält, durch die lineare Zerlegung der Bauchgegend nicht scharf abgegrenzt werden, denn in das Feld 5 unserer weiblichen Figur fallen auch noch mehrere Zwischenrippenräume, die man ohne Bedenken zu den *Regiones hypochondriacae* rechnen kann, weil ihnen Eingeweide innerhalb der Bauchhöhle entsprechen.

Die Mittelbauchgegend schliesst vorn den Nabel in sich ein, wesshalb sie Nabelgegend — *Regio umbilicalis* — genannt wird. Hyrtl unterscheidet an ihr eine *Regio supra-* und *infra-umbilicalis.*

Die seitlichen Abtheilungen der Mittelbauchgegend werden, da man sie am Darmbeinkamm hineindrängen kann, Darmweichen — *Regiones iliacae* — genannt. Viel zweckmässiger scheint es mir, dieselben *Regio-*

nes abdominales laterales zu nennen. Diese Region nimmt den Raum zwischen dem Darmbeinkamm und den unteren Rippen ein. Die *Regio iliaca* entspricht der Ausdehnung des Darmbeines und gehört demnach dem grossen Becken an, und da dieselbe von den Gesässmuskeln aussen gedeckt wird, kann man sie auch *Regio glutaea* bezeichnen.

Rückwärts neben der Wirbelsäule geht die Mittelbauchgegend jederseits in die Lumbalgegend — *Regio lumbalis* — über, ein Raum zwischen der letzten Rippe und dem Darmbeinkamm neben der Wirbelsäule.

Auch die Unterbauchgegend — *Regio hypogastrica* — zerfällt in drei Abtheilungen. Die mittlere ist das Hypogastrium im eigentlichen Sinne, mit der Schamgegend — *Regio pubis* —, die seitlichen Gebiete stellen die zwei Leistengegenden — *Regiones inguinales* — dar. Diese haben ihren Namen von ihrer scharfen unteren Begrenzung durch die leistenartig vorspringenden Poupartischen Bänder. Sollte in diese Gegend der Leistenkanal in seiner ganzen Ausdehnung fallen, so müssten die senkrechten Linien nach innen auf die Schambeinhöcker geführt werden, und nicht gegen die innere Abtheilung des Poupartischen Bandes, oder man müsste, wie von manchen Anatomen geschieht, die senkrechten Linien auf dem Darmbeinkamm fixiren und dann in der *Regio hypogastrica* besondere Unterabtheilungen machen.

Die Bauchwände.

Die eigenartige Anordnung der drei platten Bauchmuskel-Paare in Gemeinschaft mit den beiden *Recti*, welche am festgestellten Becken einerseits und an der mehr beweglichen unteren Brustapertur andererseits befestigt sind, bringt es mit sich, dass die willkürlich contractile Bauchwand nicht nur auf den Inhalt der Bauchhöhle, sondern auch über die Grenze dieser Höhle hinaus eine bedeutende Wirkung auszuüben vermag. Die Bauchwand wirkt nämlich ein auf den Thorax, indem sie durch Herabziehung der Rippen den horizontalen Brustumfang verkleinert und durch Compression der Baucheingeweide das Zwerchfell in den Brustraum hinaufdrängt, so dass gleichzeitig der senkrechte Durchmesser der Brusthöhle verringert wird. In der muskulösen Bauchwand muss man daher einen der kräftigsten Factoren für die Exspiration erkennen. Als Bauchpresse wirkt die Bauchwand durch Verdrängung der Eingeweide auf den Inhalt der Beckenhöhle ein, wie dies bei der Dejection des Blasen- und Mastdarminhalts und während des Gebäraktes stattfindet.

Die anatomische Anordnung der Bauchwand lässt die Möglichkeit zu, dass bei Untersuchung gesunder und besonders kranker Baucheingeweide die Palpation eine viel bedeutendere Rolle spielt, als bei Untersuchung der Eingeweide des Brustkorbes.

In Folge entwickelungsgeschichtlicher Vorgänge werden an der Bauchwand Kanäle und ringförmige Oeffnungen erzeugt, welche, in Gemeinschaft mit einigen anderen widerstandslosen Stellen, Bedingungen für verschiedene Erkrankungen, z. B. die Hernien, abgeben, die in einer späteren Abtheilung ihre Besprechung finden.

Schichten der Bauchwand.

Die in der Mittellinie beim Manne reichbehaarte Haut des Bauches hat einen hohen Grad von Elasticität. Nach starken Ausdehnungen wird sie schlaff und runzelig. Schwangerschaft, mitunter auch abgelaufene Krankheits-

processe im Abdomen lassen häufig narbenähnliche Streifen zurück. Nach Hecker werden die *Striae gravidarum* bei 6,6 % Schwangeren vermisst. In den etwas vertieften Nabel zieht sich die gefaltete Haut hinein und ist an jener Stelle, wo die eigentliche Nabelnarbe sich befindet, am dünnsten, so dass bei hochgradiger Bauchwassersucht spontane Perforation beobachtet wird.

1. Das subcutane Fettgewebe

ist in der *Regio epigastrica* und *umbilicalis* so ziemlich gleich stark, dagegen verschwindet dasselbe fast gänzlich in unmittelbarer Nähe des Nabels. Am stärksten tritt es auf in der inneren Abtheilung der Leistengegend und am *Mons Veneris*. In der seitlichen Bauchgegend ist die Fettschichte nur etwa halb so stark als an der vorderen Bauchwand.

Die Fettablagerung im subcutanen Bindegewebe kann so hochgradig werden, dass mehrere quer verlaufende Fettwülste entstehen, welche durch Furchen von einander abgegrenzt werden. Die Dicke der Fettschichte muss bei operativen Eingriffen und bei Bauchwunden Berücksichtigung finden. Bei einem gutgenährten muskulösen Manne beträgt das Fettlager auf dem Querschnitt durchschnittlich 1 Cm. Bei einer sehr fetten weiblichen Leiche in den 40 Jahren war die Fettschichte unter dem Nabel 5 Cm. dick.

Die *Art. epigastrica superficialis* und die gleichnamige Vene haben ihre Verbreitung in dem subcutanen Fettgewebe. Sie entspringen von den Schenkelgefässen, durchbrechen die *Fascia lata* und *superficialis* und verbreiten sich mitunter bis hinauf in die *Regio epigastrica*. An den Venen können bei gehindertem Rückfluss des Blutes in dem unteren Hohlvenensystem starke Varicositäten entstehen, welche um den Nabel herum eine kranzförmige Anordnung haben und unter dem Namen Medusenhaupt bekannt sind. Schon unter normalen Verhältnissen anastomosiren die beiden Abdominalvenen in der *Linea alba* mit einander, und auch mit den Venen der Brustwand finden allseitig Anastomosen statt. Eine besonders starke Anastomose sah ich zwischen der *Vena epigastrica superficialis* und der *Vena thoracica longa*.

2. Die Fascia superficialis abdominis

stellt eine scharf abgegrenzte Bindegewebslamelle unter der subcutanen Fettschichte dar. Sie erreicht ihre stärkste Entwickelung beim Manne über der Schamfuge. Mit den Aponeurosen der Bauchmuskeln ist sie durch Zellstoff lose vereinigt, so dass bei dem Fettbauch auch in diesem die Fettablagerung bedeutend werden kann. An den äusseren schiefen Bauchmuskeln tritt sie

mit dem Perimysium derselben in innige Vereinigung, so dass die Fascie am zweckmässigsten in Verbindung mit dem Bindegewebe des Muskels dargestellt wird.

Die Abdominalfascie setzt sich nach hinten und oben in die angrenzenden Regionen ebenso fort, wie nach abwärts in die *Fascia superficialis femoris* und die *Fascia penis*. Die letztere hat mehrere Oeffnungen, durch welche die oberflächlichen Penisvenen hindurchgehen und mit den *Venae epigastricae superficiales* in Verbindung treten.

3. Knochen der Bauchwand.

Wenn man absieht von den Knochen, welche aus den benachbarten Regionen in die Bauchwand hereingreifen, wie oben die Rippen und der schwertförmige Fortsatz des Brustbeins und unten die Darmbeinschaufeln, so können nur die fünf Lendenwirbel, welche als *Pars lumbalis s. abdominalis* die Bauchwand rückwärts begrenzen, in Betracht gezogen werden.

Die Lendenwirbel und ihre Intervertebralscheiben betragen nach Aeby 32 % von der Höhe der Wirbelsäule. Sie zeichnen sich durch die Stärke ihrer Wirbelkörper und Fortsätze besonders aus. Die querovalen Körper umschliessen in Gemeinschaft mit dem Bogen ein dreiseitiges *Foramen spinale*, in welchem die langen Wurzeln der Rückenmarksnerven im Verein mit dem *Filum terminale* als *Cauda equina* Aufnahme finden. Das Rückenmark endet als solches etwa in der Höhe des zweiten Lendenwirbels. Reiche Venenplexus umgeben die harte Haut des Wirbelkanales und gelangen in der Umgebung des *Ganglion intervertebrale* der Lumbalnerven nach aussen zur *Vena lumbalis ascendens*. Auch Arterien und Nerven verbreiten sich im Wirbelkanal und in den Knochen.

Von den verschiedenen Fortsätzen der Wirbel sind die *Processus costarii* als die rudimentären Rippen ziemlich lang, und die eigentlichen Querfortsätze erscheinen als verkümmerte *Processus accessorii*. Ausserdem sind an den oberen Gelenkfortsätzen die *Processus mammillares* als abgerundete Erhöhungen angebracht.

Die Intervertebralscheiben unterscheiden sich nur durch ihre bedeutendere Höhe von denen der Brustwirbel.

4. Muskeln der Bauchwand.

Die drei platten Bauchmuskeln haben zusammen einen Dickendurchmesser von durchschnittlich 2—3 Cm. bei muskulösen Männern, bei Weibern

etwas weniger. Ihre Faserrichtung kreuzt sich derart spitzwinkelig, dass sie ganz besonders geschickt werden, die cylinderförmig gestaltete Bauchhöhle zu verengern. Der erste der drei platten Bauchmuskeln ist der äussere schiefe Bauchmuskel — *Obliquus abdominis externus.* — Er nimmt seinen Verlauf von oben und aussen nach unten und innen und verlängert an der Bauchwand die erwähnte Spirale des *Serratus anticus major.* Sein Ursprung findet an den Aussenflächen der acht unteren Rippen statt. Indem er mehrere Centimeter über die Knorpel der wahren und falschen Rippen weggeht, wird sein Ursprung besonders geeigenschaftet, die Rippen herabzuziehen, d. h. dieselben um die Achsen ihrer hinteren Enden zu drehen und dadurch die vorderen Enden gegen die Bauchhöhle hineinzudrängen.

Die vier oberen Zacken des *Obliquus externus* schieben sich in Zacken des *Serratus anticus major* hinein und erzeugen eine schief nach hinten und unten verlaufende Zickzacklinie, welche sich bei muskulösen Individuen mit schwacher Fettablagerung äusserlich abzeichnet. Die unteren Zacken greifen in die schwächeren Rippenursprünge des *Latissimus dorsi* ein, und indem dieser schief nach unten und innen geht, gelangt die laterale Partie an das *Labium externum* des Darmbeinkammes bis in die Nähe der *Spina anterior superior ossis ilei.* Von hier an bis zur fünften Rippe hinauf geht das Fleisch des *Obliquus ext.* in eine platte dünne Aponeurose über. Diese Uebergangsstelle ist bei muskulösen Individuen gleichsfalls durch eine Linie äusserlich markirt. In der Mittellinie des Bauches trifft die Aponeurose mit der der anderen Seite zusammen, und sie erzeugen durch gegenseitige Kreuzung ihrer Fasern die weisse Bauchlinie — *Linea alba.* — In ihr gehen die Sehnenfasern von der rechten zur linken Seite und umgekehrt. Von der *Spina anterior superior ossis ilei* an ist die Aponeurose (verstärkt durch eingelegte Sehnenfasern und den Zusammenhang mit der *Fascia lata* des Oberschenkels) schief nach innen zum *Tuberculum pubis* herübergespannt und bildet das *Lig. Poupartii.* Indem dieses Band einen ziemlich grossen Raum über dem Darm- und Schambein überbrückt, wird es zum *Arcus cruralis,* unter welchem Muskeln, Gefässe und Nerven gelagert sind.

Die Anheftung des Poupartischen Bandes am Schambein ist der Art, dass der stärkere Faserzug als äusserer Schenkel des *Annulus inguinalis externus* zum *Tuberculum pubis* gelangt. Von diesem äusseren Schenkel geht im Bogen eine Sehnenplatte an den Kamm des Schambeines und stellt ein nach aussen sichelförmig ausgeschweiftes Dreieck dar, welches man als *Lig. Gimbernati* beschreibt. Die erwähnte schief gestellte Spalte in der Aponeurose des äusseren schiefen Bauchmuskels, der *Annulus inguinalis*

externus s. inguinalis cutaneus befindet sich oben und aussen am *Tuberculum pubis.* Innen wird er begrenzt von einem aponeurotischen Schenkel, *Crus internum,* welcher die Fortsetzung des *Obliquus externus* ist und sich über und vor der Schamfuge mit dem der anderen Seite kreuzt. In dem *Annulus inguinalis externus* tritt der mit seiner Wand lose verwachsene Samenstrang beim Manne und das runde Mutterband beim Weibe aus der Bauchhöhle hervor. —

Der innere schiefe Bauchmuskel — *Obliquus abdominis internus* — ist durch eine Bindegewebsschichte von dem *externus* getrennt. Die Fasern beider kreuzen sich spitzwinkelig. Er stellt die Fortsetzung der Muskelspirale des *Obliquus externus* auf der entgegengesetzten Körperseite dar, ein Verhältniss, auf welches zuerst der verstorbene E. Weber in Leipzig aufmerksam gemacht hat.

Der *Obl. abdominis int.* entspringt von der *Linea intermedia* des Darmbeinkammes rückwärts bis zur *Fascia lumbo-dorsalis* und nach vorn bis zur Mitte des Poupartischen Bandes. Seine hinteren Fasern steigen schief nach innen und oben und gelangen mit den Zacken direkt an die drei untern Rippen; die übrigen gehen in eine Aponeurose über, welche sich in ein vorderes und hinteres Blatt trennt, den *Rectus abdominis* scheideartig zwischen sich aufnehmend.

Während die grösste Anzahl der Fasern des *Obliquus abdominis internus* nach oben und innen zieht, begeben sich jene, welche von der Darmbeinspina und dem Poupartischen Bande entspringen, nach innen und die untersten sogar nach abwärts.

Ein ansehnliches Bündel begleitet als *Musc. cremaster* den Samenstrang und geht bis zum Hoden herab. Die unterste Partie des *Obliquus internus* nimmt gemeinschaftlich mit dem folgenden Antheil an der Bildung des Leistenkanals.

Der quere Bauchmuskel — *Musculus transversus abdominis* — umgibt mit seinen Fasern die Bauchhöhle in der horizontalen Ebene und es müssen sich demnach seine Fasern mit denen des *Obliq. internus* spitzwinkelig kreuzen.

Er nimmt seinen Ursprung vom Poupartischen Band, wo er mit dem *Obliquus internus* zusammenhängt, dann vom *Labium internum,* von der *Fascia lumbodorsalis* und den Flächen der sechs unteren Rippen. Seine Zacken greifen in die Costalursprünge des Zwerchfelles ein. Indem er gegen die vordere Bauchwand verläuft, entsteht eine dünne Aponeurose, welche hinter dem *Rectus abdominis* vorbei nach der *Linea alba* gelangt. Da die Muskelfasern oben und unten weiter gegen die Mittellinie ziehen, bevor sie

in die Sehne übergehen, als an seiner Abtheilung in der *Regio mesogastrica*, so entsteht an der Uebergangsstelle des Fleisches in die Sehne eine nach aussen convexe Linie, die man *Linea semicircularis Spigelii* nennt.

Die Betheiligung des *Muscul. obliquus abdominis internus* und *transversus* an der Bildung des Leistenkanales geschieht mit Muskelfasern, welche dessen vordere Wand in der Nähe der inneren Oeffnung des Leistenkanales bilden. Diese Muskelbündel gehen bogenförmig vor dem Samenstrang weg, und betheiligen sich an der Bildung der hinteren Wand nicht constant. Die hintere Wand des *Canalis inguinalis* besteht gewöhnlich nur aus dem Poupartischen und dem schief gestellten sog. Gimbernatischen Bande, die vordere Wand aber aus der Aponeurose des *Obliquus externus* und der vereinigten Muskelbündel des *Obliq. internus* und *transversus*. Die innere Oeffnung wird durch die weiter unten zu besprechende *Fascia transversalis abdominis* erzeugt.

Da die entwickelungsgeschichtlichen Verhältnisse des Leistenkanals in Verbindung mit dem Schenkelkanal zur Sprache kommen, so werden dort die einzelnen anatomischen Verhältnisse und Anordnungen, welche von praktischem Interesse sind, eingehendere Berücksichtigung finden.

Der gerade Bauchmuskel — *Musculus rectus abdominis* — liegt neben der *Linea alba*, eingeschlossen in die Aponeurosen der drei platten Bauchmuskeln. Wenn diese stark entwickelt sind, so wird am Lebenden zwischen ihnen eine Furche erzeugt, die der *Linea alba* entspricht und auch an ihren lateralen Rändern finden sich Linien, welche an der Grenze der Sehnenscheide von oben nach unten verlaufen.

Seinen Ursprung nimmt der *Rectus* am oberen Rande der Schamfuge mit einer platten Sehne, deren laterale Abtheilung vom Knochen ausgeht und die mediale vom Knorpel der Schamfuge. Im Aufsteigen nimmt der *Rectus* an Breite zu und ist von drei kurzen Sehnen — *Inscriptiones tendineae* — durchsetzt. Zwei derselben befinden sich über und eine unmittelbar unter dem Nabel. Durch diese Inscriptionen zerfällt der *Rectus* gewissermassen in vier übereinanderliegende Muskeln, deren Sehnenfasern an der vordern Fläche mit der Scheide verwachsen und so fixe Punkte bei ihren Contractionen abgeben. Der *Rectus* setzt sich an die Knorpel der fünften, sechsten und siebenten Rippe und mit wenigen Fasern am *Processus ensiformis* fest.

Die Scheide des *Rectus abdominis* wird, wie schon kurz erwähnt, durch die Sehne des *Obliquus internus* erzeugt, die in zwei Blätter, ein vorderes und ein hinteres zerfällt. Beide nehmen den *Rectus* zwischen sich auf und vereinigen sich dann in der *Linea alba* mit den beiden Blättern

der anderen Körperseite. Vorn wird die Scheide in ihrer ganzen Ausdehnung durch die Aponeurose des *Obliquus externus* und hinten durch die des *Transversus* verstärkt. Die hinter dem *Rectus* befindliche Wand der Scheide reicht aber nicht bis zur Schamfuge herab, sondern die Aponeurosen enden 6—7 Cm. über derselben in einer halbmondförmigen Linie — *Linea semicircularis Douglasii* —, so dass von dieser Stelle bis zur *Symphise* der *Rectus* nur von der queren Bauchfascia und dem Bauchfell begrenzt wird. Die unteren Abschnitte der Sehnen vom *Obliquus externus* und *Transversus* begeben sich nämlich vor dem *Rectus* zur *Linea alba.*

Die beiden *Recti*, welche gegen das Ende der Schwangerschaft durch Ausdehnung der sehnigen *Linea alba* um mehrere Centimeter von einander abstehen, sind so gelagert, dass sie durch ihre Verkürzung in der senkrechten Richtung die Wirkung der *Obliqui* und *Transversi* unterstützen. Die *Recti* sind aber auch noch kräftige Beuger des Rumpfes, indem sie den Thorax gegen das fixirte Becken bewegen.

Die *Linea alba* wird durch die zwei kleinen *Musculi pyramidales*, welche mitunter auch gänzlich fehlen, gespannt. Sie entspringen vor den *Recti* innerhalb ihrer Scheiden am Schambein und dem Schamfugenknorpel, steigen empor und enden spitzig zulaufend an der *Linea alba.*

Neben den Rückenmuskeln, welche lateralwärts von der Wirbelsäule die Bauchhöhle begrenzen, zwischen der zwölften Rippe und dem Darmbeinkamm, liegt der viereckige Lenden-Muskel — *Quadratus lumborum.* — Derselbe ist ein platter, viereckiger ziemlich starker Muskel, welcher nach Entfernung der Eingeweide neben der Wirbelsäule sichtbar wird. Er entspringt vom Darmbeinkamm und heftet sich an die *Processus costarii* der Lumbalwirbel und an die letzte Rippe fest. Eine Anzahl Zacken gehen von den *Processus costarii* aus und gelangen an der vorderen Fläche des Muskels zur zwölften Rippe. Da die *Processus costarii* die Rippenrudimente darstellen, so mögen diese letztgenannten Bündel vielleicht die Analoga der *Musculi intercostales interni* sein, und jene, welche von den *Processus costarii* ausgehen und zu den Rippen gelangen, können als Analoga der *Musculi intercostales externi* gedeutet werden. Der viereckige Lendenmuskel gehört zu den Exspiratoren und hilft die Wirbelsäule bewegen.

Mit dem *Quadratus lumb.* steht der grosse Lendenmuskel — *Psoas major* — in Berührung. Derselbe entspringt an der Seitenfläche der Wirbelkörper und der Querfortsätze des zwölften Brust- und ersten bis vierten Lendenwirbels und zieht, gedeckt von einer Fascie und dem Bauchfell, durch die Beckenhöhle und den Schenkelring nach dem *Trochanter minor* des Oberschenkels. Der *Psoas minor*, welcher häufig fehlt, entspringt

vom zwölften Brust- und ersten Lendenwirbel und geht in eine platte Sehne über, welche in die *Fascia iliaca* sich fortsetzt und am *Tuberculum ileopectineum* angeheftet ist.

Zwischen dem Darmbeinkamm und den untersten Rippen ist der starke Ursprung des *Extensor trunci communis* angebracht, welcher an seiner vorderen und hinteren Fläche von sehnigen Lamellen umschlossen ist, die man das vordere und hintere Blatt der *Fascia lumbodorsalis* nennt. Das hintere Blatt stellt theilweise den aponeurotischen Ursprung des *Latissimus dorsi* dar, welcher ebenfalls vom Darmbeinkamm entspringt; das vordere Blatt der *Fascia lumbodorsalis* heftet sich an die Querfortsätze der Lendenwirbel fest.

Ganz gedeckt vom Ursprunge des Rückenstreckers ist der *Multifidus spinae*, der in schiefer Anordnung die Rinne zwischen den *Processus costarii* und *spinosi* ausfüllt. Er deckt die kleinen Muskeln, welche man als *Musculi intertransversarii* und *interspinales* aufführt.

Alle operativen Eingriffe in der Lumbalgegend werden an der lateralen Grenze dieser starken Muskelpartie ausgeführt; denn hier lässt der *Obliquus externus* in seiner Beziehung zum *Latissimus dorsi* eine Lücke — *Triangulus Petitii* — und der innere schiefe und quere Bauchmuskel sind von geringer Dicke.

Gefässe und Nerven der Bauchwand.

Die Gefässe und Nerven, welche die Bauchwand versorgen, haben eine gewisse Analogie mit denen des Thorax. Den *Arteriae* und *Venae intercostales* entsprechen die *Arteriae* und *Venae abdominales* und den senkrecht verlaufenden *Vasa mammara* an der vorderen Brustwand correspondiren die *Vasa epigastrica* an der vorderen Bauchwand. —

Die vier Lendenarterien — *Arteriae lumbales* — sind Zweige der *Aorta abdominalis*. Sie entspringen aus der hinteren Wand dieses grossen Gefässes, gehen, an den Wirbelkörpern dicht anliegend, nach rückwärts, gedeckt vom inneren Zwerchfellschenkel und dem *Psoas major* und geben die *Rami posteriores* ab, welche den Wirbelkanal, das Rückenmark und die Rückenmuskeln neben dem Lumbaltheil der Wirbelsäule und die Haut versorgen. Oblitterationen oder Emboli der Lumbalarterien oder auch der Intercostalarterien können eine Reihe von Krankheitserscheinungen in den vom Rückenmark abhängigen Organtheilen zur Folge haben.

Die Fortsetzungen der Lumbalarterien gelangen am *Quadratus lumborum* gegen die seitliche Bauchwand und verbreiten sich vorwiegend in den platten Bauchmuskeln, Anastomosen unter einander und mit den Arterien der angrenzenden Gegenden eingehend.

Auch die Hüftlendenschlagader — *Arteria ileolumbalis* — welche von der *Art. hypogastrica* an der hinteren Beckenwand entspringt, gelangt unter dem *Psoas* nach oben, um in den Wirbelkanal, den *Quadratus lumborum* und die Bauchmuskeln über dem Darmbeinkamm zu gelangen. Die gleichnamige doppelte Vene vereinigt sich mit der *Vena hypogastrica.*

An der seitlichen Bauchwand verbreitet sich die *Art. circumflexa ilium interna,* welche von der *Art. iliaca* unter dem Schenkelbogen entspringt und am Poupartischen Band und Darmbeinkamm nach hinten und oben läuft, um zu den Bauchmuskeln zu gelangen. Ein ansehnlicher Zweig derselben zieht zwischen den Bauchmuskeln, entsprechend der *Spina anterior superior,* in senkrechter Linie nach oben. Die gleichnamige doppelte Vene gelangt in die *Vena femoralis.*

Die peripherischen Venenzweige der seitlichen Bauchwand verhalten sich eben so wie die Arterien. In der Nähe der Wirbelsäule aber bilden sie starke Netze, welche die aus den Intervertebralöffnungen heraustretenden Nerven umrahmen, und sich so unter einander verbinden, dass vor den *Processus costarii* die sog. *Vena lumbalis ascendens,* die Wurzel der *Azygos* rechts und *Hemiazygos* links, gebildet wird. — Erst aus diesen Venen entstehen Stämmchen, welche den Lumbalarterien entsprechen und die in die *Vena cava inferior* münden.

So vielfache Wege auch für den Abfluss des Blutes aus dem Wirbelkanal und dem Rückenmarke vorhanden sind, so können doch wegen der räumlichen Beziehungen der Venen zu den Nerven Funktionsstörungen bei diesen eintreten, die nur durch mechanische Beeinträchtigung der Circulation in den Venennetzen hervorgerufen werden.

Zwei Schlagadern und Venen, welche in operativer Hinsicht mehrfaches Interesse darbieten, verbreiten sich an der vorderen Bauchwand, von unten nach aufwärts verlaufend. Es sind die *Vasa epigastrica inferiora.*

Die untere Bauchdeckenschlagader — *Art. epigastrica inferior* — entsteht am *Arcus cruralis* aus dem Ende der *Art. iliaca externa.* Sie steigt an der hinteren Wand des Leistenkanales in einem nach innen convexen Bogen aufwärts und schickt den *Ramulus pubicus* zur Schamfuge und die *Art. spermatica externa* durch die Wand des Leistenkanales in den Samenstrang. Am Bauchfell erzeugt die *Epigastrica inferior* eine Falte — *Plica epigastrica* — welche die innere und äussere Leistengrube an der

inneren Bauchfläche von einander abgrenzt. An der *Linea semicircularis Douglasii* tritt sie in die Scheide des *Rectus*, um vorwiegend diesen Muskel und seine Umhüllung zu versorgen. Sie anastomosirt mit der *Art. mammaria* und kann bei Oblitteration der *Aorta abdominalis* den Collateralkreislauf von den unteren Extremitäten nach der *Subclavia* übernehmen.

Ich kenne einen Fall, wo ihre Verletzung bei der *Punctio abdominis* mit dem Troikart eine tödtliche innere Blutung zur Folge hatte. Die Beziehung der *Art. epigastrica* zum Schenkel- und Leistenkanal wird später ihre Erörterung finden.

Der Arterie entsprechen zwei Venen, welche sich in der Nähe der Einmündungsstelle in die *Vena iliaca externa* zu einem Stämmchen vereinigen. Die *Venae epigastricae* anastomosiren constant mit der *Vena obturatoria* in der kleinen Beckenhöhle, selbst dann, wenn die Beziehungen der Hüftlochgefässe zu den *Hypogastricae* normale sind. Auch mit der schon beschriebenen subcutanen Bauchvene anastomosirt die *Vena epigastrica*, daher die Blutegel bei *Peritonitis* im Bereiche der subcutanen Venenverzweigungen zweckmässig angelegt werden. Ob eine lokale Blutentziehung an der Bauchwand auf eine Entzündung des visceralen Bauchfelles, welches von den Gekrösgefässen aus ernährt wird, einzuwirken vermag, muss man in Zweifel ziehen. Der Erfolg einer lokalen Blutentziehung kann in dem letzteren Falle nur indirekt eintreten, nämlich durch Verringerung der Blutquantität und somit Herabsetzung des Blutdruckes im ganzen Gefässsystem.

Die Lymphgefässe der Abdominalwand zerfallen auch in zwei Gruppen. Die superficiellen, welche aus der Haut und ihren Schichten hervorgehen, gelangen aus den unteren Bauchregionen in die Drüsen der Leistengegend und aus der oberen Bauchgegend in die Drüsen der Intercostalräume neben dem Brustbeinrand. Auch die Drüsen der Achselhöhle nehmen die Lymphgefässe von der seitlichen Bauchwand auf.

Die tiefen Lymphgefässe entstehen zwischen den Muskeln und ihren platten Sehnen und, nachdem sie die Lymphgefässe des *Peritoneum parietale* und des subperitonicalen Bindegewebes aufgenommen haben, gelangen sie in die Retromesenterialdrüsen und treffen hier mit jenen des Darmkanales zusammen.

Die Nerven der Bauchwand.

Der Ursprung, der Verlauf und die Verbreitung der Nerven für die Bauchwand findet nach dem Typus der Intercostalnerven statt. Zunächst sind die fünf unteren *Nervi intercostales abdominales* in den Zwischenrippenräumen eben so angeordnet, wie die *Nervi intercostales thoracis*.

Nachdem die genannten fünf Nerven die Grenzen der unteren *Spatia intercostalia* überschritten haben, laufen sie zwischen den platten Bauchmuskeln, diesen Zweige ertheilend, bis zum *Rectus abdominis*. Der fünfte liegt entfernt von der zwölften Rippe und wird daher bei Präparationen häufig mit dem ersten Lendennerv verwechselt.

In gleicher Weise wie die sieben oberen Intercostalnerven gehen auch die fünf unteren Verbindungen mit dem Grenzstrang des Sympathicus ein, senden neben der Wirbelsäule die *Rami posteriores* nach dem Rücken, und diese verbreiten sich dann in dem Rückenmark, dem Wirbelkanal, den Muskeln und der Haut des Rückens mit medialen und lateralen Zweigen.

An der Seitenfläche der Bauchwand verbreiten sich mit hinteren und vorderen Zweigen die starken *Rami cutanei laterales* und an der vorderen Bauchwand die *Rami cutanei anteriores*.

Auch von den fünf *Nervi lumbales* erhält die Bauchwand mehrere Aeste. Die *Rami posteriores* derselben sind von den vorigen nur dadurch verschieden, dass sie schwächer sind. Der *Nervus lumbalis primus (Nerv. ileo-hypogastricus)* und der *Nervus lumbalis secundus (Nerv. ileo-inguinalis)* können bezüglich ihres Verlaufes und ihrer Verbreitung auf den Typus der *Nervi intercostales* zurückgeführt werden.

Der erstere verläuft zwischen dem *Musc. transversus* und *obliquus internus*, ertheilt diesen Zweige und geht dann mit einem *Ramus cutaneus lateralis* zur Haut der Hüftkammgegend und mit einem *Ramus anterior* zur Haut in der Umgebung des äusseren Leistenringes.

Der *Nerv. lumbalis secundus (N. ileo-inguinalis)* nimmt seinen Ursprung auch aus dem Stämmchen des ersten Lumbalnerven, läuft zwischen den Bauchmuskeln nach vorn und gelangt in den Leistenkanal, um aus seiner äusseren Oeffnung hervorzutreten und sich zum *Mons veneris*, zu den Schamlippen und dem Hodensacke *(Rami scrotales et labiales anteriores)* zu begeben.

Die übrigen Lumbalnerven überschreiten mit ihren peripherischen Enden die Bauchwand und werden mit den Regionen, denen sie angehören, beschrieben.

Die Bauchhöhle.

Die grösste einfache Höhle des Körpers entspricht insofern nicht der äusseren Form des Bauches, als in ihr die Wirbelsäule mit den beiden Psoasmuskeln in ihrer hinteren Mitte stark vorspringt, und zwar in höherem Grade beim Erwachsenen, als beim Neugebornen. Die Grösse des Raumes wechselt beständig, je nach der Füllung des Magens und des Darmkanals. Wie gross die Differenz in der Ausdehnung noch innerhalb normaler Grenzen sein kann, wird schon an den beiden horizontalen Durchschnitten erkannt. Bei Taf. XIV, D ist der Bauch bei vollständig entleerten Darmschlingen stark eingesunken, so dass die vordere Bauchwand von den Gefässen vor der Wirbelsäule nur 2 Cm. entfernt ist. Dagegen sehen wir an dem horizontalen Schnitte durch einen Bauch mit von Gas ausgedehnten Darmschlingen, dass die Höhle cylinderförmig ist und die Entfernung der vorderen Bauchwand von den Gefässen vor der Wirbelsäule 14 Cm. beträgt.

Das eigenthümliche Vorspringen der Wirbelsäule in die Bauchhöhle bewirkt, dass der sagittale Durchmesser der Höhle links und rechts grösser ist, als der in der medianen Körperebene.

Das Bauchfell.

Sollen die Eingeweide in dem Bauche zu einander und zur Innenwand der Höhle beweglich sein, so müssen sie glatte, seröse Flächen haben, welche ihre Verschiebungen ermöglichen.

Das Bauchfell — *Peritonaeum* — die grösste seröse Haut des Körpers, verleiht den Bauchwänden und den von ihnen umgebenen Organen durch verschiedengradige Umhüllung diese Eigenschaft der Verschiebbarkeit, während es gleichzeitig die Eingeweide befestigen hilft.

Dasselbe ist ebenso wie das Brustfell ein in sich abgeschlossener Sack, der die Bauchhöhle auskleidet und in welchen sich die Organe an verschiedenen Stellen mehr oder weniger vollständig eingestülpt haben.

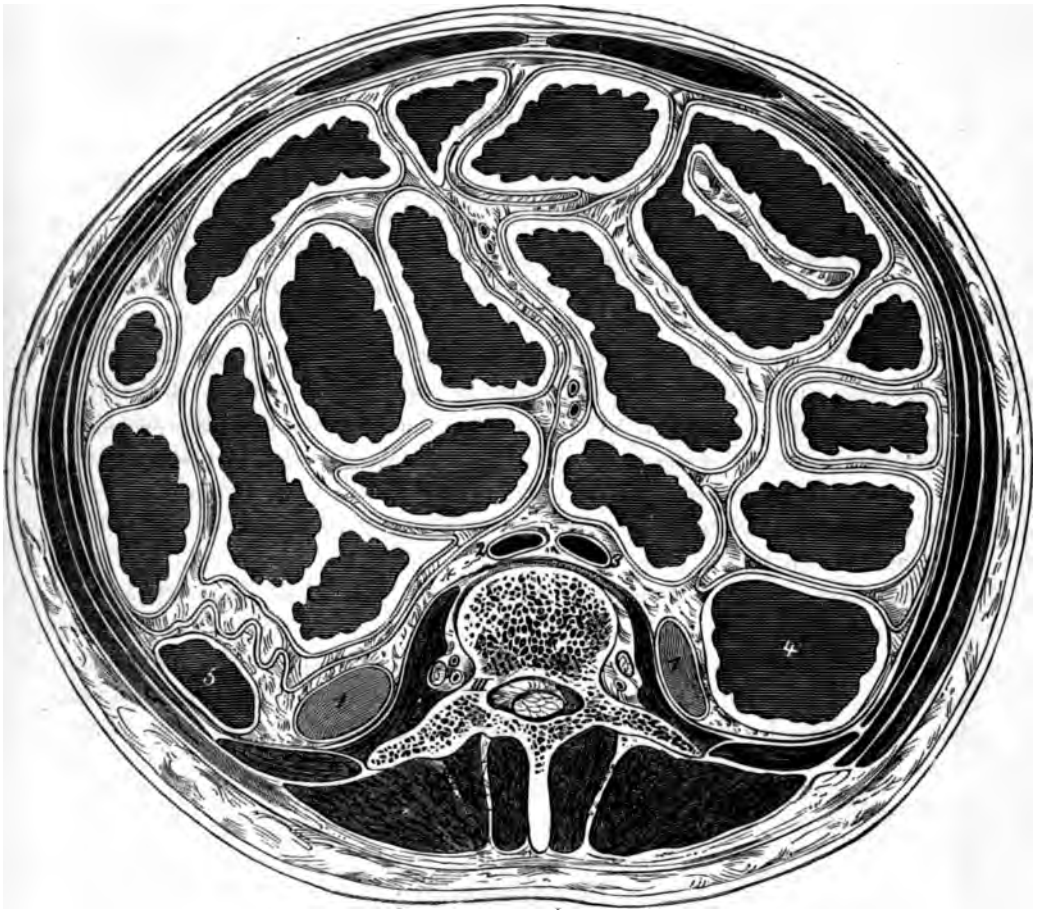

Horizontalschnitt durch den Bauch mit stark ausgedehnten Darmschlingen von oben gesehen nach Pirogoff. (1/2 Grösse.)

1. 1. Untere Enden der beiden Nieren. 2. *Aorta abdominalis.* 3. *Vena cava inferior.* 4. *Colon ascendens.* 5. *Colon descendens.*

Das Bauchfell ist eine aus Bindegewebe und elastischen Fasern gebildete, an den verschiedenen Stellen sehr ungleich starke Membran, welche an ihrer Oberfläche ein einschichtiges polygonales Epithel trägt. Mit Blut- und Lymphgefässen ist das *Peritonaeum* reichlich versehen und ebenso mit Nerven.

Die Beziehungen der Lymphgefässe des Bauchfelles zu seinem Hohlraum sollen nach von Recklinghausen durch interepitheliale Lücken vermittelt werden. Milchkügelchen, welche von Recklinghausen auf die Oberfläche des Bauchfelles brachte, konnten zwischen den Epithelzellen hindurch bis in die Lymphgefässe hinein verfolgt werden. Auch bei Fröschen hat man die Communication zwischen der Bauchfellhöhle und dem Lymphsack nachgewiesen. (Schweigger-Seidel und Dogiel.)

Den mit den Bauchwänden verwachsenen Theil des Bauchfellsackes nennt man *Peritonaeum parietale* und die von den Organen eingestülpten Partien stellen das *Peritonaeum viscerale* dar.

Peritonaeum parietale.

Bei Eröffnung der Bauchwand durch einen Längeschnitt in der *Linea alba* und einen Querschnitt unter dem Nabel eröffnet man gleichzeitig den Bauchfellsack wegen seiner innigen Verwachsung mit der vordern Bauchwand. Die glatten, bläulich glänzenden Flächen innen an den zurückgeschlagenen Lappen gehören dem parietalen Bauchfell an. Dasselbe kann stellenweise als zusammenhängende Lamelle abgezogen werden, denn es wird durch das subperitonäale Bindegewebe mit der *Fascia transversalis abdominis* vereinigt.

In der *Regio lumbalis* und in der *Fossa iliaca* ist das Bauchfell viel weniger fest angeheftet, als an der Innenfläche der vordern Bauchwand und an dem Zwerchfell.

Die *Fascia transversalis abdominis* stellt eine ungleich starke Bindegewebslage an der innern Bauchwand dar, welche jedoch eine grössere Ausdehnung hat, als der *Musc. transversus abdominis*, nach dem sie den Namen führt. Sie ist besonders stark entwickelt an der untern Bauchregion, wo sie in specieller Beziehung zum Leisten- und Schenkelkanal steht. Nach aufwärts wird sie allmählich schwächer, so dass sie am Zwerchfell in das Bindegewebe desselben übergeht. Hyrtl bezweifelt ihre Existenz am Zwerchfell. Rückwärts an der Bauchhöhle setzt sie sich in die Fascien fort, welche den *Iliacus internus* und den *Psoas* decken. Das Bauchfell ist mittelst des subperitonäalen Bindegewebes so lose mit der Fascie verbunden, dass dasselbe als zusammenhängende Lamelle losgerissen werden kann. Die Fascie der Bauchwand erscheint bei Hernien häufig ebenso ausgesackt, wie das Bauchfell selbst und sie kann demnach als Hülle des Bruchsackes auftreten.

Das subperitonäale Bindegewebe schliesst an verschiedenen Stellen Nester von Fett ein, die, wie wir später sehen werden, an den widerstandslosen Gruben der Bauchwand deshalb Beachtung verdienen, weil sie die nächste Ursache zur Entstehung von Hernien abgeben können.

Das parietale Bauchfell überzieht alle an den Innenwänden der

Bauchhöhle vorspringenden Falten und tapezirt die verschieden starken Ausbuchtungen oder Gruben aus. In der unteren Bauchzone erzeugt das Bauchfell in der Mittellinie an dem oblitterirten Urachus die *Plica urachi*, seitlich an den oblitterirten Umbilicalarterien die beiden *Plicae umbilicales* und an den untern Bauchdeckenschlagadern die *Plicae epigastricae*. Auch nach aufwärts senkt sich die *Vena umbilicalis*, das spätere *Lig. teres hepatis*, ziemlich tief in den Bauchfellsack ein und bildet zwischen der Bauchwand und den beiden Leberlappen eine dünne breite Lamelle. Am Nabelring wird das Bauchfell bei neugebornen Kindern leicht durch die Wirkung der Bauchpresse ausgebuchtet und es entsteht der Nabelbruch — *Hernia umbilicalis*. —

Das Verhalten des Hodens zum Bauchfell und zur Bauchhöhle während seiner Entwickelung erzeugt eigenthümliche Anordnungen in dem Leistenkanal, welche wegen ihrer praktischen Bedeutung bei Beschreibung der Beckenregionen eingehende Erörterung finden.

An der vorderen Bauchwand steigt das parietale Blatt nach aufwärts und geht auf die untere Zwerchfellfläche über. Mit dem muskulösen und tendinösen Theil des Diaphragma ist es eben so innig vereinigt, wie mit der vorderen Bauchwand. Die Uebergangsstellen des Bauchfelles zwischen dem Zwerchfell und den unter diesem liegenden Organen werden als Bänder aufgeführt. So wird an jener Stelle, wo die Leber mit ihrem stumpfen Rande an das Zwerchfell angrenzt, das *Ligamentum coronarium hepatis* gebildet. Vor der Eintrittstelle der Speiseröhre in die Bauchhöhle erzeugt das Bauchfell durch seinen Uebergang auf den Magen das *Lig. phrenico-gastricum*, und linkerseits an der Milz das *Lig. phrenico-lienale*. Neben der Milz reicht häufig die *Flexura coli sinistra* an die untere Zwerchfellfläche und die Fortsetzung des parietalen Bauchfelles auf das Colon wird unter dem Namen *Lig. phrenico-colicum* beschrieben.

Auch auf die *Capsula adiposa* der Niere setzt sich von dem Zwerchfell aus das Bauchfell fort und bildet das *Lig. phrenico-renale*.

Wenn man die gegenseitigen Beziehungen zwischen dem Bauchfell, der Pleura und dem Herzbeutel an Durchschnitten gefrorner Leichen von Erwachsenen und Kindern studirt, so erkennt man, dass an einzelnen Stellen, besonders am *Centrum tendineum*, die Trennung des Brustraumes vom Bauchraume nur Bruchtheile von Millimetern beträgt, Verhältnisse, die in praktischer Hinsicht insofern Beachtung verdienen, als hiedurch die Möglichkeit zur Entstehung von Hernien und Perforationen bei Abscessen leicht gegeben ist.

An der rechten und linken Seite der Bauchhöhle geht das *Peritonaeum* nach rückwärts, und ist auch hier durch das subperitonäale Bindegewebe mit der Fascie und den Organen so lose verbunden, dass es leicht im Zusammenhang losgelöst werden kann. Rechterseits setzt es sich auf den Blinddarm

und das aufsteigende Colon, linkerseits auf die Fettkapsel der Niere und die Fascien der angrenzenden Muskeln, sowie auf das *Colon descendens* und in der *Fossa iliaca* auf das *S romanum* hin fort. An diesem bildet es ein vollständiges Gekrös.

An der vordern Wand der grossen und kleinen Beckenhöhle verhält sich das parietale Blatt des Bauchfelles etwas eigenthümlich. Während dasselbe in der *Fossa iliaca dextra* und *sinistra* mit der Fascie und den grossen Gefässstämmen in loser Verbindung steht, wird unmittelbar hinter der Schamfuge ein weiter interstitieller Bindegewebsraum dadurch erzeugt, dass nach Hyrtl der untere Abschnitt der Aponeurose des *Transversus abdominis* mit der *Fascia transversa* und dem Bauchfell vereinigt hinter der Harnblase nach der Beckenfascie herabsteigt, und somit hinter der Schamfuge einen Raum begrenzt, in welchem die Harnblase bei ihrer Füllung und Entleerung auf- und absteigen kann. Dieser Raum wird *Porta vesicae* nach Retzius genannt. — In demselben stellt sich der Scheitel der Harnblase bei künstlicher Injection über die Schamfuge, so dass der vordere bauchfellfreie Theil der Blase dem Messer des Operateurs beim hohen Steinschnitt über der Schamfuge zugänglich ist.

In der Tiefe der Beckenhöhle geht das Bauchfell von der Harnblase auf die vordere Mastdarmfläche über, und es entsteht zwischen beiden Organen ein Raum — *Excavatio recto-vesicalis* — zur Aufnahme von Dünndarmschlingen.

Durch Einstülpung der Gebärmutter in diese Aushöhlung entstehen beim Weibe zwei Gruben: die vordere seichte zwischen Blase und Uterus — *Excavatio vesico-uterina* — und die hintere zwischen Mastdarm, Uterus und dem oberen Abschnitt der Vagina — *Excavatio recto-uterina*, oder auch Douglas'scher Raum genannt. Der letztere wird seitlich von zwei halbmondförmig vorspringenden Duplicaturen des Bauchfelles — *Plicae Douglasii* — begrenzt. Beim Weibe erzeugt das Bauchfell, indem es neben dem Uterus über die Tuben und Eierstöcke weggeht, die breiten Mutterbänder.

In der Mehrzahl der Fälle befinden sich in der *Excavatio recto-uterina* keine Darmschlingen, sondern der Uterus liegt vorn oder seitlich, einen Abdruck erzeugend, an der Mastdarmwand an.

An 29 Leichen in dem Alter von 11—81 Jahren lag der Uterus 23mal an dem Mastdarm an, und 6mal befanden sich zwischen ihm und dem Uterus Darmschlingen.

Auch die hintere Bauchwand wird nicht an allen Stellen von den Eingeweiden eingenommen. So erhalten die beiden Psoasmuskeln und die unteren Enden der grossen Gefässstämme stellenweise einen Ueberzug vom Bauchfell, den man auch zum parietalen Blatt rechnen muss.

Peritonaeum viscerale.

So weit das Peritonaeum die Organe innerhalb der Bauchhöhle überzieht, wird es *Peritonaeum viscerale* genannt. Eine scharfe Grenze zwischen dem parietalen und visceralen Blatt ist morphologisch nur durch die Art der Vereinigung mit den Gebilden, die überzogen werden, wahrzunehmen. Das viscerale Bauchfell ist an den verschiedenen Organen und da, wo es zwischen ihnen ausgespannt ist, von sehr wechselnder Stärke. Während dasselbe am grossen und kleinen Netz sehr schwach und leicht zerreisslich ist, erlangt es am Gekrös, an welches der Darmkanal angehängt ist, eine bedeutende Stärke und Elasticität.

Am klarsten kann die Anordnung des visceralen Bauchfelles übersehen werden, wenn man seinem Verlauf an einem schematischen sagittalen Durchschnitt eines Erwachsenen, wie er in nachstehender Figur dargestellt ist, folgt. Daran ergibt sich auch der Gradunterschied der Einstülpung der Organe in den Sack, was aber nur für einen bestimmten Durchschnitt Richtigkeit beanspruchen kann.

Vom Zwerchfell gelangt das Bauchfell auf die Leber, überkleidet ihre obere convexe Seite, erzeugt hier zwischen dem rechten und linken Leberlappen das *Lig. suspensorium hepatis,* geht über den vorderen scharfen Rand weg zur unteren Leberfläche, gibt der Gallenblase einen Ueberzug und gelangt so in die Leberpforte. Rechts von derselben zieht das Bauchfell bis zum stumpfen Leberrand, erreicht aber die obere vom Zwerchfell auf die Leber gelangende Bauchfellfortsetzung nicht, so dass der genannte Rand mit einer bauchfellfreien Stelle an das Zwerchfell angeheftet ist (s. Taf. IV, B. f). Aehnlich verhält sich das Bauchfell am linken Leberlappen (s. den Sagittalschnitt Taf. VII, 42). Auch hier treffen der obere und der untere Leberüberzug am stumpfen Rande nicht zusammen, sondern die Lebersubstanz grenzt direkt an das Zwerchfell an. An dem äussersten rechten und linken Ende der Leber rückt aber ihr stumpfer Rand von dem Zwerchfell weg, und dadurch grenzen der untere und obere Bauchfellüberzug an einander und bilden das *Lig. triangulare dextrum* und *sinistrum hepatis.*

Von der Leberpforte und der linken Grenze des *Lobus Spigelii* geht das Bauchfell, die an die Leber aus- und eintretenden Gebilde überkleidend, herab zur kleinen Magencurvatur, und bildet ein Blatt des kleinen Netzes — *Omentum minus s. Lig. hepatico-gastricum.* —

Der Zug zwischen Leber und Duodenum wird als *Lig. hepatico-duodenale* und jener, der von der Leber zur Niere geht, als *Lig. hepatico-renale* aufgeführt. Die Serosa des Magens an seiner vorderen Wand

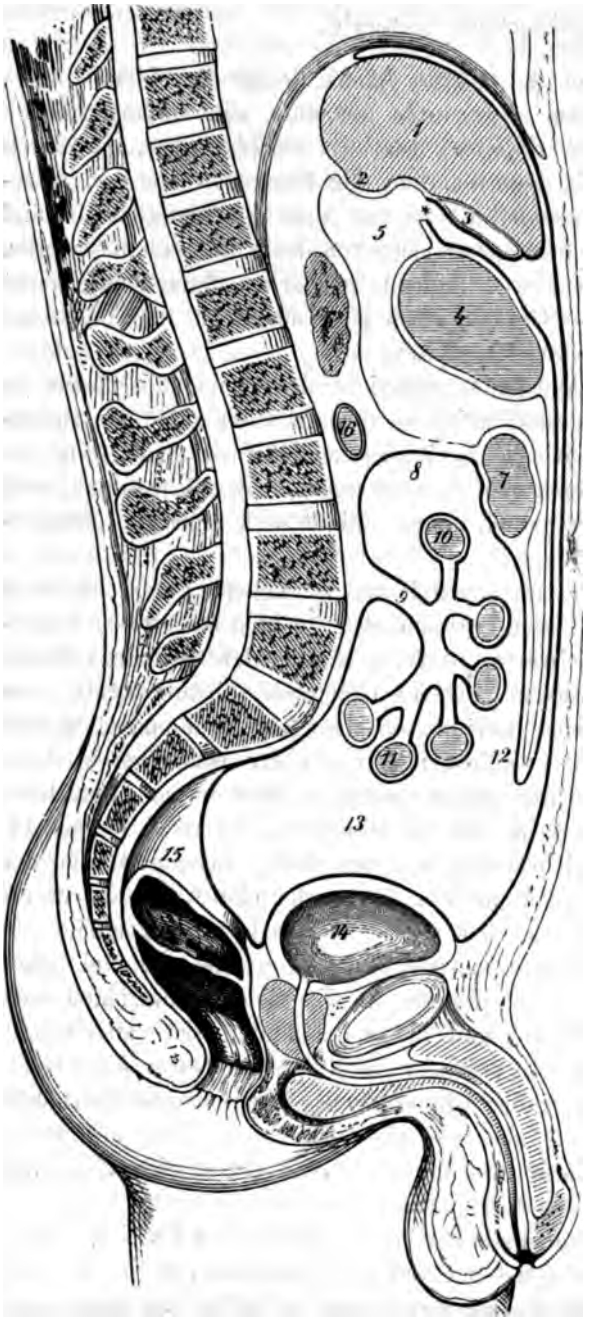

Sagittalschnitt der Bauchhöhle mit schematisch dargestelltem Bauchfell nach Braune.

1. Leber, schief durchschnitten. 2. *Lobus Spigelii.* 3. Gallenblase. 4. Magen. * *Foramen Winslowii.* 5. *Omentum minus.* 6. *Pancreas.* 7. *Colon transversum.* 8. *Mesocolon transversum.* 9. *Mesenterium.* 10. *Jejunum.* 11. *Ileum.* 12. *Omentum majus.* 13. Höhle des Bauchfelles. 14. Harnblase. 15. Mastdarm. 16. *Duodenum.*

ist die Fortsetzung des kleinen Netzes. Sie geht von der grossen Curvatur zum *Colon transversum*, verbindet sich stellenweise mit ihm — *Lig. gastrocolicum* —, gelangt dann als breite Lamelle gegen die grosse Beckenhöhle herab, und schlägt sich nach hinten und oben, um wieder zum Quercolon emporzusteigen, mit welchem es beim Erwachsenen vereinigt ist. So entsteht eine mit Fett durchsetzte Schürze, das grosse Netz — *Omentum majus* —, welches die Dünndarmschlingen bis gegen die Beckenhöhle herab, ohne eine Verbindung mit ihnen einzugehen, bedeckt und die Bestimmung hat, die Lücken zwischen den cylinderförmig gestalteten Darmschlingen auszufüllen. Wird das grosse Netz mit dem Quercolon nach oben zurückgeschlagen, so übersieht man die Fortsetzung des hinteren grossen Netzblattes vom *Colon transversum* nach der Wirbelsäule, und es stellt dasselbe hier das *Mesocolon transversum* dar. Von hier an überkleidet das Bauchfell die hintere Wand der Bauchhöhle und erzeugt zwischen der Wirbelsäule und dem aufsteigenden *Colon*, dann zwischen ihr und dem absteigenden *Colon* das *Mesocolon dextrum* und *sinistrum*. Beide sind einfache Blätter des *Peritonaeum* und unterscheiden sich von dem Gekrös dadurch, dass dieses aus zwei Lamellen besteht. Während das auf- und absteigende *Colon* sich an den Bauchfellsack nur anlegen, ist der Dünndarm tief in demselben eingesenkt.

Das Gekrös — *Mesenterium* — stellt eine verschieden lange Bauchfellduplicatur dar, welche links, vor dem Lumbaltheil des Zwerchfells, neben der Wirbelsäule beginnt, schief über diese nach rechts und unten zur *Fossa iliaca* geht, und so die Gekröswurzel — *Radix mesenterii* — bildet. Man muss demnach ein rechtes oberes und ein linkes unteres Gekrösblatt unterscheiden. In gleicher Weise wie der Dünndarm zwischen diesen beiden Blättern während seiner Entwickelung sich verlängert, muss das Mesenterium an seiner Peripherie mitwachsen, wodurch eine bedeutende Differenz zwischen der Länge der Wurzel und der der Peripherie des Gekröses erzeugt wird, so dass die Form der Halskrause entsteht. Diese Beziehung des Dünndarms zum Bauchfell macht es möglich, dass die an das Mesenterium angehängten Dünndarmschlingen ausgiebige Verschiebungen bei ihren peristaltischen Bewegungen ausführen können. In Folge von hochgradiger Dehnung des Mesenteriums können Darmschlingen in Bruchsäcken die Grenze der Bauchhöhle weit überschreiten.

In der *Fossa iliaca dextra* ist das *Coecum* und der *Processus vermiformis* fast vollständig in den Bauchfellsack eingestülpt. In der *Fossa iliaca sinistra* verhält sich das *S romanum* in der Mehrzahl der Fälle so, dass es zwischen zwei langen Blättern des Bauchfelles aufgenommen wird, und daher eine hochgradige Beweglichkeit und Verlagerung desselben stattfinden kann.

Der obere Theil des Mastdarms ist noch ziemlich stark in das Bauchfell eingestülpt, so dass man von einem *Mesorectum* mit einem rechten und linken Blatt sprechen kann. Tiefer abwärts am Mastdarm überzieht es nur dessen vordere Fläche und geht dann in der schon beschriebenen Weise auf die Blase beim Manne, und auf den Uterus beim Weibe über.

Aehnlich wie die Bauchwände werden auch die seitlichen Wände des kleinen Beckens vom Bauchfelle theilweise austapeziert. —

Die hintere Fläche des Magens wird zum *Pancreas*, zum *Colon transversum* und zum *Duodenum* dadurch beweglich, dass sich der Bauchfellsack in sich selbst eingestülpt hat. In Folge dieser Einstülpung entsteht ein Sack oder Netzbeutel — *Saccus epiploicus s. Bursa omentalis* — mit einer Eingangsöffnung — *Foramen Winslowii* — welche unter dem rechten Leberlappen, zwischen dem *Lig. hepatico-duodenale* und *hepatico-renale* angebracht ist.

Die Eingangsöffnung hat keine sehr variable Grösse und Form. Meist ist sie von einem klappenartigen spiralförmigen Vorsprung des Bauchfelles begrenzt.

Folgt man der *Bursa omentalis* von ihrer Eingangsöffnung aus, so überkleidet dieselbe in geringer Ausdehnung die hinteren Flächen der Gebilde, welche in der Leberpforte ein- und austreten, gelangt von der Leber zur kleinen Magencurvatur, bildet das dünne Blatt des kleinen Netzes, und überzieht dann die hintere Fläche des Magens. Von der grossen Curvatur des Magens geht dieselbe herab bis zum unteren Rande des grossen Netzes, schlägt sich eben so wie dieses nach oben um, und erzeugt demnach die zwei inneren Blätter des *Omentum majus*. Dasselbe besteht somit aus vier Blättern des Bauchfells und es werden dadurch seine Aussenflächen eben so glatt und schlüpfrig, wie der in ihm eingeschlossene Hohlraum.

Vom *Colon transversum* aus begibt sich das hintere Blatt des Sackes zur vorderen Fläche eines Abschnittes des *Duodenum*, und zur vorderen Fläche des *Pancreas*, sodann zum *Lobus Spigelii* der Leber.

Die hier gegebene Beschreibung ist der Anordnung beim Erwachsenen entnommen. Es würde zu weit führen, sollten hier die entwickelungsgeschichtlichen Vorgänge, welche den *Saccus epiploicus* erzeugen, mitgetheilt werden. Nur sei erwähnt, dass beim *Foetus* die vier Blätter des grossen Netzes vor dem *Colon transversum*, ohne Vereinigung mit demselben, bis zur *Pars horizontalis inferior duodeni* emporsteigen, und dass das *Mesocolon transversum* aus einer selbständigen Bauchfellumhüllung besteht. Hat aber einmal die Verwachsung des grossen Netzes am Quercolon stattgefunden, so ist nur die oben gegebene Beschreibung eine naturgemässe.

Wenn auch bei Beschreibung des Bauchfellsackes und seiner *Bursa omentalis* von Hohlräumen gesprochen wird, so darf nicht übersehen werden, dass diese Hohlräume als solche nicht existiren, denn alle serösen Flächen der Bauchhöhle berühren sich unter normalen Verhältnissen. Erst wenn Transsudate, Exsudate oder Blutergüsse in der Bauchhöhle entstehen, werden die einzelnen Gebilde von einander entfernt. In den *Saccus epiploicus* können auch Dünndarmschlingen oder Netztheile gelangen und als sog. innere Hernien seine Flächen aus einander drängen. Ebenso kann die kleine Ausbuchtung an der linken Seite vom Anfangstheil des Jejunums — *Fossa duodeno-jejunalis* — durch Aufnahme von Dünndarmschlingen erweitert werden und eine *Hernia retroperitonaealis* darstellen.

Der Verdauungsapparat.

Der die Bauchhöhle ausfüllende Verdauungsapparat mit seinen verschieden grossen Drüsen hat die Aufgabe, die ihm durch den *Oesophagus* zugeführten Speisen und Getränke theilweise aufzulösen oder chemisch zu verändern, d. h. viele derselben resorptionsfähig zu machen. Er stellt für diesen Zweck ein bewegliches langes Rohr von ungleicher Weite dar. Obschon im Allgemeinen die Anordnung der an ihm vorhandenen Schichten eine gleichartige ist, so zeigen sich doch die einzelnen Abschnitte durch Reichthum und Eigenthümlichkeit der Drüsen in ihrer Schleimhaut verschieden charakterisirt.

Der Darmapparat entsteht ursprünglich als einfache gerade Röhre, welche zur Erzeugung einer grossen Fläche bedeutend in die Länge wächst, und viele Krümmungen in dem gegebenen Raum der Bauchhöhle bilden muss.

Den formell verschiedenen zwei Hauptabtheilungen, dem Magen und dem Darmkanal, kommen auch in Bezug auf die Produktion der Verdauungssekrete differente Funktionen zu.

Die zunächst in die Augen fallende Eigenthümlichkeit des Darmapparates ist die ungleiche Weite an verschiedenen Stellen. Unmittelbar unter dem Zwerchfelle befindet sich die sackartige Erweiterung, der Magen; auf ihn folgen die mehr gleichmässig weit bleibenden Schlingen des Dünndarms, und an diesen reiht sich der Dickdarm mit dem Endstück — *Rectum* — als einfaches Durchgangsrohr an.

Der Magen.

Nachdem die Speiseröhre durch das Zwerchfell in die Bauchhöhle getreten ist, erweitert sie sich zu einem gekrümmten länglichen Sack, dem

Magen — *Ventriculus s. Stomachus* —. Derselbe stellt den weitesten Behälter des *Tractus intestinalis* dar, in welchem die Speisen ziemlich lange verweilen und von seinen Drüsen den Magensaft beigemischt erhalten. Die Form, Grösse und Lage des Magens wechselt nach Alter und Geschlecht. In den früheren, fötalen Monaten ist der Magen mässig weit und hat eine senkrechte Stellung; die kleine Curvatur steht mehr nach rechts und die grosse nach links. Die *Pars pylorica* im 6—7. Monate steht 2—3 Cm. unter dem Magenmund und hat schon eine horizontale Stellung eingenommen. Allmählich ändert sich diese Stellung des Magens immer mehr. Beim Neugeborenen steht sein Ende, der Pförtner — *Pylorus* — relativ zum Magenmund tiefer als beim Erwachsenen. Erst mit der Nahrungsaufnahme wird die Lage des Magens noch etwas mehr verändert, so dass er eine schiefe Stellung in der *Regio epigastrica* einnimmt.

Die Form des Magens ist bei beiden Geschlechtern nicht gleich. Beim Weibe ist er durchschnittlich länger, enger und mehr cylinderförmig, während er beim Manne im Ganzen etwas weiter und mit einem stärkeren Blindsack versehen ist. Seine individuell verschiedene Grösse, welche zwar nach dem Grade der Füllung wechselnd ist, wird von der Quantität und Qualität der aufgenommenen Nahrung bestimmt.

Wie die systematische Anatomie lehrt, unterscheidet man an dem Magen die allmähliche Erweiterung der Speiseröhre unter dem Zwerchfell, den Magenmund — *Cardia* — und sein unteres darmähnlich werdendes Ende, den Pförtnertheil — *Pars pylorica* — mit dem stark entwickelten Ringmuskel an der Oeffnung, welche in das *Duodenum* führt, Pförtner — *Pylorus* — genannt. Derselbe steht an dem in Taf. VI abgebildeten Frontalschnitt des Rumpfes 4 Cm. rechts von der Medianebene und 7 Cm. tiefer als der Magenmund.

Zwischen dieser Eingangs- und Ausgangsöffnung des Magens befindet sich der von vorn und oben nach hinten und unten etwas platt gedrückte breite Behälter mit einer vorderen und einer hinteren Fläche. Beide treffen rechts und oben zusammen an der kleinen Krümmung — *Curvatura minor* — und links und unten an der grossen Krümmung — *Curvatura major.* —

Der linke Abschnitt des Magens ist stark gegen die linke Bauchseite hin ausgebuchtet und führt den Namen *Fundus ventriculi* oder Blindsack, *Saccus coecus.*

Der mittlere Abschnitt des Magens, der Körper, ist weder gegen den Blindsack, noch gegen die *Cardia* scharf abgegrenzt, wohl aber häufig durch eine Furche von der *Pars pylorica.*

Das Studium unserer verschiedenen Durchschnitte lässt gewiss eine

klarere Vorstellung von der Topographie des Magens und aller übrigen Baucheingeweide gewinnen, als die minutiöseste Detailbeschreibung.

Dass der grösste Abschnitt des Magens in der linken Hälfte der *Regio epigastrica* sich befindet, wird an dem Frontalschnitt (Taf. VI, 21) wahrgenommen. Zieht man an dieser Abbildung durch die Mitte der Luftröhre und der Schamfuge eine senkrechte Linie, so befindet sich nur ein Theil der *Pars pylorica* nach rechts von der medianen Ebene der Bauchhöhle. In Fig. B, Taf. XIV ist der Pförtner 4 Cm. von der Mittellinie nach rechts sichtbar.

An den drei Sagittalschnitten Taf. III, V und VII ist die verschiedene räumliche Beziehung des Magens von der Mittellinie an bis zum *Fundus* in der Nähe der Milz zu übersehen. Er liegt zwischen der vorderen Bauchwand links hinter der siebenten, achten und neunten Rippe und unter dem Zwerchfell, rechts und vorn von der concaven Leberfläche, welche bei Kindern sehr häufig und bei Erwachsenen mitunter bis zur Milz reicht, gedeckt. Mit seiner unteren hinteren Fläche grenzt er an das *Pancreas*, das *Colon transversum*, und an die unter dem *Mesocolon transversum* gelegenen Dünndarmschlingen (Taf. III, Fig. B).

Sehr deutlich wird hier erkannt, dass die vordere Wand convex dem Zwerchfell und der Bauchwand, die hintere concav den verschiedenen Gebilden am *Saccus epiploicus* sich anschmiegt.

Der *Fundus* des Magens wird von der vorderen rechten etwas concaven Milzfläche eingenommen.

Da die Leber beim Erwachsenen nicht die ganze vordere obere Magenfläche deckt, so befindet sich diese durch den Contact mit dem Zwerchfell nur in geringer Entfernung von der Herzspitze und es geht daraus hervor, dass unter gewissen Umständen der Magen die Herzthätigkeit beeinträchtigen kann (Taf. III, Fig. B. f). Klar ist auch die Lage des Magens an den Fig. A und B, Taf. XIV zu erkennen. Man sieht hier in Fig. A, wie er links und vorn zunächst vom scharfen unteren Lungenrand, rechts und vorn von der Leber, links und hinten von der Milz und rückwärts vom *Pancreas* umrahmt wird. Bei Fig. B ist die hintere Magenwand, welche ihre Serosa von der *Bursa omentalis* erhält, nur durch das *Pancreas* von dem oberen Ende der linken Niere und einem Abschnitt der linken Nebenniere getrennt. —

Demnach ist also der Magen an der *Cardia*, dem Pförtner und in geringerem Grade an der kleinen Curvatur fixirt. Die grössere Verschiebbarkeit muss nothwendig an der grossen Curvatur und an seiner vorderen und hinteren Wand stattfinden. Bei seiner Füllung rückt die grosse Cur-

vatur nach vorn und oben und es wird zunächst die Leber nach vorn und die Milz nach links eine Verdrängung erfahren. Dass eine starke Magenanfüllung auf Herz- und Lungenthätigkeit einwirkt, ist eine alte Erfahrung.

Der Dünndarm.

Die zwei Abschnitte des Dünndarms, das *Duodenum* und *Jejunoileum,* welche 3—5mal länger als der ganze Körper sind, nehmen bei mässig starker Füllung den grössten Theil des Bauchraumes ein. Sind dagegen sämmtliche Dünndarmschlingen vollständig leer, so sinkt die Bauchdecke ein und Leber, Milz, *Pancreas* und Magen nehmen zusammen mehr Raum ein, als der Darmkanal.

Der Dünndarm, welcher vom Dickdarm umrahmt wird, entspricht der *Regio mesogastrica* und *hypogastrica.* Eine Anzahl Schlingen reicht jedoch in den unteren Theil der *Regio epigastrica* und abwärts in die grosse und kleine Beckenhöhle. Kein Eingeweide ist, wenn wir den Uterus während der Schwangerschaft ausnehmen, einer so hochgradigen Lageveränderung fähig, wie der an dem langen *Mesenterium* aufgehängte Dünndarm.

Der oberste an den Magen sich anschliessende Abschnitt des Dünndarmes wurde mit dem räthselhaften Namen „Zwölffinger- oder Gallendarm“ — *Intestinum duodenum* — belegt. Derselbe hat in *Situ* gemessen, an seiner convexen Seite eine Länge von 32—34 Cm., an seiner concaven Seite eine solche von 14—16 Cm. Zwölf Finger eines Erwachsenen neben einander gelegt, messen 20—24 Cm., und entsprechen demnach durchaus nicht dem *Duodenum.* Es unterscheidet sich von den übrigen Dünndarmschlingen zunächst dadurch, dass es wegen Anheftung seiner hintern Wand an die Wirbelsäule nur sehr geringer Lageveränderung fähig ist. Das *Duodenum* biegt sich halbkreisförmig vor der Wirbelsäule um den Kopf des *Pancreas* herum (s. Taf. II, A. 21).

Die *Pars horizontalis superior duodeni* wird sichtbar, wenn man die Leber nach oben drängt. Sie erstreckt sich von dem Pförtner des Magens, vor den grossen Bauchgefässen, der Pfortader und dem Lumbaltheil des Zwerchfells in der Höhe des zwölften Brust- oder des ersten Lendenwirbels nach rechts. Das Ende dieser Abtheilung wendet sich neben der Wirbelsäule etwas nach rückwärts, um mit einer Krümmung — *Flexura superior duodeni* — in den absteigenden Theil — *Pars descendens duodeni* — überzugehen. Dieser liegt vor dem *Hilus* der rechten Niere und ihren Gefässen, und bildet dann durch Umbiegung die *Flexura duodeni inferior,* welche in der Höhe der Intervertebralscheibe des zweiten

und dritten Lendenwirbels nach links und oben sich fortsetzt. Dieser Abschnitt des Zwölffingerdarms ist mit der hinter ihm vorbeiziehenden *Aorta* und *Vena cava* durch Bindegewebe verbunden, und erscheint demnach stellenweise ohne Bauchfellüberzug. Oben grenzt das *Duodenum* mit seiner vorderen Fläche an das *Colon transversum* und unten an die Wurzel des *Mesenterium* mit der Pfortader und der *Art. mesenterica superior*. Das Ende der *Pars horizontalis inferior duodeni* geht links neben der Wirbelsäule etwas nach aufwärts und setzt sich ohne scharfe Grenze in den Leerdarm fort, welcher sich allmählich immer tiefer in den Bauchfellsack einstülpt. Da das *Duodenum* stellenweise keine Beziehung zum Bauchfell hat, so sind an ihm viel geringere Verschiebungen, vielleicht auch langsamere Bewegungen des Inhaltes, als an den übrigen Dünndarmschlingen möglich. Die hintere Wand der *Pars descendens* oder auch der *Pars horizontalis superior* wird von den Ausführungsgängen der Leber und des *Pancreas* durchbohrt. Beide Gänge können isolirt oder nach vorheriger Vereinigung zu einem gemeinsamen kurzen Stämmchen an einer Papille der senkrecht vorspringenden Falte — *Plica longitudinalis duodeni* — münden.

Von Treitz wurde ein Muskel — *Musc. suspensorius duodeni* — beschrieben, welcher von der *Art. coeliaca* und der *mesenterica superior* entspringt und zum Ende der *Pars horizontalis inferior duodeni* gelangt. An einem Präparate der Münchner Sammlung geht derselbe von den beiden genannten Gefässen mit sehnigen Bändern aus und heftet sich, breiter werdend, in der Mitte der *Pars horizontalis inferior* fest.

Der Krummdarm — *Ileum s. jejuno-ileum* — als die Fortsetzung des Zwölffingerdarms, wird von alten Zeiten her in zwei Abtheilungen, den Leerdarm — *Jejunum* — und den Krummdarm — *Ileum* — eingetheilt. Da aber kein morphologischer Grund für diese Eintheilung vorliegt, so erscheint es zweckmässig, dem Vorschlag Henle's zu folgen, und diesen ganzen Abschnitt des Dünndarms als *Ileum* zu beschreiben.

Der durchschnittlich 18—21 Fuss lange Krummdarm, welcher ein glattes, cylindrisches Rohr darstellt, ist in der Nähe des Zwölffingerdarms bedeutend weiter, als an seinem Ende. Er senkt sich in der Gegend des zweiten oder dritten Lendenwirbels immer tiefer in den Bauchfellsack ein, so dass er an dem Mesenterium, welches gegen das Ende des *Ileum* am längsten wird, allseitige freie Bewegungen ausführen kann. Die oberen Krummdarmschlingen nehmen die *Regio umbilicalis* und die *Regio abdominalis lateralis* auf der linken Seite ein. In geringer Anzahl finden sie auch rechts in der Bauchhöhle Aufnahme.

Die mittlere und untere Partie der Krummdarmschlingen füllen die

Regio hypogastrica und das grosse und kleine Becken bis herab zur Blase und dem Mastdarm aus. Ihr Verhalten zum Uterus in dem Douglas'schen Raum der Beckenhöhle wurde schon oben erwähnt.

Das Ende des Krummdarmes mündet in der *Fossa iliaca dextra* in den Blinddarm.

Wenn man unsere verschiedenen sagittalen und horizontalen Durchschnitte mit einander vergleicht, so ergibt sich, dass in den Nischen rechts

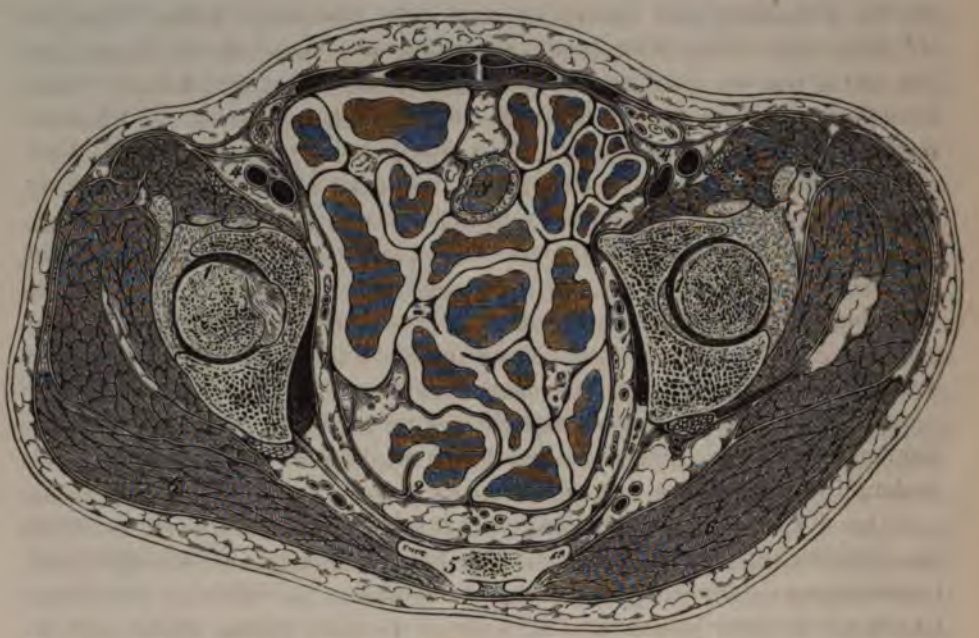

Horizontalschnitt durch das Becken eines älteren Mannes in der Höhe der Hüftgelenke von oben gesehen nach Braune.

1. 1. Oberschenkelköpfe. 2. Mastdarm. 3. Harnblasenspitze. 4. 4. Schenkelgefässe. 5. Unteres Ende des Kreuzbeines. 6. 6. Grosse Gesässmuskeln.

und links neben der Wirbelsäule und vor den Nieren eine grössere Anzahl Dünndarmschlingen gelagert ist, als zwischen der *Linea alba* und den Gefässen unmittelbar vor der Wirbelsäule.

Das Gekrös verhält sich, wie oben schon erwähnt, zum Krummdarm der Art, dass es an der ersten Schlinge, die auf das *Duodenum* folgt, allmählich durch tiefere Einlagerung des Darmrohres länger wird. An der ersten Schlinge misst dasselbe von der Wurzel bis zu seiner Peripherie etwa

5—6 Cm., gegen das Ende des Ileums 9—13 Cm. und an der letzten Schlinge 6—8 Cm. Bei einem neugebornen Knaben misst das *Mesenterium*, entsprechend der Mitte des Dünndarms, von der Wurzel bis zum Darm 4 Cm.

Der Dickdarm.

Der Dickdarm — *Intestinum crassum* — stellt die erweiterte Fortsetzung des *Ileum* dar. Er spielt als Endabschnitt des *Tractus intestinalis* für die Verdauung und Resorption eine nicht unwichtige Rolle. Seine individuell verschiedene Weite und Länge sind noch mehr als der Magen und Dünndarm von der Qualität der aufgenommenen Nahrung abhängig. Ganz besonders wird der Dickdarm bei Menschen, die sich vorwiegend von Pflanzenkost nähren, länger und weiter gefunden, als bei jenen, die hauptsächlich Fleischnahrung geniessen. Seine Länge schwankt zwischen 5 und 8 Fuss. Der Dickdarm umrahmt von der *Fossa iliaca dextra* an bis zur linken Darmbeingrube den Dünndarm. Von hier aus gelangt er an die hintere Wand der Beckenhöhle und findet am *Anus* sein Ende. Er verhält sich insofern verschieden vom Dünndarm, als er, mit Ausnahme des *Colon transversum* und des *S romanum*, an die hintere Bauch- und Beckenwand mehr oder weniger fest durch Bindegewebe angeheftet ist.

Die descriptive Anatomie unterscheidet am Dickdarm mehrere Abschnitte. Der Anfangstheil in der *Fossa iliaca dextra* wird Blinddarm — *Coecum* — genannt. Derselbe setzt sich ohne scharfe Grenze rechts in der Bauchhöhle nach oben hin fort und stellt den aufsteigenden Grimmdarm — *Colon ascendens s. dextrum* — dar. Unter der Leber angekommen, entsteht durch rechtwinkelige Umbiegung — *Flexura coli dextra* — das *Colon transversum*, welches jedoch nur in äusserst seltenen Fällen einen querverlaufenden Abschnitt des Dickdarms darstellt, sondern in gekrümmter Anordnung unter der grossen Magencurvatur nach links bis unter das Zwerchfell zur Milz gelangt und sich mittelst der *Flexura coli sinistra* in das absteigende Colon — *Colon descendens s. sinistrum* — fortsetzt. Nach Ankunft des Dickdarmes in der *Fossa iliaca sinistra* macht derselbe eine individuell sehr verschieden lange Schlinge, welche sich vollständig in den Bauchfellsack einsenkt, so dass er hier häufig ganz die Anordnung wie der Dünndarm zeigt. Von der *Fossa iliaca* aus steigt der Dickdarm an der hinteren Beckenwand herab und mündet am After. Die Krümmung zwischen der grossen und der kleinen Beckenhöhle stellt das *S romanum s. Flexura iliaca* und die Fortsetzung im kleinen Becken den Mastdarm oder geraden Darm — *Rectum* — dar.

Der Blinddarm.

Der Blinddarm erscheint beim Foetus als eine konische Ausbuchtung am Anfangstheil des Dickdarms, welche nach abwärts allmählich enger wird und in den Wurmfortsatz — *Processus s. Appendix vermiformis* — übergeht. Ohne scharfe Grenze setzt sich der Blinddarm nach oben in das *Colon ascendens* fort und nimmt an seiner nach links gerichteten Seite das Ende des Ileums auf.

Er hat seine Lage in der oberen Abtheilung der *Fossa iliaca dextra*, wo er mit der gleichnamigen Fascie vereinigt ist. Häufig ragt er etwas in die kleine Beckenhöhle hinein. Das Bauchfell überzieht den Blinddarm in der Mehrzahl der Fälle vollständig; zuweilen bleibt nur rückwärts eine Stelle frei, so dass seine *Muscularis* durch Bindesubstanz an die *Fascia iliaca* angeheftet ist. Der Wurmfortsatz ist in das Bauchfell ziemlich tief eingesenkt, so dass ein gekrösähnliches Doppelblatt — *Mesenteriolum appendicis vermiformis* — gebildet wird.

Innen und abwärts tritt häufig zwischen dem *Coecum* und dem Dünndarm eine Bauchfellbucht — *Recessus ileo-coecalis* — auf. Dass es im menschlichen Körper kein Organ und keinen Organtheil gibt, welcher nicht unter gewissen Umständen durch Erkrankungen die Ursache des Todes abgeben kann, zeigt sich auch bei dem *Recessus ileo-coecalis*, welcher nach einer Beobachtung von Schott durch eine Geschwulst verschlossen wurde, die das Ende des *Ileum* comprimirte.

Schon an dem Blinddarm erscheinen einige Ausbuchtungen, welche den *Cellulae coli* analog und auch in ähnlicher Weise, wie diese, erzeugt sind.

Durch die eigenthümliche Art der Einsenkung des Dünndarmes in den Dickdarm entstehen zwei gegen den Binnenraum des *Coecum* gerichtete klappenartige platte Vorsprünge — *Valvula Bauhini s. ileo-colica.* — Diese beiden sichelförmig hereinspringenden Lippen stehen über einander, stossen spitzwinkelig vorn und hinten zusammen und lassen eine länglichte Spalte zwischen sich. Sie werden gebildet durch Einstülpung der Schleimhaut und der Kreismuskelschichte. Beim Uebergang des Inhaltes des Dünndarms in den Dickdarm entfernen sich die beiden Lippen von einander, und bei jedem Druck, der auf ihre Dickdarmflächen stattfindet, muss die Oeffnung durch gegenseitige Berührung der Dünndarmflächen geschlossen werden. Tritt der Inhalt aus dem Colon in den Dünndarm zurück, so ist in der Mehrzahl der Fälle eine übergrosse Ausdehnung des ganzen Klappengebietes oder Lähmung der Ileo-coecal-Klappe die Ursache.

Der wurmförmige Fortsatz — *Processus vermiformis* — stellt beim Erwachsenen einen gekrümmten blind endigenden Anhang des *Coecum* dar, in welchem er an der medialen Seite, durch eine unvollständige kleine Klappe begrenzt, einmündet. Von variabler Länge liegt er meistens innen und unten am Blinddarm, etwas in den Eingang der kleinen Beckenhöhle hineinragend. Der Wurmfortsatz ist beim Menschen ein Organrudiment, dessen physiologischer Werth zweifelhaft ist; seine Erkrankung und Perforation haben häufig den Tod zur Folge.

Das aufsteigende Colon

geht in der *Regio lumbalis* an der hinteren Bauchwand, seitlich und vorn an der Niere, nach oben und ist mit dieser, sowie mit dem *Quadratus lumborum* verbunden. Seine zahlreichen Ausbuchtungen — *Cellulae s. Haustra coli* — geben ihm sowohl, als auch den beiden folgenden Abschnitten ein charakteristisches Aussehen. Da das Bauchfell nur zwei Drittel seiner Fläche überkleidet, so muss das hintere peritonäalfreie Drittel durch Bindegewebe an die hintere Bauchwand angeheftet sein, wodurch seine Bewegungen weniger frei sind, als jene der Dünndarmschlingen.

In der *Regio hypochondriaca dextra*, unter dem rechten Lappen der Leber, geht das aufsteigende Colon durch Bildung der *Flexura coli dextra* in das

Colon transversum

über. Dasselbe ist in seinem äusseren Ansehen dem aufsteigenden Colon ähnlich. Es entspricht der unteren Grenze der *Regio epigastrica* und macht in der Mittellinie gewöhnlich eine starke Krümmung, welche sich in die *Regio umbilicalis* weit herabzieht. Schon öfter habe ich das *Colon transversum* in der *Fossa iliaca dextra* und in der kleinen Beckenhöhle gelagert gesehen.

Seine Befestigung weicht von der der angrenzenden Abschnitte in mehreren Beziehungen ab, indem es ursprünglich in das *Mesocolon transversum* ebenso eingesenkt ist, wie der Dünndarm in das Gekrös. Beim Erwachsenen verwächst jedoch das grosse Netz mit ihm, und man bezeichnet dann die Fortsetzung des Bauchfelles vom Magen zum Colon als *Ligamentum gastro-colicum*, in welchem aber immer noch stellenweise Hohlräume wahrzunehmen sind, so dass jene beiden Blätter, welche von der grossen Magenkrümmung nach unten ziehen, nur lose auf dem *Colon transversum* aufliegen. Diese Beziehung des *Colon transversum* zum Magen hat zur

Folge, dass bei *Carcinoma ventriculi* leicht Perforationen in den Querdarm entstehen können. Hinter dem *Colon transversum* und seinem *Mesocolon* liegen, wie oben schon erwähnt wurde, Dünndarmschlingen, und zwar das Endstück vom *Duodenum* und die ersten Schlingen des Krummdarmes (s. Taf. III, Fig. B, hinter l und k).

Rechterseits steht das Colon mit der Leber und linkerseits mit der Milz und dem Zwerchfell durch den Bauchfellüberzug in Zusammenhang. Die *Flexura coli sinistra* steht constant höher als die rechte.

Das Colon descendens

steigt in der *Regio lumbalis sinistra* vor der linken Niere und dem *Quadratus lumborum* gegen den Darmbeinkamm herab. Dasselbe zeigt Ausbuchtungen und eine grosse Anzahl verschieden geformter, länglicher Einstülpungen des Bauchfelles, welche mit Fett erfüllt sind und Anhängsel — *Appendices epiploicae* — genannt werden. Dieselben finden sich an allen Stellen des in der Bauchhöhle gelagerten Colon und haben den Zweck, als Lückenbüsser zwischen den Dünndarmschlingen verwendet zu werden. Auch das absteigende Colon wird nur an seiner vorderen Hälfte vom Bauchfell überkleidet. Die hintere bauchfellfreie Seite, besonders jene, welche an den *Quadratus lumborum* angeheftet ist, kann in der *Regio lumbalis sinistra* neben dem viereckigen Lendenmuskel aufgesucht und leichter zur Anlegung eines künstlichen Afters verwendet werden, als das *S romanum* (s. Taf. XIV, Fig. D, 12). Die Figur C derselben Tafel ergibt, dass das absteigende Colon der Wirbelsäule näher liegen kann, als das aufsteigende, obschon nach Lesshaft das absteigende Colon in der Mehrzahl der Fälle lateralwärts von der Niere gelagert sein soll.

S romanum s. Flexura sigmoidea.

Dieser Dickdarmabschnitt erhält durch tiefe Einlagerung in den Bauchfellsack wieder einen höheren Grad von Beweglichkeit, als das absteigende Colon. Nur selten geht er in einfach S-förmiger Krümmung aus der *Fossa iliaca sinistra* in die kleine Beckenhöhle herab. Schon bei Neugebornen fand ich sehr oft das *S romanum* in der *Fossa iliaca dextra* und bei Erwachsenen sogar in der *Regio lumbalis dextra* gelagert. Aus den Beobachtungen Engels geht hervor, dass dieses Dickdarmstück nur in den seltensten Fällen ein einfaches *S romanum* vorstellt. Die Wurzel der beiden Blätter, in welche dieses Darmstück wie in ein Gekrös eingeschlossen ist,

sitzt auf der *Fascia iliaca* und der Fascie des *Psoas* fest. Dasselbe unterscheidet sich in seinem äusseren Habitus von dem übrigen Dickdarm dadurch, dass die *Cellulae coli* etwas grösser werden und mit dem Eintritt in die Beckenhöhle sich verlieren.

Die vollständige Einstülpung in den Bauchfellsack macht das *S romanum* zur Anlegung eines künstlichen Afters viel weniger geeignet, als das absteigende Colon mit seiner bauchfellfreien hinteren Fläche.

Der Mastdarm.

Der Mastdarm, das Ende des Dickdarmes, nimmt seine Lage oben am *Promontorium*, etwas nach links gewendet, so dass nur seine untere Hälfte an sagittalen Durchschnitten sichtbar wird (s. Taf. VIII, 56).

Das untere Ende des Mastdarmes ist durch ein Fettlager vom Kreuzbein abgegrenzt; schliesslich biegt es sich unter der Spitze des Steissbeines nach rückwärts und endet am *Anus* in der hinteren Abtheilung der *Regio peritonaea*. An der vorderen Seite des Mastdarmes geht das Bauchfell viel weiter nach abwärts, als an der hinteren Fläche, so dass hier das Messer des Operateurs, ohne Gefahr, den Bauchfellsack zu eröffnen, viel weiter emporddringen kann, als vorn, wo 6—8 Cm. vom *Anus* entfernt das Bauchfell die unterste Bucht bildet.

Topographie der Schichten des Verdauungskanals.

Wie oben erwähnt, besitzt der Verdauungskanal an seiner Aussenfläche eine glatte, glänzende Membran — *Tunica serosa* —, welche ihm vom Bauchfelle in der schon angegebenen Weise geliefert wird. Sie ist mit der auf sie folgenden Schichte der Muscularis innig verwachsen und verhält sich insofern verschieden, als das eine Darmstück einen vollständigeren, das andere einen unvollständigeren Ueberzug von ihr empfängt.

Selbst bei ganz vollständiger Einlagerung eines Darmabschnittes, wie z. B. am Dünndarme, bleibt am peripherischen Gekrösrande so viel bauchfellfreier Rand, als die Gefässe und Nerven, welche den Darm versorgen, Raum benöthigen.

Vollständig in die *Serosa* eingehüllt sind: der Magen, das *Jejuno-ileum*, der Wurmfortsatz, das *Colon transversum* und *S romanum*. Nur theilweisen

Ueberzug vom Bauchfell erhalten: das Duodenum, das Coecum, das auf- und absteigende Colon und der Mastdarm. Am obern Abschnitt des letzteren ist jedoch ebenso, wie am *S romanum*, ein aus zwei Blättern bestehender Ueberzug vorhanden, *Mesorectum* genannt.

Am Dickdarm erzeugt die *Serosa* jene schon erwähnten eigenthümlichen Einstülpungen, welche unter dem Namen *Appendices epiploicae* bekannt sind.

Auf die *Serosa* folgt die ziemlich starke *Tunica muscularis*, eine Schichte, welche die peristaltischen Bewegungen ausführt und aus zwei vegetativen Muskellagen besteht.

Für alle funktionellen Vorgänge im Verdauungskanal sind die Bewegungen seiner Wand — *Motus peristaltici* — d. h. die am Darme fortlaufenden Verkürzungen und Verengerungen des Rohres, absolute Nothwendigkeit.

An dem Magen erscheint die *Tunica muscularis* als die direkte verdünnte Fortsetzung der Muskelfaserlage der Speiseröhre. Bezüglich ihrer Stärke wechselt sie an den verschiedenen Stellen des Magens. So erscheint sie an der kleinen Curvatur und an der *Pars pylorica* am stärksten ausgebildet; so weit der *Fundus ventriculi* reicht, erscheint sie am schwächsten.

Man unterscheidet am Magen drei Schichten. Die äusserste Längsfaserschichte, welche vorwiegend die Verkürzung des Magens ausführt, stellt sich als Ausstrahlung der Längsfaserschichte des *Oesophagus* dar. Sie ist ungleich stark und kann nicht als zusammenhängende Lage aufgefasst werden. Am vollständigsten zeigt sie sich an der kleinen Curvatur, schwächer am *Fundus* und an der vorderen und hinteren Fläche, wo die einzelnen Bündel einen schiefen Verlauf nehmen und sich zu den circulären Fasern gesellen, um dann zwischen ihnen in die Tiefe zu dringen. An der *Pars pylorica* tritt die Längsfaserschichte wieder als etwas stärkere gleichmässige Schichte auf und setzt sich in das *Duodenum* fort.

Die Verengerung des Magens wird durch seine ringförmige Muskellage, welche ebenfalls die Fortsetzung jener der Speiseröhre ist, vermittelt. Dieselbe ist am *Fundus ventriculi* am schwächsten entwickelt.

In engen Kreisen umgeben die Bündel den Blindsack und die *Pars pylorica*, an deren Ende ein besonders starker Ring mit kantigem Vorsprung nach innen gebildet wird, der den Namen *Sphincter pylori* führt. Am Magenmund spricht man auch von einem *Sphincter cardiae*, welcher jedoch nicht so scharf abgegrenzt ist, wie jener der *Pars pylorica*.

Eine dritte Faserlage — *Fibrae obliquae* — kommt zum Vorschein, wenn man den Magen umwendet und seine Schleimhaut von der Muscularis

zurückpräparirt. Beim Foetus und bei neugebornen Kindern kann man die Ueberzeugung gewinnen, dass dieselbe theilweise die Fortsetzung der Ringfasern des *Oesophagus* darstellt.

Diese schiefen Fasern umgeben den oberen Abschnitt des Magengrundes, links vom *Oesophagus*, und ziehen bogenförmig nach dem Magenkörper, sich kreuzend mit der circulären Lage, um gegen die *Pars pylorica* hin sich zu verlieren. In der Nähe der kleinen Curvatur sind sie ziemlich scharf abgegrenzt.

Am ganzen Dünndarme ist die Muscularis in zwei gleichmässigen Schichten angebracht. Die äussere ist so angeordnet, dass sie bei ihrer Contraction das Darmrohr verkürzt, und die innere kann dasselbe allseitig verengern. Die Längsfaserlage steht mit der *Serosa* einerseits und mit der innen folgenden Ringfaserschichte anderseits in innigem Zusammenhang. Sie werden an der Anheftungsstelle des Gekröses von den zur Schleimhaut tretenden Gefässen und Nerven durchbrochen und sind hier etwas weniger stark entwickelt, als an den übrigen Stellen. Die Muscularis nimmt ebenso wie die Schleimhaut an der Bildung der *Valvula Bauhini* Antheil.

Ein eigenthümliches Verhalten zeigt die Muskelschichte am Dickdarm. An diesem umgibt die äussere Längsfaserlage zwar das ganze Darmrohr; allein an einzelnen Stellen verstärkt sie sich so bedeutend, dass drei breite platte Längsstreifen — *Ligamenta coli* — gebildet werden. Dieselben erzeugen durch die Eigenthümlichkeit ihrer Anordnung die *Cellulae coli*, indem das längere Grimmdarmrohr den kürzeren *Ligamenta coli* angepasst ist. Sie beginnen an dem *Caput coeci* und gehen über den ganzen Dickdarm bis zum Mastdarm, wo sie wieder, wie am Dünndarm, zu einer starken, gleichmässigen Schichte zusammenfliessen, die theilweise mit schlingenförmigen Umbiegungen einzelner Bündel am *Sphincter ani internus* ihr Ende findet. Die Ringfaserlage am Dickdarm ist an jenen Stellen, wo die *Ligamenta coli* nicht vorhanden sind, am stärksten entwickelt. Sie senkt sich zwischen die *Cellulae coli* ein und nimmt an der Bildung der faltenartigen Vorsprünge im Inneren des Dickdarmes Antheil. Besonders stark entwickelt ist die Ringfaserschichte gegen das Ende des Mastdarmes. Hier bildet sie den *Sphincter ani internus*, welcher somit das scharfbegrenzte Ende der circulären Faserlage des Darmrohres darstellt.

In geringer Entfernung vom *Anus* findet sich fast regelmässig eine etwas stärkere Anhäufung der ringförmigen Fasern ohne scharfe Abgrenzung; man führt dieselbe unter dem Namen *Sphincter ani tertius* auf.

Die innerste Schichte des Verdauungskanales ist

Die Schleimhaut.

Die gefäss- und nervenreiche Schleimhaut — *Tunica mucosa intestini* — ist zur Bildung einer sehr grossen Secretions- und Resorptionsfläche mit zahlreichen gröberen Falten und feinen konischen Hervorragungen, den Darmzotten, versehen. Die zahllosen Drüsen, welche in ihrer Wand angebracht sind, liefern die für die Verdauung erforderlichen Secrete in ziemlich bedeutender Quantität. Die Schleimhaut ist allseitig durch ein lockeres submuköses Bindegewebe — *Tunica nervea* nach Henle — mit der muskulösen Ringfaserschichte so vereinigt, dass bei der Contraction der Muscularis sich unregelmässige Falten an ihr bilden, die bei jeder Anfüllung des Kanals wieder verstreichen. Eine grosse Anzahl faltenartiger Vorsprünge zeigt jedoch eine derartige Anordnung, dass dieselben selbst bei hochgradiger Anfüllung des Darmrohres nicht verschwinden.

Beide Formen der Falten zeigen sich in den verschiedenen Abschnitten des Verdauungskanals etwas variabel.

So treten gröbere Falten in dem contrahirten Magen in regelwidriger Gestalt auf und stellen ein Gitterwerk dar, in dessen kleineren Feldern kleinere nicht verstreichbare Erhabenheiten sichtbar sind, die den conglobirten Drüsen entsprechen.

Auch in der *Pars pylorica* finden sich zahlreichere kleine Erhöhungen zwischen den Drüsenmündungen; sie haben eine zottenähnliche Form und man nennt sie Zottenfalten — *Plicae villosae.* — Die stärkste nicht verstreichbare Falte des Magens befindet sich an seiner Duodenalöffnung. Wie oben erwähnt, entsteht dieselbe durch stärkere Entwickelung der Ringfaserschichte, welche nach innen stark vorspringt. Man unterscheidet an ihr die Magenfläche und Zwölffingerdarmfläche, welche beide von der etwas gefalteten Schleimhaut überkleidet werden. Bei aufgeblasenem und getrocknetem Magen erkennt man, dass die *Valvula pylori* vorn meist etwas schmäler ist als an den übrigen Stellen.

Im Dünndarm kommen neben einer Längsfalte — *Plica longitudinalis duodeni* — an der medialen Wand des absteigenden Theiles des Zwölffingerdarms, da, wo der Gallengang mit dem Gang der Bauchspeicheldrüse mündet, eine grosse Anzahl halbkreisförmige nicht verstreichbare Falten — *Plicae s. Valvulae conniventes Kerkringii* — vor, welche 3—3,5 Cm. lang sind und so von einander abstehen, dass sie bei flachem Anliegen einander decken. Jeder einzelne klappenartige Vorsprung erstreckt sich in halbkreisförmiger Anordnung auf die Hälfte oder Dreiviertel des Darmrohres. Gleich-

weit entfernt von den beiden Enden, welche allmählich auslaufen, haben die Falten die grösste Breite. Viele derselben gehen in zwei Schenkel aus, die sich mit ihren Nachbarn vereinigen. Ihre Enden sind so in einander eingeschoben, dass z. B. die eine an jener Stelle beginnt, wo die benachbarte die grösste Breite erlangt hat.

Bei contrahirtem Darm haben sie eine unregelmässig wellenförmige Anordnung, wie dies besonders klar an dem Darmkanal gefrorner Leichen erkannt wird. Jenes scharfkantige Verhalten, wie man es an aufgeblasenen und getrockneten Darmstücken wahrnimmt, entspricht durchaus nicht der Anordnung beim Lebenden.

Die Dünndarmfalten beginnen im absteigenden Theil des Zwölffingerdarms, werden allmählich im sog. Leerdarm stärker und verlieren sich gegen die letzten Schlingen des *Ileum* vollständig, etwa 30—35 Cm. entfernt vom Colon. Sie vergrössern die Schleimhautfläche sehr bedeutend und bilden durch ihr klappenartiges Vorspringen Hindernisse für die allzurasche Fortbewegung des Darminhaltes. Das Klappenpaar an der Uebergangsstelle des Dünndarmes in den Dickdarm — *Valvula coli s. Bauhini* — ist, wie schon oben erwähnt, ein Erzeugniss der Muscularis und der Schleimhaut. Die Muscularis des *Ileum* senkt sich in das *Coecum* ein, so dass eine untere dreieckige und eine obere mehr halbmondförmige Klappe gebildet wird, welche eine horizontal gestellte Spalte zwischen sich lassen. Rechts und links, da, wo die beiden Klappen sich vereinigen, setzen sie sich direkt in die *Plica sigmoidea* des Colon fort. Häufig springt die obere Klappe etwas stärker in die Höhle vor als die untere.

Die Dickdarmfalten — *Plicae sigmoideae* — stellen halbmondförmige Vorsprünge der Schleimhaut und Muscularis dar. Sie beginnen im *Caput coeci*, werden im Colon etwas länger und gehen in kreisförmiger Richtung von einem *Lig. coli* zum andern, so dass sie drei Reihen bilden; denn sie entstehen durch die brückenartige Anordnung der drei Bänder. Präparirt man diese Bänder am Dickdarm vollständig weg, so verstreichen die *Plicae sigmoideae* gänzlich und das Darmrohr erhält ebenso wie der Dünndarm eine gleichmässig cylindrische Form. Diese *Plicae sigmoideae* tragen auch zur Flächenvergrösserung der Darmschleimhaut bei und hindern durch Betheiligung der Muscularis an ihnen noch mehr die allzurasche Fortbewegung des Darminhaltes, als die *Valvulae conniventes Kerkringii* in dem Dünndarm. Sie haben bei den Contractionen des Dickdarms eine faltige Beschaffenheit.

An der Mastdarmschleimhaut kommen zweierlei Formen von Falten vor. Ist die Muscularis contrahirt, so treten in der Schleimhaut Längs-

falten — *Plicae longitudinales recti* — auf, welche bei der Ausdehnung des Darmstückes vollständig verstreichen können. Nur in der Nähe des Afters ziehen mehrere Fältchen nach aufwärts — *Columnae recti* —, welche selbst bei starker Ausdehnung in unmittelbarer Nähe des *Sphincter ani internus* nicht verstreichen; zwischen ihnen sind kleine Gruben — *Lacunae Morgagnii* — eingeschlossen. In diesen Buchten hat man festsitzende Fremdkörper beobachtet, welche reflectorisch krampfartige Contracturen des *Sphincter ani internus* hervorriefen.

Neben den Längsfalten finden sich constant im Mastdarm mehrere Querfalten — *Plicae transversae recti.* — Die untere liegt an der rechten vorderen Wand, 5—7 Cm. vom *Anus* entfernt. Sie hat eine fast quere halbmondförmige Anordnung und gehört zur Gattung der nicht verstreichbaren Falten. Die oberen kleineren sind weniger constant, da sie durch Biegung des Mastdarmes oder durch Zusammenziehung der Muscularis erzeugt werden.

Die Darmzotten.

Zur Vergrösserung der Resorptionsfläche des Darmes tragen auch die zahllosen Zotten — *Villi intestinales* — bei. Sie ragen als lang gestreckte Verlängerungen, sog. Einstülpungen, nach dem Inneren des Darmrohres und stehen so weit von einander ab, dass jede einzelne Zotte allseitig vom Darminhalt umspielt werden kann. Sie verleihen der Schleimhaut das sammetartige Ansehen. Ihre Länge und Dicke ist nach dem Imbibitionsgrade mit Nahrungsflüssigkeit sehr verschieden. Die Länge variirt zwischen 0,5 und 0,7 Mm., und die Dicke zwischen 0,1—0,18 Mm. (Henle). Die Zahl der Zotten in den verschiedenen Abschnitten des Dünndarms ist auf einem Raum von bestimmter Grösse wechselnd. Im Magen fehlen dieselben gänzlich. Nach Henle kommen auf einen Quadrat-Millimeter im Mittel 12 Zotten; „die Ziffern aus der oberen Hälfte des Dünndarmes verhalten sich zu denen aus dem unteren Ende, wie 7 : 5. Berechnet nach der Flächenausdehnung des entfalteten Dünndarmes würde demnach die Gesammtzahl der Zotten jedenfalls 10 Millionen übersteigen."

Sie bestehen als Einstülpungen der Schleimhaut aus denselben Elementen wie diese.

Die Grundlage der Zotten wird gebildet wie die der Schleimhaut von einem Netz von Bindegewebsfasern mit ihren zahlreichen Bindegewebskörperchen und eingelagerten Zellen, welche den Lymphkörperchen ähnlich sind. Das reticuläre Bindegewebe der Zotte stellt die direkte Fortsetzung jenes der

Schleimhaut dar und erstreckt sich bis an die Oberfläche, wo es unter dem Epithel von einer Lage glatter Muskelfasern, welche ebenfalls mit der *Muscularis mucosae* zusammenhängen, durchsetzt wird. Diese Muskellage, welche Brücke entdeckt hat, kann die Zotte in ihrem Längs- und Querdurchmesser verkleinern und eine faltige unebene Oberfläche erzeugen. Die freie Oberfläche ist ebenso, wie die übrige Schleimhaut, von einem eigenartigen Cylinderepithel bedeckt, dessen einzelne Zellen sich an dem dem Darmrohr zugekehrten Ende durch einen eigenthümlichen Saum, der ein gestreiftes Ansehen hat, auszeichnen. Die spezielle Beschreibung der Epithelzellen und der eigenthümlichen Veränderung des Saumes bei Zusatz von Wasser, sowie die des Verhaltens der becherförmigen Gebilde zwischen dem Cylinderepithel ist Aufgabe der Histologie.

Die Drüsen der Verdauungsschleimhaut.

Die zahllosen Drüsen der Schleimhaut des Magens und des Darmkanales haben die Aufgabe, während der Verdauung eine bedeutende Quantität Secret zu produciren. Sie zeigen sich nach Zahl, Grösse, Anordnung und histologischer Beschaffenheit in den verschiedenen Abschnitten der Verdauungsschleimhaut variabel. In dem reticulären Bindegewebe des Magens sind die blinddarmförmigen einfachen und zusammengesetzten Labdrüsen angebracht. Ihre blinden Enden grenzen bis an die *Muscularis mucosae*, und in ihre Mündungen an der Oberfläche der Schleimhaut setzt sich das Cylinderepithel, welches die Magenschleimhaut auskleidet, hinein fort. Wie Th. W. Bischoff schon vor längerer Zeit nachgewiesen hat, liegen die Drüsenschläuche so dicht neben einander, dass zwischen ihnen nur Raum zur Aufnahme von Capillaren und etwas Bindegewebe übrig bleibt. Fasern der *Muscularis mucosae* ziehen sich zwischen die blinden Enden der Drüsenschläuche hinein und können bei ihrer Contraction entleerend auf die Drüsen einwirken. Der Querdurchschnitt der Labdrüsen in der Nähe ihrer Mündungen zeigt sehr enge Lumina, welche von dem Cylinderepithel, das auf der *Tunica propria* aufsitzt, eingefasst sind. In der Mitte des Drüsenganges wird dasselbe niedriger und macht schliesslich den Labzellen Platz. Diese rundlichen oder vieleckigen grossen Zellen sitzen auf der Basalmembran im Fundus der Drüse auf. Heidenhain nennt diese grösseren Zellen „Belegzellen“ und Rollett nennt sie delomorphe Zellen.

Neben diesen grossen Zellen kommen, nach den beiden genannten Forschern, noch kleine Zellen in grosser Anzahl vor, welche das Innere der

Drüse fast ganz erfüllen. Heidenhain nennt sie Hauptzellen und Rollett adelomorphe Zellen. Nach Heidenhains Beobachtungen schwellen während der Verdauung zunächst die Hauptzellen stark an, und es ist wahrscheinlich, dass dieselben das Pepsin und die Labzellen die Säure bilden.

Jene Drüsen in der *Pars pylorica*, welche man bisher Schleimdrüsen nannte, sollen nach Ebstein neben Schleim- auch Pepsinbildner sein. Sie zeichnen sich vor den Labdrüsen dadurch aus, dass das Cylinderepithel die ganze Drüse bis zum blinden Ende auskleidet.

In dem ganzen Dünn- und Dickdarme sind einfache blinddarmförmige Drüsen in der Schleimhaut vorhanden; sie liefern den Darmsaft, und man beschreibt sie unter dem Namen Lieberkühn'sche Crypten — *Glandulae Lieberkühnianae s. Cryptae mucosae.* — Sie stehen dicht neben einander und sind kleiner als die Magensaftdrüsen. Ihre Länge ist proportional der Dicke der Schleimhaut. Die Oeffnungen münden in den Vertiefungen zwischen den Zotten, oder, wo diese, wie im Dickdarme, mangeln, in ziemlich regelmässigen etwas grösseren Abständen.

Die *Tunica propria* der Drüse trägt ein niedriges cylinderförmiges Epithel. Zwischen ihre blinden Enden setzen sich die Gefässe und das Reticulum der *Mucosa* hinein fort.

Eine besondere Form traubenförmiger Schleimdrüsen findet sich im *Duodenum.* Es sind dies die schon mit freiem Auge sichtbaren Brunnerschen Drüsen, welche als ziemlich starke Schichte an der Duodenalfläche der Pförtnerklappe beginnen und unter den blinden Enden der Lieberkühnschen Crypten in der Submucosa der Schleimhaut liegen. Die einzelnen Drüsen sind durch das reticuläre Bindegewebe von einander abgegrenzt. Die *Acini* schliessen rundliche Zellen, freie Kerne und Elementarkörperchen ein. Mehrere *Acini* gehen in einen langen Ausführungsgang über, der zwischen den Lieberkühn'schen Drüsen hindurchzieht, um an der freien Oberfläche zwischen den Zotten der Schleimhaut zu münden. Am zahlreichsten treten die Brunner'schen Drüsen in der *Pars horizontalis superior duodeni* auf; schwächer werden sie im absteigenden Theil, und vereinzelt findet man sie in der *Pars horizontalis inferior duodeni.*

Im Magen, im Dünn- und Dickdarme sind in der Schleimhaut eigenthümliche lymphoide Follikel angebracht, welche Henle conglobirte Drüsen genannt hat. Sie stehen entweder vereinzelt — solitäre Drüsen — oder in Haufen gruppirt — Peyer'sche Drüsen. Die ersteren erzeugen die schon bei mässig starker Entwickelung mit unbewaffnetem Auge sichtbaren kleinen Erhöhungen an der freien Schleimhautoberfläche. Mitunter sind sie für das freie Auge nicht mehr sichtbar. Sie finden sich im Magen,

im ganzen Dünn- und Dickdarm bis in den Mastdarm hinein. Am dichtesten gedrängt stehen sie im wurmförmigen Fortsatz.

Die conglobirten Drüsen bestehen aus einem reticulären mit Blutgefässen durchzogenen Bindegewebe, welches Zellen einschliesst, die mit Lymphkörperchen grosse Aehnlichkeit haben. Da auch an den angrenzenden Stellen der Schleimhaut ähnliche Körperchen vereinzelt vorkommen, so meint Henle, „dass die Entstehung der conglobirten Drüsen auf eine Einlagerung der Lymphkörperchen ähnlichen Elemente in das ursprüngliche Gewebe der Schleimhaut zurückzuführen sei.“ Gruppirt sich eine Anzahl dieser solitären Follikel zu grösseren Haufen, so entstehen die Peyer'schen Drüsen, oder *Plaques*, welche im *Ileum*, gegenüber der Anheftungsstelle des Mesenteriums, zu 20—30 an Zahl auftreten; ihre Grösse und Form ist sehr variabel. Man findet Peyer'sche Drüsenhaufen von nur einigen Millimetern und solche von mehreren Centimetern im Durchmesser.

Leber, Bauchspeicheldrüse und Milz.

Zu dem Verdauungsapparat in nächster topographischer und physiologischer Beziehung steht die Leber und das *Pancreas*. Sie bereiten Secrete, welche für Verdauungs- und Resorptionszwecke nothwendig sind und mit Hilfe von langen Ausführungsgängen in den Zwölffingerdarm geführt werden.

Die Leber, 4—6 Pfund schwer, ist die grösste Drüse des Körpers. Als braun gefärbtes Organ von keilförmiger Gestalt nimmt sie in der Bauchhöhle den höchsten Stand ein. Sie dehnt sich nach vier Regionen der Oberbauchgegend aus, jedoch so, dass sie die *Regio hypochondriaca dextra* in der *Excavatio diaphragmatica* ganz erfüllt. Der hintere Abschnitt mit dem stumpfen Rande entspricht der *Regio costalis inferior posterior s. R. infrascapularis* der rechten Seite (s. die männliche Regionenfigur). Mit ihrem scharfen vorderen und linken Rand ragt sie in die *Regio epigastrica* und über diese hinaus in die *Regio hypochondriaca sinistra* und berührt mitunter die Milz; doch ist sie in seltenen Ausnahmsfällen auch an anderen Stellen der Bauchhöhle angebracht. Abgesehen von dem *Situs transversus* (Taf. I, Fig. B), bei dem sie linksseitig gelagert ist, hat man die Beobachtung gemacht, dass sie, bei Schwangerschaften mit nach der Geburt per-

sistirendem Hängebauch, hochgradig beweglich wird (sog. Wanderleber). So wurde sie an verlängerten Bändern in der *Fossa iliaca dextra* bis zur *Spina anterior superior* des Darmbeines liegend wahrgenommen. (Meissner, Winkler u. A.)

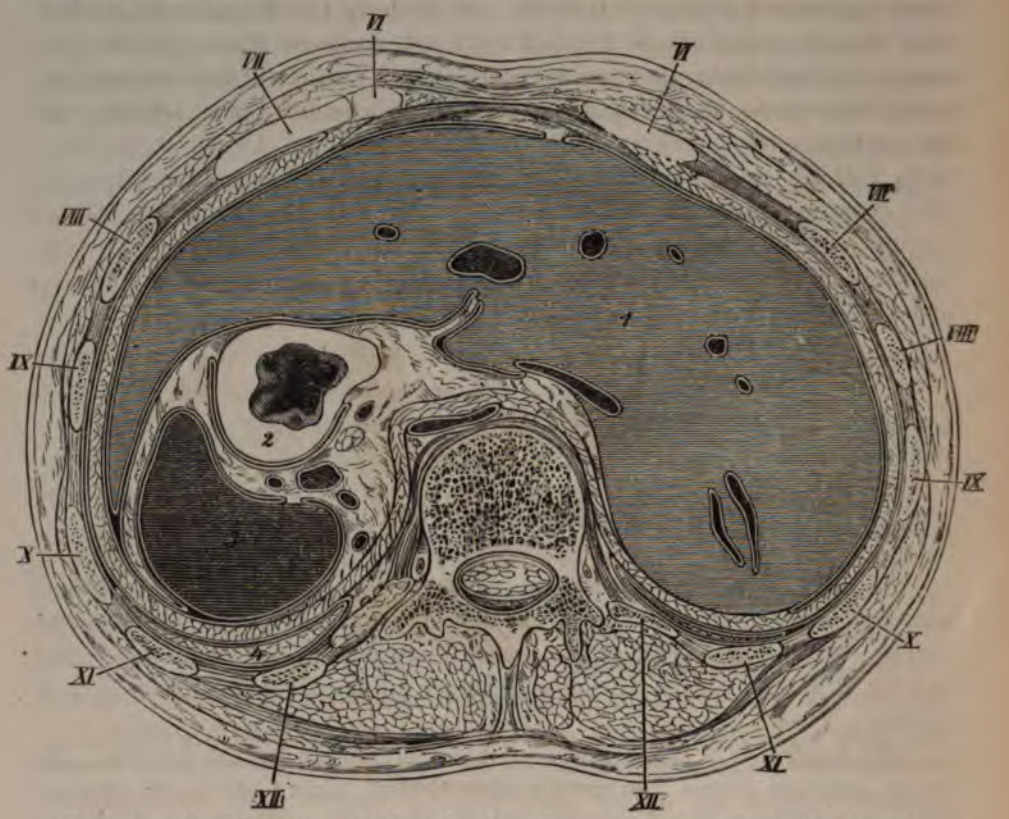

Horizontalschnitt durch die Oberbauchgegend eines fünfzigjährigen Mannes nach Braune.

1. Leber, welche bis in die *Regio hypochondriaca sinistra* reicht und die Milz deckt. 2. Magen. 3. Milz. 4. Unterer Rand der linken Lunge. VI—XII. Rippen.

Die Leber entwickelt sich aus zwei Blindsäckchen des Zwölffingerdarmes und wächst verhältnissmässig rasch, so dass sie in den frühesten Monaten des embryonalen Lebens den grössten Raum in der Bauchhöhle einnimmt; selbst beim neugebornen Kinde ist sie relativ zu den übrigen Eingeweiden grösser als beim Erwachsenen.

Die systematische Anatomie beschreibt an diesem Organe eine obere

convexe Fläche, welche durch das *Ligamentum suspensorium hepatis* in einen grösseren rechten und kleineren linken Lappen getrennt ist; einen hinteren stumpfen Rand, welcher mit dem Zwerchfell vereinigt ist, und den vorderen scharfen nach abwärts gerichteten, der mit seiner angrenzenden oberen Fläche an der vorderen Bauchwand anliegt. Der nicht immer vorkommende Einschnitt am vorderen Rande ist die *Incisura interlobularis s. umbilicalis.* Der rechte Rand ist weniger stumpf abgerundet als der hintere, und der linke ist etwas schärfer als der vordere.

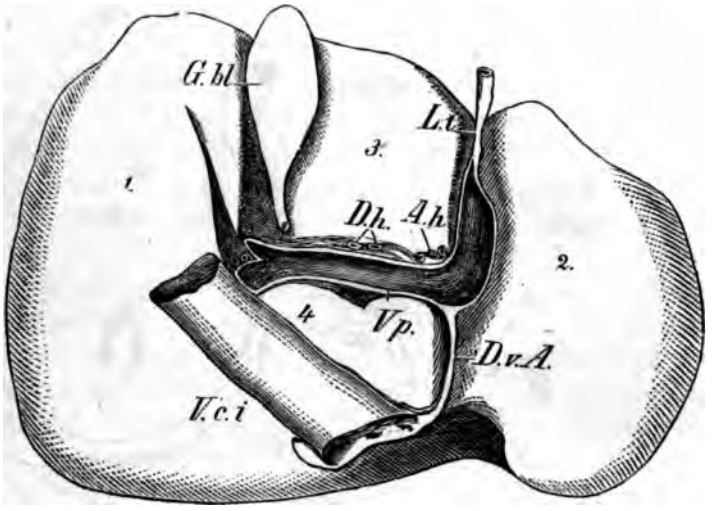

Untere Fläche der Leber eines Erwachsenen.

1. *Lobus dexter.* 2. *Lobus sinister.* 3. *Lobus quadratus.* 4. *Lobus Spigelii.* *V. p. Vena portae, D. h. Ductus hepaticus, A h. Arteria hepatica, L. t. Ligamentum teres, D. v. A. Ductus venosus Arantii* oblitterirt, *V. c. i. Vena cava inferior,* G. bl. Gallenblase.

Die untere Leberfläche, welche im Ganzen etwas concav erscheint, ist uneben und zerfällt durch drei Furchen, zu einander so gestellt, dass man annähernd die Form eines H erkennt, in vier ungleich grosse Lappen. Am grössten ist der *Lobus dexter,* etwas kleiner der *Lobus sinister;* beide schliessen zwischen sich die zwei mittleren kleinsten Lappen ein, und zwar vorn den *Lobus quadratus,* hinten den *Lobus Spigelii;* der letztere besitzt eine abgerundete Hervorragung — *Tuberculum papillare* —, welches die *Fossa transversa* begrenzt und rechts kantig in das *Tuberculum caudatum* übergeht; das letztere verliert sich in dem unteren rechten Lappen.

Die H-förmigen Furchen entstehen beim Foetus, mit Ausnahme der *Fossa pro vesica fellea* zur Aufnahme der Gallenblase, durch Einlagerungen von Gefässen, vorwiegend Venen. Das quere Verbindungsglied zwischen den beiden Längsfurchen ist eine ziemlich tiefe Mulde, welche die Ein- und Ausgangspforte — *Porta hepatis* — für verschiedene Gebilde der Leber darstellt.

Nach rückwärts entspricht der Gallenblasengrube eine Vertiefung, in welcher die untere Hohlvene emporsteigt, und die daher *Fossa pro vena cava inferiore* genannt wird.

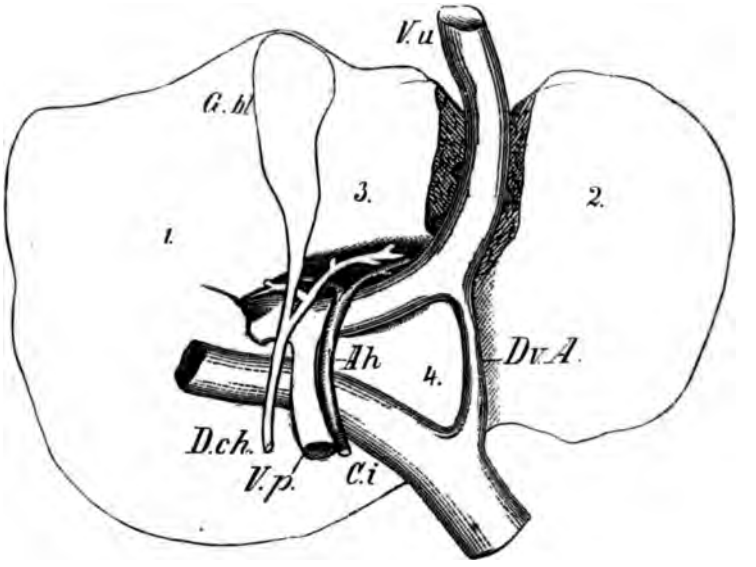

Untere Fläche der Leber mit injicirten Gefässen von einem Neugebornen.

1. Lobus dexter. 2. Lobus sinister. 3. Lobus quadratus. 4. Lobus Spigelii. V. p. Vena portae, A. h. Arteria hepatica, D. ch. Ductus choledochus, V. u. Vena umbilicalis, D. v. A. Ductus venosus Arantii, C. i. Cava inferior, G. bl. Gallenblase.

Die Längsfurche rechterseits zieht vom vorderen bis zum hinteren Rande; in ihr gelangt die *Vena umbilicalis* zur *Cava inferior* in der Art, dass dieselbe bis zur Mitte der Leber geht und hier den grössten Ast in dieselbe abgibt. Ihr kleinerer Zweig — *Ductus venosus Arantii* — tritt mit der untern Hohlvene in Communication, so dass das arterielle Blut, welches von der *Placenta* in der *Vena umbilicalis* nach dem Körper des Foetus gelangt, grösstentheils in die Leber, kleinstentheils in die *Cava inferior* fliesst.

Oblitterirt nach der Geburt die *Vena umbilicalis*, so entsteht ein solider

Strang von dem Nabel bis zur Leber — *Ligamentum teres hepatis* — und ebenso von der Leberpforte bis zur *Cava inferior*. Sowohl die Umbilicalvene als auch die *Cava inferior* gelangen häufig durch die Lebersubstanz hindurch, in welchem Falle die genannten Furchen gar nicht vorhanden sind.

Die Lage der Leber und ihre räumlichen Beziehungen zu andern Organen werden beim Neugebornen, wie beim Erwachsenen, an den Durchschnitten in den verschiedenen Körperebenen am klarsten übersehen.

Betrachtet man zunächst die Sagittalschnitte durch die rechte Seite des Rumpfes beim Erwachsenen und Neugebornen (Taf. IV, Fig. B. Taf. XII, Fig. B), so ergibt sich, dass die Leber in der *Excavatio diaphragmatica* von der vorderen bis zur hinteren Brustwand reicht. Ihre convexe obere Fläche, sowie die Concavität der Lungenbasis und die untere Seite des Herzens entsprechen sich in ihren Krümmungen ganz genau. Während die vordere obere Fläche an der vorderen Brust- und Bauchwand anliegt, wird der hintere obere Theil durch die scharfen Lungenränder, wenn dieselben die complementären Räume der Pleura ausfüllen, von der hinteren Brustwand abgegrenzt.

In den beiden obengenannten Figuren grenzt die Leber rückwärts an die Rippen an, weil die Lungen sich in der exspiratorischen Stellung befinden.

An dem Durchschnitt vom Erwachsenen zeigt die hintere untere Fläche eine starke Aushöhlung — *Impressio renalis* —, welche beim Neugebornen (Taf. XII, Fig. B) auch noch die stark entwickelte Nebenniere aufnimmt.

Der Sagittalschnitt von dem neugebornen Kinde ist etwas näher der Mittellinie ausgeführt als bei dem Erwachsenen, da letzterer eine vergrösserte Fettleber hatte. Bei dem Erwachsenen wie bei dem Neugebornen überragt die Leber die Knorpel der Rippen und liegt an den Bauchmuskeln an. Nach abwärts grenzt sie an die dünnen und dicken Gedärme, von letzteren in Fig. B Taf. IV durch das grosse Netz geschieden. An beiden Figuren wird auch die direkte Anheftung derselben an das Zwerchfell und der Uebergang des Bauchfelles an zwei etwas von einander entfernten Stellen erkannt.

Die Sagittalschnitte in der Mittellinie des Körpers beim Erwachsenen und Neugebornen (Taf. VII und XI, Fig. B) ergeben, dass die Leber in allen Durchmessern kleiner geworden ist. An der weiblichen Figur grenzt die obere, mehr ebene Fläche an das Zwerchfell bis zur Eintrittsstelle der Speiseröhre in die Bauchhöhle; sie entspricht dem rechten Ventrikel und Vorhof des Herzens, welche beide die Krümmung der Leberoberfläche wahrscheinlich in Folge der vorausgegangenen Schwangerschaft wiederholen. Die concave untere Leberfläche bildet eine Wölbung über der vorderen Fläche des Magens.

Da hinter dem fast senkrecht emporsteigenden Zwerchfell die *Aorta thoracica* liegt, so ergibt sich, dass eine hypertrophirte Leber dieses Gefäss in gleicher Weise comprimiren kann, wie die *Cava inferior*.

Beim Neugebornen ist auch der Höhendurchmesser der Leber relativ grösser als beim Erwachsenen. Sie grenzt vorn an die Bauchwand, oben unter der Zwerchfellconcavität von dem Schwertfortsatz des Brustbeins bis fast zur Wirbelsäule, von letzterer nur durch das Zwerchfell, die Speiseröhre und die *Aorta* geschieden. Oberhalb der Leber liegt im Brustraum der rechte und linke Vorhof und ein Theil der linken Ventrikelwand. Die untere concave Fläche berührt vorn das *Colon transversum* und hinter diesem die *Pars pylorica* des Magens. Die Beziehung des dünnen linken Lappens zum Zwerchfell und Magen ist an dem Sagittalschnitt durch die linke Rumpfhälfte am Neugebornen sichtbar (s. Taf. XII, Fig. A).

Der Frontalschnitt Taf. VI stellt die Leber in dreieckiger Form und in einer als nahezu normal geltenden Grösse dar. Ihre convexe Zwerchfellfläche entspricht insoweit der siebenten bis elften Rippe, als der complementäre Pleuraraum der siebenten bis neunten Rippe leer ist. Die gegen die Lungenbasis und das Herz gekehrte fast ebene Seite zeigt nach links die schwach angedeutete *Impressio cordis*, welche oft in viel höherem Grade wahrnehmbar ist, als an diesem Durchschnitt. Die untere Fläche, im Verein mit der Gallenblase eine schiefe Ebene darstellend, berührt den Magen, dessen Pförtner, das *Duodenum* und das *Colon transversum*.

Die drei Horizontalschnitte durch die *Regio epigastrica* gestatten gleichfalls eine klare Uebersicht über die Topographie der Leber und die der benachbarten Organe. Dass die Leber von allen Organen in der Bauchhöhle am höchsten steht, zeigt Fig. D auf Taf. X. Fast im Centrum der rechten Lungenbasis sieht man sie durch die abgetragene Zwerchfellkuppel hindurch, innen an ihr anliegend die *Cava inferior* (9). Linkerseits ist das Zwerchfell gar nicht bei dem Horizontalschnitt getroffen. In Taf. XIV, Fig. A nimmt die Leber die ganze rechte Bauchhälfte ein; ihr scharfkantiger linker Lappen zieht sich am Magen nach links und deckt dessen vordere Fläche. Vorn rechts befindet sich ein Abschnitt der rechten Lunge und in der Mitte (12) der complementäre Raum des Herzbeutels. Der complementäre Raum der Pleura ist zwischen den Rippen und dem Zwerchfell in seiner ganzen horizontalen Ausdehnung sichtbar. Rechts neben der Wirbelsäule ist zwischen die Leber und das Zwerchfell die Nebenniere (5), theilweise vom Bauchfell überkleidet, in fast sagittaler Richtung eingeschoben. Zwischen dem rechten Lappen und dem *Lobus Spigelii*, welcher an die mediane Körperebene grenzt, erscheint die *Cava inferior*, auf dem Querschnitt vom *Saccus*

epiploicus theilweise überkleidet. Vor dem Spigel'schen Lappen senkt sich das kleine Netz in eine tiefe Spalte ein.

Fig. B derselben Tafel stellt die Topographie der Leber und ihrer Umgebung an einem etwas tiefer geführten Horizontalschnitt dar. Auch hier zeigt sich noch der complementäre Pleuraraum aussen am Zwerchfell und nach innen von diesem die Angrenzung der Leber an die hintere, seitliche und vordere Brustwand. Vorn zwischen der Leber und der Bauchwand befindet sich das *Ligamentum suspensorium hepatis*, die untere Fläche sieht nach links und hinten und zeigt ziemlich tiefe Furchen; ihre hintere Abtheilung nimmt in der *Impressio renalis* die laterale vordere Nierenfläche auf, weiter vorn folgt die durchschnittene Gallenblase (4). Auch die Rinne, welche das *Lig. teres* aufnimmt, stellt einen tiefen Einschnitt dar. Der linke scharfkantige Lappen deckt den Magen und in der Nähe der Bauchwand ein Stück vom *Colon transversum*.

Da die Leber fast nach allen Seiten hin mit beweglichen Organen in Contact steht und bei den ständigen Contractionen des Zwerchfelles einer Verschiebung ausgesetzt ist, so musste sie mit einer serösen Haut umgeben sein. Sie erlangt dieselbe durch Einstülpung in den Bauchfellsack, welcher zugleich ihre einzige Hülle darstellt. Die von dem Zwerchfell oder den benachbarten Organen auf sie übergehenden Fortsetzungen des Bauchfelles wurden oben als Leberbänder beschrieben, allerdings geeignet, dieselbe einigermassen zu fixiren, so insbesondere das *Lig. coronarium* und *Lig. suspensorium*. Man muss jedoch hiebei bedenken, dass die Leber in der hermetisch verschlossenen Bauchhöhle nicht allein an ihren Bändern hängt, sondern auch von den übrigen Eingeweiden getragen wird. Wie zuweilen die Lage und die Form derselben durch mechanische Einwirkungen geändert wird, zeigt sich an der schon oben erwähnten Wanderleber, die nach Schwangerschaft vorkommen kann; eben dahin gehört auch jene biscuitförmige Abschnürung und Verdrängung der Leber, die durch zu lang andauernden Gebrauch der Schnürbrust entsteht; dadurch wird der Höhendurchmesser auf Kosten des Querdurchmessers um vieles vermehrt, Lunge und Herz werden emporgedrängt, der Magen stellt sich hiebei senkrecht und ist, ebenso wie die übrigen angrenzenden Organe, besonders Herz und Gefässe, der Compression ausgesetzt.

Die Leberpforte.

Die quere Furche — *Porta hepatis* — zwischen *Lobus quadratus* und *Lobus Spigelii* nimmt die an der Leber ein- und austretenden Gebilde auf,

mit Ausnahme der Lebervenen, die am hinteren Leberrand das Blut aus derselben in die unteren Hohlvenen führen. Eine Bindegewebskapsel — *Capsula Glissonii* — umgibt sämmtliche Gebilde der Leberpforte und steht mit der Bindesubstanz der Drüse in direktem Zusammenhang.

Wenn man die Leber *in situ* nach oben drängt, so dass das *Lig. hepatico-duodenale* gespannt wird, so können durch Abtragung desselben alle Theile der *Porta hepatis* leicht zur Ansicht gebracht werden. Rechts liegt der *Ductus hepaticus*, links und vorn befindet sich die *Art. hepatica* und in der Mitte nach hinten zwischen beiden die Pfortader. In der

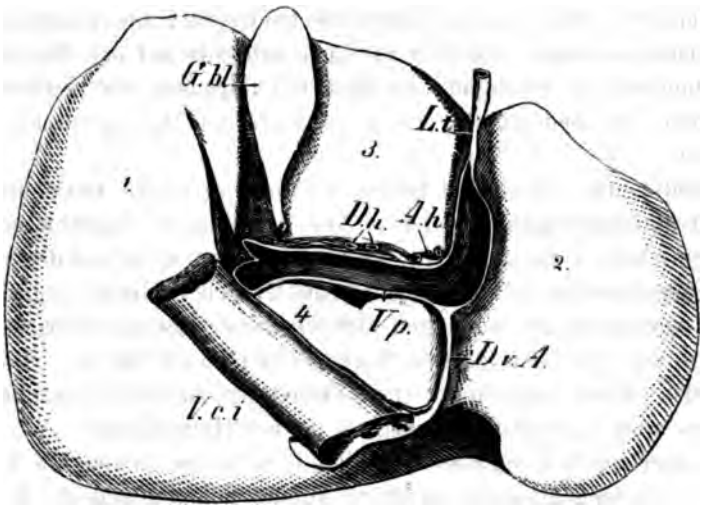

Untere Fläche der Leber eines Erwachsenen.

1. *Lobus dexter.* 2. *Lobus sinister.* 3. *Lobus quadratus.* 4. *Lobus Spigelii.* *V. p. Vena portae*, *D. h. Ductus hepaticus*, *A. h. Arteria hepatica*, *L. t. Ligamentum teres*, *D. v. A. Ductus venosus Arantii* oblitterirt, *V. c. i. Vena cava inferior*, G. bl. Gallenblase.

Fossa transversa ändert sich diese Lage der Gebilde nur in einigen Beziehungen. Ein Querschnitt dicht an der Leber (s. die obige Abbildung) zeigt die geöffnete Pfortader in der ganzen Breite der Furche, vor ihr die beiden Aeste — *Ramus dexter* und *sinister* — des Lebergallenganges und zu beiden Seiten die abgeschnittenen Aeste der Leberschlagader. Die Pfortader, welche die grosse venöse Blutquantität zur Gallenbereitung aus dem Verdauungskanal, der Milz und dem Pancreas in die Leber führt, ist relativ stark entwickelt, während die Schlagader, durch die nur das die Leber ernährende Blut einströmt, im Verhältniss zur Grösse der Leber ein kleines Gefäss ist. —

Die Leberoberfläche hat zur Umhüllung nur das Bauchfell. Dasselbe steht mit der Bindesubstanz der Leber in so innigem Zusammenhang, dass es sehr schwer losgelöst werden kann. Unter dem *Lig. hepatis* ist die bauchfellfreie Stelle des Leberrandes dicht an das Zwerchfell angeheftet, und ebenso fehlt der Bauchfellüberzug der Leber, soweit die Gallenblase mit ihr vereinigt ist.

Lebersubstanz.

Die mässig feste, etwas brüchige Lebersubstanz hat sehr wenig Elasticität, so dass sie selbst bei indirekten mechanischen Einwirkungen eine Zerreissung erfahren kann. Obgleich die Lebersubstanz auf den Durchschnitten ziemlich gleichmässig erscheint, ist doch die Capacität der Gefässräume in derselben eine sehr bedeutende, wie dies am klarsten an Corrosionspräparaten erkannt wird.

Sie stellt eine eigenartige Drüse dar, die in vielen Beziehungen vom Bau der traubenförmigen abweicht. Nur bei einigen Säugethieren (Eisbär und Schwein) hat sie äusserlich das Ansehen, als sei sie aus einzelnen Läppchen zusammengesetzt. Wenn auch beim Menschen dieser läppchenartige Bau nicht vorhanden ist, so finden sich doch hier bestimmte inselartige Abgrenzungen vor, die den Namen Leberläppchen führen. Das Bindegewebsgerüste dieser Läppchen tritt im Verhältniss zu den Leberzellen, sowie den Gefäss- und Gallengang-Capillaren in den Hintergrund.

Die Leberläppchen sind die aus den Leberzellen gebildeten Inseln, in welchen die Gallengangcapillaren ihren Anfang nehmen und die Blutgefässe als reiches Capillarnetz angebracht sind. Schon mit freiem Auge erkennt man an der Leberfläche die einzelnen Läppchen oder Inseln, welche in der Mitte einen dunkel gefärbten Punkt und an der Peripherie eine etwas gelblich tingirte Einfassung zeigen. Diese Farbendifferenz entsteht durch die verschiedene Anordnung der Gefässe im Centrum und an der Peripherie eines Läppchens. Die Grösse derselben beträgt durchschnittlich 2—2,5 Mm.

Auf dem Querschnitt haben die Läppchen eine kreisförmige Anordnung, mit einer Oeffnung im Centrum und einer nicht ganz scharf begrenzten Peripherie. Sie bestehen zunächst aus den „Leberzellen“, welche eine unregelmässig polygonale Form darbieten. Diese Zellen schliessen ein eiweisshaltiges körniges Protoplasma mit einem oder mehreren Kernen, Fettmolekülen und gelbliches Pigment ein. Charakteristisch ist ihre radiäre Aneinanderreihung in dem Bindegewebsgerüste. Sie stellen die gallenproducirenden Elementartheile dar und müssen nothwendig zu den die Galle abführenden

feinsten Gängen — Gallencapillaren — in näherer Beziehung stehen. Die neuesten Untersuchungen scheinen der Lösung des vielgeprüften Räthsels nicht sehr ferne zu stehen.

Nach den Beobachtungen verschiedener Autoren entstehen die Gallencapillaren als äusserst feine structurlose Kanälchen zwischen den Wänden der Leberzellen (nicht zwischen ihren Kanten), und indem sie ein Netz bilden, gelangen sie an die Peripherie der Läppchen, wo die grösseren Kanälchen aus ihnen sich entwickeln. Die grösseren interlobulären Gallengänge erlangen allmählich eine dickere Wand, welche aus Bindegewebe und elastischen Fasern (ohne organische Muskelfasern) zusammengesetzt ist. Ihre Innenfläche ist mit einem cylinderförmigen Epithel ausgekleidet. Die interlobulären, netzartig angeordneten Gallengänge liegen dicht bei den Zweigen der Leberarterie und der Pfortader, und indem sie sich zu immer grösseren Aestchen vereinigen, treten sie schliesslich als *Ramus dexter* und *sinister* aus der *Fossa transversa hepatis* hervor, und beide bilden durch ihre Vereinigung den *Ductus hepaticus*, welcher die in der Leber producirte Galle nach dem *Duodenum* abführt.

In den Gallengängen findet sich eine eigenthümliche Anordnung, welche bisher unter dem Namen „Gallendrüsen" aufgeführt wurde. Neben feinen einfachen Ausbuchtungen in den Wänden jener Gänge finden sich in dem *Ductus hepaticus* traubenförmige Drüsen, welche die dicke Wand des Ganges durchsetzen und bis in seine äusserste Schichte reichen; hier enden sie mit blinden Ausbuchtungen.

In den feineren Gallengängen kommen verwandte Gebilde vor; sie sitzen als einfache Bläschen oder in Gruppen an der Wand und sind um den Gang herum oft so zahlreich gruppirt, dass sie ihn völlig verdecken (Henle). —

An einzelnen Stellen überschreiten die Gallengänge die Lebersubstanz, so z. B. an den bauchfellfreien Partien in der Nähe des *Lig. coronarium* und an der hinteren Fläche der *Cava inferior*, wo sie ein Netz bilden, oder mit einzelnen blinden Enden, *Vasa aberrantia* nach E. H. Weber, aufhören. --

Mit den Gallengängen gemeinschaftlich nehmen Pfortader und Leberarterie ihren Verlauf. Die Pfortader, jene grosse Vene, verbreitet sich in der Leber -- eine Ausnahme von allen übrigen Venen des Körpers machend — wie ein arterielles Gefäss, indem sie in verschiedener Richtung in deren Substanz eindringt und mit feinen Zweigen zwischen die einzelnen Läppchen — *Venae interlobulares s. ven. perihericae* — gelangt. Diese treten sofort als Capillargefässe in die Peripherie jener Läppchen ein und erzeugen ein feines, dichtes Netz, aus welchem im Centrum ein grösseres

Gefäss — *Vena intralobularis s. centralis* — hervorgeht; dieselben erscheinen gewissermassen als die Stiele der genannten Läppchen. Wenn auch die *Art. hepatica*, ihren Verlauf mit der Pfortader nehmend, vorwiegend an den Gallengängen, den Gallendrüsen und, *Vasa vasorum* bildend, an den Blutgefässwänden sich verbreitet, indem sie zu den genannten Gebilden das ernährende Blut führt, so ist doch festgestellt, dass sie sich, obwohl nur geringgradig, an dem Capillarnetz der Leberläppchen betheiligt.

Die *Vena centralis* behält ihre isolirte Anordnung bei; aus dem Zusammenfluss mehrerer Läppchenvenen entstehen immer grössere Zweige, welche in fast rechtwinkeliger Kreuzung mit den Aesten der Pfortader und der *Art. hepatica* die Leber durchziehen, um am hinteren Rande derselben mit mehreren grösseren Zweigen in die untere Hohlvene überzugehen. Die ganze venöse Blutquantität gelangt somit direkt in die untere Hohlvene, und es haben die Lebervenen keine topographische Beziehung zu den beiden Gefässen in der Leberpforte.

Die Lymphgefässe der Leber werden an der Oberfläche in Form von zierlichen Netzen unter und in dem Bauchfellüberzug beobachtet. Die tiefen ziehen als ziemlich weite Gefässe aus der *Porta hepatis* hervor, durchsetzen die Lymphdrüsen und vereinigen sich mit den grösseren Stämmchen der Bauchhöhle. Ihr Verhalten in den Leberläppchen ist noch nicht ermittelt.

Die Nervennetze, welche mit den Gefässen, besonders mit der *Art. hepatica*, in die Leber eintreten, sind sehr reich. Sie stammen vom *Vagus*, *Plexus solaris sympathici* und von Rückenmarksnerven. Der linke *Nerv. vagus*, dessen Zweige im kleinen Netz in die *Porta hepatis* gelangen, hat insofern eine wichtige Beziehung zur Leber, als nach Verletzung einer bestimmten Stelle am Boden der Rautengrube des verlängerten Markes, wo der *Vagus* entspringt, wie auch nach Durchschneidung der spinalen *Nervi splanchnici* die Zuckerproduction der Leber sich steigert. Auch der *Nerv. phrenicus* soll in Beziehung zu ihr stehen durch schwache Zweige, welche sich mit dem *Plexus diaphragmaticus* vereinigen. Es ist jedoch noch zu ermitteln, ob diese Verbindungen nicht darauf beruhen, dass sympathische Nerven vom *Plexus coeliacus* in die peripherischen Bahnen des *Phrenicus* gelangen und mit diesem sich an verschiedenen Stellen verbreiten.

Die Gallenblase,

welche ein Reservoir für die Galle, nebenbei auch ein Secretionsorgan für Schleim, welcher sich der Galle beimischt, darstellt, liegt an der unteren Leberfläche und hat eine längliche Gestalt. Ihr Fundus, nach vorn und

unten gerichtet, überragt mitunter den scharfen Leberrand; ihr hinteres oberes Ende setzt sich in einem Gang — *Ductus cysticus* — fort, welcher in Verbindung mit dem Lebergang den *Ductus choledochus* bildet.

Die Gallenblase ist mit der Lebersubstanz durch Bindegewebe vereinigt, und soweit erstere an ihrer unteren Fläche einen Ueberzug vom Bauchfell erhält, muss die Leber an dieser Stelle bauchfellfrei sein. Neben diesem Ueberzuge besitzt die Blase eine ziemlich mächtige Bindegewebsschichte, in welche nach Henle zahlreiche, gekreuzte, glatte Muskelfasern eingelagert sind.

Die Schleimhaut der Gallenblase zeichnet sich durch zierliche faltige Beschaffenheit aus. Die regelmässig angeordneten Falten gehören zu den nicht verstreichbaren, ihre Innenfläche ist mit einem Cylinderepithel ausgekleidet. Obschon bewährte Mikroskopiker, wie Kölliker und Wedl, das Vorhandensein von Drüsen in der Schleimhaut bestritten haben, will Luschka doch dieselben in Form von langgezogenen Ausbuchtungen mit blinden Enden beobachtet haben.

Der *Ductus choledochus*, bestimmt, die Galle in den Zwölffingerdarm zu leiten, erscheint in seinem Baue von den Lebergängen nicht abweichend. Er ist ziemlich dickwandig und mit einer Schleimhaut versehen, die quer oder schief gestellte nicht verstreichbare Falten besitzt *(Valvula Heisteri)*.

Die zur Gallenblase gelangenden Arterien sind verhältnissmässig ziemlich stark und verhalten sich in dieser Hinsicht zu ihr, wie die Schlagadern zu andern Secretionsorganen. Die *Art. cystica* ist ein Zweig der *Art. hepatica*; sie verbreitet sich an der Gallenblasenwand und am Bauchfell; ihr entspricht eine *Vena cystica*. Von dem reichen Nervenplexus der Leberpforte gelangen in der Adventitia der Arterie Zweige zur Blase.

Die Bauchspeicheldrüse.

Wie schon ihr Name sagt, liegt diese grösste der Speicheldrüsen in der Bauchhöhle und liefert ein Secret, das im *Duodenum* mit der Galle zusammentrifft.

Das *Pancreas* liegt als langes zungenförmiges Organ in querer Richtung hinter dem Magen, von dem *Hilus* der Milz bis zur Concavität des Zwölffingerdarms reichend. Nach Eröffnung der Bauchhöhle an der Leiche ist dieselbe durch die Magenwand hindurch als ziemlich festes Gebilde fühlbar. Sie liegt vor und links neben der Wirbelsäule, mit der hinteren Fläche durch Bindegewebe angeheftet, während die vordere einen Ueberzug von der *Bursa omentalis* erhält, so dass die hintere Magenwand nicht in ihren Bewegungen beeinträchtigt ist (Taf. XIV, Fig. B. 10 und 12).

Zur Ansicht gebracht wird die Bauchspeicheldrüse, wenn man in das *Lig. gastro-colicum* quer einschneidet, den Magen nach oben und das Quercolon nach abwärts schlagend. In dem geöffneten *Saccus epiploicus* sieht man die genannte Drüse vor den grossen Gefässen, in der Höhe des ersten Lendenwirbels mit dem starken Kopfe nach rechts liegend, gegen die Concavität des Zwölffingerdarmes neigend, und mit der schlanken *Cauda* links gegen die Milz gerichtet. Hinter ihr zieht die *Aorta, Vena cava inferior* und der Stamm der Pfortader gegen die Leber empor. Ihr unterer Rand ist nach dem Quercolon gerichtet, und an ihrem oberen befindet sich eine Rinne zur Aufnahme der *Art.* und *Vena lienalis*, beide in starken Schlängelungen von rechts nach links verlaufend. Es unterliegt keinem Zweifel, dass das *Pancreas* je nach dem Füllungszustand des Magens sich etwas mehr gerade streckt oder auch krümmt, ebenso wie die an ihm liegenden Milzgefässe, denn bei seiner vollständigen Füllung und Ausdehnung muss die Milz, ebenso wie die *Cauda* des *Pancreas* mehr lateralwärts rücken, als bei der Zusammenziehung. Dass dasselbe mit seinem linken Abschnitt auch mit der linken Niere und Nebenniere Verbindungen eingeht, erkennt man aus mehreren unserer Abbildungen (Taf. III, Fig. B. i. und Taf. XIV, Fig. A und B).

Aus der räumlichen Beziehung der Bauchspeicheldrüse zur Wirbelsäule geht hervor, dass jene in der horizontalen Ebene des Bauches gebogen sein muss, indem der vor der Wirbelsäule liegende Abschnitt der vorderen Bauchwand näher liegt als das linke Ende, welches vor der Niere und Nebenniere bis zur Milz sich nach rückwärts krümmt.

Die weissgelbliche Drüsensubstanz besteht aus traubenförmigen Läppchen, welche an Stielchen, den Ausführungsgängen, hängen. Eine grössere Anzahl Stielchen sammelt sich zu grösseren Stämmchen, welche allseitig in den *Ductus pancreaticus s. Wirsungianus* einmünden, so dass dieser, dünnwandig geschlängelt, allenthalben von der Drüsensubstanz umgeben ist. Derselbe ist schon in der *Cauda* des *Pancreas* als enger Kanal wahrnehmbar, wird gegen den Kopf weiter und etwas dickwandiger, und, indem er einen etwas stärkeren Zweig aus dem Kopf der Bauchspeicheldrüse aufnimmt, mündet er mit einem papillenförmigen Vorsprung an der *Plica longitudinalis duodeni*. In der Darmwand vereinigt sich der *Ductus pancreaticus* gewöhnlich mit dem *Ductus choledochus*. An einem Präparat der hiesigen Sammlung mündet derselbe isolirt mit einem Vorsprung an der medialen Zwölffingerdarmwand. Höher oben vereinigt sich ein kleiner *Ductus pancreaticus secundarius*, dem Kopfe der Drüse angehörig, mit dem *Ductus choledochus* zu einem Gange, und beide münden ebenfalls an einem Vor-

sprung der Zwölffingerdarmschleimhaut. Wenn beide Gänge in der Darmwand sich vereinigen, so entsteht häufig eine Ausbuchtung in der Nähe der Schleimhaut, die unter dem Namen *Diverticulum Vateri* bekannt ist.

Da der *Ductus pancreaticus* dem oberen Drüsenrande am nächsten liegt, so kann derselbe von der Milzgefässrinne aus am leichtesten aufgefunden werden.

Zuweilen bildet um das *Duodenum* der Kopf des *Pancreas* einen Ring (A. Ecker), oder kleine Partieen desselben, als *Pancreas accessorium* aufgeführt, sind am Anfang des *Jejunum* angebracht. Auch an der grossen Magenkrümmung will man Abtheilungen der Bauchspeicheldrüse beobachtet haben.

Die *Acini* der Drüse, durch Bindegewebe mit einander vereinigt, bestehen aus Drüsenbläschen, die auf einer *Membrana propria* eine Drüsenepithelschichte tragen. Der Inhalt der Bläschen schliesst neben diesen Zellen freie Kerne und Fettmoleküle ein.

Die aus Bindegewebe bestehenden kleineren Ausführungsgänge, sowie der *Ductus Wirsungianus* sind von Cylinderepithel ausgekleidet; die grösseren Gänge und der *Ductus pancreaticus* besitzen in ihrer Wand traubenförmige Drüschen, welche mit einem fetteren Epithel ausgekleidet sind (Kölliker). Organische Muskelfasern finden sich in den Drüsengängen des *Pancreas* nicht.

Die Gefässe gehen von der *Art. lienalis* und der *Art. pancreaticoduodenalis superior* und *inferior* aus, senken sich zwischen den Läppchen ein und umziehen die Bläschen als capillares Netz, aus welchem sich die Venen, die ebenfalls in die *Vena lienalis* und in die Pfortader gelangen, entwickeln.

Die Lymphgefässe, deren Anfänge man zur Stunde noch nicht kennt, begleiten die Blutgefässe und vereinigen sich mit den für unbewaffnete Augen sichtbaren Lymphgefässen der Milz.

Mit den sympathischen Nerven, die vom *Plexus solaris* abstammen, gelangen wahrscheinlich auch Zweige des *Vagus dexter* zur Bauchspeicheldrüse.

Die Milz.

Die Milz hat als Blutdrüse ohne Ausführungsgang nur eine topographische, aber keine functionelle Beziehung zum Verdauungskanal. Ein physiologischer Werth für die Leber kann ihr nur insoweit zuerkannt werden, als ihr Venenblut, ebenso wie das aus dem Verdauungskanal, in die Pfortader und somit in die Leber gelangt, um dort für die Gallenbereitung Ver-

werthung zu finden. Ihre Grösse wechselt innerhalb normaler Grenzen je nach der periodischen Füllung ihrer Gefässräume mit Blut, und diese ist abhängig von der Verdauung im Magen und Darm.

Im Anfange der Verdauung, wenn zur Bereitung der hiezu erforderlichen Secrete die Drüsen viel Blut bedürfen und die Magen- und Darmgefässe sich erweitern, ist die Milz klein und blutarm. Mehrere Stunden nach der Verdauung schwillt dieselbe bedeutend an, eine Thatsache, welche von A. Dittmar unter der Leitung von J. Vogel schon vor Jahren mit Hilfe der Percussion beim Menschen ermittelt wurde. Gewöhnlich tritt die Vergrösserung der Milz 3—4 Stunden nach der Nahrungsaufnahme ein und erreicht 5—6 Stunden danach ihr höchstes Maass, um dann wieder bis zu mittlerer Grösse abzuschwellen. Der Genuss von Flüssigkeit allein bringt nach Dittmar keine Anschwellung hervor.

Bei Fleischfressern soll die Anschwellung in der zehnten, bei Pflanzenfressern (Kaninchen) etwa in der zwölften Stunde nach Nahrungsaufnahme stattfinden.

Demnach werden die räumlichen Beziehungen der Milz zu den Rippen und den benachbarten Organen, dem Grade ihrer Anschwellung entsprechend, in kurzen Intervallen wechselnd gefunden.

Ihre Lage hat die Milz in der *Regio hypochondriaca sinistra* und in der *Regio infrascapularis* unter dem Zwerchfell links und rückwärts am Fundus des Magens und über der linken Niere. Nur bei krankhafter Vergrösserung überschreitet dieselbe die unteren falschen Rippen, so dass sie durch die Bauchwand hindurch gefühlt werden kann.

Eine Betrachtung unserer beiden sagittalen Durchschnitte (Taf. V, Fig. B und Taf. III, Fig. B) ergibt, dass die Milz der Höhe der achten und neunten Rippe und den Zwischenrippenräumen derselben entspricht und hinter einem Fettlager an der Grenze des *Saccus epiploicus* sich der *Pars costalis* des Zwerchfelles anschmiegt. Unter ihr liegen die Dünndarmschlingen. In Taf. III, Fig. A sieht man sie zwischen dem Zwerchfell, der Niere, dem Magen und Colon, mit ihrem grössten Durchmesser von oben nach unten gehend. In Fig. B dieser Tafel entspricht sie mit ihrer convexen Seite dem Zwerchfelle in der Höhe der zehnten und elften Rippe. Die concave vordere mediale Fläche, welche den *Hilus lienalis* zum Eintritt der Gefässe und Nerven trägt, liegt am Fundus des Magens, und ihr stumpfkantiger oberer Rand wird zuweilen von dem linken Leberrand gedeckt. Abwärts und vorn grenzen die Niere mit ihrer Fettkapsel und das *Pancreas* an die Milz an, und an der Abbildung vom Neugebornen (Taf. XII, Fig. A) steht sie in Berührung mit der Nebenniere. Auch die zwei Horizontalschnitte

(Taf. XIV, Fig. A. B), welche in verschiedener Höhe ausgeführt sind, lassen an diesem Organe sowohl dessen keilförmige Gestalt, als auch dessen räumliche Beziehungen zu den angrenzenden Gebilden deutlich übersehen. Die convexe Seite der Milz berührt hier das Zwerchfell, die hintere Fläche liegt an der linken Niere, und innen grenzt sie an die Nebenniere, das *Pancreas* und den Magen an, so zwar, dass nur kleine Stellen keine Beziehung zum Bauchfell haben. In Fig. B Taf. XIV hat sich die Form etwas geändert, indem an der inneren Fläche Fett und Gefässe sichtbar sind. —

Die Befestigung der Milz wird theils durch die in sie eintretenden Gefässe, theils durch das Bauchfell vermittelt. Das letztere geht oben und lateralwärts vom Zwerchfell auf sie über und erzeugt das *Ligamentum phrenico-lienale.*

Zwischen dem *Colon transversum* und der Milz befindet sich gleichfalls eine Fortsetzung des Bauchfelles. Die Milz kann in mehrere Abtheilungen zerlegt vorkommen; so z. B. fand sich in einer Kindesleiche eine Milz mit sieben Nebenmilzen.

Unter wandernder Milz, wie sie Rokitansky beobachtet hat, versteht man eine tiefere Lagerung derselben bis zur *Fossa iliaca* herab, wobei die Bänder sich strangartig verlängert zeigten. In unserem *Situs transversus* haben Milz und Leber ihre Lage getauscht; jene liegt in der *Regio hypochondriaca dextra* und *Regio costalis inferior posterior dextra.* Die Lage der Leber an der Stelle der Milz hat schon Anlass zu falschen Diagnosen gegeben, so z. B. hat die Section einen diagnosticirten Milztumor als linksseitige Lage der Leber entpuppt.

Das Milzgewebe ist braunroth und von weicher Beschaffenheit; eine starke Hülle — *Tunica propria s. albuginea* —, welche vom Bauchfelle überkleidet ist, schickt zahlreiche Fortsätze in das Innere des Organs hinein, wodurch ein schwammähnliches Gitterwerk, das Balkengewebe der Milz *(Trabeculae lienales)*, mit communicirenden Zwischenräumen entsteht. Dieses engmaschige Balkengerüste setzt sich mit jenen Gewebselementen, die die Gefässe begleiten, in direkte Verbindung und stellt den Träger für die in der Milz sich verzweigenden Gefässe und Nerven, sowie kleiner weisser Gebilde — *Corpuscula Malpighii* — dar.

An der Zusammensetzung der *Tunica propria* und des Bindegewebes betheiligen sich nicht nur Bindesubstanz, sondern auch glatte Muskelfasern, welche bei den verschiedenen Thieren in ihrem quantitativen Verhältniss auffallend wechseln.

In der menschlichen Milz und der einiger Thiere sollen dieselben nach

einigen Autoren fehlen. Nach Meissner und Frey kommen aber die Muskelfasern in der menschlichen Milz vor, wenn auch spärlich.

Die periodische Vergrösserung und Verkleinerung der Milz innerhalb der normalen Grenzen versteht man erst, seit die contractilen Fasern in dem Balkengewebe derselben nachgewiesen sind, denn auf die Contractilität und nicht nur auf die Elasticität der lakunenartigen Gefässräume kann man das An- und Abschwellen zurückführen.

Neben den grösseren Balken ist noch ein feines Netzwerk, aus Bindegewebe bestehend, vorhanden, welches zahlreiche den Lymphkörperchen ähnliche Zellen einschliesst. Auch die Malpighi'schen Körperchen bestehen aus diesem Netzwerk ohne scharfe peripherische Abgrenzung. Sie sind von Capillaren durchzogen und enthalten zahlreiche farblose Zellen. Neben diesen finden sich im Milzgewebe auch noch zahlreiche Blutkörperchen und grosse, zellige Gebilde, mehrere Blutkörperchen in sich einschliessend, nebst Zellen mit fettartigen Körnern. Die zellige, braungefärbte, weiche Masse in den cavernösen Räumen des Balkengewebes führt man seit alten Zeiten als *Pulpa lienalis* auf. Die Einlagerung von zahllosen, den farblosen Blutkörperchen ähnlichen Zellen in das Balkengewebe, und vorwiegend in das *Reticulum* der Malpighi'schen Körperchen, gestattet, die Milz den lymphdrüsenähnlichen Organen, den conglobirten Drüsen und den wirklichen Lymphdrüsen anzureihen, obgleich hiemit sehr wenig für die Erklärung der physiologischen Aufgabe der Milz ausgesagt ist.

Wenn dieselbe auch nur eine Beziehung zum Blute hat, indem sie durch vermehrten Zufluss des letzteren drei- oder viermal grösser werden kann, gleichviel ob sie als Untergangs- oder als Bildungsstätte der rothen Körperchen angesehen werden mag, so muss doch die Anordnung ihrer Gefässe das grösste Interesse in Anspruch nehmen, und man hat auch in neuester Zeit vielfach deren Gefässverbreitung studirt, ohne jedoch zu einem in allen Beziehungen befriedigenden Abschluss gelangt zu sein.

Die *Art. lienalis*, ein relativ zur Grösse des Organs stark entwickeltes Gefäss, theilt sich am *Hilus* der Milz in etwa 12—16 Zweige, welche fast in der ganzen Höhe der inneren Fläche die *Tunica propria* derselben durchbrechen, oder vielmehr dieselbe mit einstülpen und in immer feiner werdende Verästelungen übergehen, deren vorcapilläre Aestchen eine pinselartige Anordnung zeigen und daher *„Penicilli“* genannt worden sind. In der Adventitia der kleineren Arterienästchen sitzen, wie die Früchte an Stielen, die rundlichen oder ovalen Malpighi'schen Körperchen. Dieselben stellen Infiltrationen von Lymphkörperchen ähnlichen Zellen in das *Reticulum* und in die Adventitia der Gefässe dar, und werden von Capillaren durchzogen.

Die Verbreitung der Gefässe bis zu den *Penicilli* und die Darstellung der Capillaren in dem *Reticulum* bietet keine Schwierigkeit dar, wohl aber der Uebergang der *Penicilli* und der Capillaren in die ersten Anfänge der Venen. Die Corrosionspräparate, welche ich über die Milzgefässe dargestellt habe, ergaben regelmässig bei der Veneninjection an den feineren Zweigen kleine Anschwellungen, welche die Abgüsse von Räumen zu sein scheinen; denn warum sollte gerade in der Milz die Injectionsmasse regelmässig extravasiren, während dies in anderen Organen selten der Fall ist? Die übereinstimmenden Beobachtungen von A. W. Müller und Frey sprechen auch dafür, dass die Endzweige der *Penicilli* sich in dem *Reticulum* zu lakunenartigen Räumen erweitern und aus diesen die Venen sich entwickeln. In der Milz läge demnach ein Organ vor, in welchem die Arterien in die Venen übergehen, ohne dass das Zwischenglied, die Capillaren, vorhanden wäre.

Ueber die hier mitgetheilte Anordnung der Gefässe, welche an das Verhalten jener in den cavernösen Organen erinnert, sind die Akten noch nicht als geschlossen zu betrachten.

Die Venenwurzeln werden ebenso wie die Arterienzweige von dem *Reticulum* aufgenommen und vereinigen sich zu immer grösseren Aesten, welche an den Vertiefungen der medialen unteren Milzfläche hervortreten und dann zu der starken *Vena lienalis* zusammenfliessen.

In dem rothen Milzgewebe erscheinen die Malpighi'schen Körperchen als weisse Gebilde, weil sie keine Venen, sondern nur das erwähnte capillare Netz besitzen.

Mit den Gefässen treten auch Nerven und Lymphgefässe an der Milz ein und aus.

Der *Plexus lienalis* stammt vom Sonnengeflechte und kann mit unbewaffnetem Auge bis an die Milzpforte in der Adventitia der Schlagader und Venen gesehen werden. In ihm sind wahrscheinlich vasomotorische Nerven vom *Plexus solaris* eingeschlossen.

Ueber die Lymphgefässe in der Milz sind die Meinungen der verschiedenen Beobachter getheilt. Einige Forscher haben deren Existenz in der Milz geradezu geleugnet, andere dagegen nehmen dieselben in grosser Zahl mit wandungslosen Anfängen an. Man beschreibt oberflächliche und tiefe Lymphgefässe. Erstere sind nicht schwer zu injiciren, über letztere haben Arnolds und Teichmanns Untersuchungen keine befriedigenden Resultate zu Tag gefördert.

Die grösseren Gefässe innerhalb der Bauchhöhle.

Von den Gefässen (Arterien und Venen) der Bauchhöhle liegen die starken Stämme vor der Wirbelsäule. Nach Abgabe ansehnlicher Zweige zu den Bauchorganen setzen dieselben sich nach der Beckenregion und den unteren Extremitäten hin fort. Die beiden Hauptstämme — *Aorta abdominalis* und *Vena cava inferior* — nehmen unmittelbar vor der Wirbelsäule ihre Lage, so dass sie durch die Bauchwand hindurch auf den Wirbelkörpern comprimirt werden können. Die arteriellen unpaaren Zweige, welche zu den Digestionsorganen und den grossen Drüsen innerhalb des Bauchfellsackes gelangen, entstehen an der vorderen Wand der *Aorta abdominalis* und begeben sich grösstentheils zwischen den Blättern des Bauchfelles zu den einzelnen Organen. Der *Aorta abdominalis* entspricht die untere Hohlvene. Sie ist bestimmt, das Blut von der unteren Körperhälfte zurückzuführen, ohne jedoch die Venen der Organe innerhalb der Bauchhöhle direkt aufzunehmen. Das Venenblut aus dem Magen, dem Darmkanal, der Milz und der Bauchspeicheldrüse wird vielmehr in einem grossen unpaaren Stamm, der Pfortader — *Vena portae* — gesammelt: dieser gelangt mit der Leberarterie in die Leber, verzweigt sich in derselben ganz ähnlich wie eine Schlagader und weicht demnach von dem Verlauf der grösseren unpaaren Arterien in der Bauchhöhle ab.

Aorta abdominalis.

Die grosse dickwandige Bauchschlagader gelangt als Fortsetzung der Brust-Aorta zwischen den beiden inneren Zwerchfellschenkeln in das Abdomen und liegt, bis sie sich am vierten Lendenwirbel in die beiden *Arteriae iliacae communes* theilt, fast mitten vor der Wirbelsäule, wohin auch schon das Messer des Chirurgen gedrungen ist, um ihre Unterbindung bei aneurysmatischen Erweiterungen auszuführen. Sie setzt sich mit einem rudimentären Ausläufer, der *Art. sacralis media*, auf der vorderen Kreuzbeinfläche in die Beckenhöhle hinein fort. Ihre Aeste sind theils paarige für die Bauchwände, die Nieren, Nebennieren und Geschlechtsdrüsen, theils unpaarige, welche das Blut zu den Organen innerhalb des Bauchfellsackes bringen.

Vena cava inferior.

Rechterseits von der *Aorta abdominalis* verläuft die untere Hohlvene — *Vena cava inferior*. — Sie steigt hinter dem Bauchfellsacke, rechts

von der Wirbelsäule, als ungleich dicker, klappenloser Venenstamm von der oberen Grenze des fünften Lendenwirbelkörpers bis zum *Foramen quadrilaterum* des Zwerchfellsackes empor, und indem sie vom vierten bis zum ersten Lendenwirbel auf der Wirbelsäule aufliegt, wendet sie sich höher oben in einem nach hinten convexen Bogen vor der *Pars lumbalis* des Zwerchfelles etwas nach vorn, um durch das *Centrum tendineum* in den Brustraum zu gelangen. Unmittelbar unter dem Zwerchfell senkt sie sich in die Rinne zwischen dem *Lobus Spigelii* und dem *Lobus sinister* der Leber ein, oder wird selbst von der Lebersubstanz in der genannten Furche überbrückt. Indem sie dann aus dem hinteren Leberrande hervortritt, vereinigen sich zwei grössere und mehrere kleinere *Venae hepaticae* mit ihr, wodurch ein bedeutend verstärkter Stamm entsteht, der mit der Umrandung des weiten *Foramen quadrilaterum* des Zwerchfelles verwachsen ist.

Varietäten der Aorta abdominalis und der Vena cava inferior.

Bezüglich der Varietäten der Aeste der *Aorta abdominalis*, welche ziemlich zahlreich auftreten, muss auf die Zusammenstellung Krauses in Henles Handbuch der systematischen Anatomie verwiesen werden.

Hier soll nur der variable Verlauf der *Aorta abdom.* und *Cava inferior* Erwähnung finden. Abgesehen von dem *Situs transversus*, bei welchem auch eine Transposition der grossen Gefässe vorhanden ist, hat man die *Aorta abdom.* rechts an der untern Hohlvene liegend beobachtet (Dubrueil). In diesem Falle gelangte die Hohlvene oben vor der *Aorta* nach rechts und nahm dann den gewöhnlichen Verlauf. Mitunter tritt die *Aorta* gemeinsam mit der Speiseröhre durch einen Spalt des Zwerchfelles (Dubrueil).

Auch die untere Hohlvene zeigt mitunter variable Anordnungen. Dieselbe kann gänzlich fehlen, wobei die *Venae iliacae* sich vor der Wirbelsäule zu einem Stamm vereinigen, welcher die Bahn der *Vena azygos* einnimmt und wie diese in die obere Hohlvene einmündet. Die Lebervenen vereinigten sich in diesem Falle zu einem Stamme, welcher an Stelle der *Cava inferior* in den rechten Vorhof gelangte.

Aeste der Aorta abdominalis.

Neben den schon beschriebenen Aesten der *Aorta abdominalis* für die Bauchwände und den Wirbelkanal gelangen die *Arteriae phrenicae inferiores* als federkieldicke oberste Zweige unmittelbar zwischen den Zwerchfellschenkeln aus der vorderen Wand mit einem gemeinsamen Stämmchen oder auch gesondert hervor, begeben sich stark geschlängelt über den Lumbaltheil des Zwerchfelles lateralwärts und verästeln sich in den muskulösen und sehnigen Abschnitten desselben. Sie schicken beiderseits eine Anzahl kleiner gerade verlaufender Zweige zu den Nebennieren — *Arteriae suprarenales.*

Von den paarigen Aesten, welche das Blut zu den Nieren, Nebennieren, Hoden und Eierstöcken führen, wird später die Rede sein.

Die unpaaren Aeste sind:

1) die Eingeweidepulsader — *Art. coeliaca;*
2) die obere Gekröspulsader — *Art. mesenterica s. mesaraica superior;*
3) die untere Gekröspulsader — *Art. mesenterica s. mesaraica inferior.*

Der kurze starke Stamm, welcher noch zwischen den beiden inneren Zwerchfellschenkeln aus der vorderen Wand der *Aorta* hervorgeht, ist die *Arteria coeliaca.* Ihre Dreitheilung in die *Art. coronaria ventriculi sinistra,* die *Art. lienalis* und *hepatica* in geringer Entfernung von dem Ursprung führt den Namen Haller'scher Dreifuss — *Tripus Halleri* —. Diese drei Schlagadern befördern das Blut zum Magen und *Duodenum*, zur Leber und Milz, zu dem *Pancreas* und grossen Netz.

Die linke Kranzpulsader des Magens — *Art. coronaria ventriculi sinistra* — ist der stärkste der beiden zur kleinen Curvatur des Magens gelangenden Zweige. Sie stellt den mittleren, oberen Zweig des *Tripus Halleri* dar, welcher sich gleich nach seinem Ursprunge nach links und oben wendet, um von der *Cardia* aus zwischen den Blättern des kleinen Netzes bis gegen die *Pars pylorica* hin Zweige zur vorderen und hinteren Magenfläche zu schicken. Die Aestchen, welche an dem unteren Ende der Speiseröhre sich verbreiten, bezeichnet man mit dem Namen *Arteriae oesophageae inferiores.* Die Anastomose mit der *Art. coronaria ventriculi dextra* erzeugt einen Gefässkranz, in welchem sich die beiden Blutbahnen direkt treffen.

Die Leberschlagader — *Arteria hepatica* — ist stärker als die Magenarterie. Sie stellt den rechterseits abgehenden Zweig des Haller'schen Dreifusses dar. Nachdem sie einen Weg von etwa 4 Cm. zurückgelegt hat, gibt sie einen ansehnlichen Ast für die grosse Magencurvatur und das Duodenum — *Art. gastro-duodenalis* — ab, welcher hinter dem Pförtner nach abwärts läuft und abermals in zwei Zweige: die *Art. pancreatico-duodenalis superior* und die *gastro-epiploica dextra* — zerfällt.

Die *Art. pancreatico-duodenalis superior anterior* gelangt in der Concavität des Zwölffingerdarmes nach unten, versorgt diesen an der vorderen Fläche, sowie den Kopf des *Pancreas* und bildet mit einem ähnlichen Zweig aus der oberen Gekrösschlagader den ersten arteriellen Bogen am Dünndarm. Sehr oft geht ein zweites ähnliches Aestchen — *Art. pancreatico-duodenalis superior posterior* — an die hintere Fläche des Zwölffingerdarmes und zu dem Kopf des *Pancreas,* um sich hier ähnlich wie das vordere zu verhalten.

Die *Art. gastro-epiploica dextra* begibt sich nach vorn und unten, läuft in geschlängelter Anordnung an der grossen Curvatur des Magens zwischen den beiden Blättern des *Lig. gastrocolicum* von rechts nach links und bildet durch Vereinigung mit der gleichnamigen linken einen arteriellen Gefässkranz, von welchem aus die einzelnen Zweige zum grossen Netz, sowie zur vorderen und hinteren Magenwand gehen, in welcher sie sich mit den Zweigen, welche von dem Schlagaderkranz der kleinen Curvatur abstammen, so vereinigen, dass ein grobes arterielles Gefässnetz in der Magenwand gebildet wird; die einzelnen Zweige desselben sind wie die Gefässkränze an den Curvaturen bei contrahirter Magenwand stark gekrümmt.

Aus der weiteren Fortsetzung der *Art. hepatica* gegen die Leber entsteht ein schwaches Aestchen — *Art. coronaria ventriculi dextra* —, welches von der *Pars pylorica* an in den Blättern des kleinen Netzes von rechts nach links verläuft, um, wie schon erwähnt, mit der linken Kranzschlagader zu anastomosiren.

Noch bevor die Leberarterie die *Porta hepatis* erreicht hat, findet eine Theilung in den *Ramus dexter* und *sinister* statt.

Der *Ramus dexter* gelangt, nach Abgabe der *Art. cystica* für die Gallenblase, in den *Lobus dexter* und *Lobus Spigelii*. Der *Ramus sinister* geht in den *Lobus sinister*, den *Lobus quadratus* und mit einem schwachen Zweige auch in den *Lobus Spigelii*.

Der dritte stärkste Ast des *Tripus Halleri* ist die Milzarterie — *Art. splenica s. lienalis* —, welche, wie alle Gefässe an Organen, die einer Ortsveränderung unterworfen sind, sehr starke Schlängelungen zeigt. An einem Präparate von einem Erwachsenen macht sie in einiger Entfernung von der Milz drei vollständig kreisförmige Krümmungen. Die Milzarterie nimmt ihren Verlauf in der Rinne des oberen Randes der Bauchspeicheldrüse, welchem sie eine grössere Anzahl von Zweigen — *Arteriae pancreaticae* — abgibt.

In der Nähe der Milz treten von den einzelnen Aesten, welche sich in dieselbe einsenken, mehrere Zweige zum Fundus des Magens und werden *Arteriae gastricae breves* genannt. Die unterste begibt sich zwischen den Lamellen des Bauchfelles zu der grossen Curvatur des Magens und läuft als *Art. gastro-epiploica sinistra* nach rechts, um mit der gleichnamigen der rechten Seite den arteriellen Kranz an der grossen Magenkrümmung zu ergänzen. Von diesem Arterienkranze gehen die einzelnen Zweige durch das *Ligamentum gastrocolicum* nach dem grossen Netze und, wie schon erwähnt, zur vorderen und hinteren Magenfläche.

Die grosse obere Gekrösschlagader — *Arteria mesenterica*

superior — hat das Blut zum ganzen Dünndarm und zu dem aufsteigenden und queren Colon zu bringen. Sie stellt ein starkes Gefäss dar, welches unmittelbar unter der *Art. coeliaca* an der vorderen Wand der *Aorta abdominalis* seinen Ursprung nimmt, hinter dem *Pancreas* und weiter unten, vor der *Pars horizontalis inferior* des Zwölffingerdarmes, in die Wurzel des Gekröses tritt und hier in eine Anzahl Zweige zerfällt, welche alle die Eigenthümlichkeit darbieten, dass sich je zwei wieder vereinigen und arterielle Bogen erzeugen, in denen sich die Blutströme direkt treffen und ein erhöhter Seitendruck in dem Gefässrohr entstehen muss. Die aus den grossen Bogen erster Ordnung hervorgehenden kleineren Zweige vereinigen sich abermals und bilden arterielle Bogen zweiter Ordnung; diese Theilung und Wiedervereinigung wiederholt sich zum drittenmale, so dass erst aus den kleinen Bogen dritter Ordnung die Aestchen hervorgehen, welche in das Darmrohr, dasselbe gabelig umgreifend, eindringen.

Die einzelnen Aeste der Mesenterica werden nach den Darmstücken, in denen sie ihre Verbreitung finden, bezeichnet. Der schwache erste Zweig, *Art. pancreatico-duodenalis inferior*, biegt sich am *Duodenum* nach aufwärts, bildet mit der gleichnamigen oberen von der *Coeliaca* den ersten arteriellen Bogen am Dünndarm und ertheilt diesem und dem Kopf des *Pancreas* feinere Aestchen.

Der ganze Stamm der Mesenterica zerfällt in die *Arteriae intestinales*, welche, wie schon erwähnt, die Bogen erster, zweiter und dritter Ordnung zwischen den Blättern des Gekröses bilden und nach ihrer Beziehung zu den Dünn- und Dickdarmabschnitten *Arteriae jejunales et ileae* genannt werden. Der unterste Zweig — *Art. ileo-colica* — gelangt zum Ende des Dünndarms und zum Blinddarm, wo er mit der *Art. colica dextra* eine Anastomose eingeht und die genannten Darmstücke mit Einschluss des wurmförmigen Fortsatzes mit Blut versorgt.

Die *Art. colica dextra* und *media* entspringen in geringer Entfernung von einander, etwa in der Mitte des Stammes der oberen Gekrösschlagader. Die erstere läuft hinter dem *Mesocolon dextrum* nach dem aufsteigenden Colon und schickt die eine schon erwähnte Anastomose nach abwärts zur *Ileo-colica* und eine zweite nach oben zur Erzeugung eines Arterienbogens mit der *Arteria colica media.*

Diese entsteht vorn und rechts, etwas über dem Ursprung der vorhin besprochenen und gelangt zwischen den Blättern des *Mesocolon transversum* zum queren Dickdarm, mit den angrenzenden Gefässen, links ebenso wie rechts, Anastomosen bildend.

Die untere Gekrösschlagader — *Art. mesenterica inferior* —

entspringt etwa 5—7 Cm. über der Theilungsstelle der *Aorta abdominalis* aus ihrer linken Wand. Sie wendet sich hinter dem *Mesocolon sinistrum* nach dem absteigenden Colon und bringt das Blut zu diesem, zu dem *S romanum* und dem Mastdarm.

Ihr oberer Ast bildet eine starke Anastomose mit der *Colica media;* der untere zieht als starkes Gefäss bis zum Ende des Mastdarmes und führt hier den Namen *Art. haemorrhoidalis superior.*

Bei operativen Eingriffen am Mastdarme kommen demnach diese Gefässzweige in erster Reihe in Betracht, denn die mittlere und untere Mastdarmarterie, welche von Aesten der *Hypogastrica* abstammen und mit den oberen anastomosiren, sind schwach entwickelte Gefässe.

Neben den schon beschriebenen *Arteriae lumbales* und der bei Betrachtung der Beckenregion später zu erwähnenden *Art. sacralis media*, das federkieldicke Rudiment der *Aorta abdominalis* auf der vorderen Kreuzbeinfläche darstellend, sind noch drei Schlagaderpaare anzuführen, welche die Nieren und Geschlechtsdrüsen versorgen. Es sind diess die beiden *Arteriae renales* und *suprarenales*, dann die beiden *Arteriae spermaticae.* Die ersteren, häufig doppelt auf beiden Seiten, entspringen als starke Gefässe an der Seitenwand der *Aorta*; von den beiden andern Paaren sind die *Art. suprarenales* schwach und kurz, während die *Arteriae spermaticae* als lange dünne Schlagadern beim Manne durch den Leistenkanal zu den Hoden, beim Weibe zum Eierstock gelangen.

Die Pfortader.

Oben ist schon erwähnt, dass das Venenblut von jenen Organen, welche innerhalb des Bauchfellsackes angebracht sind, sich in einem Stamme, der klappenlosen Pfortader — *Vena portae* — sammelt und durch sie der Leber zugeführt wird.

Die Pfortader nimmt demnach gegenüber allen übrigen Venen des menschlichen Körpers eine Ausnahmsstellung ein, indem sie bei normaler Anordnung nicht direkt in die Hohlvene einmündet, sondern zur Leber in dieselbe Beziehung tritt, wie eine Schlagader.

Die grösste Anzahl ihrer Zweige entsteht aus dem Verdauungskanal, vom Magen bis zum *Rectum* hinab. Die Aeste zweiter und dritter Ordnung schmiegen sich den Schlagadern an, die grossen Aeste erster Ordnung weichen in ihrem Verhalten von jenem der unpaaren Eingeweideschlagadern nur geringgradig ab. Die Vereinigung ihrer einzelnen Zweige zwischen den Blättern des Gekröses sowohl, als auch hinter dem *Mesocolon dextrum* und

sinistrum und an den Magenkrümmungen differirt nur wenig von der Verbreitungsart der Schlagadern, denn es werden in dem Gekrös die verschiedenen Ordnungen der Venenbogen in gleicher Weise, wie bei den Schlagadern, gebildet.

Am Mastdarm entwickelt sich die klappenlose *Vena haemorrhoidalis* (güldene Ader), welche mit den Beckenvenen und demnach mit dem unteren Hohlvenensystem anastomosirt. Ihre einfachen varikösen Erweiterungen sind unter dem Namen Hämorrhoiden bekannt, an denen entzündliche Vorgänge einzelner *Varices* zu operativem Einschreiten Veranlassung geben können.

Die Mastdarmvene gelangt, entsprechend der *Flexura sigmoidea*, zum linken Colon empor, nimmt die *Venae colicae sinistrae* auf und vereinigt sich hinter dem *Colon transversum* mit der *Vena lienalis*, zuweilen auch mit der *Vena mesenterica superior*.

Die starke obere Eingeweidevene — *Vena mesenterica superior* — führt das Blut aus dem Dünndarm, dem rechten und queren Colon und der grossen Magenkrümmung zurück.

Die *Venae intestinales* entstehen zwischen den Gekrösblättern, wo sie unten mehr vor den Schlagadern, oben rechts mehr neben ihnen liegen. Der Zusammentritt der einzelnen Zweige entspricht ziemlich genau der Theilung der Schlagader. Der Stamm begiebt sich hinter dem *Pancreas* und der *Pars pylorica* des Magens schief zur Leber empor. Die einzelnen in ihn übergehenden Zweige sind die *Vena colica dextra*, welche vom Blinddarm, dem Wurmfortsatz und dem aufsteigenden Colon das Blut zurückführt; dann die *Vena gastrica inferior s. gastro-epiploica dextra*, welche von der grossen Magenkrümmung kömmt.

Wesentlichen Antheil an der Bildung des Pfortaderstammes hat die Milzvene — *Vena splenica s. lienalis* —, welche durch die Vereinigung der Milzzweige an der *Cauda* der Bauchspeicheldrüse sich bildet. Sie läuft in der Rinne des oberen Randes der genannten Drüse in geschlängelter Anordnung nach rechts, um sich hinter der *Pars pylorica* mit der *Vena mesenterica superior* zu vereinigen.

Die Milzvene nimmt die *Venae gastricae breves* vom Blindsack des Magens auf, dann die *Vena gastro-epiploica*, welche an der grossen Magenkrümmung nach links gelangt und durchschnittlich einen schwachen Zweig darstellt.

In geringer Entfernung von der Milz wird die *Vena lienalis* durch die *Vena mesenterica inferior* und während ihres Verlaufes nach rechts durch den Zutritt der *Venae pancreaticae* verstärkt; diese verlassen an ver-

schiedenen Stellen die Drüsensubstanz und münden als kleine Zweige in die Milzvene ein.

Die *Vena pancreatico-duodenalis* vereinigt sich mitunter mit dem Stamme der Pfortader, zuweilen auch mit der *Mesenterica superior*. Während der Stamm der *Vena portae* hinter dem Magen gegen die Leber emporsteigt, senkt sich, von der kleinen Magenkrümmung kommend, die *Vena gastrica superior* in ihn ein. Da diese Vene mit jenen der Speiseröhre sich vereinigt, so steht die Pfortader auch mit der *Vena azygos* und *hemiazygos* in Anastomose. Der Pfortaderstamm tritt in die quere Leberfurche ein und theilt sich in einen *Ramus dexter* und *sinister*. Beide sind mit der Lebersubstanz so vereinigt, dass schon Glisson von einem *Sinus venae portae* gesprochen hat. (Siehe Holzschnitt Seite 127.)

Die Vereinigung der Pfortader mit der *Vena umbilicalis* beim Foetus findet in der Art statt, dass keine Grenze zwischen beiden sich nachweisen lässt; ihre Beziehung zum *Ductus venosus Arantii* ist nicht verschieden von jener zur *Vena umbilicalis*. Diese Verhältnisse sind ersichtlich an unserer Fig. B der Tafel XIII.

Die Pfortader tritt mit kleineren und grösseren Aesten in die Leberlappen ein und verbreitet sich, wie oben schon mitgetheilt, gemeinschaftlich mit der *Arteria hepatica*. Nicht alle Pfortaderzweige dringen in die Leberläppchen capillär ein. Schon Fr. Aug. Walter hat direkte Uebergänge der Pfortader in die Lebervene beobachtet, eine Thatsache, welche in neuerer Zeit von Cl. Bernard bestätigt wurde.

Capillare Verbreitung der Gefässe am Magen und Darmkanal.

Die feineren Gefässe des Darmkanales sind in der Serosa und der Muscularis weniger reich als in der Mucosa und ihren Drüsen, wo während der Production der grossen Quantitäten von Verdauungssecreten die Möglichkeit bedeutender Zufuhr von Blut gegeben sein muss.

Es ist eine schon längst bekannte Thatsache, dass die Magen- und Darmschleimhaut während der Verdauungsperiode eine stärkere Röthe zeigt in Folge vermehrten Blutzuflusses und dass dieselbe nach der Verdauungszeit wegen Blutarmuth ein blasses Aussehen annimmt. —

Bei fortgesetzter dichotomischer Theilung der arteriellen Gefässe an den Wänden des Magens und Darmkanales erreichen die Zweige die Muscularis

und bilden in ihr ein selbstständiges Netz. Dann durchbrechen die Arterien die Muscularis und erzeugen in der Submucosa gröbere anastomosirende Netze, aus denen die Zweige für die Mucosa hervorgehen. An dem Magen findet der Zutritt der Gefässe an der grossen und kleinen Curvatur und am Fundus statt, am Darmkanale dagegen nur an der Anheftungsstelle des Gekröses.

Aus den gröberen arteriellen Gefässen geht für die Muscularis ein reiches Capillarnetz hervor, in welchem die einzelnen Zweigchen zu einander vielfach rechtwinkelig angeordnet sind.

Die arteriellen Netze in der Submucosa geben jene arteriellen Aestchen ab, die in der Schleimhaut und deren Drüsen sich verbreiten. Zwischen den Labdrüsen wird ein Capillarnetz gebildet, welches die einzelnen Drüsenschläuche in lang gestreckter Anordnung umspinnt und bis gegen die Mündungen derselben vordringt. Hier entstehen etwas stärker entwickelte Kränze, welche die Drüsenmündungen einrahmen und die als venöse Capillaren zu deuten sind.

Aus denselben entwickeln sich die Venen, welche zwischen den Labdrüsen in gerader Richtung nach der Submucosa ziehen, um hier zu grösseren Venennetzen zusammenzufliessen.

Am Darmkanal weichen die Gefässe in ihrem Verhalten zur Serosa und Muscularis von jenen des Magens nicht ab. Sie zeigen aber in den Zotten und den Drüsen, als den wichtigsten Resorptions- und Secretionsorganen des Darmes, eine eigenartige Anordnung. Am reichsten an Blutgefässen sind die Zotten. In dieselben treten eine oder zwei Arterien ein, und nachdem sie feine Zweige zu den Lieberkühn'schen Drüsen entsendet haben, verbreiten sie sich zunächst an der Peripherie der Zotten, zierliche, engmaschige Capillaren darstellend, aus welchen die Vene sich entwickelt. Diese läuft als einfaches oder doppeltes Gefäss nach der Zottenbasis herab und vereinigt sich mit den übrigen Stämmchen in der *Tunica nervea* zu einem gröberen Netz, dessen grössere Zweige die Muscularis durchbrechen, um zwischen den Blättern des Gekröses die Wurzeln der *Venae intestinales* darzustellen. Auch die Brunner'schen Drüsen des Zwölffingerdarmes werden von reichen Capillaren umsponnen, und ebenso die solitären und Peyer'schen Drüsen. Zu den ersteren und den einzelnen abgegrenzten Follikeln der letzteren sieht man bei guter Injection die Arterien als ein oder mehrere Stämmchen gelangen und in ein polygones Netz übergehen, aus dem eine oder mehrere Venen entstehen, die ihren Verlauf zwischen den einzelnen Follikeln nehmen und hier sich zu grossen Stämmchen vereinigen.

Eine gut gelungene Injection einer Peyer'schen Drüse an einem Kaninchen lässt an der Mehrzahl der Follikel Anastomosen in dem Centrum der Gefässe erkennen. An einigen Follikeln jedoch sind in der That schlingenförmige Umbiegungen mit einer gefässfreien Stelle, wie sie von His beschrieben wurde, vorhanden. Ob diese eben genannte Partie die Folge unvollständiger Injection ist, wie Frey meint, oder ob dieselbe als normale Anordnung zu betrachten sei, lässt sich nur mit Hilfe einer grösseren Reihe von Injectionen feststellen.

Die Chylus- und Lymphgefässe in der Bauchhöhle.

Wie der Reichthum an Blutgefässen im Darmkanal für die Secretion nothwendig ist, so müssen auch die Bedingungen gegeben sein für die Resorption der ernährenden Substanzen. In der That sind in keinem Organe die Lymphgefässe in grösserer Anzahl vorhanden, als im Magen und Darmkanal, obschon auch in den oberflächlichen capillaren Venen der Schleimhaut die Resorptionsfähigkeit experimentell nachgewiesen ist. Wenn gleich über die näheren Vorgänge bei der Resorption an der Darmschleimhaut und deren Epithelzellen noch manche Controverse zu endgiltigem Austrag gebracht werden muss, so ist doch der Nachweis geliefert, dass die Chylusgefässe in dem Centrum der Darmzotten als einfache, doppelte, oder einfach netzförmige Schläuche ihren Anfang nehmen. Die Substanzen, welche durch die Epithelzellen und das Zottengewebe hindurchgehen, sammeln sich in den Chylusgefässen der Zotten und werden durch die Netze der Submucosa abgeführt. Nach Heidenhain und Eimer sollen die hohlen Fortsätze der Epithelzellen direkt in den Chylusschlauch übergehen. Nach Brücke und His befinden sich in den Zotten Lücken ohne scharf begrenzte Wände. Hyrtl und Teichmann, welche die Chylusgefässe mit erstarrenden Massen injicirt haben, beschreiben in den ersten Anfängen weite, ein- oder mehrfache Kanäle, von Wänden begrenzt, welche innen ein polygonales Epithel tragen. In allen kleineren Zotten sind einfache, in den grösseren netzförmig vereinigte Lymphgefässe vorhanden.

Im Magen bilden sie nach Teichmann zwei Schichten, welche durch die *Muscularis mucosae* von einander getrennt werden. Das feinere oberflächliche Netz beginnt unter den Labdrüsen; zwischen diesen aber sollen die Lymphgefässe vollständig fehlen. Das tiefere gröbere Netz, welches ausserhalb der *Muscularis mucosae* liegt, nimmt die Zweige des oberfläch-

lichen auf und bildet dann grössere mit Klappen versehene Stämmchen. Diese durchbrechen die Muskelschichte des Magens und verlaufen nach der kleinen und grossen Curvatur desselben, um in die Lymphdrüsen einzutreten.

Aus den weiten Chylusgefässen der Zotten des Dünndarmes entwickeln sich Stämmchen, welche zwischen den Lieberkühn'schen Drüsen hinziehen und an den blinden Enden dieser feine Netze darstellen, aus denen erst die Zweige entstehen, die durch den Brück'schen Muskel hindurchgehen und in das grobe Netz der *Tunica mucosa* einmünden. Aus diesen bilden sich dann die grösseren Gefässe, welche, mit Klappen versehen, die Darmmuskeln durchbrechen und aus diesen und der Serosa die Lymphgefässe aufnehmen, um zwischen den beiden Blättern des Mesenteriums in die Lymphdrüsen des Gekröses einzutreten.

Auch im Dickdarme bilden die Chylusgefässe in der Schleimhaut zwei nicht scharf von einander abgegrenzte Netze, ein oberflächliches feineres und ein tieferes gröberes. Sie ziehen sich auch zwischen die Lieberkühnschen Drüsen hinein, ohne, wie es scheint, bis gegen die Schleimhautoberfläche zu gelangen. Im Uebrigen weichen sie in ihrem Verlaufe nicht von jenen des Dünndarmes ab.

Obgleich man die solitären und die Peyer'schen Drüsen als lymphdrüsenähnliche Organe ansieht, so ist es doch Thatsache, dass die genannten Drüsen keine Chylusgefässe besitzen. Die aus den Zotten kommenden Chyluscapillaren gelangen an Stellen, wo solitäre oder Peyer'sche Drüsen im Darme auftreten, zwischen den einzelnen Follikeln netzförmig hindurch, um unter denselben in grössere Zweige überzugehen.

Die Lymphgefässe des Darmkanals bilden einfache grössere Netze unter der Serosa des Magens und Darmrohres, und sie sollen nach v. Recklinghausen mittelst interepithelialer Räume in Communication mit dem *Cavum peritonaei* stehen. Die grösseren Gefässe vereinigen sich mit jenem Lymphgefässnetz, welches Auerbach zwischen der Längs- und Kreismuskelschichte entdeckt hat, und indem dieses die Lymphe aus der Muscularis abführt, verbinden sich seine Zweige mit jenen der Serosa und münden dann in die Chylusgefässe der Schleimhaut ein.

Die grösseren zahlreichen Lymphgefässe, welche sich in dem Mesenterium und dem retroperitonäalen Bindegewebe befinden, sind sehr weit und der Injection leicht zugänglich. Sie durchsetzen die zahlreichen Lymphdrüsen und bilden vor und neben der Wirbelsäule starke Netze, aus denen grössere Stämmchen entstehen.

Aus den Saugadern des Hodens, Gekröses, Magens, Dünn- und Dickdarmes und aus jenen Zweigen, welche von der Leber, der Milz und dem

Pancreas, der Niere und Nebenniere die Lymphe abführen, entwickeln sich, nachdem die Gefässe die Lymphdrüsen durchsetzt haben, drei ziemlich weite Stämmchen.

Die beiden seitlichen, mit welchen sich auch die Lymphgefässe der unteren Extremitäten und der Beckenorgane vereinigen, werden *Truncus lumbalis dexter* und *sinister* genannt; sie treten mit dem mittleren *Truncus coeliacus s. intestinalis* zusammen und bilden eine längliche, oder rundliche, blasenartige Erweiterung — *Cisterna chyli* —, welche rechts hinter der *Aorta abdominalis* auf dem zweiten oder dritten Lendenwirbel liegt, an der genannten Schlagader in den hinteren Mittelfellraum emporsteigt und in den *Ductus thoracicus* übergeht.

Die zahlreichen Lymphdrüsen in der Bauchhöhle nehmen vom Darmrohr an bis zur Wirbelsäule an Grösse zu. Jene zwischen den Blättern des Gekröses vereinzelt liegenden, deren Zahl etwas über hundert beträgt, werden als *Glandulae mesentericae* bezeichnet, und die grösseren, welche mehr zerstreut hinter dem Bauchfellsack um die *Aorta abdominalis* und ihre Gefässstämme, sowie um die untere Hohlvene herumliegen, führen den Namen *Glandulae retroperitonaeales.* Diese Drüsen sowohl als auch jene im Mesenterium können bei Tuberculosis und Scrophulosis stark anschwellen und mitunter durch die Bauchdecke hindurch gefühlt werden.

Die Nerven der Baucheingeweide.

Die Organe der Bauchhöhle stehen vorwiegend unter dem Einflusse des *Sympathicus.* Aber auch cerebrospinale Nerven greifen in den Verbreitungsbezirk des *Sympathicus* in dem Bauchraum ein. Wie oben schon erwähnt wurde, innerviren die beiden *Nervi vagi* einzelne Organe innerhalb der Bauchhöhle. Auch von den Intercostal- und Lumbalnerven gelangt eine ziemlich grosse Anzahl Zweige in den Bahnen der *Nervi splanchnici* zum Darmkanal.

Pars abdominalis nervi sympathici.

Die beiden Grenzstränge des *Sympathicus* treten zwischen dem inneren und mittleren Zwerchfellschenkel in den Bauchraum und nehmen ihre Lage vor der Wirbelsäule an der vorderen Grenze der Ursprünge beider Psoasmuskeln.

Jeder Grenzstrang wird von vier bis fünf länglich geformten Ganglien durchsetzt und die beiderseitigen Stränge sind durch quere Anastomosen mit einander und durch mehrere *Rami communicantes* mit den spinalen Lumbalnerven vereinigt. Dass aber auch in der Bauchhöhle Zweige der Rückenmarksnerven an den sympathischen Ganglien vorbei und zu deren peripherischen Bahnen gelangen, ist eine leicht zu constatirende Thatsache.

Aus dem *Sympathicus* und den Lendennerven gelangen Zweige in den Wirbelkanal und folgen hier den Gefässbahnen, um sich in die Knochen, die Auskleidung des Kanales und in das Rückenmark zu begeben. Die in den Wirbelkanal eintretenden Zweige gehen unter sich und mit denen der andern Seite Verbindungen ein, so dass die beiden Grenzstränge auch durch Verbindungsglieder, welche durch den Wirbelkanal ihren Verlauf nehmen, in commissurartige Beziehung zu einander gesetzt sind.

Die Zweige aus dem sympathischen Grenzstrang treten in eine retroperitonäale Ganglienkette ein, in welcher die obersten beiden Knoten — *Ganglia coeliaca s. semilunaria* — die stärksten sind. Diese liegen neben und um die *Arteria coeliaca* herum, so dass ein Geflecht um diess Gefäss entsteht, welches unter dem Namen Sonnengeflecht — *Plexus solaris s. coeliacus* — bekannt ist. In dasselbe gelangen die sympathischen und spinalen Nerven und Zweige der beiden *Vagi* und stehen zweifellos mit seinen Ganglienzellen in näherer Beziehung. Die beiden accessorischen Stränge des *Sympathicus* vereinigen sich am untern Ende der grossen Brustschlagader in einem unpaaren Ganglion und begeben sich dann hinab in die Beckenhöhle. Das ganze Geflecht um die Bauchschlagader herum wird unter der Bezeichnung *Plexus aorticus* aufgeführt. Die Zahl der Nervenfasern, welche aus den Ganglien austreten, ist nach den Ermittelungen Bidders grösser als die Zahl der zutretenden, so dass die Ganglien als Quellen für Vermehrung der Nervenprimitivfasern angesehen werden können.

Der genannte accessorische Ganglienkranz stellt das *Centrum abdominale* dar, von welchem die einzelnen Geflechte ausgehen, um die verschiedenen Organe zu innerviren.

Eine durch zahlreiche Nervenzweige vermittelte Beziehung dieser Ganglienkette zu den beiden Nebennieren wird seit längerer Zeit als eine eigenartige Thatsache betont, und man wollte die Nebenniere geradezu als „Nervendrüse“ auffassen. Seitdem jedoch erwiesen ist, dass jene Zellen in der Marksubstanz der Nebenniere, welche von einigen Autoren als Ganglien gedeutet wurden, keine Nervenelemente sind, bleibt die physiologische Beziehung der Nebenniere zum Nervensystem auch fernerhin fraglich.

Die Art der Verbreitung der Nerven innerhalb der Bauchhöhle richtet

sich vollständig nach der Anordnung der arteriellen Gefässe. Diesen folgen die Nerven geflechtartig in der Adventitia bis zu den einzelnen Organen. Sehr reichlich erscheinen alle Netze von sog. Remack'schen Fasern durchsetzt, deren nervöser Charakter mit Recht gegenwärtig noch mehr als früher angezweifelt wird. Viele der Remack'schen Fasern gehören wahrscheinlich zur Bindesubstanz.

Die einzelnen Geflechte werden nach den Gefässen, mit denen sie verlaufen, und nach den Organen, in welchen sie Verbreitung finden, bezeichnet.

Vom *Plexus solaris* gehen die Geflechte aus, welche zur Leber, mit Einschluss der Gallenblase und der Nabelvene, zum Magen, zum Pancreas, zu der Milz, dem Dick- und Dünndarm, dem Zwerchfell, den Nieren und Nebennieren, den Hoden und Eierstöcken gelangen. An all den aufgeführten Organen werden die Plexus nach den Schlagadern, denen sie folgen, bezeichnet. Zum Dünn- und Dickdarm gelangt der *Plexus mesentericus superior* und *inferior* an den Zweigen der oberen und unteren Gekrösschlagader.

Besonders hervorzuheben ist das Verhalten der Nerven in der Submucosa des Magens und Darmkanales. Viele Nervenfasern zweigen sich schon auf ihrem Wege zum Darmkanal in den Gefässwandungen ab, um zu ihren vegetativen Muskelfasern in nähere Beziehung zu treten und so die Contractilität der Gefässe und die Circulation in ihnen zu beeinflussen. Jene Zweige, welche die Submucosa erreichen, bilden einen reichen Plexus, in welchem zuerst Meissner Gangliengruppen entdeckt hat. Dieser Plexus durchzieht die ganze *Tunica nervea* zwischen den Gefässen und entsendet seine Zweige zur *Muscularis mucosae* und zu den Zotten, wo ihr näheres Verhalten noch nicht zur Genüge erkannt ist. Henle beschreibt in der Wandung der *Membrana propria* des menschlichen Magens Zellen, welche mit Ganglienkörpern grosse Aehnlichkeit haben.

Ein Nervennetz mit noch reichlicheren Gangliengruppen befindet sich zwischen den Längs- und Kreismuskellagen des Darmkanales, welches mit dem submukösen Ganglienplexus in Zusammenhang steht. Auerbach, welcher dasselbe entdeckt hat, nannte es *Plexus myentericus*. Dieses Geflecht wird von zahlreichen Ganglienzellen durchsetzt, welche jedoch nicht in der Weise gruppirt sind, wie jene in der Submucosa, sondern sich mehr continuirlich in die Nervenzweige einlagern. Dass die einzelnen Nerven mit vegetativen Muskelfasern in näherer Beziehung stehen, ist wahrscheinlich, da nach J. Arnold die Nervenprimitivfasern mit den Kernen der vegetativen Muskelfasern in direkte Verbindung treten sollen und das Experiment den hemmenden Einfluss der *Nervi splanchnici* auf die Darmbewegungen nachgewiesen hat.

Ueber die Endigungsweise der Nerven im Verdauungskanal, in der Leber, dem Pancreas und der Milz sind die Kenntnisse sehr dürftig.

Noch besonders hervorzuheben ist die Beziehung des *Nervus vagus* zur Leber. Bisher hat man die Zuckerbildung in der Leber vom *Vagus*, d. h. von einer centralen Stelle am Boden der Rautengrube des verlängerten Markes, wo der *Vagus* entspringt, abhängig gedacht. Nach Verletzungen einer beschränkten Stelle am *Sinus rhomboideus* (Zuckerstich) wird Zucker im Harne ausgeschieden. Ob aber bei dem in Folge von Verletzung des *Sinus rhomboideus* gestörten Nerveneinflusse auf die Leber die Zuckerbildung in ihr einfach gesteigert oder die Umwandlung des Zuckers in andere Stoffe gehindert wird, ist zur Stunde nicht klar erkannt. Nach Bernard soll Durchschneidung bestimmter Fasern des *Vagus* den Zuckergehalt in der Leber vermindern, Reizung derselben ihn vermehren.

Neben den oben schon beschriebenen beiden *Nervi splanchnici* (s. S. 77 und 78) geht von den Rückenmarks- und sympathischen Nerven ein Zweig aus, welcher sich in die accessorische Ganglienkette begiebt und unter dem Namen *Nerv. splanchnicus tertius* beschrieben wird.

ANHANG.

Ueber die Herausnahme der Brust- und Baucheingeweide.

Soll die Stellung des Zwerchfelles, d. h. die Ausdehnung der Lungen, bestimmt werden, so muss die Eröffnung der Bauchhöhle und Herausnahme der in ihr eingeschlossenen Eingeweide zunächst ausgeführt werden, wobei der Stand des Zwerchfelles dadurch fixirt werden kann, dass man eine Anzahl langer, spitzer Nadeln, entsprechend der senkrechten Brustwarzenlinie in der horizontalen Körperebene, durch die verschiedenen Zwischenrippenräume (vom 3—8., s. S. 35) tief einsticht und dann die Bauchhöhle eröffnet. Drängt die Luft bei eröffneter Bauchhöhle das Zwerchfell in den Brustraum hinein, so wird dasselbe durch die Nadeln fixirt sein.

Wenn die Kenntniss des Zwerchfellstandes ohne Werth ist, so findet die Eröffnung der Brusthöhle und die Herausnahme ihrer Eingeweide zuerst statt. Für den bayerischen Gerichtsarzt existirt eine Vorschrift, wonach derselbe bei Verdacht auf Kindsmord die Bauchhöhle des Kindes vor Eröffnung des Brustraumes untersuchen muss.

Eröffnung der Brusthöhle.

Bei Eröffnung der Brusthöhle wird von dem oberen Rande des Brustbeinhandgriffes bis zum Schwertfortsatze ein Schnitt bis auf die Knochensubstanz geführt. Eröffnet man mit der Brusthöhle gleichzeitig die Bauchhöhle, so wird der Schnitt bis zur Schamfuge verlängert. Sollen jedoch die Brusteingeweide für sich allein untersucht werden, so macht man von dem Schwertfortsatze aus längs der unteren Rippenknorpel rechts und links Schnitte, welche sämmtliche Weichtheile bis auf die Knorpel trennen. Hierauf werden durch Loslösung des grossen Brustmuskels, des *Obliquus abdominis externus* und *Rectus abdominis*, sämmtliche Rippenknorpel bis zum Brustschlüsselbeingelenk freigelegt, dann die Rippenknorpel, von dem zweiten an nach abwärts, an ihrer Verbindung mit den vorderen Rippen-

enden getrennt und mit der linken Hand rechts oder links die untersten getrennten Knorpel ergriffen, die Ursprünge des *Obliquus int.*, des *Transversus abdominis* und des Zwerchfells von ihren inneren Flächen losgelöst und das Brustbein stark abgezogen. Trennt man hienach die beiden vordern Mittelfelle und die übrigen bindegewebigen Verbindungen des Brustbeins mit den Gebilden des Mittelfellraumes los. so hat man noch die beiden ersten Rippenknorpel, welche häufig beim Erwachsenen verknöchert sind, zu durchschneiden und die Exarticulation des Brustbeins in den Gelenken mit den beiden Schlüsselbeinen vorzunehmen. Am leichtesten wird dieser letzte Akt ausgeführt. wenn man bei stark abgezogenem Brustbeine an den hintern Flächen in die genannten Gelenke mit dem Messer eindringt und nach vollständiger Durchschneidung der fibrösen Kapseln den Brustbeinursprung des Kopfnickers, den *M. sterno-hyoideus* und *sterno-thyreoideus*, dicht am Brustbeinhandgriff abträgt.

Um die Beziehungen des Herzbeutels zu seiner Umgebung und der grossen Gefässstämme zu einander übersehen zu können. wird das Fett und Bindegewebe von den genannten Gebilden abpräparirt. Nach Eröffnung des Herzbeutels berücksichtigt man seine Weite und seinen Inhalt. und wenn es sich nur um die Untersuchung der einzelnen Herzabtheilungen handelt. so fasst man das Herz mit der linken Hand an den Kammern. zieht es aus dem Herzbeutel hervor und schneidet dasselbe an seinen grossen Gefässstämmen da ab. wo letztere an dem Herzbeutel aus- und eintreten. Ebenso kann die Lunge, wenn es sich um die Untersuchung des Lungengewebes allein handelt, an ihrer Wurzel abgeschnitten werden. Sollen die Gebilde in ihrer Lage im hinteren Mittelfellraum vor der Wirbelsäule untersucht werden. so drängt man die linke Lunge aus dem Brustraum heraus nach rechts und präparirt mit Einschneidung des linken Mittelfellblattes den *Arcus aortae*, die *Aorta thoracica*, die Speiseröhre etc. Die *Vena azygos* und der *Ductus thoracicus* werden am leichtesten zur Darstellung gebracht. wenn man die rechte Lunge aus dem Brustraum herausdrängt und das rechte hintere Mittelfellblatt einschneidet. Wird dann mit dem Scalpellstiel das Fett und Bindegewebe nach oben und unten gestreift. so erscheint rechts vor der Wirbelsäule die *V. azygos* und links neben dieser der *Ductus thoracicus*.

Sind Gründe vorhanden. Herz und Lunge im Zusammenhang aus ihrer Lage zu nehmen. so wird unmittelbar unter der *Apertura thoracis superior* ein Querschnitt durch sämmtliche Gebilde bis zur Wirbelsäule ausgeführt. und indem der Mittelfinger der linken Hand in die querdurchschnittene Luftröhre eingeführt wird. umgreift man alle unter dem Schnitte befindlichen Gebilde und reisst sie von der Wirbelsäule bis zum Zwerchfell herab los. wobei man nur bei pathologischen Verwachsungen mit dem Messer nachzuhelfen nöthig hat. Die Abtragung aller Organtheile. welche mit dem Zwerchfell in Verbindung stehen. kann von vorn oder auch von der Wirbelsäule aus vollführt werden. Dabei erscheint es zweckmässig, die untere Hohlvene zuletzt zu durchschneiden. um nicht durch einen allzu starken Blutaustritt das Sectionsfeld getrübt zu erhalten.

Nun können die in gegenseitiger Verbindung stehenden Organe nach Erfordernis untersucht werden, was besonders für das Verhalten der einzelnen Herzabtheilungen und ihrer Lungengefässe, sowie der Luftröhre und ihrer Bronchien unter Umständen von Werth ist.

Bei neugebornen Kindern ist es nach einer Vorschrift für die bayerischen Gerichtsärzte geboten, die genannten Organe im Zusammenhang herauszunehmen. Nur auf diese Weise lässt sich bei Neugebornen die Communication zwischen der Lungenschlagader und dem *Arcus aortae* (der *Ductus arteriosus Botalli*) einer genaueren Untersuchung unterziehen. Dann erst wird die absolute und specifische Gewichtsbestimmung der Lungen und die sonstige Untersuchung der einzelnen Organe vorgenommen. —

Sollen die Ausdehnung der beiden Lungen und der Höhenstand des Zwerchfelles beim Erwachsenen oder Neugebornen geprüft werden, so muss man die Luftröhre an dem Halse abbinden, eine Manipulation, welche selbstverständlich vor Eröffnung des Brustraumes in der Mittellinie des Halses auszuführen ist. Beim Erwachsenen erfordert diese Operation eine besondere Vorsicht, weil die Knorpel der Luftröhre der vollständigen Abschnürung leicht Hindernisse entgegensetzen. Am leichtesten kann diese Abschnürung ausgeführt werden, wenn man die Luftröhre oberhalb der Schilddrüse quer durchschneidet, einen Kork- oder Kautschukpfropf einführt und auf demselben die Luftröhre abbindet; hiedurch ist auch die Möglichkeit gegeben, den Höhenstand des Zwerchfelles zu bestimmen.

Ist der Schlund- und Kehlkopf in Verbindung mit den Brusteingeweiden herauszunehmen, so verlängert man den Schnitt auf der vordern Brustwand in der Mitte des Halses bis zum Kinn, präparirt Haut, *Musc. subcutaneus colli* und Kopfnicker nach beiden Seiten zurück, dringt dicht an der inneren Fläche des Unterkieferkörpers mit dem Messer in die Mundhöhle ein, löst alle Weichtheile von demselben los, zieht die Zungenspitze unter dem Unterkiefer hervor, macht durch Gaumensegel und Schlundkopf einen Querschnitt bis zur Wirbelsäule, trennt die Eingeweide des Halses in Verbindung mit den nebenliegenden grossen Gefäss- und Nervenstämmen von der Wirbelsäule und setzt diese Trennung in der oben beschriebenen Weise an dem Brusttheil der Wirbelsäule fort, so dass die Eingeweide des Halses im Zusammenhang mit jenen der Brusthöhle bleiben.

Eröffnung der Bauchhöhle.

Wird die Bauchhöhle vor der Brusthöhle eröffnet, so führt man einen Schnitt vom Schwertfortsatz des Brustbeins bis zur Schamfuge. Beim neugebornen Kinde ist es rathsam, an der Nabelgegend links auszuweichen, um die *Vena umbilicalis* nicht zu verletzen. Beim Erwachsenen wird der genannte Schnitt durch einen zweiten unmittelbar unter dem Nabel rechtwinkelig gekreuzt und die Bauchdecke bis gegen die *Regio abdominalis lateralis* durchschnitten.

Sind die vier Lappen zurückgeschlagen, so beginnt man die Untersuchung

der verschiedenen Baucheingeweide. Besonders zu berücksichtigen sind die Beziehungen des grossen Netzes und der Dünndarmschlingen zu den Leisten- und Schenkelgruben.

Bei Herausnahme der Eingeweide beginnt man am zweckmässigsten, nachdem sämmtliche Dünndarmschlingen mit flacher Hand nach der rechten Seite der Bauchhöhle und aus derselben heraus gedrängt sind, mit doppelter Unterbindung der *Flexura sigmoidea* in der *Fossa iliaca sinistra*, indem man das Peritonäum in der Nähe des Darmrohres einschneidet. Bei dieser Manipulation bleibt das Ende des Zwölffingerdarms an der Uebergangsstelle in den Leerdarm links vor der Wirbelsäule fixirt, und nachdem diese in das Peritonäum eingetretene Schlinge in der Ausdehnung von 6 Cm. Länge von dem Gekröse getrennt ist, wird dasselbe doppelt unterbunden und zwischen den zwei angelegten Ligaturen durchschnitten. Um die Sectionszeit abzukürzen, wird auch die Unterbindung des Darmkanales an den genannten Stellen unterlassen, obschon hiedurch die Arbeit an Reinlichkeit nicht gewinnt.

Sodann wird noch die Unterbindung des Oesophagus an der Eintrittsstelle in die Bauchhöhle vorgenommen und über der Ligatur derselbe quer durchschnitten. Bei gerichtlichen Sectionen, wenn Verdacht auf Vergiftung vorhanden ist, befreit man den Oesophagus rechts und links durch Einschnitte in das Peritonäum am *Hiatus oesophageus*, zerrt ihn etwas in die Bauchhöhle und legt doppelte Ligaturen an, zwischen denen man ihn durchschneidet. Durch die obere Ligatur wird der Abfluss des möglicherweise in dem Brusttheile der Speiseröhre vorhandenen Inhaltes verhindert. Nun beginnt die Herausnahme des Darmkanals mit Loslösung des linken Dickdarms, wobei man denselben, mit der linken Hand ziemlich stark anziehend, von seinen Verbindungen bis herauf zur *Flexura coli sinistra* mit dem Messer trennt und vom Zwerchfell, der Milz, der grossen Magencurvatur abschneidet. Nach Ankunft an der *Flexura coli dextra* legt man den losgelösten Dickdarm nach oben aus der Bauchhöhle heraus, um die Dünndarmschlingen in die Bauchhöhle zurück und nach links drängen zu können, so dass das aufsteigende Colon und der Blinddarm frei werden. Dann erfasst man mit der linken Hand den Dickdarm und präparirt das aufsteigende Colon und das Coecum bis zur Einmündungsstelle des Dünndarmes los; jetzt lässt sich das Gekröse mit der linken Hand von unten her umgreifen und dasselbe an seiner Wurzel mit Berücksichtigung des Duodenum quer durchschneiden. Auf diese Weise wird der Mastdarm in Verbindung mit den Beckenorganen und der Zwölffingerdarm im Zusammenhang mit der Leber, dem Pancreas und der Milz exenterirt.

Will man Magen, Leber, Pancreas, Duodenum und Milz in Zusammenhang herausnehmen, so beginnt man linksseitig, indem man die Milz mit der linken Hand erfasst und sie von dem Zwerchfell, der Niere und Nebenniere trennt, so dass man hinter die Spitze des Pancreas gelangt und an diesem bis zur Wirbelsäule und über dieselbe hinaus nach rechts präparirt. Jetzt lässt man die Milz wieder in die frühere Lage zurücksinken, trennt die Leber mit Durchschneidung

des *Ligamentum teres* und *suspensorium hepatis* bis zum *Ligamentum coronarium* und löst von der linken Seite her den stumpfen Leberrand vom Zwerchfell bis gegen die untere Hohlvene. Dann schneidet man den linken Lappen ebenfalls bis zur untern Hohlvene vom Zwerchfell ab und gelangt damit zum letzten Akt, der darin besteht, dass man die untere Hohlvene an der Ein- und Austrittsstelle am stumpfen Leberrand durch kräftige Schnitte trennt. Indem man sämmtliche genannte Organe mit Zurücklassung der Nebennieren und Nieren nach abwärts zieht, werden ihre noch vorhandenen Verbindungen durchschnitten.

Die genannten Organe, besonders die Ausführungsgänge der Leber und des Pancreas und ihre Einmündungen in den Zwölffingerdarm, gestatten nach der Exenteration eine bequemere Untersuchung, als in ihrer natürlichen Lage in der Bauchhöhle. Auch lässt sich der Dünndarm leicht von dem peripherischen Gekrösrande mit der Scheere abtragen und seine Untersuchung in beliebiger Weise vornehmen.

Beschränkt sich die Untersuchung der Leber und Milz nur auf Prüfung der Substanzen, so genügt eine einfache Ausschneidung der genannten Organe mit Rücklassung der an ihnen aus- und eintretenden Gefässe.

TOPOGRAPHISCH-CHIRURGISCHE

ANATOMIE DES MENSCHEN

von

Dr. RÜDINGER,

ausserordentl. Professor an der Universität, Adjunct und Prosector an der anatomischen Anstalt in München.

DRITTE ABTHEILUNG.

Erste Hälfte.

(Der Kopf.)

MIT SIEBEN TAFELN

ENTHALTEND ZWANZIG FIGUREN

IN LICHTDRUCK VON MAX GEMOSER,

VIER STAHLSTICHTAFELN UND ZWÖLF FIGUREN IN HOLZSCHNITT.

STUTTGART.

VERLAG DER J. G. COTTA'SCHEN BUCHHANDLUNG.

1874.

Buchdruckerei der J. G. Cotta'schen Buchhandlung in Stuttgart.

Inhaltsverzeichniss des Textes.

Dritte Abtheilung.

(Erste Hälfte.)

	Seite
Der Kopf im Allgemeinen	3
Der Kopf des neugebornen Kindes	4
Die Fontanellen	6
Durchmesser des Kindskopfes	8
Der Schädel des Erwachsenen	10
Die Schädelnähte	14
Der Schädel im Greisenalter	15
Die einzelnen Regionen des Kopfes	16
Regio parietalis	17
Regio frontalis	20
Regio temporalis	24
Regio occipitalis	26
Basis des Schädels und die Gefässe und Nerven	28
1. Die vordere Abtheilung der Schädelbasis. (Vordere Schädelgrube)	28
2. Die mittlere Abtheilung der Schädelbasis. (Mittlere Schädelgrube)	28
3. Die hintere Abtheilung der Schädelbasis. (Hintere Schädelgrube)	31
Das Gehirn und seine Häute	32
Die harte Hirnhaut	33
Sinus durae matris	34
Arachnoidea	36
Pia mater	36
Topographie der Gehirnwindungen	40
Die Stirnlappen	41
Die Scheitellappen	44
Die Hinterhauptslappen	45
Die Schläfenlappen	45
Die Stammlappen *(Insula Reilii)*	46
Gyrus fornicatus	46
Basis cerebri	46
Die Höhlen des Gehirnes und die centralen Ganglien	51
Die centralen Wurzeln der Gehirnnerven	60
Nervus olfactorius	61
„ *opticus*	61
„ *acusticus*	62
„ *oculomotorius*	63
„ *trochlearis*	63
„ *trigeminus*	63
„ *abducens*	64
„ *facialis*	64
„ *glossopharyngeus*, *vagus* und *accessorius Willisii*	64
„ *hypoglossus*	65
Das Gesicht.	
Muskeln des Gesichtes	67
Arterien „ „	71
Venen „ „	73
Nerven „ „	74

	Seite
Die Gesichtsknochen und die Regio retro-maxillaris	77
Die inneren Kaumuskeln, Gefässe und Nerven in der Regio retro-maxillaris	82
Topographie des Unterkiefergelenks	89
Die Mundhöhle und die Zunge	91
Die Gefässe der Zunge	97
Die Nerven der Zunge	98
Die Zähne	101
Die Milchzähne	102
Die bleibenden Zähne	102
Der harte und weiche Gaumen	106
Gefässe und Nerven des Gaumensegels	109
Isthmus faucium und die Mandeln	111
Das Geruchsorgan	111
Die äussere Nase	112
Die Nasenhöhlen	114
Die Gefässe der Nasenhöhlen	117
Die Nerven der Nasenhöhlen	118
Anhang.	
Ueber die Herausnahme des Gehirns bei Erwachsenen und Neugebornen	119

DRITTE ABTHEILUNG.

(ERSTE HÄLFTE.)

DER KOPF.

Die Topographie des Kopfes.

Der Kopf im Allgemeinen.

Von jener Zeit an, als Blumenbach die Eintheilung der Racen vorwiegend auf den Bau des knöchernen Schädels gründete, Goethe, Oken u. A. dessen Analogie mit der Wirbelsäule nachzuweisen sich bemühten, hat man auch der Anatomie und Entwickelungsgeschichte des Kopfes unausgesetzte Aufmerksamkeit zugewendet, und es sind mit specieller Rücksicht auf praktisch-medicinische Disciplinen die anatomisch-histologischen und physiologischen Forschungen, besonders an dem Gehirn und den Sinnesorganen mit Vorliebe aufgenommen und erweitert worden.

Um ein Verständniss für die Eigenthümlichkeit der Schädelbeschaffenheit beim neugebornen Kinde sowohl, als auch beim Erwachsenen zu gewinnen, ist es nothwendig, einige entwickelungsgeschichtliche Vorgänge in Kürze zu berühren.

Was die Entstehung des knöchernen Schädels anlangt, so ist es eine vielfach constatirte Thatsache, dass die *Chorda dorsalis*, um welche sich die Wirbelkörper bilden, bis in die Gegend des Türkensattels reicht und dass sie an ihrem oberen Ende den drei Schädelwirbelkörpern, d. h. der *Pars basilaris ossis occipitis*, dem hinteren und vorderen Keilbeinwirbelkörper als Grundlage dient.

In seiner ersten Anlage stellt der Schädel eine häutige Blase dar, an der sich um die *Chorda dorsalis* herum, unter der Anlage für das Centralnervensystem zwei schienenartige Stücke, die Rathke'schen Schädelbalken genannt, entwickeln. Nachdem in diesen Balken und über ihre Grenze hinaus der hyaline Knorpel sich gebildet hat, wird derselbe zu dem Vorläufer der einzelnen Basalknochen des Schädels, während an dem Schädeldach von dem bindegewebigen Primordialcranium die Knochenentwickelung

ohne knorpeligen Vorläufer ausgeht. Der hyaline Knorpel an der Basis erscheint als eine mit Oeffnungen für die Gefässe und Nerven versehene ungetheilte Platte, und hiedurch soll sich die Bildungsgeschichte der drei Wirbel des Schädels von der der einzelnen Wirbel am Rückgrat wesentlich unterscheiden. Nur C. Bruch will an sehr jungen Rindsembryonen die knorpeligen Segmente, welche die späteren drei Schädelwirbel repräsentiren, als gesonderte Stücke beobachtet haben.

Ueber die Frage, ob der knöcherne Schädel bei seiner Entwickelung eigenthümlichen Bildungsgesetzen folgt, oder ob seine erste Anlage mit jener der Wirbelsäule übereinstimmt, sind die Meinungen zur Zeit noch getheilt. Beide Ansichten werden von bewährten Forschern vertreten.

Das typische zur Stunde noch räthselhafte Auftreten der ersten zahlreichen Knochenkerne an ganz bestimmten Stellen des Primordialschädels und die Eigenthümlichkeit ihres Wachsthumes hat zur Folge, dass der Schädel zur Zeit der Geburt eine, wenn auch individuell etwas verschiedene, doch charakteristische Beschaffenheit darbietet, welche das besondere Interesse der Geburtshelfer in Anspruch nimmt.

Der Kopf des neugebornen Kindes.

Abgesehen von dem knöchernen Labyrinthe und den Gehörknöchelchen bieten zur Zeit der Geburt die Knochen des Schädels eine noch so unvollständige Entwickelungsstufe dar, dass weder die Verschmelzung zusammengehöriger Knochenstücke, noch die Bildung der Nähte und die der Knochensubstanzen vollendet ist. Sämmtliche Knochen sind beim neugebornen Kinde entweder durch hyaline Knorpel oder Bindegewebe mit einander vereinigt, und von der individuell verschiedenen Grösse dieser Zwischenmittel zur Zeit der Geburt scheint die differirende Compressibilität des Kopfes abhängig zu sein.

Da die einzelnen Schädelknochen von bestimmten Kernen, den Ossificationspunkten, aus sich in der Form von peripherisch ausstrahlenden Knochenbalken, welche durch Brücken sich mit einander vereinigen, vergrössern, so lässt sich beim Neugebornen an den platten Knochen die compakte von der spongiösen Substanz nicht unterscheiden, und es besitzen daher einzelne Knochen einen ziemlich hohen Grad von Elasticität. Das radiäre Knochenwachsthum ruft an der Peripherie der platten Knochen,

besonders an den beiden Scheitelbeinen, ziemlich tiefgehende Spalten hervor, welche von Gerichtsärzten schon mit mechanischen Einwirkungen, während des Lebens entstanden, verwechselt wurden. (S. beistehende Figur.)

Auch die Bildung der Nähte und Fontanellen ist das einfache Resultat des Knochenwachsthums. Wenn auch das Scheitelbein schon frühzeitig eine viereckige Gestalt in dem Primordialcranium zeigt, so werden seine Winkel doch später als seine Ränder die benachbarten Knochen erreichen, und während die letzteren sich schon berühren, zeigen die ersteren einen be-

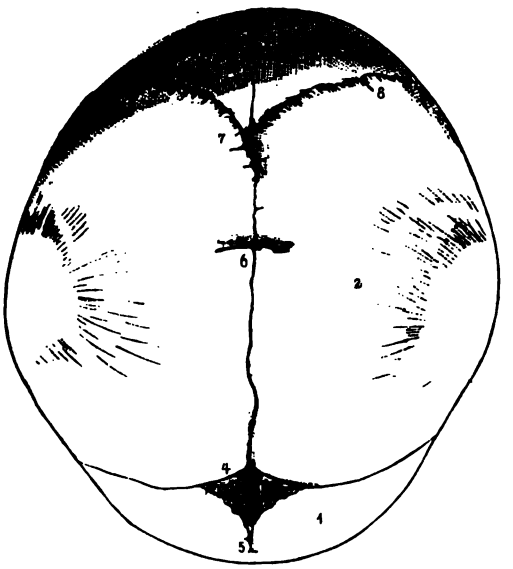

Schädeldach eines neugebornen Kindes von oben gesehen.

1. Stirnbein. 2. Scheitelbein. 3. Schuppe des Hinterhauptbeins. 4. Stirnfontanelle. 5. Längster Schenkel derselben. 6. Pfeilnaht mit tiefgehenden Spalten an den Scheitelbeinen. 7. Hinterhauptsfontanelle. 8. Lambdanaht.

deutenden Abstand von einander und diese Stellen sind als die Fontanellen bekannt.

Wirken innerhalb des Schädels pathologische Vorgänge ein, welche die Annäherung und schliesslich die Vereinigung hindern, so können sich zwischen den normalen Knochen in den noch membranösen Nähten oder in den Fontanellen besondere Knochenkerne ablagern, welche nach ihrer Ausbildung selbstständig bleiben und dann unter sich und mit den normalen Knochenrändern als *Ossa intercalaria* Nähte der verschiedensten Art bilden.

Gegen das Ende des fötalen Lebens stossen die Knochenränder am Schädeldach fast aneinander, die vorderen medialen Winkel der Scheitelbeine stehen aber noch ziemlich bedeutend von den correspondirenden der Stirnbeinhälften ab und es entsteht so die Stirnfontanelle, ein Trapez, dessen längster Schenkel gegen das Gesicht und somit bei geringgradiger Drehung des Kopfes auf der Wirbelsäule gegen die Vorderfläche des Kindes gerichtet ist.

Die kleine oder Hinterhauptsfontanelle ist zur genannten Zeit nicht als membranöse Stelle, sondern als dreischenkeliger Knochenrand fühlbar; die beiden lateralen Schenkel gehören der Lambdanaht und der mittlere sagittale der Pfeilnaht an.

Die seitlichen Fontanellen entsprechen den beiden lateralen Winkeln der Scheitelbeine. Die vordere seitliche wird von dem Scheitel-, Keil- und Schläfenbein, die hintere von der *Pars mastoidea,* dem Scheitel- und Hinterhauptsbein eingefasst. Sie ist von den Gebilden der *Regio temporalis* gedeckt, und da der *Musc. temporalis* beim Neugebornen schon ziemlich dick ist, so kann ihr wegen Lage und geringerer Zugänglichkeit nicht die praktische Bedeutung zuerkannt werden, wie der Stirn- und Hinterhauptsfontanelle.

Von eigentlichen Nähten im Sinne jener am erwachsenen Schädel kann man beim Neugebornen nicht sprechen. Fühlbar sind nur die Kranznaht — *Sutura coronalis* —, welche von einem grossen Keilbeinflügel bis zum andern reicht; dann die Pfeilnaht — *S. sagittalis* — und die Lambdanaht — *S. lambdoidea* —. Letztere geht zwischen der Schuppe des *Os occipitis* und den hinteren Rändern der beiden Scheitelbeine von einer *Pars mastoidea* zur andern und stösst in der Mitte auf die Pfeilnaht, welche zwischen den beiden Scheitelbeinen sich befindet. Die beiden Schuppennähte in den Schläfengegenden können nicht immer durch die Weichtheile hindurch gefühlt werden.

Bei hydrocephalischen Köpfen wird die Knochenentwickelung zuweilen so bedeutend gestört, dass zwischen den normalen Knochen Lücken, die sog. falschen Fontanellen, übrig bleiben, welche von Seite des Geburtshelfers Berücksichtigung verdienen. Bilden sich in ihnen besondere Knochen — *Ossa intercalaria* —, so entsteht beim Erwachsenen der sog. geographische Schädel, an dem die Scheitelbeine und auch andere Knochen in mehrere Abtheilungen zerfallen, deren Nahtstellen bei Schädelwunden mit Fissuren der Knochen verwechselt werden können. Am zahlreichsten werden die Schaltknochen in der Lambdanaht beobachtet. Eine praktische Bedeutung können dieselben erlangen, wenn sie sehr gross und an un-

gewöhnlichen Stellen vorkommen. Beistehende Abbildung stellt die Schaltknochen in der Sagittal- und Lambdanaht von einem weiblichen Schädel dar, deren eigenthümliche Vereinigung unter sich und mit den Scheitelbeinen bei einer vorhanden gewesenen Kopfwunde als Fissuren angesehen wurden.

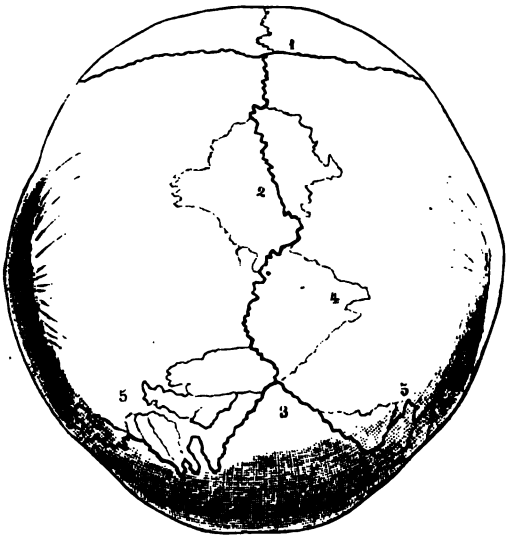

Schädeldach von einer Frau.

1. Kranznaht. 2. Sagittalnaht. 3. Lambdanaht. 4. Grosse Schaltknochen in der Pfeilnaht. 5. Grosse Schaltknochen in der Lambdanaht.

Charakteristisch ist der Kopf des neugebornen Kindes dadurch, dass sein Gesichtstheil relativ zum Gehirnschädel sehr klein ist. In dem Verhältniss, als nach der Geburt die Kauwerkzeuge und mit ihnen die Gesichts- und vorderen Basalknochen des Schädels sich stärker entwickeln und die Zahnbildung mit Erweiterung der Nasen- und Oberkieferhöhlen zunimmt, ändert sich das relative Grössenverhältniss zwischen den genannten beiden Abtheilungen in auffallender Weise.

Nach Sömmering beträgt die Grösse des Kopfes im zweiten Monat des fötalen Lebens die Hälfte, beim Neugebornen den vierten, im dritten Jahre den fünften und beim Erwachsenen den achten Theil des ganzen Körpers. Nach Cuvier verhält sich die Grösse des Gehirns, von welchem der Umfang des Hirnschädels im fötalen Leben abhängig ist, beim Neugebornen zum ganzen Körper wie 1 : 22, beim Jüngling wie 1 : 25, beim Erwachsenen wie 1 : 30 und beim Greise wie 1 : 35.

Die einzelnen Durchmesser des Kindskopfes, welche man angenommen hat, sind folgende:

1) *Diameter occipito-frontalis (Diameter rectus);*
2) *D. suboccipito-frontalis;*
3) *D. trachelo-parietalis anterior;*
4) *D. suboccipito-parietalis;*
5) *D. mento-parietalis s. diagonalis;*
6) *D. trachelo-parietalis posterior;*
7) *D. mento-occipitalis* (der schräge oder grosse Durchmesser).

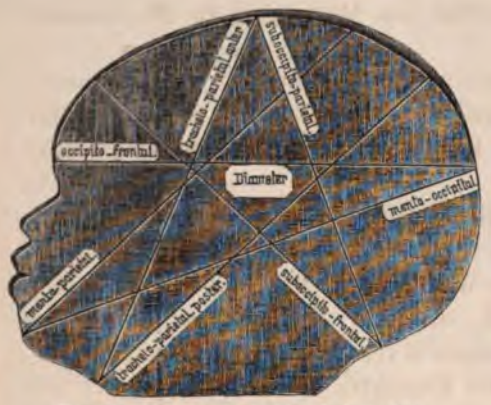

Planum mento-parietale
nach einer plastischen Darstellung
von Hegar.

Bezüglich der Ausgangs- und Endpunkte, wo diese Durchmesser genommen werden, siehe beistehende Figur.

Die Durchmesser von einer Seite zur andern sind:

a) der *Diameter biparietalis;*
b) der *D. bitemporalis* und
c) der *D. bimalaris.*

Der Kopfumfang (über die Stirnhinterhauptsgegend gemessen) beträgt im Mittel nach Hecker bei einem reifen Kinde 34,66 Cm.:

a) bei Knaben 34,94 Cm.;
b) bei Mädchen 34,34 Cm.

Demnach ist der Kopfumfang eines reifen Knaben um 6 Mm. grösser als der eines reifen Mädchens.[1])

Die drei Hauptdurchmesser des Kopfes betragen nach Hecker:

1) der diagonale Durchmesser (schräge, grosse — *Diameter mento-occipitalis)*

13,38 Cm. { Knaben 13,58 Cm.; Mädchen 13,16 Cm.;

2) der gerade Durchmesser *(D. rectus s. occipito-frontalis)*

11,66 Cm. { Knaben 11,76 Cm.; Mädchen 11,55 Cm.;

3) der quere Durchmesser *(D. biparietalis; D. transversus major)*

9,22 Cm. { Knaben 9,24 Cm.; Mädchen 9,20 Cm.

Diese Mittelzahlen sind das Resultat von Messungen an 985 Kindern = 520 Knaben und 465 Mädchen.

Schroeder gibt für den kleinen queren Durchmesser (grösste quere Entfernung an den beiden Kranznähten — *D. bitemporalis)* 8 Cm. und für den senkrechten vom Scheitel bis zum Hinterhaupt *(D. suboccipito-parietalis)* 9,5—10 Cm. an.

Dabei ist noch hervorzuheben, dass neben dem grösseren Umfang und Durchmesser bei Knaben die Kinder von Erstgebärenden geringere Masse zeigen, als die von Mehrgebärenden, und die Durchmesserverhältnisse der einzelnen Knochen so variirend sind, dass bei grösserer sagittaler Ausdehnung der Scheitelbeine der Kopf einen dolichocephalen und bei geringerer einen mehr brachycephalen Charakter erhält und dadurch die Entfernung des *Foramen magnum* von der prominirenden Stelle des Hinterhauptes individuell verschieden wird.

Wenn v. Hecker in dieser Formeigenthümlichkeit des Kopfes ein Hilfsmoment für die Gesichtslage während der Geburt findet, so muss der Anatom dieser Auffassung beitreten, da er bei Betrachtung dieser Schädel sagen kann, dass die dolichocephale Kopfform bei Neugebornen gewiss nur das Resultat der Eigenthümlichkeit der einzelnen Knochen und nicht Folge einer mechanischen Einwirkung während der Geburt ist.

Die Verkleinerungsfähigkeit der einzelnen Kopfdurchmesser und die damit zusammenfallende Compressibilität des Kopfes, welche sich nicht auf die Basis, sondern nur auf das Schädeldach beschränkt, ist abhängig von

---

[1]) Nach Poppel beträgt der durchschnittliche Kopfumfang von 114 reifen Kindern, welche in der Beckenendlage geboren wurden, 34,59 Cm.

dem Entwickelungsgrad seiner Knochen oder von der Breite der Zwischensubstanz in den noch nicht vollständigen Nähten. Die experimentellen Untersuchungen Pétrequins ergaben, dass, wenn der Kopf durch die Zange in einer Richtung reducirt wurde, derselbe in einer anderen Richtung, wenn auch nicht in ganz gleichem Verhältniss, sich vergrösserte, und Baudelocque fand, dass bei starkem Druck der Querdurchmesser sich um 4—9 Mm., der Stirnhinterhauptdurchmesser aber um 6 bis 13 Mm. verringerte.

Dass der letztere durchschnittlich mehr verkleinert werden kann, als der erstere, hat nur darin seinen Grund, dass hier die Knochen in der Kranz- und Lambdanaht und dort nur in der Sagittalnaht eine Verschiebung zulassen.

Erst nach der Geburt bilden sich die Schädelnähte und zwar greifen entweder die zackigen Knochenränder in einander (wahre Nähte), oder es stossen nur rauhe Ränder zusammen (falsche Nähte). Zwischen diesen beiden Formen der Knochenverbindung lassen sich eine grössere Anzahl Uebergänge nachweisen.

Im zweiten Jahre entstehen die Zacken in der Pfeilnaht und Lambdanaht und etwas später erst in der Kranznaht. Die Stirnfontanelle fängt an sich zu verkleinern durch Verwachsung der Stirnnaht, welche aber auch das ganze Leben hindurch offen bleiben kann *(Caput cruciatum)*.[1]) Der sagittale Durchmesser der Fontanelle verringert sich, so dass sie gegen das Ende des zweiten Lebensjahres von vorn nach hinten 1,8 Cm. und in querer Richtung 3,3 Cm. im Durchmesser beträgt.

Wenn auch normaler Weise die Stirnfontanelle in der Regel im zweiten Lebensjahre oder schon früher sich schliesst, so hat doch Bauhin dieselbe im zwanzigsten, Bartholin im dreissigsten und Sidren im vierzigsten Lebensjahre offen gefunden. *Hydrocephalus internus* ist eine der häufigsten Ursachen ihrer späteren Verwachsung.

Der Schädel des Erwachsenen.

Nachdem die Gesichtsknochen im Verein mit den Knochen der Schädelbasis durch rascheres Wachsthum, in Verbindung mit der Entwickelung der

[1]) Nach Welcker entsteht in Folge des Offenbleibens der Stirnnaht eine breite Stirn. Die „frontale Brachycephalie“ betrachtet Welcker abhängig von dem Offenbleiben der Stirnnaht.

Zähne und der damit Hand in Hand gehenden stärkeren Ausbildung des Kauapparates und der Vervollständigung der Oberkieferhöhlen, den Hirnschädel eingeholt haben, muss sich nothwendig das relative Grössenverhältniss zwischen Gesicht- und Hirnschädel ändern.[1]) Im Greisenalter gestalten sich diese Beziehungen abermals um, indem die Zähne ausfallen, die beiden Kiefer zunächst an ihren Alveolarrändern atrophiren und auch alle jene

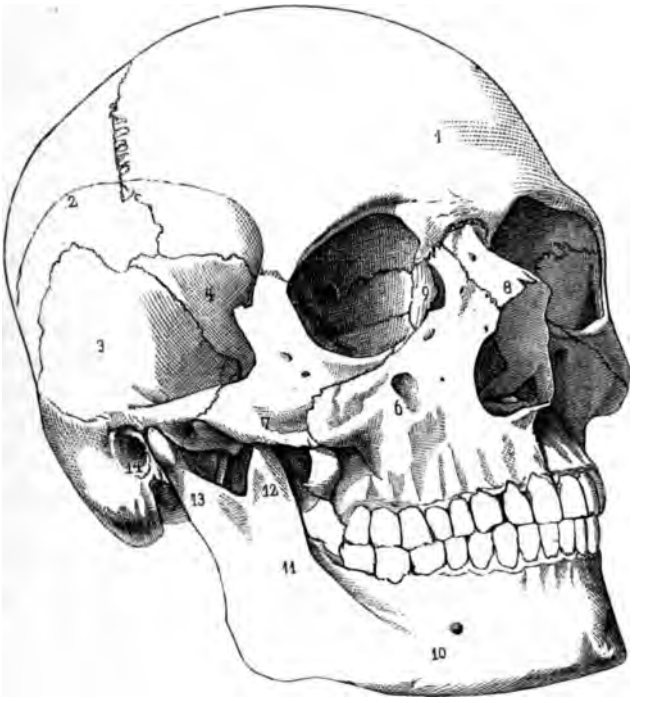

Nach einer photographischen Aufnahme eines männlichen Schädels.

1. Stirnbein. 2. Scheitelbein *(Linea semicircularis parietalis)*. 3. Schläfebein. 4. Grosser Flügel des Keilbeins. 5. *Lamina papyracea* des Siebbeins an der inneren Wand der Augenhöhle. 6. Oberkiefer mit dem *Foramen infraorbitale*. 7. Wangenbein. 8. Nasenbein. 9. Thränenbein mit dem *Sulcus nasolacrymalis*. 10. Unterkiefer *(Foramen mentale)*. 11. Aufsteigender Ast des Unterkiefers. 12. *Processus coronoideus*. 13. *Processus condyloideus*. 14. *Meatus auditorius externus*.

Knochen, mit denen die Kaumuskeln in Zusammenhang stehen, schwächer werden, so dass das Gesichtskelet relativ zum Schädel wieder bedeutend kleiner wird als im mittleren Lebensalter.

---

[1]) Eine der werthvollsten Arbeiten über die Wachsthumgesetze des Schädels hat **Welcker** in Halle im Jahre 1862 geliefert.

Abgesehen von den Unterschieden in der Grösse, Stärke und den relativen Differenzen bei den verschiedenen Racen, ergibt sich für die beiden Geschlechter derselben Race eine auffallende Verschiedenheit in der Stärke der Knochen. Während das Gewicht von sechs männlichen Schädeln aus dem mittleren Lebensalter zwischen 740—832 Gramm schwankt, hat das des weiblichen nur 575—665 Gramm und es sinkt bei vier hochbejahrten Individuen wieder bis auf 365—403 Gramm herab. [1])

Das verschiedene Gewicht ist zunächst abhängig von der dünnen oder dicken Beschaffenheit der Knochen innerhalb normaler Grenzen. Im Allgemeinen sind die Schädelknochen des Weibes dünner als beim Manne und somit auch leichter zerbrechlich; ein Umstand, der bei Schädelverletzungen von Seite des Gerichtsarztes Beachtung verdient.

Sämmtliche Schädelknochen bestehen fast durchweg aus einer äusseren compakten Knochenlamelle, aus der gefässreichen mit Venen durchzogenen *Diploë* und aus der *Tabula interna*, die man auch ihrer Sprödigkeit wegen *Tabula vitrea* nennt. Die grössere Sprödigkeit der *Tabula interna* beim Lebenden ist eine durch vielfache Erfahrungen constatirte Thatsache. Sie unterscheidet sich zwar in ihrer chemischen Constitution nicht von der äusseren Tafel, wohl aber durch ihre dünnere Beschaffenheit und eine geringere Anzahl von Havers'schen Kanälchen, so dass die compakten Brücken zwischen denselben grösser sind, als in der *Tabula externa* (Luschka). Mitunter findet man bei unbedeutenden Fissuren oder Impressionen der *Tabula externa* ausgedehnte Splitterungen der inneren Tafel mit Loslösung einzelner Stücke, die stark nach innen vorspringen und Gehirndruck hervorrufen können.

Die Dicke der Schädelknochen zeigt sich mitunter bei verschiedenen Individuen auffallend grossen Schwankungen unterworfen. An zwei Schädeldächern von Erwachsenen innerhalb normaler Grenzen ergeben die dünnsten Stellen an den drei Regionen der Stirn-, Scheitel-, Hinterhauptsgegend folgende Durchmesser:

A	1,7 Mm.	1,9 Mm.	4,4 Mm.
B	6,8 Mm.	4,7 Mm.	6,5 Mm.
Neugebornes Kind	1,2 Mm.	0,9 Mm.	1,7 Mm.

Bei dem Schädeldach A erstreckt sich die Atrophie besonders auf die *Diploë* und bei B die Verdickung vorwiegend auf die compakten Lamellen. Das Schädeldach A wiegt 174 Gramm und das B 419 Gramm.

---

[1]) Diese Gewichtsangaben sind mehreren Schädeln der Münchener Sammlung entnommen.

Die Ursachen, welche die Verschiedenheit in der Dicke des Schädels zur Folge haben, muss der Gerichtsarzt mit in Betracht ziehen, wenn er eine Schädelwunde und ihre Folgen mit Rücksicht auf die Beschaffenheit der Knochen zu beurtheilen hat. Wie hochgradig die Elasticität der Schädelknochen und die des ganzen Schädels sein kann, zeigen die Versuche von Bruns. Dieser Forscher hat ganze Köpfe einer sehr starken Compression ausgesetzt, wobei die Durchmesser in der Richtung des Druckes verkleinert und jene in einer anderen Richtung ohne Fractur vergrössert wurden. Der Querdurchmesser konnte in einzelnen Fällen ohne Fractur bis auf 15 Mm. verkleinert werden; in anderen entstanden schon Brüche bei viel geringerem Druck, selbst bei jungen Individuen.

Eine Eigenthümlichkeit im Bau der Schädelknochen besteht ferner darin, dass ihre Dicke an verschiedenen Stellen wechselt.

An vollständig macerirten Schädeln erkennt man dieselbe, wenn sie bei durchfallendem Lichte betrachtet werden, am besten. Stark sind die mittleren Parthien der Schädelbasis, und wenn die Höhlenbildung in den beiden Keilbeinkörpern vollendet ist, so hat die poröse *Pars basilaris ossis occipitis* den grössten Umfang. Die Knochenlamellen, welche die beiden Keilbeinhöhlen gegen die Schädelhöhle abschliessen, sind durchschnittlich dünner als die unteren, welche gegen die Rachen-Nasenhöhle vorhanden sind. Stark entwickelt erscheinen die grossen und kleinen Flügel des Keilbeins, die Pyramiden der Schläfenbeine, die Gelenktheile des Hinterhauptes und die *Pars occipitalis ossis occipitis* in der Mitte und oben. Die dünnen Knochenlamellen treten bei geringgradiger Knochenatrophie zunächst an den Decken der Augenhöhle auf, wo man zuweilen einen vollständigen Schwund findet, so dass die Periorbita sich mit der *Dura mater* vereinigt.

In der mittleren Schädelgrube sind die dünnsten Stellen an der Schuppe und am lateralen vorderen Scheitelbeinwinkel wahrnehmbar, wo im *Canalis parietalis* ebenfalls vollständige Lücken auftreten können.

Die schwächste Knochenstelle der hinteren Schädelgrube beschränkt sich auf die Parthien neben und hinten vom *Foramen magnum*. Diese Stellen sind es denn auch, welche bei indirekten Fracturen durch Contrecoup am häufigsten verletzt gefunden werden. Bei der dünnen Beschaffenheit der *Lamina cribrosa* ist die Möglichkeit gegeben, die Gebilde in der Schädelhöhle von der Nasenhöhle aus zu verletzen mit Zerreissung der *Dura mater* und Abfluss der Cerebrospinalflüssigkeit an dieser Höhle. Schon die Egypter haben diese dünne Stelle zur Anbohrung der Schädel ihrer Leichen benützt, um das Gehirn vor der Einbalsamirung zu entfernen.

Die Schädelnähte.

Die verschiedenartige Vereinigung der Schädelknochen mit einander und mit den Knochen des Gesichtes hat in soferne eine praktische Bedeutung, als die Fissuren der Schädelknochen oft die Nahtgrenze nicht überschreiten. Die aus der Entwickelungsgeschichte von dem Primordialschädel in den Nähten übrigbleibenden gefässführenden Zwischenlagen, die sog. Nahtknorpel, denen nach Gudden beim Knochenwachsthum bisher eine allzu grosse Rolle zugeschrieben wurde, stellen elastische Zwischenlagen zwischen den einzelnen Knochen dar. Sie sind oft die Ursache, dass eine Fractur nur auf einen Knochen beschränkt bleibt.

Die Kranznaht — *Sutura coronalis* —, welche zwischen Stirn- und Scheitelbein von einem grossen Keilbeinflügel bis zum anderen reicht, ist in der Nähe der grossen Keilbeinflügel eine Schuppennaht, indem sich die Scheitelbeine auf die schief abgesetzte Fläche des Stirnbeins auflegen, dann wird sie zu einer stark gezackten und an ihrem Zusammentreffen mit der Pfeilnaht eine weniger gezackte Naht.

Ebenso zeigt die Pfeilnaht — *Sutura sagittalis* — in ihrer gezackten Beschaffenheit an den verschiedenen Stellen einen wechselnden Charakter. Wenig tiefgehend sind die Zacken in der Nähe der Kranznaht, stark und zahlreich in der Mitte der Scheitelhöhe und nach rückwärts gegen die Lambdanaht werden sie einfach, aber ziemlich lang.

An der Lambdanaht — *Sutura lambdoidea* — erscheinen die Zacken grob in der Mitte, mehr zur Seite werden sie feiner und an der *Pars mastoidea* findet die Vereinigung häufig durch einfache Anlagerung rauher Knochenränder statt. Alle Nähte am Schädeldach zeigen innen einen ganz anderen Charakter als aussen, denn den tiefsten Zacken aussen entsprechen innen nur einfache sägeförmig gestaltete Ränder, und man darf sagen, dass die *Sutura dentata* sich vorwiegend auf die *Tabula externa* beschränkt. Soweit der obere Rand der Schuppe an das Scheitelbein grenzt, stellt die Vereinigung eine reine Schuppennaht dar. Eine *Sutura dentata* bildet die *Pars mastoidea* mit dem Scheitelbein und der vordere untere Rand der Schuppe in ihrer Vereinigung mit dem grossen Keilbeinflügel. Die *Sutura sphenofrontalis* und *spheno-parietalis* sind ebenfalls schuppenartige Nähte. Die Verbindung des grossen Keilbeinflügels mit dem Wangenbein wird durch grobe Zacken vermittelt, und ebenso jene des kleinen Keilbeinflügels an dem Orbitaltheil des Stirnbeins. Alle übrigen Knochen an der Schädelbasis legen sich entweder mit einfachen rauhen Rändern oder schwach entwickelten

Zacken an einander. Man wird bei dieser verschiedenen Art der Knochenvereinigung sagen dürfen, dass bei gleich starker mechanischer Einwirkung auf den Schädel an einer Stelle leichter als an einer andern eine *Diastasis suturarum* entstehen kann.

Wenn wir auch der Auffassung, dass weder der Schädel das Gehirn, noch das Gehirn den Schädel forme, und dass beide Theile einen relativ selbstständigen und doch einen bestimmten von einander abhängigen Entwickelungsprocess durchmachen, im Allgemeinen beitreten, so kann man doch nicht läugnen, dass die Nahtverwachsung in früheren Lebensjahren auf die Form des Kopfes hochgradig einwirkt. Auffallend dolichocephale Kopfform zeigt sich häufig bei Verwachsung der Pfeilnaht, und hochgradig brachycephale Schädel werden bei Verwachsung der Kranz- und Lambdanaht beobachtet.

Der frühzeitigen Nahtverwachsung hat man vielleicht bisher einen allzu grossen Einfluss auf die Entwickelung des Gehirnes zugeschrieben, denn man findet sowohl Entwickelungshemmungen des Gehirnes ohne Verwachsung der Nähte, als auch Synostosen des Schädeldaches ohne irgend welche Beeinträchtigung des Gehirnes und seiner Funktionen. So darf auch angenommen werden, dass die in neuerer Zeit so vielfach besprochene Microcephalie wahrscheinlicher ihren Grund in einer tiefgreifenden Störung der Gehirnentwickelung während des fötalen Lebens hat, als in einer anomalen Bildung des knöchernen Schädels, obschon auch mitunter an diesem bei Microcephalen pathologische Veränderungen beobachtet werden (Bischoff). Dass die Asymmetrie des Gehirnschädels meist durch Verwachsung der einen oder anderen Nahtstelle hervorgerufen wird, kann nicht bezweifelt werden, aber es werden auch asymmetrische Schädel beobachtet, an denen man vergeblich nach einer Synostose sucht.

Der Schädel im Greisenalter.

Wie oben schon erwähnt, nimmt der Schädel im Greisenalter durchschnittlich an Gewicht bedeutend ab. Nicht nur die Gesichtsknochen, in erster Reihe der Ober- und Unterkiefer, atrophiren, sondern auch alle Knochen des Hirnschädels werden gewöhnlich dünner und leichter, so dass alle die an und für sich schwachen Stellen entweder vollständig transparent werden, oder ganz und gar schwinden. Das *Pericranium externum* und die *Periorbita* können sich stellenweise mit der *Dura mater* vereinigen, und die

betreffenden Knochenparthien an macerirten Schädeln zeigen Oeffnungen mit scharfkantigen Begrenzungen. Gewöhnlich erweitern sich die normalen pneumatischen Höhlen zu grossen Räumen, besonders die Stirn- und Keilbeinhöhlen. Die letzteren können sich bis in den hinteren Keilbeinkörper ausdehnen, so dass sie rückwärts bis an den *Clivus Blumenbachii* reichen.

Aber auch das entgegengesetzte Verhalten bietet mitunter der Schädel dar, indem seine Knochen hypertrophisch werden mit gleichzeitiger Verwachsung der Nähte. Diese Hypertrophie geht gewöhnlich auf die *Diploë* über, so dass das ganze Schädeldach compakt erscheint mit Verengerung besonders der die Venen aufnehmenden Kanäle. Die Knochen sind sehr dick und hart und ihre Vergrösserung findet nach allen Seiten, also auch nach der der Höhle zugewendeten Fläche mit Compression des Gehirnes, statt. Hyrtl fand bei derartiger hochgradiger Schädelhypertrophie, dass die Kanäle für die Carotiden und die Oeffnungen für die *Arteriae meningeae* ihre normale Weite hatten. Während demnach der Blutzufluss nicht gehemmt ist, wird der Abfluss durch Verengerung der Oeffnungen für die grossen Venen und für die *Emmissaria Santorini* hochgradig beeinträchtigt, so dass Circulationsstörungen innerhalb der Schädelhöhle sich einstellen.

Dass die Schädelcapacität im vorgerückten Alter eine Verkleinerung erleidet, ist möglich, aber schwer nachweisbar. Jedenfalls zeigt das Gehirn bei hochbejahrten Individuen ein anderes Verhältniss zur Schädelhöhle, als im jugendlichen und mittleren Lebensalter. Bei der senilen Gehirnatrophie sinkt nach Wegnahme des Daches die *Dura mater* faltig ein und es ist gewöhnlich viel Flüssigkeit vorhanden, während sie in früheren Lebensaltern, wenn keine pathologischen Processe innerhalb der Schädelhöhle eingewirkt haben, prall gespannt erscheint und wenig Cerebrospinalflüssigkeit abfliesst. Nach den Beobachtungen Bichat's soll bei der senilen Gehirnatrophie ziemlich constant Verdickung der Schädelknochen stattfinden.

Die einzelnen Regionen des Kopfes.

Wird die gangbare Eintheilung des Kopfes in Gehirn- und Gesichtsschädel beibehalten und betrachtet man an dem ersteren die einzelnen Regionen des Schädeldaches getrennt von der *Basis cranii*, so ist hervorzuheben, dass an ersterem die Schichtung in seinen verschiedenen Gegenden vorwiegend deshalb von wechselnder Stärke ist, weil an der Stirn und dem

Hinterhaupt zu jenen Gebilden, welche an der Scheitelgegend besprochen werden, sich dünne Muskellagen und an den beiden Schläfengegenden die starken gleichnamigen Kaumuskeln mit den Schläfenfascien einschalten.

Die *Regio occipitalis, frontalis* und *parietalis* entsprechen nicht der ganzen Ausdehnung der Knochen, die von ihnen ihre Namen entlehnen, sondern nur der obern glatten *Pars occipitalis ossis occipitis*, der Stirnfläche des *Os frontis* und jenen Abtheilungen der beiden Scheitelbeine, welche zwischen den beiden *Lineae semicirculares* eingeschlossen sind. Während die drei unpaaren Regionen äusserlich keine Grenzmarke zeigen, werden sie von den paarigen Schläfengegenden durch die etwas prominirende *Linea semicircularis* geschieden.

Regio parietalis.

Die Grenze der Scheitelgegend fällt vorn auf die Kranznaht und rückwärts auf die Lambdanaht. Seitlich dagegen rechnet man nur die oberen Hälften der Scheitelbeine bis zu ihren Bogenlinien zu dieser Gegend. Die unter den Bogenlinien gelegenen Abschnitte der Scheitelbeine werden mit den Schläfengegenden beschrieben.

Da die *Lineae semicirculares* der Scheitelbeine bei den verschiedenen Racen einen ungleich grossen Abstand von einander zeigen, so erweist sich die Breite der Scheitelregion sehr variirend. An dem Schädel eines erwachsenen männlichen eingebornen Californiers beträgt der Abstand der genannten beiden Linien von einander bei einer Messung über die Kranznaht 7,5 Cm., bei zwei Negerschädeln 12 und 14 Cm. und bei zwei Schädeln von erwachsenen Bayern 16 und 18 Cm. Somit ist die Breite bei letzteren mehr denn doppelt so gross, als bei dem ersteren. Der Grund dieser auffallenden Differenz liegt vorwiegend in der grösseren Ausdehnung des Ursprungs der stärkeren *Musculi temporales* bei dem californischen Häuptling, ganz abgesehen von dem Unterschiede, welcher durch die verschiedene Schädelcapacität hervorgerufen wird.

Die einzelnen Schichten an der Scheitelgegend, welche zusammen einen Durchmesser von 5 Mm. haben, sind: 1) die behaarte Kopfhaut, 2) das subcutane Fettgewebe, 3) die *Galea aponeurotica*, 4) das *Pericranium externum*.

Die behaarte Kopfhaut mit ihren zahlreichen Haarbalgdrüsen, welche bis in das subcutane Fettgewebe reichen, erscheint ziemlich dick. Die Haarbälge mit ihren Talgdrüsen und dem grossen Reichthum an Nerven und Gefässen können der Ausgangspunkt mannichfacher pathologischer Vorgänge sein, unter denen die Balggeschwülste am häufigsten zu operativen Eingriffen Veranlassung geben. Die Wurzeln der Haare reichen als Einstülpungen der Lederhaut bis in das subcutane Fettgewebe hinein, so dass bei einer Trennung der Haut von dem Fettgewebe die Haarbälge theilweise in letzterem zurückbleiben.

Das subcutane Bindegewebe kann bei mässig starker Fettablagerung als eine zusammenhängende Lamelle dargestellt werden (s. Taf. I. Fig. I, A, 2). Dasselbe verbindet die äussere Haut fest und innig mit der *Galea aponeurotica*, so dass bei einer Verschiebung der letzteren die erstere sich mit bewegen muss. Die innige Vereinigung der äusseren Haut mit der sehnigen Kopfhaube hat zur Folge, dass Blutergüsse in dem subcutanen Bindegewebe sich als pralle Anschwellungen kennzeichnen, indem einer grösseren Ausbreitung des Extravasates mehr Hindernisse entgegenstehen, als bei einem Bluterguss unterhalb der *Galea*.

Alle grösseren Arterien und Venen des Schädeldaches nehmen in der *Regio parietalis* ihren Verlauf in dem Unterhautbindegewebe und ebenso die sensiblen Nerven. Die Zweige, welche aus der *Arteria* und *Vena frontalis*, seitlich aus der *Arteria* und *Vena temporalis superficialis* und rückwärts aus der *Arteria* und *Vena occipitalis* hervorgehen, bilden unter sich und mit denen der anderen Seite gröbere Netze, so dass bei einer grösseren Verwundung mehrere Gefässe, welche von verschiedenen Bahnen abstammen, comprimirt oder unterbunden werden müssen, um die Blutung zu stillen.

In Folge dieser Anordnung der Gefässe entsteht zuweilen nach Contusionen auf der Scheitelgegend das *Aneurysma cirsoideum (Varix arterialis)*, eine ungleichmässige Erweiterung mehrerer anastomosirender Arterien in geschlängelter Anordnung.

Die grösseren sensiblen Nervenzweige nehmen auf der Scheitelhöhe gleichfalls ihren Verlauf in dem subcutanen Fettgewebe, ohne jedoch der Richtung der Gefässe zu folgen (s. Taf. V, Fig. A). Sie stammen vom *Nerv. frontalis (Ramus primus nervi trigemini)* und dem spinalen *Nerv. occipitalis major (Plexus cervicalis superior)*. Nach Voigt erreichen die hinteren Zweige des *Auriculo-temporalis* die Scheitelgegend.

Galea aponeurotica. Die sehnige Kopfhaube wurde schon von Santorini als *Galea tendinea* beschrieben. Sie stellt wesentlich die sehnige Ausbreitung der zwei Stirn- und Hinterhauptsmuskeln dar; aber auch in der Schläfegegend geht der *Musc. epicranius temporalis* und der sog. *Levator auriculae* in dieselbe über, so dass in dem ganzen Umfange des Schädels, mit Ausnahme des Raumes zwischen den beiden Occipitalmuskeln, eine Muskellamelle angebracht ist, welche sich als Sehnenhaube fortsetzt. Ihre Verbindung mit der Beinhaut des Schädels ist so locker, dass sie nach Trennung mittels eines frontalen oder sagittalen Schnittes, wie er bei Oeffnung der Schädelhöhle auszuführen ist, durch einen kräftigen Zug abgerissen werden kann. Wegen der losen Vereinigung der *Galea* mit dem *Pericranium*

externum breiten sich, wie erwähnt, Exsudate und Blutergüsse unter der *Galea* leichter aus, als im subcutanen Fettgewebe.

Auf der *Regio parietalis* kann die Beinhaut — *Pericranium externum* — als Lamelle leicht losgelöst werden, wobei man wahrnimmt, dass sie mit den Nahtstellen einen innigeren Zusammenhang hat, als mit den übrigen Stellen der platten Knochen, eine Anordnung, welche auf die Entstehungsweise der Schädelknochen zurückzuführen ist. Da die Knochen des Schädeldaches in dem bindegewebigen Primordialschädel sich entwickeln, so stellen das *Pericranium* und die *Dura mater* beim Neugebornen an den Fontanellen und Nähten noch eine zusammenhängende Membran dar, in der die Knochenbildung vorrückt, und nach endlicher Vereinigung der Knochenränder bleiben in den Nähten die Reste der bindegewebigen Vorläufer der Knochen, die sog. Nahtknorpel zurück. Zur Zeit der Geburt ist die Differenzirung der genannten einzelnen Schichten schon so weit vollendet, dass ihre Abgrenzung von einander nachweisbar ist.

Da die Beinhaut als Matrix des Schädeldaches die Gefässe und Nerven zu den Knochen führt, so kann Loslösung derselben leicht pathologische Veränderungen, wie Exfoliation, Caries oder Necrose, zur Folge haben. Wenn es auch Thatsache ist, dass das *Pericranium internum* sich bei der Knochenentwickelung und dem Knochenwachsthum des Schädeldaches betheiligt, so darf doch bei operativen Eingriffen am Schädeldach, wie bei der Trepanation, nicht ausser Acht gelassen werden, dass die äussere Beinhaut für die Regeneration der *Tabula externa* von hoher Bedeutung ist und daher Schonung derselben stets angezeigt erscheint.

Von der einfachen Kopfgeschwulst bei Neugebornen, welche durch Druck auf die Gefässe und dadurch gehinderten Rückfluss des Blutes in allen Schichten aussen am Knochen auftritt, unterscheidet sich das *Kephalhaematom*, welches in einem Blutergusse vorzugsweise unter dem *Pericranium* des Scheitelbeines besteht. Selten überschreitet dasselbe die Nahtgegenden des Scheitelbeines. Seine Entstehung ist nicht immer auf mechanische Ursachen zurückzuführen.

Die beiden Scheitelbeine sind ziemlich gleich dick. In ihrer ganzen Ausdehnung vermitteln die feineren Gefässe und in den beiden Scheitelbeinöffnungen die Venen den direkten Zusammenhang zwischen den Gefässen der äusseren Bedeckungen und jenen der *Dura mater*. Zwei Venen gelangen direkt aus dem oberen Längsblutleiter durch die *Foramina parietalia* auf die Scheitelhöhe, wo sie in die äusseren Venen sich fortsetzen.

Regio frontalis.

Die Stirnregion erstreckt sich auf die *Superficies frontalis* des Stirnbeines und reicht demnach von den oberen Rändern der Augenhöhlen und der Nasenwurzel bis zur Kranznaht. Ihre seitliche Begrenzung fällt auf die beiden *Lineae semicirculares frontales.*

Für die Bestimmung der Kranznaht am Lebenden fehlen bei Erwachsenen alle Anhaltspunkte; da es aber bei Verwundungen am Schädeldach doch von einigem Werth sein mag, ihre Beziehungen zu den Bedeckungen genau zu kennen, so soll hier die Angabe gemacht werden, dass die durchschnittliche Entfernung von der Nasenwurzel bei Erwachsenen 12—14 Cm. beträgt, eine Entfernung, welche annähernd der Breite von sieben nebeneinanderliegenden Fingern eines Erwachsenen entspricht.

Die äussere Haut der Stirngegend trägt neben den Augenbrauen nach aufwärts die Haare, so dass bei der Rhinoplastik aus der Stirnhaut ihr haarfreier Theil nicht immer ausreicht, die ganze Nase bis zum Septum aus ihr bilden zu können, und es ist daher üblich, den Lappen bis in die behaarte Region auszuschneiden.

Die in der Stirne vorkommenden Finnen und die Erkrankungen der Haut bei Syphilis lassen sich wohl auf den Reichthum an Talgdrüsen zurückführen.

Die subcutane Fettschichte. In dem obern Abschnitt der Stirne stimmt das subcutane Fettlager mit jenem an der Scheitelgegend überein; dasselbe wird jedoch in der Nähe der Nasenwurzel und der oberen Augenhöhlenränder schwächer und verliert sich gegen die Augenlider hin vollständig. In ihm zieht die *Vena frontalis* (die Zornader) als paares oder unpaares Gefäss gegen die Nasenwurzel, wo sie sich getheilt nach den inneren Augenwinkeln hin fortsetzt. Sie führt demnach das Blut aus den Venennetzen der Scheitel- und Schläfegegend. so wie aus dem Stirnbein selbst ab. Die Stirnvene communicirt mittelst eines starken Zweiges mit den Venen der Augenhöhle, und man kann durch Blutentziehung entsprechend ihrem Verlaufe die Gefässe im Augapfel entleeren.

Der *Musculus frontalis,* welcher fast die ganze Breite der Stirngegend als platte Lamelle einnimmt, entspringt mit einer Anzahl Bündel von der unteren Parthie des Stirnbeins, dann von der Nasenwurzel, mit dem *Musc. procerus nasi* zusammenhängend, und steht mit der äusseren Haut, welche seinen beweglichen Punkt darstellt, in Verbindung. Bei Contraction desselben wird die *Galea aponeurotica* gespannt und hiemit die Stirnhaut in quere Falten gelegt. Gegen die Haut hin greift er in die Bündel des *Musc. orbicularis palpebrarum* ein und an dem Knochen in die Zacken des *Corrugator supercilii.*

Da die Gefässe, welche aus der Augenhöhle nach der Stirngegend gelangen, ihre Lage dicht am obern Augenhöhlenrand nehmen, so müssen dieselben den Stirnmuskel perforiren, um in das subcutane Fettlager zu gelangen. Arterien und Venen treten mit ansehnlichen Zweigen theils in der *Incisura supraorbitalis*, theils zwischen derselben und der Nasenwurzel aus der Augenhöhle hervor und anastomosiren mit den Gefässen der Scheitel- und Schläfegegend. Wenn eine *Incisura supraorbitalis* vorhanden ist, so ist ein Band angebracht, welches dieselbe überbrückt, und die Gefässe und Nerven haben an dieser Stelle eine allseitige unnachgiebige Umgrenzung.

Das *Pericranium*, welches bei der Rhinoplastik aus der Stirngegend unversehrt auf dem Knochen erhalten wird, ist in der Nähe der Augenhöhlenränder, wo es sich in die *Periorbita* fortsetzt, mit dem Knochen inniger verbunden, als nach aufwärts gegen die Kranznaht.

Der direkte Zusammenhang der Gefässe des *Pericraniums* mit denen des Knochens und der *Dura mater* ist die Ursache, dass Entzündungs- und Eiterungsprocesse durch den Knochen hindurch schleichen und die harte Hirnhaut in Mitleidenschaft ziehen können. Einer eiternden Wunde der äussern Beinhaut entsprechend findet man häufig circumscripte Eiterablagerungen auf der *Dura mater*.

Ueber dem *Margo supraorbitalis* liegen die Gefässe dem Knochen sehr nahe, höher oben aber treten sie durch den *Corrugator supercilii* und den *M. frontalis*, um eine subcutane Lage zu nehmen.

Die Nerven (s. Taf. V, A, 25, 26), welche in der Stirngegend ihre Verbreitung finden, sind die motorischen Zweige für die Muskeln von dem *Nervus facialis* und die sensibeln von dem *Ramus ophthalmicus* des *Trigeminus*.

Der *Facialis* schickt die vorderen oberen Zweige ausserhalb der Schläfenfascie über die Schläfengegend nach den Stirnmuskeln, in welchen bei Erkrankung des siebenten Paares Krampf oder Lähmung eintritt.

Der erste Ast des *Trigeminus* gelangt als *Nerv. frontalis* und *N. supratrochlearis* an dem Oberaugenhöhlenrand nach der Stirn- und Scheitelgegend.[1]) Der erstere läuft in dem *Foramen supraorbitale* und wird mit den ihn bekleidenden Gefässen durch ein Bändchen häufig fixirt; der letztere tritt weiter innen in Gemeinschaft mit Zweigen des *Nerv. supraorbitalis* zwischen dem genannten Einschnitt und der Nasenwurzel hervor, und nach Abgabe kleiner Aestchen für das obere Augenlid und die Conjunctiva lösen

---

[1]) Nach den Untersuchungen Voigt's gelangt der *N. supraorbitalis* über die Grenze des Scheitelbeins hinaus bis in die Occipitalgegend.

sich seine Zweige vorwiegend in der Stirngegend auf. Sollen diese Nerven herausgeschnitten werden, so ist zu beachten, dass sie an dem oberen Rande in zwei Gruppen zerfallen; die eine geht bald durch den Muskel hindurch. die andere zieht eine Strecke weit im Periost nach aufwärts und durchbricht dann erst die Stirnmuskel, um im subcutanen Fett ihren Verlauf gegen die Haut zu nehmen.

Mitunter sind der *Nerv. frontalis* (d. h. jene Zweige, welche innen von der Incisur aus der Augenhöhle hervortreten) und der *N. supratrochlearis* so stark, dass sie zusammen mehr Primitivfasern einschliessen, als der in der Incisur selbst hervortretende Zweig, eine Thatsache, welche bei operativen Eingriffen Beachtung verdienen möchte.

Nicht minder wichtig erscheint die eingeengte Lage der Bündel des *Supraorbitalis* bei den gleichnamigen Gefässen, welche bei gesteigerter Füllung in dem unnachgiebigen Einschnitt eine Compression auf die Nerven ausüben können.

Wenn man in der Augenbraue einen querverlaufenden Schnitt bis auf den Knochen macht und den unteren Lappen zurückdrängt, so erscheinen an dem Periost des oberen Augenhöhlenrandes ausserhalb des Ansatzpunktes der *Membrana tarso-orbitalis* die Nerven in Begleitung der Gefässe. Neben den Zweigen in der *Incisura supraorbitalis* sind die Bündel, welche zwischen dem Einschnitt und der Nasenwurzel austreten, ziemlich zahlreich.

Für die Neubildung der Nase aus der Stirngegend sollen die Schnitte so angelegt werden, dass die Gefässe und Nerven in der Wurzel des Lappens grösstentheils unversehrt bleiben, denn sie sind für die Ernährung des Lappens wichtiger, als die zu befürchtende Verkürzung desselben durch Contraction des *Musc. frontalis.*

Die Lymphgefässe der Stirngegend nehmen theilweise ihren Verlauf an dem inneren Augenwinkel vorbei nach der Gesichtsgegend; die Mehrzahl derselben gelangt jedoch in der vorderen Schläfengegend über dem Jochbogen nach abwärts.

Das Stirnbein, welches im Allgemeinen bezüglich seiner Höhe, Breite und Wölbung als conform mit den Stirnlappen des Grosshirns angesehen werden kann, ist jedoch nicht der einfache Abdruck der letzteren, denn die Stärke der Augenbrauenbogen, die des Wangen- und Nasenfortsatzes, so wie die Weite der Stirnhöhle wirken bei Erwachsenen auf die Gestalt der Stirn in so hohem Grade ein, dass alle die bekannten Erhabenheiten und Vertiefungen weder der Form, noch dem Entwickelungsgrade der Stirnlappen entsprechen. Hiernach ist auch ersichtlich, in welch grobem Irrthum Gall und seine Nachfolger befangen waren, indem sie jede stärkere oder geringere

Erhabenheit an der Stirn- und Augenbrauengegend von einem mehr oder weniger stark entwickelten psychischen Organ im Gehirn abgeleitet haben. In der Mehrzahl der Fälle ist die Entwickelung der Augenbrauengegend abhängig von der Grösse der lufthaltigen Stirnhöhlen und nicht von den Organen des Ort-, Farben- und Zahlensinnes, welche von Gall in die Gegend des *Margo supraorbitalis* verlegt wurden.

Beim Foetus und in den ersten Lebensjahren, wo die Muskeln schwach und die Stirnhöhlen gar nicht vorhanden sind, erscheint die Stirn in viel höherem Grade den Stirnlappen des Gehirns conform, als beim Erwachsenen.

Die Knochensubstanz des oberen Gebietes der *Pars frontalis* stimmt bezüglich der beiden compakten Lamellen und der spongiösen *Diploë* mit der der Scheitelbeine überein; nur nach abwärts treten die innere und die äussere Knochenlamelle auseinander und bilden die beiden Stirnhöhlen, welche in ihrer Weite eine so hochgradige Verschiedenheit zeigen, dass zuweilen der Knochen bis über die *Tubera frontalia* und noch weiter hinaus pneumatisch ist. Mitunter setzen sich die Lufthöhlen zwischen die beiden compakten Knochenlamellen nach dem Dach der Orbita hin fort.

Da die Stirnhöhlen mit den Nasenhöhlen in direkter Communication stehen und ihre Schleimhaut in die dünne Auskleidung der beiden Höhlen mit Aenderung ihres histologischen Charakters sich fortsetzt, so können Fremdkörper von der Nasenhöhle her in sie eindringen und Entzündungen und Neuralgien in den Bahnen des *Ramus ophthalmicus* hervorrufen. Ihre Schleimhaut besteht aus einem gefäss- und nervenführenden Bindegewebe mit kleinen Drüsen durchsetzt. Ein Cylinderepithel überzieht die Oberfläche.

Die Stirnhöhlen können bei Erwachsenen erweitert werden durch Ansammlung von Eiter, Blut, Schleimcysten und durch Umwandlung des angestauten normalen Sekretes. Steiner hat in einer sehr schönen Abhandlung in dem Archiv für klinische Chirurgie 1871 alle die genannten pathologischen Processe in der Hirnhöhle beschrieben.

Bei Trepanation der Stirnhöhle ist die verschiedene Dicke des Knochens und die Scheidewand zwischen den paarigen Höhlen zu berücksichtigen. Dass jede Stirnbeinhälfte eine gegen die Mittellinie abgeschlossene Höhle besitzt, erkennt man bei dem Vorhandensein einer *Sutura frontalis*.

Eine Fractur der äusseren Knochenlamelle des Stirnbeins ist ohne Verletzung der *Tabula interna* nur beim Erwachsenen denkbar.

Was die Entwickelung der Stirnhöhlen anlangt, so haben Dursy und Steiner den Nachweis geliefert, dass dieselben sich im sechsten bis achten Lebensjahre durch vorausgegangene Einschmelzung des hyalinen Knorpels und durch das eigenthümliche Wachsthum der Knochen bilden. Im sechsten

bis achten Lebensjahre haben sie die Grösse einer Erbse bis zu der einer Bohne. Wenn man mit Steiner annimmt, dass die Stirnhöhlen Abkömmlinge der Siebbeinzellen sind, so darf dies doch nur so verstanden werden, dass sie von den Siebbeinzellen aus ihre erste Entwickelung nehmen, aber in ihrer endlichen Ausbildung nicht Abkömmlinge der Siebbeinzellen selbst sind; denn alle pneumatischen Höhlen der Knochen hängen bezüglich ihrer Entstehung in erster Linie von der Art des Knochenwachsthums und der Resorption der spongiösen Substanz in denselben ab und so auch die *Sinus frontales*. In Folge von Necrose der äusseren Platte des Stirnbeins können Lufttumoren in der Mitte der Stirngegend auftreten.

Regio temporalis.

Man begreift unter dieser Region den Raum an der Seite des Schädels über dem Jochbogen, vom *Processus zygomaticus* bis zur *Pars mastoidea* des Schläfebeins; nach aufwärts bildet die *Linea semicircularis* ihre Grenze. Bei abgemagerten Individuen und Greisen ist ihre Grenze gegen die benachbarten Regionen durch die Weichtheile hindurch sichtbar markirt, und man kann die Pulsationen der oberflächlichen Schläfenarterie und das An- und Abschwellen des *Musc. temporalis* bei Kaubewegungen wahrnehmen.

Unter der grösstentheils behaarten Haut tritt ein subcutanes Fettlager auf, etwas schwächer als jenes auf der Scheitelhöhe ist. Unter ihm liegt die mit der *Galea aponeurotica* zusammenhängende *Fascia temporalis superficialis*, in welcher der *Musculus epicranius temporalis (Levator auriculae)* die *Arteria* und *Vena superficialis* neben den gleichnamigen sensibeln Zweigen vom *Auriculo-temporalis* des *Trigeminus* eingelagert sind. Bei Neuralgien kann der genannte Nervenzweig vom Jochbogen an nach aufwärts ausgeschnitten werden. Die Arterie ist auf dem Jochbogen unmittelbar vor der Ohrmuschel, da, wo die Vene hinter der Schlagader liegt, für Compression, Unterbindung und Vornahme der Arteriotomie am leichtesten zugänglich. Nach vorn gelangen in dieser Schichte der *Ramus anterior* der Schläfenarterie und Vene, so wie auch die geflechtartig angeordneten Zweige vom *Nervus facialis* zur Stirngegend. Mit ihnen vereinigt sich der Schläfeast des *Nervus subcutaneus malae*, welcher auf Taf. V, Fig. A bei der Zahl 21, aus der Fascia tretend, dargestellt ist.

Die straffgespannte *Fascia temporalis propria* sitzt an der *Linea semicircularis* des Stirn-, Scheitel- und Schläfebeines, so wie am Jochbogen fest; sie stellt eine starke Membran dar, welche zum Ursprung des *Musc. temporalis* vorhanden ist. Dieselbe umgreift den Jochbogen mit zwei Blättern,

welche eine mit Fett gefüllte Spalte zwischen sich lassen. Um die Senkung der innen von ihr ausgehenden Abscesse nach der Retro-Maxillargegend zu verhindern, muss dieselbe ihrer strammen Anordnung wegen in ziemlicher Ausdehnung gespalten werden. An dem Präparate, welches zur Abbildung auf Tafel V, Fig. A gedient hat, wird eine starke Vene von der *Fascia temporalis propria* umspannt, wodurch ein Theil des Blutes aus der Augenhöhle abgeführt wird. Eine Blutentziehung in der Schläfegegend ist demnach geeignet, die Gefässe innerhalb der Augenhöhle zu entlasten.

Nach Wegnahme der Schläfenfascia tritt der *Musc. temporalis* auf. (Taf. I, Fig. D, 18 und Taf. III, Fig. B, 19.) Derselbe zeigt in der Nische hinter dem Stirn- und Jochbein die bedeutendste Entwickelung. Seinen Ursprung nimmt er nicht nur von den Knochen der Schläfegegend, sondern auch von der *Fascia temporalis* selbst, was man am besten an einem Frontalschnitt, wie er in Taf. III, Fig. B, 9 abgebildet ist, wahrnimmt. Seine starke Sehne liegt in der Mitte, und von aussen und innen gehen die Muskelbündel in sie über.

Die Gefässe, welche sich in dem Muskel verbreiten, sind der *Ramus temporalis medius* von der *Arteria* und *Vena temporalis*; dann zwei Zweige von der *Maxillaris interna*, welche dicht auf dem Knochen, ihn und den Muskel versorgend, in Begleitung der motorischen *Nervi temporales profundi* vom *Ramus tertius nervi trigemini*, emporsteigen. Von ihnen gehen jene starken Blutungen aus, welche man bei gequetschten Wunden der Schläfengegend zu beobachten Gelegenheit hat. An der Schläfengrube betheiligen sich vorn die Knochen des Stirn- und Keilbeines und nach rückwärts das Schläfen- und Scheitelbein. Beim Neugeborenen ist zwischen dem spitzen lateralen Winkel des Scheitelbeins und dem grossen Keilbeinflügel die vordere seitliche Fontanelle angebracht. Da der *Musc. temporalis* von den Knochen der Schläfegegend bis herab zur *Crista alae magnae* und über diese hinaus seinen Ursprung nimmt, so ist die Beinhaut hier nicht so im Zusammenhange darstellbar, wie in der Scheitel- oder Stirngegend.

Die Knochen zeigen in der Schläfegegend eine verschiedene Stärke, so wie die Nähte eine verschiedene Art der Vereinigung, und wenn Knochenbrüche durch Contrecoup auftreten, so werden sie am häufigsten im Schläfebein und im grossen Keilbeinflügel beobachtet. Knochenbrüche dieser Gegend erlangen darum oft für den Praktiker grosses Interesse, weil in dem lateralen vorderen Winkel die *Arteria* und *Vena meningea media* in dem knöchernen *Canalis parietalis* Aufnahme finden, folglich bei ihrer Zerreissung starke Blutungen innerhalb der Schädelhöhle stattfinden können. Wegen der Hirnhautgefässe wählt man die Schläfegegend nicht gerne zur

Anlegung der Trepankrone. Hyrtl hat schon vor langer Zeit darauf hingewiesen, dass in vorgerücktem Alter an dem *Canalis parietalis* in Folge von Knochenatrophie die mittleren Gefässe der harten Hirnhaut nach aussen hin frei liegen und ohne Knochenverletzung angestochen werden können. Einige von mir aufbewahrte Präparate bestätigen diese Angabe.

Die Lymphgefässe der Schläfegegend vereinigen sich mit jenen, welche von der Scheitelgegend herabkommen, um sowohl vor der Ohrmuschel, als auch hinter derselben nach dem Halse ihren Verlauf zu nehmen.

Regio occipitalis.

Für die topographisch-anatomische Betrachtung beschränkt sich die *Regio occipitalis* nur auf die Schuppe des Hinterhauptbeines von der *Sutura lambdoidea* an bis zum *Foramen occipitale magnum*, und wollte man hiebei alle mit der Schuppe in Beziehung stehenden Gebilde beschreiben, so dürften die Nackenmuskeln, welche sich an das Hinterhaupt ansetzen, nicht ausgeschlossen werden.

(Diese finden ihre Erörterung bei der Topographie des Halses.)

Für die Haut und das subcutane Fettgewebe gilt hier, was bei den übrigen Schädelregionen gesagt wurde. Schon in der hinteren Scheitelgegend erlangt die innerste Schichte des Unterhautbindegewebes eine schärfere Abgrenzung und in der *Regio occipitalis* tritt dieselbe als selbstständige *Fascia occipitalis* auf, sich in die des Nackens fortsetzend.

Die *Galea aponeurotica* der Scheitelhöhe erstreckt sich bis in die *Regio occipitalis*, und während seitlich die platten *Musculi occipitales* in sie übergehen, steht sie zwischen beiden mit der Beinhaut in innigem Zusammenhang. Alle Schichten, besonders die des Unterhautfettlagers zeigen sich gegen die Nackengegend hin etwas stärker, als auf der Scheitelhöhe. Neben der schwachen *Art. auricularis* gelangt zwischen den Nackenmuskeln die ziemlich starke *Art. occipitalis* zum Hinterhaupt. Dieselbe läuft nach ihrem Austritt zwischen den Muskeln in dem Unterhautbindegewebe und geht Anastomosen sowohl mit den Temporalgefässen derselben, als auch mit denen der anderen Seite ein. Auch die beiderseitigen Occipitalvenen anostomosiren unter sich und mit den äussern Ohrvenen. Theilt man den Raum zwischen der *Protuberantia occipitalis externa* und dem knorpeligen äusseren Gehörgang durch zwei senkrechte Linien in drei gleiche Abtheilungen, so findet man zwischen dem inneren und mittleren Drittel, bei einem Einschnitt, die Schlagader.

In die Venen mündet das *Emissarium mastoideum*, so dass eine Blut-

entziehung hinter der Ohrgegend direkt auf die Entleerung der *Sinus durae matris* einwirken kann.

Die motorischen Nerven für die Hinterhauptmuskeln stammen vom *Ramus auricularis posterior profundus* des *Nervus facialis*, und die sensibeln von den Rückenmarksnerven. Der *Occipitalis major* ist es, welcher vorwiegend die Hinterhauptsgegend nahe der Mittellinie bis zur Scheitelhöhe hinauf versorgt; aber auch der *Nervus occipitalis minor* und der *Nerv. auricularis magnus* führen sensible Zweige in diese Gegend (s. Tafel V, A).

Die Lymphgefässe kommen von der Scheitelhöhe herab, nehmen die kleineren Zweige in der *Regio occipitalis* auf und bilden einen besonderen Zug, welcher in einiger Entfernung von dem Ohre nach abwärts verläuft.

Der Knochen in der Hinterhauptgegend wird von der *Pars occipitalis ossis occipitis* vertreten. Er ist von ungleicher Dicke, indem der Ansatz der Muskeln aussen und die Einlagerung der verschiedenen Gebilde innen die variable Stärke hervorrufen. Die Hinterhauptgegend ist im Allgemeinen den Gehirntheilen mehr conform als die Stirnregion.

Den oberen bogenförmigen Linien der Hinterhauptsschuppe entsprechen an der inneren Fläche so ziemlich die auf dem Querschnitt dreieckig aussehenden *Sinus transversi*, und längs der Pfeilnaht zieht der obere Längsblutleiter herab. Diese beiden Sinus zeigen die Eigenthümlichkeit, dass sie mit wenigen Ausnahmen ungleich weit sind, eine Thatsache, welche ihre Erklärung in der Art des Blutabflusses vom Gehirn findet. (Taf. I, Fig. B und Taf. II, Fig. A.) Die grosse Blutquantität, welche von der Gehirnoberfläche in dem *Sinus longitudinalis superior* abgeführt wird, lenkt auf Taf. II nach dem linken *Sinus transversus* hin, und jener schwächere Strom, welcher aus den Gehirnhöhlen in der *Vena magna Galeni* und dem *Sinus rectus tentorii* abfliesst, wendet sich nach dem rechten *Sinus transversus*, so dass die Blutbahnen nicht, wie man bisher annahm, als *Confluens sinuum* zusammentreffen, sondern an der *Protuberantia occipitalis interna* sich gegenseitig ausweichen. Man trifft zwar auch Individuen, bei denen der obere Längsblutleiter sich symmetrisch in zwei gleiche Schenkel theilt, solche Fälle sind aber als Ausnahmen, nicht als Regel anzusehen. Unter etwa 40 Schädelhöhlen, welche, bezüglich dieser Anordnung untersucht, mannichfache Variationen zeigten, fanden sich nur zwei, bei denen der obere Längsblutleiter sich gleichweit in die beiden *Sinus transversi* fortsetzte. In allen übrigen Fällen ist, mit einiger Variation in der formellen Anordnung, das oben angegebene Verhältniss die Regel.

Anlegung der Trepankrone. Hyrtl hat schon vor langer Zeit darauf hingewiesen, dass in vorgerücktem Alter an dem *Canalis parietalis* in Folge von Knochenatrophie die mittleren Gefässe der harten Hirnhaut nach aussen hin frei liegen und ohne Knochenverletzung angestochen werden können. Einige von mir aufbewahrte Präparate bestätigen diese Angabe.

Die Lymphgefässe der Schläfegegend vereinigen sich mit jenen, welche von der Scheitelgegend herabkommen, um sowohl vor der Ohrmuschel, als auch hinter derselben nach dem Halse ihren Verlauf zu nehmen.

Regio occipitalis.

Für die topographisch-anatomische Betrachtung beschränkt sich die *Regio occipitalis* nur auf die Schuppe des Hinterhauptbeines von der *Sutura lambdoidea* an bis zum *Foramen occipitale magnum*, und wollte man hiebei alle mit der Schuppe in Beziehung stehenden Gebilde beschreiben, so dürften die Nackenmuskeln, welche sich an das Hinterhaupt ansetzen, nicht ausgeschlossen werden.

(Diese finden ihre Erörterung bei der Topographie des Halses.)

Für die Haut und das subcutane Fettgewebe gilt hier, was bei den übrigen Schädelregionen gesagt wurde. Schon in der hinteren Scheitelgegend erlangt die innerste Schichte des Unterhautbindegewebes eine schärfere Abgrenzung und in der *Regio occipitalis* tritt dieselbe als selbstständige *Fascia occipitalis* auf, sich in die des Nackens fortsetzend.

Die *Galea aponeurotica* der Scheitelhöhe erstreckt sich bis in die *Regio occipitalis*, und während seitlich die platten *Musculi occipitales* in sie übergehen, steht sie zwischen beiden mit der Beinhaut in innigem Zusammenhang. Alle Schichten, besonders die des Unterhautfettlagers zeigen sich gegen die Nackengegend hin etwas stärker, als auf der Scheitelhöhe. Neben der schwachen *Art. auricularis* gelangt zwischen den Nackenmuskeln die ziemlich starke *Art. occipitalis* zum Hinterhaupt. Dieselbe läuft nach ihrem Austritt zwischen den Muskeln in dem Unterhautbindegewebe und geht Anastomosen sowohl mit den Temporalgefässen derselben, als auch mit denen der anderen Seite ein. Auch die beiderseitigen Occipitalvenen anostomosiren unter sich und mit den äussern Ohrvenen. Theilt man den Raum zwischen der *Protuberantia occipitalis externa* und dem knorpeligen äusseren Gehörgang durch zwei senkrechte Linien in drei gleiche Abtheilungen, so findet man zwischen dem inneren und mittleren Drittel, bei einem Einschnitt, die Schlagader.

In die Venen mündet das *Emissarium mastoideum*, so dass eine Blut-

entziehung hinter der Ohrgegend direkt auf die Entleerung der *Sinus durae matris* einwirken kann.

Die motorischen Nerven für die Hinterhauptmuskeln stammen vom *Ramus auricularis posterior profundus* des *Nervus facialis*, und die sensibeln von den Rückenmarksnerven. Der *Occipitalis major* ist es, welcher vorwiegend die Hinterhauptsgegend nahe der Mittellinie bis zur Scheitelhöhe hinauf versorgt; aber auch der *Nervus occipitalis minor* und der *Nerv. auricularis magnus* führen sensible Zweige in diese Gegend (s. Tafel V, A).

Die Lymphgefässe kommen von der Scheitelhöhe herab, nehmen die kleineren Zweige in der *Regio occipitalis* auf und bilden einen besonderen Zug, welcher in einiger Entfernung von dem Ohre nach abwärts verläuft.

Der Knochen in der Hinterhauptgegend wird von der *Pars occipitalis ossis occipitis* vertreten. Er ist von ungleicher Dicke, indem der Ansatz der Muskeln aussen und die Einlagerung der verschiedenen Gebilde innen die variable Stärke hervorrufen. Die Hinterhauptgegend ist im Allgemeinen den Gehirntheilen mehr conform als die Stirnregion.

Den oberen bogenförmigen Linien der Hinterhauptsschuppe entsprechen an der inneren Fläche so ziemlich die auf dem Querschnitt dreieckig aussehenden *Sinus transversi*, und längs der Pfeilnaht zieht der obere Längsblutleiter herab. Diese beiden Sinus zeigen die Eigenthümlichkeit, dass sie mit wenigen Ausnahmen ungleich weit sind, eine Thatsache, welche ihre Erklärung in der Art des Blutabflusses vom Gehirn findet. (Taf. I, Fig. B und Taf. II, Fig. A.) Die grosse Blutquantität, welche von der Gehirnoberfläche in dem *Sinus longitudinalis superior* abgeführt wird, lenkt auf Taf. II nach dem linken *Sinus transversus* hin, und jener schwächere Strom, welcher aus den Gehirnhöhlen in der *Vena magna Galeni* und dem *Sinus rectus tentorii* abfliesst, wendet sich nach dem rechten *Sinus transversus*, so dass die Blutbahnen nicht, wie man bisher annahm, als *Confluens sinuum* zusammentreffen, sondern an der *Protuberantia occipitalis interna* sich gegenseitig ausweichen. Man trifft zwar auch Individuen, bei denen der obere Längsblutleiter sich symmetrisch in zwei gleiche Schenkel theilt, solche Fälle sind aber als Ausnahmen, nicht als Regel anzusehen. Unter etwa 40 Schädelhöhlen, welche, bezüglich dieser Anordnung untersucht, mannichfache Variationen zeigten, fanden sich nur zwei, bei denen der obere Längsblutleiter sich gleichweit in die beiden *Sinus transversi* fortsetzte. In allen übrigen Fällen ist, mit einiger Variation in der formellen Anordnung, das oben angegebene Verhältniss die Regel.

Basis des Schädels und die Gefässe und Nerven.

Die mannichfachen Beziehungen der Schädelbasis zu den animalen und vegetativen Gebilden über und unter ihr, sowie das Vorhandensein zahlreicher, von Knochen umgrenzter Lücken für den Durchtritt und Verlauf der Nerven und Gefässe verleihen ihr in praktischer Hinsicht das höchste Interesse. Die Entstehungsart ihrer Knochen aus dem ungetheilten Primordialknorpel der Schädelbasis bringt es mit sich, dass nur eine geringe Anzahl der Nervenlöcher mit den Intervertebralöffnungen einen morphologischen Vergleich zulässt. Die Mehrzahl der Oeffnungen ist von Knochen ganz umrahmt, und diese können ihrer Entstehung nach nicht mit *Foramina intervertebralia* verglichen werden.

1. Die vordere Abtheilung der Schädelbasis.

(Vordere Schädelgrube.)

Diese Abtheilung, vom Stirn- und Siebbein im Verein mit den kleinen Keilbeinflügeln gebildet, trägt mit der Schädelhöhlenfläche die sog. Orbitalwindungen der Stirnlappen und nimmt neben der *Crista galli* zwei peripherische Ganglien, die *Bulbi olfactorii*, auf. Von diesen Ganglien aus gelangen die Nervenzweige durch die Oeffnungen der *Dura mater* und der *Lamina cribrosa* des Siebbeins. Hier nimmt auch der *Nerv. ethmoidalis* eine kurze Strecke unter der *Dura mater* seine Lage. Eine kleine *Art. meningea anterior* geht von der *Art. ethmoidalis* aus zur *Dura mater* und häufig begibt sich ein Zweig der *meningea media* durch die Knochen der vorderen Schädelgrube in die Augenhöhle.

An der Grenze zwischen der vorderen und mittleren Parthie der Schädelbasis liegt auf dem *Tuberculum ephipii* das *Chiasma* der beiden *Nervi optici* und von ihm aus gehen die beiden Stämme in losen Scheiden der *Dura mater* und in Begleitung der *Arteriae ophthalmicae* durch die *Foramina optica* in die Augenhöhle. Die Knochenlamelle, welche die *Foramina optica* von der Keilbeinhöhle trennt, hat durchschnittlich einen Millimeter Dicke.

(Die untere Fläche des vorderen Abschnittes der Schädelbasis findet ihre Betrachtung bei jener der Nasen- und Augenhöhle.)

2. Mittlere Abtheilung der Schädelbasis.

(Mittlere Schädelgruben.)

Die mittleren Schädelgruben sind jene beiden ziemlich tiefen Aushöhlungen zwischen den kleinen Keilbeinflügeln und den oberen Kanten der

Partes petrosae, welche in der Mitte durch den stark vorspringenden Türkensattel von einander geschieden werden. Die seitlichen Mulden nehmen die Schläfenlappen des Grosshirns auf und die sie abgrenzenden Knochen sind das Keil- und Schläfebein.

In der mittleren Schädelgrube sitzt auf dem Türkensattel in einer Nische der *Dura mater* der Gehirnanhang, welcher bezüglich seiner Entwickelung als Abkömmling der Pharynxschleimhaut angesehen wird. Die beiden Abtheilungen, aus denen dies räthselhafte Gebilde zusammengesetzt ist, liegen hinter einander. Wie die Mehrzahl aller in den Rumpfhöhlen eingeschlossenen Organe erhält auch der Gehirnanhang sympathische Nerven. Dieses Eintreten sympathischer Zweige in denselben berechtigt allein noch nicht zur Annahme einer besonderen functionellen Beziehung dieses Organes zu den Grenzsträngen der beiden Sympathici.

Da der Hirnanhang auf der Knochenplatte aufliegt, welche die Keilbeinhöhle von der Schädelhöhle trennt, und da zu beiden Seiten neben dem Türkensattel die grossen Gehirnschlagadern mit den sie umgebenden *Plexus cavernosi*, welche durch den *Sinus circularis* Ridley mit einander vereinigt werden, angebracht sind, so kann eine Hypertrophie der Drüse eine Compression der genannten Gefässe sowohl, als auch der sensibeln und motorischen Nerven im Zellblutleiter zur Folge haben. Die den Türkensattel bildende Knochenlamelle, welche die verhältnissmässig dünne Wand der *Sinus sphenoidales* darstellt, bietet einer Vergrösserung von Geschwülsten, die von der Keilbeinhöhle ausgehen, nur geringen Widerstand dar.

Die *Carotis cerebralis* macht während ihres Verlaufes an der Basis des Schädels mehrere Krümmungen, eine im carotischen Kanal der *Pars petrosa* und zwei an dem Türkensattel. An der hinteren Wurzel des kleinen Keilbeinflügels durchbricht sie die *Dura mater*, um nach der Gehirnbasis zu gelangen.

Obwohl die *Carotis* hier durch knöcherne Kanäle und am Türkensattel mitunter durch knöcherne Ringe hindurchgeht, so wird sie doch durch die Venennetze von den Knochen mehr oder weniger getrennt und kann so ihre Pulsationen ungehindert in dem Venenring ausführen.

Die Lage der Nerven in der Nähe des *Sinus cavernosus* ist der Art, dass, von oben betrachtet, zunächst der *Nerv. trochlearis* sichtbar wird, dann der *Ramus primus trigemini* mit dem *Recurrens tentorii* folgt, weiter abwärts der *Nerv. oculimotorius* und aussen, am tiefsten im *Sinus cavernosus* der *Nerv. abducens* zum Vorschein kommt. In der *Adventitia* der *Carotis* geht der sympathische *Plexus caroticus* zum Gehirn und derselbe tritt mit einer Anzahl Gehirnnerven in Anastomose. Während die genannten

Gehirnnerven in horizontaler Richtung neben dem Türkensattel nach der oberen Augenspalte streben, gelangt weiter rückwärts der *Nerv. trigeminus* in schiefer Richtung in die mittlere Schädelgrube. Die motorische Wurzel desselben geht an der sensibeln grösseren Wurzel und dem *Ganglion Gasseri* vorbei und gesellt sich nur zum dritten Aste, welcher in fast senkrechter Richtung in dem *Foramen ovale* des grossen Keilbeinflügels die Schädelhöhle verlässt. Der zweite Ast gibt schwache Zweige zur *Dura mater* und gelangt durch die runde Oeffnung des grossen Keilbeinflügels nach der *Fossa spheno-palatina*. Ein kleiner Nervenzweig, welcher in der mittleren Schläfengrube seinen Verlauf nimmt, ist der *Nervus petrosus superficialis major*, der, als eine Abtheilung des *Nervus Vidianus*, an der vorderen Fläche des Felsenbeines zur Spalte des Fallopischen Kanales zieht und sich mit dem Knie des *Nerv. facialis* verbindet. Mit dem oberflächlichen grossen Felsenbeinnerve sollen die motorischen Zweige verlaufen, welche vom *Facialis* abgeleitet und im *Canalis Vidianus* und *Can. pterygo-palatinus* zum Gaumensegel, dessen Muskeln versorgend, gelangen.

Die Gefässe und Nerven für die Knochen und die *Dura mater* der mittleren Schädelgrube stammen von der *Art. meningea media*, und von dem *Nerv. spinosus* des dritten Astes. Sie gehen durch das *Foramen spinosum* in der hinteren Spitze des grossen Keilbeinflügels nach der genannten Grube. Neuralgien in den Bahnen des ersten und zweiten Astes gehen häufig von pathologischen Veränderungen der Nerven während ihres Verlaufes in den knöchernen Kanälen, oder auch von der Umgebung des Türkensattels aus.

Besonders erwähnenswerth erscheint noch die Lage des *Canalis Vidianus* und des gleichnamigen Nervenzweiges zur Schädelbasis. An Frontalschnitten des Schädels in der Gegend des Türkensattels zeigt sich, dass der genannte Kanal unmittelbar unter oder neben der Keilbeinhöhle in dem oberen Abschnitt des *Processus pterygoideus* seinen Verlauf nimmt, und durch eine sehr dünne Knochenlamelle von der genannten Höhle getrennt ist. Die Lage des Kanales unter oder neben der Höhle ist abhängig von der Weite oder vielmehr von dem Entwickelungsgrad der *Sinus sphenoidales*. Die *Sinus* nehmen ihre Entwickelung aussen und abwärts in dem Keilbeinkörper durch Einschmelzung des hyalinen Knorpels mit Einstülpung der Nasenschleimhaut. Diese gelangt an den rundlichen Communications-Oeffnungen von der Nasen- in die Keilbeinhöhle und kleidet dieselbe allseitig aus. Sie besteht aus einem gefäss- und nervenreichen Bindegewebe, welches kleine, langgestreckte Drüschen einschliesst und an der Oberfläche mit einem Cylinderepithel überzogen ist. Die Keilbeinhöhlen können in gleicher Weise, wie die Stirnhöhle der Ausgangspunkt vieler pathologischer Processe sein.

Auch darf daran erinnert werden, dass Entzündungsprocesse, welche von den dünnwandigen Keilbeinhöhlen ausgehen, den *Nerv. Vidianus*, so wie die drei Aeste des *Trigeminus* leicht in Mitleidenschaft ziehen können.

3. Die hintere Abtheilung der Schädelbasis.

(Hintere Schädelgrube.)

Diese Abtheilung, welche von den drei Schädelgruben am tiefsten gelegen ist, nimmt das kleine Gehirn, die Brücke und den oberen Abschnitt des verlängerten Markes auf. An ihr nehmen Antheil das *Os occipitis*, die starke *Pars petrosa* des Schläfebeins und der Körper des hinteren Sphenoidalwirbels mit seiner Sattellehne. Wie oben schon erwähnt, reichen die beiden Keilbeinhöhlen mitunter bis in die Gegend des *Clivus Blumenbachii*, jene schiefe Fläche, welche von der *Pars basilaris ossis occipitis* und dem hinteren Keilbeinkörper gebildet wird. Die hintere Schädelgrube lässt am *Foramen magnum* die beiden Vertebralarterien eintreten, welche sich auf dem *Clivus Blumenbachii* unter der Brücke zur *Art. basilaris* vereinigen, und seitlich bildet sich am *Foramen jugulare* die das Blut aus der Schädelhöhle abführende grosse *Vena jugularis interna*.

In die beiden *Sinus transversi* münden die *S. petrosi superiores* und *inferiores*, nachdem diese den *Sinus occipitalis anterior* auf dem *Clivus Blumenbachii* aufgenommen haben.

Mit den Vertebralarterien verlaufen auch vasomotorische Nerven nach dem Gehirn; sie stammen aus dem *Ganglion cervicale inferius* des Halssympathicus und bilden in der Umgebung der genannten Schlagader, während ihres Verlaufes durch die Querfortsätze der Halswirbel, einen ansehnlichen Plexus, welcher an der *Art. basilaris* selbst noch mit unbewaffnetem Auge sichtbar ist.

Mit den kleinen *Meningeae posteriores*, welche von der *Art. occipitalis* und *Art. pharyngea ascendens* ausgehen, treten auch sensible und vasomotorische Nerven in die hintere Schädelgrube ein. Sie kommen vom Sympathicus, vom Hypoglossus und Vagus. Man führt sie als *Nervi recurrentes* oder als *meningeae posteriores* auf. Sie verleihen theilweise der Gehirnhaut und den Knochen die Sensibilität.

Von den Gehirnnerven tritt der *Nerv. abducens* schon neben dem *Clivus Blumenbachii* durch die *Dura mater* und läuft über die Spitze der Felsenbein-Pyramide nach dem *Sinus cavernosus*. Die beiden Wurzeln des *Trigeminus* gelangen unter dem *Tentorium* in das *Cavum Meckelii* und am innern untern Rande des Kleinhirnzeltes nimmt der dünne *Nerv. trochlearis* seine Lage.

Basis des Schädels und die Gefässe und Nerven.

Die mannichfachen Beziehungen der Schädelbasis zu den animalen und vegetativen Gebilden über und unter ihr, sowie das Vorhandensein zahlreicher, von Knochen umgrenzter Lücken für den Durchtritt und Verlauf der Nerven und Gefässe verleihen ihr in praktischer Hinsicht das höchste Interesse. Die Entstehungsart ihrer Knochen aus dem ungetheilten Primordialknorpel der Schädelbasis bringt es mit sich, dass nur eine geringe Anzahl der Nervenlöcher mit den Intervertebralöffnungen einen morphologischen Vergleich zulässt. Die Mehrzahl der Oeffnungen ist von Knochen ganz umrahmt, und diese können ihrer Entstehung nach nicht mit *Foramina intervertebralia* verglichen werden.

1. Die vordere Abtheilung der Schädelbasis.

(Vordere Schädelgrube.)

Diese Abtheilung, vom Stirn- und Siebbein im Verein mit den kleinen Keilbeinflügeln gebildet, trägt mit der Schädelhöhlenfläche die sog. Orbitalwindungen der Stirnlappen und nimmt neben der *Crista galli* zwei peripherische Ganglien, die *Bulbi olfactorii*, auf. Von diesen Ganglien aus gelangen die Nervenzweige durch die Oeffnungen der *Dura mater* und der *Lamina cribrosa* des Siebbeins. Hier nimmt auch der *Nerv. ethmoidalis* eine kurze Strecke unter der *Dura mater* seine Lage. Eine kleine *Art. meningea anterior* geht von der *Art. ethmoidalis* aus zur *Dura mater* und häufig begibt sich ein Zweig der *meningea media* durch die Knochen der vorderen Schädelgrube in die Augenhöhle.

An der Grenze zwischen der vorderen und mittleren Parthie der Schädelbasis liegt auf dem *Tuberculum ephipii* das *Chiasma* der beiden *Nervi optici* und von ihm aus gehen die beiden Stämme in losen Scheiden der *Dura mater* und in Begleitung der *Arteriae ophthalmicae* durch die *Foramina optica* in die Augenhöhle. Die Knochenlamelle, welche die *Foramina optica* von der Keilbeinhöhle trennt, hat durchschnittlich einen Millimeter Dicke.

(Die untere Fläche des vorderen Abschnittes der Schädelbasis findet ihre Betrachtung bei [illegible] der Nasen- und Augenhöhle.)

2. Mittlere Abtheilung der Schädelbasis.

(Mittlere Schädelgrube.)

Die mittleren Schädelgruben sind jene beiden ziemlich tiefen Aushöhlungen zwischen den kleinen Keilbeinflügeln und den oberen Kanten der

Partes petrosae, welche in der Mitte durch den stark vorspringenden Türkensattel von einander geschieden werden. Die seitlichen Mulden nehmen die Schläfenlappen des Grosshirns auf und die sie abgrenzenden Knochen sind das Keil- und Schläfebein.

In der mittleren Schädelgrube sitzt auf dem Türkensattel in einer Nische der *Dura mater* der Gehirnanhang, welcher bezüglich seiner Entwickelung als Abkömmling der Pharynxschleimhaut angesehen wird. Die beiden Abtheilungen, aus denen dies räthselhafte Gebilde zusammengesetzt ist, liegen hinter einander. Wie die Mehrzahl aller in den Rumpfhöhlen eingeschlossenen Organe erhält auch der Gehirnanhang sympathische Nerven. Dieses Eintreten sympathischer Zweige in denselben berechtigt allein noch nicht zur Annahme einer besonderen functionellen Beziehung dieses Organes zu den Grenzsträngen der beiden Sympathici.

Da der Hirnanhang auf der Knochenplatte aufliegt, welche die Keilbeinhöhle von der Schädelhöhle trennt, und da zu beiden Seiten neben dem Türkensattel die grossen Gehirnschlagadern mit den sie umgebenden *Plexus cavernosi*, welche durch den *Sinus circularis* Ridley mit einander vereinigt werden, angebracht sind, so kann eine Hypertrophie der Drüse eine Compression der genannten Gefässe sowohl, als auch der sensibeln und motorischen Nerven im Zellblutleiter zur Folge haben. Die den Türkensattel bildende Knochenlamelle, welche die verhältnissmässig dünne Wand der *Sinus sphenoidales* darstellt, bietet einer Vergrösserung von Geschwülsten, die von der Keilbeinhöhle ausgehen, nur geringen Widerstand dar.

Die *Carotis cerebralis* macht während ihres Verlaufes an der Basis des Schädels mehrere Krümmungen, eine im carotischen Kanal der *Pars petrosa* und zwei an dem Türkensattel. An der hinteren Wurzel des kleinen Keilbeinflügels durchbricht sie die *Dura mater*, um nach der Gehirnbasis zu gelangen.

Obwohl die *Carotis* hier durch knöcherne Kanäle und am Türkensattel mitunter durch knöcherne Ringe hindurchgeht, so wird sie doch durch die Venennetze von den Knochen mehr oder weniger getrennt und kann so ihre Pulsationen ungehindert in dem Venenring ausführen.

Die Lage der Nerven in der Nähe des *Sinus cavernosus* ist der Art, dass, von oben betrachtet, zunächst der *Nerv. trochlearis* sichtbar wird, dann der *Ramus primus trigemini* mit dem *Recurrens tentorii* folgt, weiter abwärts der *Nerv. oculimotorius* und aussen, am tiefsten im *Sinus cavernosus* der *Nerv. abducens* zum Vorschein kommt. In der *Adventitia* der *Carotis* geht der sympathische *Plexus caroticus* zum Gehirn und derselbe tritt mit einer Anzahl Gehirnnerven in Anastomose. Während die genannten

Gehirnnerven in horizontaler Richtung neben dem Türkensattel nach der oberen Augenspalte streben, gelangt weiter rückwärts der *Nerv. trigeminus* in schiefer Richtung in die mittlere Schädelgrube. Die motorische Wurzel desselben geht an der sensibeln grösseren Wurzel und dem *Ganglion Gasseri* vorbei und gesellt sich nur zum dritten Aste, welcher in fast senkrechter Richtung in dem *Foramen ovale* des grossen Keilbeinflügels die Schädelhöhle verlässt. Der zweite Ast gibt schwache Zweige zur *Dura mater* und gelangt durch die runde Oeffnung des grossen Keilbeinflügels nach der *Fossa spheno-palatina*. Ein kleiner Nervenzweig, welcher in der mittleren Schläfengrube seinen Verlauf nimmt, ist der *Nervus petrosus superficialis major*, der, als eine Abtheilung des *Nervus Vidianus*, an der vorderen Fläche des Felsenbeines zur Spalte des Fallopischen Kanales zieht und sich mit dem Knie des *Nerv. facialis* verbindet. Mit dem oberflächlichen grossen Felsenbeinnerve sollen die motorischen Zweige verlaufen, welche vom *Facialis* abgeleitet und im *Canalis Vidianus* und *Can. pterygo-palatinus* zum Gaumensegel, dessen Muskeln versorgend, gelangen.

Die Gefässe und Nerven für die Knochen und die *Dura mater* der mittleren Schädelgrube stammen von der *Art. meningea media*, und von dem *Nerv. spinosus* des dritten Astes. Sie gehen durch das *Foramen spinosum* in der hinteren Spitze des grossen Keilbeinflügels nach der genannten Grube. Neuralgien in den Bahnen des ersten und zweiten Astes gehen häufig von pathologischen Veränderungen der Nerven während ihres Verlaufes in den knöchernen Kanälen, oder auch von der Umgebung des Türkensattels aus.

Besonders erwähnenswerth erscheint noch die Lage des *Canalis Vidianus* und des gleichnamigen Nervenzweiges zur Schädelbasis. An Frontalschnitten des Schädels in der Gegend des Türkensattels zeigt sich, dass der genannte Kanal unmittelbar unter oder neben der Keilbeinhöhle in dem oberen Abschnitt des *Processus pterygoideus* seinen Verlauf nimmt, und durch eine sehr dünne Knochenlamelle von der genannten Höhle getrennt ist. Die Lage des Kanales unter oder neben der Höhle ist abhängig von der Weite oder vielmehr von dem Entwickelungsgrad der *Sinus sphenoidales*. Die *Sinus* nehmen ihre Entwickelung aussen und abwärts in dem Keilbeinkörper durch Einschmelzung des hyalinen Knorpels mit Einstülpung der Nasenschleimhaut. Diese gelangt an den rundlichen Communications-Oeffnungen von der Nasen- in die Keilbeinhöhle und kleidet dieselbe allseitig aus. Sie besteht aus einem gefäss- und nervenreichen Bindegewebe, welches kleine, langgestreckte Drüschen einschliesst und an der Oberfläche mit einem Cylinderepithel überzogen ist. Die Keilbeinhöhlen können in gleicher Weise, wie die Stirnhöhle der Ausgangspunkt vieler pathologischer Processe sein.

Auch darf daran erinnert werden, dass Entzündungsprocesse, welche von den dünnwandigen Keilbeinhöhlen ausgehen, den *Nerv. Vidianus*, so wie die drei Aeste des *Trigeminus* leicht in Mitleidenschaft ziehen können.

3. Die hintere Abtheilung der Schädelbasis.

(Hintere Schädelgrube.)

Diese Abtheilung, welche von den drei Schädelgruben am tiefsten gelegen ist, nimmt das kleine Gehirn, die Brücke und den oberen Abschnitt des verlängerten Markes auf. An ihr nehmen Antheil das *Os occipitis*, die starke *Pars petrosa* des Schläfebeins und der Körper des hinteren Sphenoidalwirbels mit seiner Sattellehne. Wie oben schon erwähnt, reichen die beiden Keilbeinhöhlen mitunter bis in die Gegend des *Clivus Blumenbachii*, jene schiefe Fläche, welche von der *Pars basilaris ossis occipitis* und dem hinteren Keilbeinkörper gebildet wird. Die hintere Schädelgrube lässt am *Foramen magnum* die beiden Vertebralarterien eintreten, welche sich auf dem *Clivus Blumenbachii* unter der Brücke zur *Art. basilaris* vereinigen, und seitlich bildet sich am *Foramen jugulare* die das Blut aus der Schädelhöhle abführende grosse *Vena jugularis interna*.

In die beiden *Sinus transversi* münden die *S. petrosi superiores* und *inferiores*, nachdem diese den *Sinus occipitalis anterior* auf dem *Clivus Blumenbachii* aufgenommen haben.

Mit den Vertebralarterien verlaufen auch vasomotorische Nerven nach dem Gehirn; sie stammen aus dem *Ganglion cervicale inferius* des Halssympathicus und bilden in der Umgebung der genannten Schlagader, während ihres Verlaufes durch die Querfortsätze der Halswirbel, einen ansehnlichen Plexus, welcher an der *Art. basilaris* selbst noch mit unbewaffnetem Auge sichtbar ist.

Mit den kleinen *Meningeae posteriores*, welche von der *Art. occipitalis* und *Art. pharyngea ascendens* ausgehen, treten auch sensible und vasomotorische Nerven in die hintere Schädelgrube ein. Sie kommen vom Sympathicus, vom Hypoglossus und Vagus. Man führt sie als *Nervi recurrentes* oder als *meningeae posteriores* auf. Sie verleihen theilweise der Gehirnhaut und den Knochen die Sensibilität.

Von den Gehirnnerven tritt der *Nerv. abducens* schon neben dem *Clivus Blumenbachii* durch die *Dura mater* und läuft über die Spitze der Felsenbein-Pyramide nach dem *Sinus cavernosus*. Die beiden Wurzeln des *Trigeminus* gelangen unter dem *Tentorium* in das *Cavum Meckelii* und am innern untern Rande des Kleinhirnzeltes nimmt der dünne *Nerv. trochlearis* seine Lage.

Der *Nerv. facialis* und *acusticus* nehmen von der *Medulla oblongata* aus ihren Verlauf nach dem inneren Gehörgang, wo sie so dicht aneinanderliegen, dass die Alten sie als einen Gehirnnerven betrachteten. In der Jugularöffnung, häufig durch eine Knochenspange von der Vene getrennt, begeben sich der neunte Gehirnnerv — *Glossopharyngeus* — der zehnte — *Vagus* — und der elfte — *Accessorius Willisii* — aus der Schädelhöhle nach aussen. Der *Vagus* und *Glossopharyngeus* sind schon gleich nach ihrem Eintritte in die Jugularöffnung von Ganglien durchsetzt, der letztere nicht constant. Das Ganglion, welches der neunte Gehirnnerv oben an der Eingangsöffnung zwischen seinen Bündeln eingeschlossen führt, ist nach Henle nur eine jener Gangliengruppen, welche in der ganzen Bahn des *Glossopharyngeus* zerstreut vorhanden sind.[1]) Der elfte Gehirnnerv — *Accessorius Willisii* — nimmt mit dem *Vagus* eine gemeinsame Lücke in der *Dura mater* ein; der *Glossopharyngeus* dagegen hat seine eigene Scheide. Während der neunte und zehnte schief von der *Medulla oblongata* gegen die Jugularöffnung verlaufen, gelangt der elfte von dem Rückenmark aus durch das *Foramen magnum*, in die Schädelhöhle, um dann in dem *Foramen jugulare* seine Lage am weitesten nach aussen und hinten zu nehmen. An der tiefsten Stelle der Schädelbasis verlässt der *Hypoglossus* im *Foramen condyloideum* des Hinterhauptes die Schädelhöhle. In dem *Canalis hypoglossi* ist er fast vollständig von einem Venenkranz umringt und von einer kleinen eintretenden Schlagader und dem *Nerv. meningeus posterior* begleitet.

Das Gehirn und seine Häute.

Die topographisch-anatomische Betrachtung des Gehirns kann sich nur den Gehirnhäuten, der topographischen Anordnung der Windungen, der Gehirnkammern, der centralen Ganglien, und ihrer Beziehungen zu den centralen Nervenursprüngen zuwenden.

Die Häute des Gehirns.

Die Gehirnhäute haben in der Schädelhöhle bestimmte Aufgaben zu erfüllen und hienach zeigt sich ihr Bau und ihre Anordnung verschieden.

---

[1]) Dr. Jacob hat den Nachweis geliefert, dass fast der ganze *Nervus glossopharyngeus* von Gangliengruppen durchsetzt ist.

Die harte Hirnhaut — *Dura mater* — hat eine dreifache Aufgabe zu erfüllen. In erster Reihe spielt dieselbe eine wichtige Rolle als Beinhaut des Knochens, sodann bildet sie die ziemlich starren venösen *Sinus durae matris* und gewinnt dadurch eine hohe Bedeutung für die eigenartige Circulation des Blutes innerhalb der Schädelhöhle, und endlich wird sie, indem sie grosse fest angeheftete Fortsätze zwischen die einzelnen Gehirnabtheilungen schickt, zum Fixirungsmittel für letztere.

Die *Arachnoidea* ermöglicht innerhalb der hermetisch verschlossenen Schädelhöhle die durch den Blutdruck hervorgerufenen Bewegungen des Gehirns.

In der *Pia mater* ist die aus Bindegewebe bestehende Trägerin der Gefässe, welche mit ihr in alle Unebenheiten und Höhlen des Gehirns eindringen, zu erkennen.

Die **harte Hirnhaut** steht mit dem Schädeldach in loserem Zusammenhang, als mit der *Basis cranii*, daher man unter gegebenen normalen Verhältnissen durch einen am Schädeldach ausgeführten Zirkelschnitt das letztere bei der Section leicht abtrennen kann, indem die Bindegewebsfortsätze, die Gefässe und Nerven, welche von der *Dura mater* aus in das Schädeldach eintreten, leicht abreissen. Schwieriger ist es, die harte Haut von der *Basis cranii* loszulösen; doch soll diess bei Schädelwunden mit Knochenbrüchen stets geschehen.

Bei Neugebornen steht die *Dura mater* mit dem Knochen des Schädeldachs in eigenartigem Zusammenhang, so dass die Methode der Schädeleröffnung, welche weiter unten beschrieben wird, sich hierauf gründet.

Die Bedeutung des *Pericranium internum* für das Wachsthum der Knochen hat Gudden experimentell festgestellt. Wenn das *Pericranium externum* zerstört wurde, so zeigte sich weder das interstitielle Knochenwachsthum, noch jenes vom *Pericranium internum* ausgehende beeinträchtigt. Wichtig ist die *Dura mater* in ihrer Beziehung zum Gehirn, denn sie bildet straffgespannte Scheidewände, welche die einzelnen Abtheilungen desselben in ihrer Lage sichern. Die *Falx cerebri* senkt sich zwischen die beiden Grosshirnhemisphären und die meist stumpfkantige *Falx cerebelli* zwischen die beiden Hälften des Kleinhirns ein. Das *Tentorium cerebelli*, welches sich zwischen die Hinterhauptlappen des Grosshirns und das Kleinhirn einschiebt, steht mit den Knochen an den *Sulci transversi*, den oberen Kanten der Felsenbeine und der *Falx cerebri* in Zusammenhang.

Die *Falx cerebri* geht entsprechend der Medianebene nach abwärts, steht vorn mit der *Crista galli* und rückwärts mit dem *Tentorium* in innigem Zusammenhang. Ihre Vereinigung mit der Stirn- und Sagittalnaht,

so wie mit der oberen Abtheilung der Hinterhauptsschuppe ist etwas fester, als an den übrigen Stellen des Schädeldaches. Die Hirnsichel reicht vorn, wo sie häufig dünn und durchbrochen ist, nicht ganz bis zum *Corpus callosum*, so dass die Innenflächen der beiden Stirnlappen sich eine Strecke weit berühren; dagegen senkt sie sich rückwärts bis zum *Splenium corporis callosi* herunter.

Von den beiden *Sinus durae matris*, welche von der Sichel eingeschlossen werden, ist der obere Längsblutableiter — *Sinus longitudinalis superior* — wichtiger als der untere — *Sinus longit. inferior* —. Der erstere nimmt nämlich sämmtliche Venen der convexen oberen Gehirnfläche beiderseits auf und liegt in der Mittellinie des Schädeldaches dem Stirnbein und der Pfeilnaht dicht an. Seinen Anfang nimmt er vorn an der *Crista galli*; ob er bei erwachsenen Individuen im *Foramen coecum* mit den Venen der Nasenhöhle communicirt, bedarf noch des Nachweises. Nach rückwärts wird er in dem Verhältniss, als die *Venae cerebrales superiores* in ihn einmünden, grösser und erscheint auf dem Querschnitt dreieckig, mit einzelnen Spangen durchzogen, die man als Klappenrudimente deuten kann. Sehr häufig ragen Pachionische Granulationen in ziemlich grosser Zahl in denselben hinein. Wie oben schon erwähnt, lenkt er an der *Protuberantia occipitalis interna* in der Regel nach dem einen *Sinus transversus* ab. Der *Sinus longitudinalis* stellt demnach, wie alle Blutableiter der *Dura mater*, einen starren Venenkanal dar, welcher das Blut von der Gehirnoberfläche aufnimmt und von der *Tunica intima* der Venen ausgekleidet ist.

Der *Sinus sagittalis inferior* ist ein Venenkanal in dem untern Rande der *Falx cerebri*. Er stellt den oberen Schenkel des *Sinus tentorii* dar und in ihm fliesst das Blut aus der *Dura mater* selbst ab. Die *Vena magna Galeni* bildet den unteren Schenkel des *Sinus tentorii*.

Das Hirnzelt — *Tentorium cerebelli* — breitet sich als eine nach oben convexe Fortsetzung der *Dura mater* über dem Kleinhirn aus. Es umschliesst eine von der Sattellehne aus nach aufwärts gerichtete Oeffnung, in welcher verschiedene Gehirntheile lagern. Die sehr straffe Spannung des *Tentorium* hindert den Druck der Occipitallappen der beiden Grosshirnhemisphären auf das kleine Gehirn. Nach einer Angabe Pétrequin's soll Gilbert in London bei einem Mädchen, das taub und blind geboren wurde, nie gehen konnte und auch geistig vollkommen unentwickelt war, das *Tentorium* haben fehlen sehen.[1])

---

[1]) Es wird hiebei nicht angegeben, in welchem Grade anderartige pathologische Störungen im Gehirn, die doch wahrscheinlich nicht mangelten, vorhanden waren.

Die *Falx cerebelli* ist jener wulstige, niedrige Vorsprung, welcher vom *Tentorium* bis gegen das *Foramen magnum* reicht, selten aber etwas über 1 Cm. weit zwischen die Kleinhirnhemisphären vorspringt. Der in ihr befindliche *Sinus occipitalis posterior* kann vollständig fehlen, er kann aber auch die Hauptfortsetzung des oberen Längsblutableiters darstellen. Nur bei schwacher Entwickelung vermittelt er die Verbindung zwischen dem oberen Längsblutleiter und dem Venenkranz am *Foramen magnum*, aber bei mässig starker Ausbildung setzt er sich meist neben dem *Foramen magnum* nach der Jugularöffnung hin fort.

Die *Sinus durae matris* der Schädelbasis nehmen nach rückwärts an Grösse zu. Während sie in der mittleren Schädelgrube auf das mittlere Drittel der Basis sich erstrecken, bilden sie in der hinteren Schädelgrube grosse Bogen, die zunächst der Anheftungsstelle des Kleinhirnzeltes entsprechend ihren Verlauf nehmen, um endlich im *Foramen jugulare* zwischen *Pars petrosa* und *Os occipitis* als *Vena jugularis interna* sich fortzusetzen. Die Blutleiter beginnen vorn in der mittleren Schädelgrube als *S. spheno-parietalis* und als *S. ophthalmicus*; die *Venae meningeae* und die starke *Vena ophthalmica cerebralis* bilden ihre vorderen Wurzeln. Neben dem Türkensattel gehen sie in einen Blutleiter über, welcher von Bindegewebsfäden durchzogen ist und die *Carotis cerebralis* in sich einschliesst. Er ist unter dem Namen *Sinus cavernosus* bekannt. Mehrere Verbindungsglieder setzen die beiderseitigen *Sinus cavernosi* an dem Türkensattel in Verbindung, wodurch die *Sinus intercavernosi* oder der *Sinus circularis Ridleyi* entsteht.

Der Zellblutleiter setzt sich theilweise als Venenplexus, welcher die *Carotis cerebralis* im Kanal des Felsenbeins umgibt, nach aussen hin fort, theilweise geht er in den *Sinus petrosus inferior* über, welcher den kleinen medialen Schenkel des Anfangtheiles der *Vena jugularis interna* darstellt. Nebenbei ist noch ein Verbindungsglied zwischen dem *Sinus transversus* und *Sinus cavernosus* vorhanden: dasselbe stellt auf der oberen Kante der *Pars petrosa* den *Sinus petrosus superior*, eine enge Spalte in der harten Hirnhaut, dar. Die Vereinigung der verschiedenen *Sinus* zur Bildung der *Vena jugularis cerebralis* in der hinteren Schädelgrube richtet sich vollständig in Form und Grösse nach der Venenabtheilung in dem knöchernen *Foramen lacerum posterius*. Der sog. *Bulbus* und die Vene sind sowohl bei einzelnen Individuen, als auch bei ein und demselben beiderseitig an Grösse sehr verschieden. Die eine Jugularvene, welche die Fortsetzung der *Vena magna Galeni* ist, erscheint stets enger, als die andere, welche aus dem *Sinus longitudinalis superior* sich entwickelt: d. h. die Blutquantität, welche von der

Gehirnoberfläche stammt, ist grösser, als die aus den Gehirnkammern durch die enge Jugularvene abfliessende.

Die *Venae diploicae* führen aus den ziemlich weiten knöchernen Kanälen der Knochensubstanz, mit deren Wänden sie innig verwachsen sind, das Blut sowohl nach den *Sinus durae matris*, als auch nach den Venen der äussern Weichgebilde. Die Breschet'schen Kanäle der *Diploë* bilden unter sich gröbere Anastomosen und mit ihnen sind die dünnwandigen zahlreichen Knochenvenen innig verwachsen, so dass alle Ernährungsstörungen in den Knochen die Venen leicht in Mitleidenschaft ziehen können, mit Phlebitis und Thrombose als Folgeerscheinung.

Die innere Seite der harten Hirnhaut trägt ein Plattenepithel, wodurch eine glatte, seröse Fläche gebildet wird, an der sich das Gehirn bei seinen Bewegungen verschieben kann.

Die *Arachnoidea*, welche als dünne gefässlose Bindegewebsschichte das Gehirn umgibt, steht mit der *Pia mater* in direktem Zusammenhang, aber innerhalb der Schädelhöhle mit der harten Hirnhaut nur durch die ein- und austretenden Gefässe und Nerven. Während dieselbe auf den Höhen der Windungen dicht anliegt und die *Sulci* des Gehirnes überbrückt, entstehen die miteinander communicirenden subarachnoidealen Räume, verschieden weite Spalten, in denen der *Liquor cerebro-spinalis* Aufnahme findet. An der *Basis cerebri* erzeugt die *Arachnoidea* grössere Hohlräume, indem sie über die mehr oder weniger prominirenden Gehirntheile hinweggespannt ist, und hier findet sich demnach eine grössere Quantität der genannten Flüssigkeit, als an der oberen Fläche des Gehirns. Nach Magendie beträgt die Flüssigkeit in den subarachnoidealen Bindegewebslücken 62 Grm. Ist die Flüssigkeit etwas consistent und trüb, so kann sie die ganze *Pia mater* durchtränken und fliesst selbst nach Herausnahme des Gehirns nicht so rasch ab, als der *Liquor cerebro-spinalis* von normaler Beschaffenheit. Dieser gelangt nur bei Zerreissung der *Arachnoidea* in das *Cavum arachnoideale* zwischen der *Arachnoidea* und *Dura mater*. Er stellt in dem hermetisch geschlossenen Raume der Schädelhöhle ein Ausfüllungsmittel dar, welches bei den Schwankungen der Blutquantität innerhalb der Schädelhöhle zur Verwendung kommt und gleichzeitig einen gewissen Grad von Compression, unter der das centrale Nervensystem steht, ausübt. Man kann Henle in allen Beziehungen beistimmen, wenn er annimmt, dass die Subarachnoideal-Räume nicht als Lymphbahnen aufzufassen seien.

Die *Pia mater* stellt die das Gehirn zunächst umgebende Membran dar, welche als Trägerin der zahlreichen Gefässe allen Vertiefungen und Höhlen des Gehirns folgt. Während das Gehirn sich entwickelt, ist dieselbe

aussen und ganz besonders in seinen weiten Höhlen stark ausgebildet. Ihr Querschnitt ergibt, dass sie gegen die *Arachnoidea* nicht scharf abgegrenzt ist und an der Hirnoberfläche etwas verdickt erscheint. Indem die *Pia mater* in die Höhlen des Gehirns eindringt, ohne mit den Wänden derselben in innige Verbindung zu treten, bildet sie durch eigenthümliche Anordnung und starke Entwickelung ihrer Gefässe den *Plexus chorioideus* in dem Seiten- und die *Tela chorioidea* im dritten Ventrikel.

Auch an dem kleinen Gehirn ist die *Pia mater* stellenweise stark entwickelt und bildet so in dem vierten Ventrikel die *Tela chorioidea cerebelli* mit dem zottenförmigen *Plexus chorioideus medialis* und seitlich an der Austrittsstelle des *Nervus vagus* auf der Flocke den *Plexus chorioideus lateralis cerebelli.* Diese reichen Gefässplexus sind vorwiegend als die Gebilde anzusehen, welche den *Liquor cerebrospinalis* liefern.

Jene eigenthümlichen granulirten Erhöhungen, welche man seit Pachioni als „Drüsen“ beschrieb, sollen nach Axel Key und Retzius in Räumen liegen, welche mit den Venen communiciren und die zur Lymphresorption in näherer Beziehung stehen. Im jugendlichen Alter sind dieselben noch nicht vorhanden, und beim Erwachsenen befinden sie sich vorwiegend seitlich neben dem *Sinus longitudinalis superior,* an jener Stelle, wo die Gehirnvenen aus der *Pia mater* hervortreten und in den oberen Längsblutleiter einmünden. In der Münchener anatomischen Sammlung findet sich ein Präparat aufbewahrt, welches zeigt, wie die Pachionischen Granulationen in grosser Anzahl in den *Sinus longitudinalis* hineinreichen. Wenn sie in demselben sich stark entwickeln, sind sie fähig, den Blutleiter zu verengern.

Die Arterien und Venen des Gehirnes sind in ihrer Anordnung wesentlich von einander verschieden. Innerhalb der Schädelhöhle schlägt das abfliessende Blut andere Bahnen ein, als das zufliessende. Die vier starken Schlagadern: die beiden Vertebralarterien und die beiden Carotiden laufen in knöchernen Kanälen nach der Schädelhöhle, deren Basis sie mit schwachen Zweigen versorgen. Unter der Brücke vereinigen sich die beiden *Arteriae vertebrales* zur *Art. basilaris;* auch die beiden Carotiden stehen durch eine grosse Anastomose — *Ramus communicans anterior* — miteinander und durch die *Rami communicantes posteriores* mit den Vertebralarterien in Verbindung, so dass ein Gefässkranz — *Circulus arteriosus Willisii* — gebildet wird, in welchem die vier verschiedenen Blutbahnen zusammentreffen, und demnach bei Unterbrechung der einen oder anderen Bahn die Ernährung des Gehirns an keiner Stelle beeinträchtigt wird. Es können sogar ohne Nachtheil für die Gehirnthätigkeit beide Caro-

tiden unterbunden werden, wobei die *Arteriae vertebrales* bei allmählicher bedeutender Erweiterung und Vergrösserung die knöchernen Ringe, in denen sie verlaufen, ausdehnen und so das ganze Gehirn mit der erforderlichen Blutquantität versorgen.

Die sekundäre Verbreitung der Gefässe in dem Gehirne findet in der Art statt, dass die grossen Zweige in den *Sulci* ihren Verlauf nehmen, aber man ist den endgiltigen Beweis schuldig geblieben für den Satz, dass die Spalten zwischen den einzelnen Gehirnlappen und auch die Formation der Windungen theilweise das Resultat der Gefässanordnung seien.

Von den Schlagadern sind jene in der *Fossa Sylvii* — *Arteria fossae Sylvii* —, die des *Corpus callosum* — *Art. corporis callosi* —, sodann die *Art. chorioidea* in praktischer Hinsicht die wichtigeren. Die letztere geht in den reichen Gefässplexus der Ventrikel über. Die oberen und unteren Schlagadern des Kleinhirns stammen aus dem hinteren Gebiet des *Circulus arteriosus Willisii.*

Die Anastomosen der beiden Balkenschlagadern machen es möglich, dass zuweilen die zwei Stirnlappen ihr Blut von der einen Carotis beziehen. Interessant ist das verschiedene Verhalten der Schlagadern an der Basis und der oberen Rindenschichte des Gehirns. Alle Schlagadern an den Basaltheilen des Gehirnes gehen nach Heubner von den grösseren Zweigen der *Pia mater* ohne Anastomosenbildung rechtwinkelig in die Substanz und verbreiten sich in dem Gehirne als echte Endarterien. Die Insel und die an die Insel angrenzenden Ganglien beziehen solche echte Endarterien, welche vorher keine gröberen Anastomosen eingehen.

Die Windungen erhalten aus den verschiedenen Aesten der Gehirnschlagadern ihre Zweige; diese theilen sich spitzwinkelig in dem gesammten Rindenbezirk, bilden aber vor ihrem Eintritt in die Gehirnsubstanz vielfache Anastomosen in der *Pia mater* und treten dann in die graue Schichte ein. Es scheint, dass die Annahme Heubners: „die Seltenheit von Erweichungen der Hirnrinde im Verhältniss zu den fast häufigen Erkrankungen der grösseren Gehirnganglien (Vormauer, Linsenkern, *Corpus striatum* und *Thalamus opticus)* von dieser Eigenthümlichkeit der Gefässverzweigung als abhängig zu betrachten", um so grössere Berechtigung hat, als andere Gründe für die Häufigkeit der Embolien in den Gefässen der grösseren Gehirnganglien nicht bekannt sind.

Die Anordnung der Venen und somit der Abfluss des venösen Blutes innerhalb der Schädelhöhle bietet mehrere Eigenthümlichkeiten dar. Zunächst sammelt sich das Blut an der convexen Oberfläche und gelangt durch

die *Venae cerebrales superiores* in den oberen *Sinus longitudinalis*. An verschiedenen Stellen der *Basis cerebri* führen die *Venae cerebrales inferiores* das Blut in die *Sinus* an der *Basis cranii* ab; aus der dritten Gehirnkammer leitet die *Vena magna Galeni* die Blutbahn in den *Sinus tentorii* und sodann in der oben angegebenen Weise in den einen *Sinus transversus* (s. Taf. I, Fig. B, 17, 18 und 19; dann Fig. C, 15).

Die Venenanordnung in der *Pia mater* hat demnach das Eigenthümliche, dass zwischen den feineren Zweigen und den beiden grossen Jugularvenen ein System ziemlich starker Kanäle — die *Sinus durae matris* — eingeschaltet ist, so dass bei Blutdruckschwankungen nur minimale Aenderungen in den *Lumina* der *Sinus* stattfinden können. Neben den zwei grossen Venenstämmen, in denen das venöse Blut die Schädelhöhle verlässt, ist noch eine Anzahl kleinerer Abzugsröhren, welche unter der Bezeichnung *„Emissaria Santorini"* bekannt sind, vorhanden. Am Scheitelbein gelangen die *Emissaria parietalia* nach den Venen der Scheitelhöhe; durch die *Foramina mastoidea* und *condyloidea* treten die gleichnamigen Emissarien nach aussen. Auch führen kleine Venen aus den Blutleitern der *Basis cranii*, wie in dem *Foramen ovale*, dem *Canalis caroticus* und am *Foramen magnum*, geringe Blutmengen ab, und alle diese Venen stehen mit jenen der Weichtheile des Kopfes in direktem Zusammenhang.

Die Lymphgefässe des Gehirns. Wenn zu dem Gehirn, einem so voluminösen Organ, in weiten Gefässen grosse Blutquantitäten, die dem hier stattfindenden Stoffwechsel proportional sind, gelangen, so muss *a priori* angenommen werden, dass auch zahlreiche Lymphgefässe hier vorhanden sein müssen, und doch ist der Nachweis über ihre Existenz und ihr näheres Verhalten erst in neuerer Zeit erbracht worden.

Nachdem durch Fohmann und Arnold mit Hilfe der Quecksilberinjection das Vorhandensein der Lymphgefässnetze in der *Pia mater* nachgewiesen und schon von Virchow auf ein besonderes Verhalten der Adventitia der Gehirngefässe aufmerksam gemacht worden war, ist es His auch mit Hilfe der Injection gelungen, die Beziehungen der Lymphbahnen zur *Pia mater* sowohl, als auch zum Gehirn zu ermitteln. His hat gezeigt, dass die Lymphgefässe in der Gehirnsubstanz die Blutgefässe als sog. perivasculäre Kanäle scheidenartig umgeben, so dass die Blutsäulen, welche je nach dem stärkeren oder schwächeren Druck in den Gefässen in ihrer Grösse variiren, in einem Lymphbett sich befinden und dadurch möglicherweise ein Schutz für die Elementartheile des Gehirns gegeben ist. Nachdem die perivasculären Gefässe aus der Gehirnsubstanz hervorgetreten sind, gehen

sie in ein epicerebrales Kanalsystem über, aus welchem die grösseren abführenden Lymphgefässe, die mit den grossen Arterien und Venen die Schädelhöhle verlassen, sich entwickeln.

Nach den Beobachtungen Bolls sollen die in der Umgebung der Blutgefässe vorhandenen Kanäle zweierlei Art sein: die einen, die adventitiellen Lymphräume, fasst Boll als wirklich physiologische Gefässe, welche mit dem Lymphgefässnetz der *Pia mater* communiciren, und die anderen, die perivasculären Räume, als Kunstprodukte und nicht als Lymphgefässe auf.

Die Topographie der Gehirnwindungen.

Die graue Rindenschichte des Gehirns, welche auf Grund experimenteller und pathologischer Beobachtungen als Sitz der Intelligenz und des Bewusstseins betrachtet werden muss, bildet durch Erhöhungen — *Gyri* — und Furchen — *Sulci* — eine eigenthümliche grosse Oberfläche, über deren Entwickelung und anatomische Anordnung bei dem Menschen und den Thieren in jüngster Zeit die eingehendsten Studien angestellt wurden.

Wenn auch die älteren Forschungen von Burdach, Huschke, Gratiolet, Rud. Wagner und die neueren von Huxley, Bischoff, A. Ecker u. A. unsere Einsicht über die Entstehung und typische Formation der Gehirnwindungen sehr erweitert haben; wenn auch unsere Kenntnisse über den feineren Bau des Gehirns, über dessen grössere oder geringere Entfaltung der Oberfläche, sein absolutes, relatives und specifisches Gewicht, die individuell verschieden sind, bedeutend vermehrt wurden: so kann zur Stunde doch nicht angegeben werden, welches die wirksamen Faktoren der feinen individuellen Unterschiede der intellektuellen Fähigkeiten im Gehirn sein mögen. Ob hier histologische Differenzen in der feineren Organisation der Elementartheile des Gehirns eine wichtige Rolle spielen, muss um so mehr dahin gestellt bleiben, als unsere Kenntnisse über dieselben noch manche Lücken zeigen.

Sehr wichtig scheinen die absoluten und relativen Grössenverschiedenheiten der einzelnen Gehirntheile bei den verschiedenen Thieren und dem Menschen zu sein, ein Punkt, auf welchen schon Johannes Müller hingewiesen hat und der in neuerer Zeit von Meynert wieder specieller berücksichtigt wurde (s. Seite 59).

Wenn wir uns zunächst den Windungen, Randwülste nach Henle, oder auch den Furchen, welche beide bei ihren zahlreichen formellen Abweichungen keine histologische Verschiedenheit darbieten, zuwenden, so hat man an dem complicirtesten aller Organe des Körpers mehrere Lappen zu unterscheiden,

welche in ihrer Ausdehnung den Knochen, von denen sie ihre Namen entlehnt haben, nicht genau entsprechen.

Die typisch angeordneten Windungszüge der einzelnen Lappen verdienen ein um so gründlicheres Studium von Seite der Aerzte, als man anzunehmen berechtigt ist, dass in ihnen die intellektuellen Vorgänge sich abspielen, und eine Localisation bestimmter psychischer Functionen an einzelnen Provinzen der unebenen Oberfläche vorhanden zu sein scheint. Das Studium der pathologischen Veränderungen an der Gehirnrinde im Zusammenhalt mit den vorhanden gewesenen psychischen Störungen verspricht unsere Einsicht in die Localisirung der geistigen Thätigkeit an der Gehirnrinde viel eher und mehr zu erweitern, als das Experiment, welches ohnehin nur auf die Thiere angewiesen ist.

Von Alters her unterscheidet man am grossen Gehirn fünf Lappen und indem wir hier der Darstellung von Bischoffs[1]) in dessen neuester Arbeit über die Grosshirnwindungen des Menschen folgen, wird der *Gyrus fornicatus* als ein besonders abgegrenzter Windungszug angereiht. Wir betrachten:

I. die Stirnlappen; II. die Scheitellappen; III. die Hinterhauptslappen; IV. die Schläfenlappen; V. den Stammlappen oder die Insel und VI. den *Gyrus fornicatus*.

Da die specielle Beschreibung der einzelnen Windungen und deren Entstehungsgeschichte Aufgabe der speciellen Anatomie ist, so sollen dieselben hier nur in ihren topographischen gegenseitigen Beziehungen kurze Erwähnung finden.

I. Die Stirnlappen.

(Siehe Taf. III, Fig. A und B und die Abbildungen auf Seite 42.)

Diese ruhen in den vorderen Schädelgruben mit ihren unteren Flächen auf den Orbitaldächern des Stirnbeins, und oben werden sie von der *Pars frontalis* desselben Knochens umwölbt; sie reichen etwas über die Kranznaht nach rückwärts.

Wenn man die vordere Centralwindung, welche nach v. Bischoff zu den Scheitellappen zu rechnen ist, freigelegt hat, so treten, mit ihr im

---

[1]) Bezüglich der Lappeneintheilung des Grosshirns stimmen die verschiedenen Forscher in vielen Beziehungen miteinander überein. Für die einzelnen Windungen hat aber fast jeder Autor, der über dieselben geschrieben hat, eigene Benennungen gewählt. Sehr zu wünschen wäre es, wenn man sich für eine übereinstimmende Nomenclatur der Grosshirnwindungen verständigen könnte.

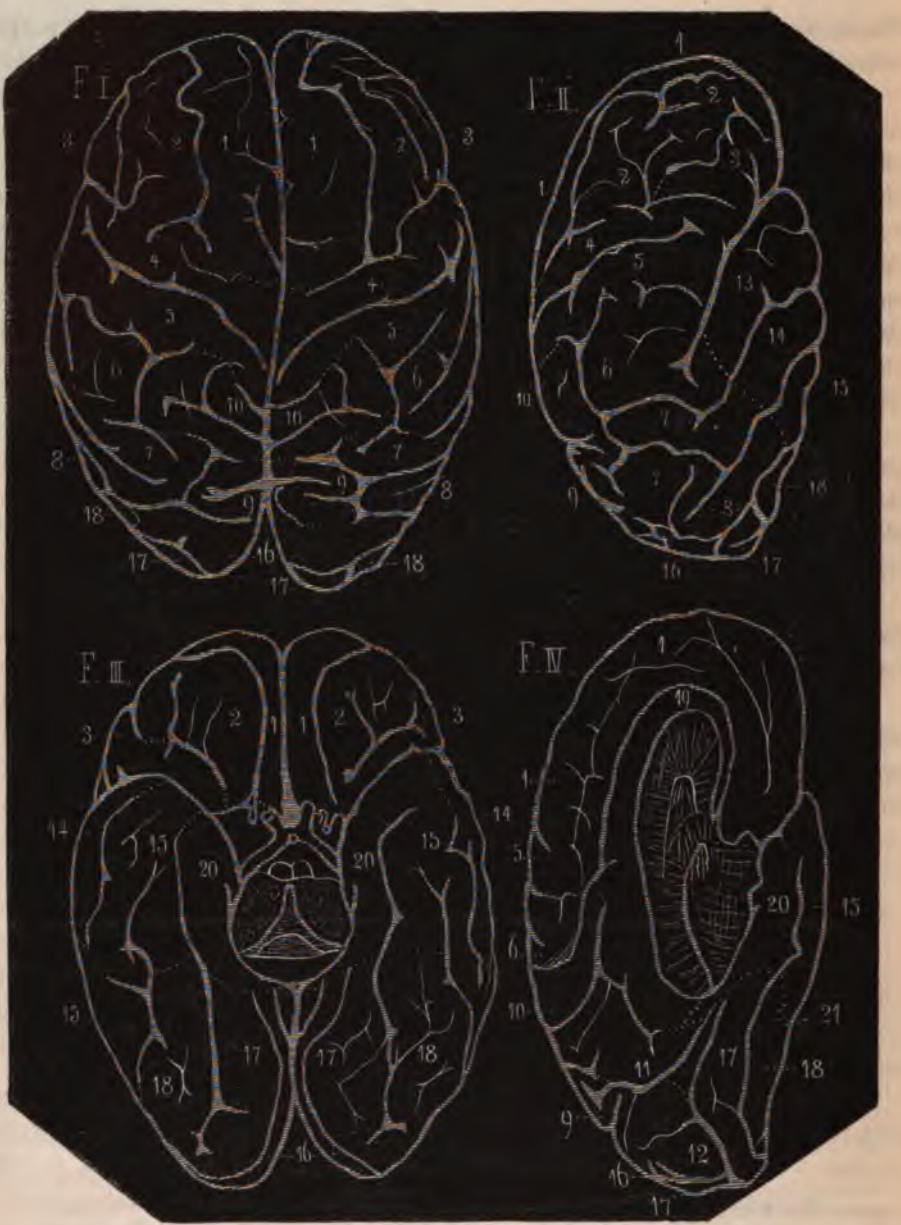

Die Grosshirnwindungen nach v. Bischoff.

Fig. I. Obere Hirnfläche. Fig. II. Seitliche Ansicht derselben. Fig. III. Untere Hirnfläche. Fig. IV. Innere Fläche der linken Hemisphäre.

(Die Fortsetzung der Beschreibung des Holzschnitts siehe nächste Seite unten.)

Zusammenhang stehend, drei Windungen auf, welche von der Centralwindung aus in sagittaler Richtung nach vorn über die Stirnlappen ziehen. Die innerste, an die *Fissura sagittalis* grenzende, wird die obere oder erste Stirnwindungsgruppe genannt; sie reicht bis nach der inneren Fläche der Grosshirnhemisphäre. Auf sie folgt der zweite oder mittlere Zug, welcher parallel mit ihr verläuft. Die dritte oder äussere Stirnwindung umgibt bogenförmig den vorderen Schenkel der *Fossa Sylvii*. Diese ist bei dem Menschen sehr stark entwickelt und man hat in sie das psycho-motorische Centrum des Sprachvermögens verlegt. In sehr vielen Fällen von Aphasie hat man Theile derselben pathologisch verändert gefunden. Nach Meynert soll jedoch die Aphasie ihren Sitz in der Insel und der Vormauer haben, Gebilde, welche in geringer Entfernung von der Stirnwindung angebracht sind.

In den Stirnwindungen wurden in neuester Zeit von Fritsch und Hitzig motorische Centren für bestimmte Muskelgruppen auf experimentellem Wege erkannt. Wenn bei Hunden eine bestimmte Stelle der Stirnwindungen gereizt wird, so treten Contractionen in den Nackenmuskeln auf. Ebenso lassen sich die Dreher und Beuger des Vorderarmes durch Reizen einer kleinen circumscripten Stelle der Stirnwindungen zur Contraction bringen. Das Gleiche kann von bestimmten Stellen der Stirnwindungen aus in den Muskeln der hinteren Extremität und jenen, welche vom *Nerv. facialis* versorgt werden, hervorgerufen werden. Auf Grund dieser Beobachtungen ist man zur Annahme berechtigt, dass die Stirnwindungen bestimmte psycho-motorische Centren, dicht beisammen gruppirt, in sich einschliessen. Vor Kurzem hat Nothnagel die Beobachtung gemacht, dass bei Thieren auch krampfhafte Bewegungen auftreten, wenn die Hirnrinde nahe der hinteren Hemisphärenspitze verletzt wurde.

Die unteren Enden der drei Stirnwindungen setzen sich nach der Orbitalfläche des Stirnlappens fort, und werden hier nach ihrer Beziehung zur *Pars orbitalis* des Stirnbeins innere, mittlere und äussere Orbitalwindung genannt. Sie enden an der *Fossa Sylvii* und an der *Substantia perforata antica*. Zwischen der innern und mittlern findet der *Nerv. olfactorius* mit seinem Bulbus Aufnahme. Manche Autoren bezeichnen die Stirnwindungen in umgekehrter Ordnung, indem sie die *Fossa Sylvii* als Ausgangspunkt nehmen und von ihr aus die erste (laterale), die zweite (mittlere) und die dritte (mediale) Windung zählen.

---

1. Erste, 2. zweite, 3. dritte Stirnwindung. Fig. I. obere, Fig. III. untere Abtheilung derselben. 4. Vordere Centralwindung. 5. Hintere Centralwindung (zwischen beiden die Centralfurche). 6. Vordere (erste), 7. mittlere (zweite), 8. hintere (dritte) Scheitelwindung. 9. Vierte (innere) Scheitelwindung. 10. Vorzwickel (*Praecuneus*). 11. *Fissura perpendicularis occipitalis interna s. parieto-occipitalis.* 12. *Fissura calcarina* nach Bischoff und Ecker. 13. Erste (obere) Schläfenwindung. 14. Zweite (mittlere) Schläfenwindung. 15. Dritte (untere) Schläfenwindung. 16. Innere Occipitalwindung (Zwickel). 17. Mittlere Occipitalwindung. 18. Aeussere Occipitalwindung. (Fig. III. 17. Zungenförmiges Läppchen. 18. Spindelförmiges Läppchen.) 19. *Gyrus forniculatus (G. cinguli).* 20. *Gyrus hippocampi.* 21. Fünfte (innere untere) Scheitelbogenwindung.

II. Die Scheitellappen.

Kein Gehirnlappen zeigt sich bezüglich der Anordnung seiner Windungen so variabel, als der Scheitellappen; denn alle rückwärts an die hintere Centralwindung anstossenden einzelnen Windungen bieten einen weniger bestimmten Typus dar, als jene der übrigen Lappen. Zu dem Scheitellappen werden nach v. Bischoff die beiden Windungen um die Centralfurche herum gerechnet, und diese bieten zunächst die Anhaltspunkte dar, um die einzelnen Scheitelwindungen aufzusuchen und zu bestimmen. Die beiden Centralwindungen [1]) beginnen an der Grosshirnspalte, stossen demnach an die Grosshirnsichel an und laufen schief nach unten und etwas nach vorn, um über der *Fossa Sylvii* bogenförmig in einander überzugehen. Die beiden Centralwindungen stehen nach v. Bischoff's zahlreichen Beobachtungen nie in gegenseitiger Verbindung. Nur zuweilen ist die vordere durch einen Einschnitt in zwei Theile zerlegt.

Während man früher nur drei Scheitelwindungen unterschied, hat v. Bischoff, gestützt auf vielfache Untersuchungen, fünf Scheitelbogenwindungen neben dem Vorzwickel — *Praecuneus* — angenommen. Drei dieser Windungen reihen sich an die hintere Centralwindung und das obere Ende der *Fossa Sylvii* an. Sie werden erste oder vordere, zweite oder mittlere, und dritte oder hintere Scheitelbogenwindung genannt.

Die erste, als Begrenzung der *Fossa Sylvii* nach rückwärts, setzt sich in die erste oder vordere Schläfewindung, die mittlere in die zweite oder mittlere Schläfewindung, die dritte in die dritte oder hintere Schläfewindung fort. Die einzelnen Scheitelwindungen kann man auch dadurch sehr zweckmässig bestimmen, dass man von den Windungen des Schläfelappens auf dieselben übergeht; man wird dann finden, dass sie nicht in sagittaler Richtung angeordnet sind, sondern häufig nur die einfachen Fortsetzungen der Windungen des Schläfelappens darstellen.

Unter innerer oberer (vierte) und innerer unterer (fünfte) Scheitelbogenwindung versteht v. Bischoff jene Verbindungswülste, welche an der medialen Fläche der Grosshirnhemisphäre das obere und untere Ende der Spalte — *Fissura perpendicularis* —, welche den Hinter-

---

[1]) Während Bischoff und Gratiolet die vordere Centralwindung zu dem Scheitellappen rechnen, stellt Ecker dieselbe wegen ihrer Verbindung mit den Stirnwindungen zu dem Frontallappen.

hauptslappen von dem Scheitellappen trennt, abgrenzen, und die demnach in ihren hinteren Abtheilungen dem Occipitallappen angehören. Die obere innere Scheitelbogenwindung[1]) setzt sich nach rückwärts in eine keilförmige Windung — *Cuneus* — fort, welche dem Hinterhauptslappen angehört. Den nicht sehr stark vorspringenden Begrenzungswulst der *Fissura perpendicularis* nach abwärts führt v. Bischoff als innere untere (fünfte) Scheitelbogenwindung auf.

III. Die Hinterhauptslappen.

Das hintere Ende der Grosshirnhemisphäre ist, wie erwähnt, an seiner inneren Fläche durch die *Fissura perpendicularis* von dem Scheitellappen scharf getrennt, während aussen und abwärts nur schwach angedeutete Grenzmarken vorhanden sind. Von den drei Hinterhauptswindungen fällt nur ihr kleinerer Abschnitt auf die obere Fläche, der grössere zieht sich um die Spitze herum nach der unteren Seite des Occipitallappens.

Die innerste Windung stellt den Zwickel — *Cuneus* — dar, ein keilförmiger Windungszug, welcher in seiner grössten Ausdehnung an der medialen Fläche der Hemisphäre mit nach abwärts gerichteter Kante steht. Mit einem oder zwei Schenkeln zieht er sich nach der oberen Fläche und steht mit der mittleren und hinteren Scheitelwindung im Zusammenhange.

Die mittlere Occipitalwindung tritt lateralwärts neben dem Zwickel auf und setzt sich hinten und unten in das zungenförmige Läppchen (untere innere Hinterhauptswindung) an der unteren Fläche des Hinterhauptslappens fort.

Die äussere Hinterhauptswindung reiht sich am hinteren Ende als Fortsetzung der Schläfewindung an. Sie nimmt den lateralen Theil des Occipitallappens ein und geht abwärts in die spindelförmige Windung (untere äussere Hinterhauptswindung) über.

IV. Die Schläfenlappen.

Schon oben wurde erwähnt, dass die Schläfenlappen gleichfalls hinter der *Fossa Sylvii* in drei Windungen zerfallen. Die erste oder obere, die zweite oder mittlere (beide durch die Parallelspalte voneinander getrennt) und die dritte oder untere Schläfenwindung, welche theilweise als Fortsetzungen der Scheitelwindungen zu betrachten sind, ziehen

---

[1]) Erste oder obere Hinterhauptwindung nach Ecker.

hinter der Sylvischen Grube um den abgestumpften Theil des Lappens herum und nehmen auch dessen untere Fläche ein, wo sie in den *Gyrus hippocampi* und in die spindelförmigen Läppchen des Hinterhauptlappens direkt übergehen. Den *Gyrus hippocampi* führt v. Bischoff auch als innere Schläfenwindung auf.

V. Die Stammlappen (Reil'sche Inseln).

Ganz verborgen in der *Fossa Sylvii* liegt, in geringer Entfernung von den Ganglien lateralwärts am Seitenventrikel, eine Windungsgruppe — Reil'sche Insel genannt —, welche aus 5—6 einzelnen Erhöhungen zusammengesetzt ist. Hebt man das untere Ende der beiden Centralwindungen, den Klappdeckel — *Operculum* — auf, so sieht man die starken Gefässzweige über die Insel verlaufen, welche sowohl nach der Oberfläche des Gehirnes, als auch nach den Ganglien am Boden der Seitenventrikel gelangen. Ihre Degeneration ist es, die nach Meynert Aphasie zur Folge hat.

VI. Gyrus fornicatus.

Neben den erwähnten Randwülsten der einzelnen Stirnlappen wird der Balken bogenförmig von einem besonderen Windungszug, dem *Gyrus fornicatus*, umgeben. Er steht mit den angrenzenden Windungen der verschiedenen Lappen durch secundäre Züge vielfach in Zusammenhang.

Der *Gyrus fornicatus* beginnt vorn, unterhalb des Schnabels des *Corpus callosum*, biegt sich um dessen Kniee herum, geht dann mit den Stirnwindungen und dem Vorzwickel individuell sehr variirende Verbindungen ein und wird bis zur Umbiegungsstelle am *Splenium corporis callosi* als Zwingenwulst — *Gyrus cinguli* — aufgeführt. Seine untere Endigung stellt den *Gyrus hippocampi* dar. Die hakenförmige Endkrümmung desselben — *Uncus* — befindet sich abwärts in der Nähe des grossen Seepferdefusses, Verbindungen mit demselben eingehend.

Die Furchen zwischen den einzelnen Windungen sind in den vier Figuren auf Seite 42 dargestellt und bezeichnet.

Basis cerebri.

Die untere Fläche des Grosshirns mit dem Kleinhirn und der *Medulla oblongata* schliesst in der Mitte die Fortsetzungen des verlängerten Markes, die Grosshirnstiele — *Crura cerebri* —, die Brücke nebst einer Anzahl

kleinerer Gebilde und endlich die Austrittstellen mehrerer Gehirnnerven in sich ein; lateralwärts wird dieselbe von den schon erwähnten Windungen der Stirn- und Schläfenlappen umrahmt.

Zwischen der inneren und mittleren Orbitalwindung des Stirnlappens erscheint der *Tractus olfactorius*, von dessen Bulbus die Nervenzweige ausgehen, die in zwei Reihen durch die *Lamina cribrosa* nach der Schleimhaut der Nasenhöhle sich begeben. Seine drei Wurzeln, deren äussere bis zur Insel verfolgt werden kann, treten am *Trigonum olfactorium* hervor, und bilden den *Tractus olfactorius*.

Nach Wegnahme der *Pia mater* in der Umgebung des Riechnervendreiecks tritt eine grössere Anzahl Oeffnungen auf, welche gröberen Gefässen zum Eintritte dienen und unter dem Namen *Substantia perforata antica* und *lateralis* aufgeführt werden.

Unmittelbar vor der Kreuzungsstelle der beiden *N. optici* ist die Gehirnsubstanz sehr dünn und leicht zerreisslich, so dass bei Loslösung der Gehirnhäute der dritte Ventrikel des Grosshirns an dieser Stelle leicht geöffnet wird.

Vom *Gyrus hippocampi* und dessen Haken gedeckt, tritt der *Tractus opticus* an der äusseren Fläche des Grosshirnschenkels hervor und zieht nach der Mittellinie, um sich vor dem *Tuber cinereum* mit dem der anderen Seite zum *Chiasma nervorum opticorum* zu vereinigen. Beide *Tractus optici* kreuzen sich in der Weise, dass die laterale Hälfte der Fasern des rechten Tractus in den rechten Opticus, die mediale Hälfte des rechten in den linken *Nerv. opticus* übergeht und umgekehrt. Der rechte Tractus bildet die rechten Hälften der beiden Netzhäute und der linke Tractus ihre linken Hälften.

Die sog. hintere Commissur im *Chiasma nervorum opticorum* stellt nach Gudden ein Verbindungsglied zwischen einzelnen Gehirntheilen dar. Sie hat nur eine topographische aber keine funktionelle Beziehung zum *Nerv. opticus*. Bei künstlich hervorgerufener Atrophie der *Nervi* und *Tractus optici* bleibt die hintere Commissur unversehrt erhalten.

Das *Tuber cinereum* wird durch Ausbuchtung des dünnen Bodens der dritten Gehirnkammer gebildet. Das herausgenommene Gehirn zeigt den Querschnitt des mit ihm in Zusammenhang stehenden Trichters, welch' letzterer im Türkensattel sich in den Gehirnanhang fortsetzt Am vorderen Brückenrande begeben sich die beiden Grosshirnschenkel — *Crura cerebri* — auseinander und bilden das *Trigonum intercrurale*, an welchem ebenfalls grössere Gefässe in die Gehirnsubstanz eintreten, so dass nach Entfernung derselben eine *Substantia perforata postica* sichtbar wird. Vorn wird das Dreieck von zwei abgerundeten Erhabenheiten — *Corpora mammillaria s.*

canticantia — abgegrenzt. Diese stellen die Anfänge der vorderen Fornixschenkel dar.

An den inneren Flächen der *Crura cerebri* kommen mit mehreren Bündeln die *Nervi oculomotorii* hervor und an den lateralen Flächen der genannten Schenkel schlingen sich die dünnen *Nervi trochleares* herum. Die Brücke — *Pons Varolii* — reiht sich nach rückwärts als starkes, breites Gebilde an; dieselbe ist aus sagittalen und queren Faserzügen und einer grösseren Anzahl grauer Kerne, welche die graue Substanz des Rückenmarkes repräsentiren, zusammengesetzt. Die schwach angedeutete Rinne in ihrer Mitte dient zur Aufnahme der *Art. basilaris* und seitlich verlassen die starken dreigetheilten Nerven — *Nervi trigemini* — mit ihren dünnen, motorischen und dicken sensibeln Wurzeln die Gehirnsubstanz.

Auf den seitlichen Schenkeln der Brücke — *Crura cerebelli ad pontem* — liegen der siebente Gehirnnerv — *Nerv. facialis* —, dann der achte — *Nerv. acusticus* — nebst der *Portio intermedia Wrisbergii*. Am hinteren Rande des *Pons*, in geringer Entfernung von der Mittellinie tritt der platte sechste Gehirnnerv — *Nerv. abducens* — mit mehreren Bündeln aus der Gehirnsubstanz aus.

Die Anordnung der Hauptfaserzüge zwischen dem Kleinhirn, der Brücke, dem verlängerten Mark und den Vierhügeln werden in der speciellen Anatomie als Stiele des kleinen Gehirns beschrieben.

Indem von der Brücke aus die queren Faserzüge nach den Hemisphären des Kleinhirns ausstrahlen, entstehen die weissen *Crura cerebelli ad pontem*. Sie stellen theilweise die mächtigen Comissuren zwischen den beiden Kleinhirnhemisphären dar.

Unter den *Crura cerebelli ad medullam oblongatam* versteht man jene weissen Schenkel, welche die Rautengrube seitlich einfassen und von dem verlängerten Mark aus in die Hemisphären des Kleinhirns einbiegen.

Die *Crura cerebelli ad corpora quadrigemina* sind die Verbindungsglieder zwischen den Hemisphären und den Vierhügeln, ohne jedoch mit diesen in direktem Zusammenhang zu stehen, daher sie auch als *Crura cerebelli ad cerebrum* aufgeführt werden.

An den hinteren Brückenrand grenzt das verlängerte Mark, welches vorn durch den *Sulcus longitudinalis anterior* in zwei symmetrische Abtheilungen, die Pyramiden — *Corpora pyramidalia* — zerfällt, an denen gegen das Rückenmark hin eine theilweise Kreuzung — *Decussatio pyramidum* — ihrer Fasern zwischen rechts und links stattfindet. Neben diesen reihen sich die Oliven — *Corpora olivaria* — mit den beiden Hülsensträngen an. Zwischen der Pyramide und der Olive verlässt der *Nerv. hypoglossus*

mit einer Anzahl Bündel das verlängerte Mark. Wenn man die *Medulla oblongata* von dem Kleinhirne abhebt, so sieht man bei unverletzter *Pia mater* eine Lücke an dem *Velum medullare inferius*, welche in die Gehirnhöhlen führt und demnach diese mit den Subarachnoideal-Räumen in Communication setzt. Dieselbe wurde von Luschka: *Foramen Magendii* genannt; sie gestattet dem *Liquor cerebrospinalis* aus den genannten Räumen in die Gehirnventrikel und umgekehrt zu gelangen.

Der obere Theil der *Medulla oblongata* wird von den strangförmigen Körpern — *corpora restiformia* — gebildet. Dieselben sind aus drei Abtheilungen zusammengesetzt, von denen die innerste, an den *Sulcus longitudinalis* angrenzende, der zarte Strang — *Funiculus gracilis* —, die folgende der keilförmige Strang — *Funiculus cuneatus* — und die seitliche der *Funiculus lateralis* genannt wird.

Zwischen der Olive und dem *Corpus restiforme* treten der neunte und zehnte Gehirnnerv — *Glossopharyngeus* und *Vagus* — aus der *Medulla oblongata* aus. Der elfte zieht sich mit seinem Ursprungsbündel am Seitenstrang des Rückenmarks zwischen den hintern und vordern Wurzeln bis zum siebenten Rückenmarksnerven herab.

Die Hemisphären des Kleinhirns zeigen eine grosse Anzahl meist in querer Richtung stehender Windungen, welche durch schwächere und einzelne stärkere Furchen die unebene, verhältnissmässig grosse Oberfläche bilden. Die tiefer eindringenden Spalten rufen gröbere Abtheilungen, welche als Lappen der Hemisphären beschrieben werden, hervor.

Durch eine horizontale Furche — *Sulcus horizontalis magnus* —, die um den Rand des Kleinhirns herumläuft, wird jede Hemisphäre in eine obere und untere Abtheilung geschieden. Die untere Hälfte besitzt mehrere ungleichgrosse Lappen, die obere dagegen nur zwei.

An der unteren Fläche der Hemisphäre tritt neben der Brücke, gedeckt von dem *Nervus facialis* und *acusticus*, ein zierliches Läppchen — *Flocculus* — hervor, welches mit einem dünnen, weissen Stiel — *Pedunculus flocculi* — in Zusammenhang steht.

Die folgende hügelförmige Hervorragung, unter welcher das verlängerte Mark angrenzt, wird Mandel — *Tonsilla* — genannt.

An sie reiht sich ein Lappen von keilförmiger Gestalt an — *Lobus cuneiformis* —, welcher von einigen Autoren auch als *Lobus biventer* aufgeführt wird.

Die nächste schlanke Windung stellt den *Lobus gracilis* und die stärkere Abtheilung am hinteren Rande den Semilunarlappen — *Lobus semilunaris inferior* — dar.

Die obere Abtheilung der Kleinhirnhemisphäre zerfällt nur in zwei grössere Lappen. An die Furche des hinteren Randes grenzt der *Lobus semilunaris superior*, der in der Tiefe des *Sulcus horizontalis* mit dem oberen halbmondförmigen Lappen durch kleine Windungen in Verbindung steht. Alle übrigen Windungen der oberen Abtheilung bilden einen grossen viereckigen Lappen — *Lobus quadrangularis* —. Die Beiden setzen sich ohne eine besonders markirte Grenze in die Windungen des Oberwurmes hin fort. Ein sagittaler Schnitt durch die Hemisphäre des Kleinhirns ergibt in der stark entwickelten weissen Substanz eine gezahnt aussehende Stelle — *Corpus dentatum cerebelli* —, welche aus einer zackenartig eingelagerten, grauen Substanz und einem weissen Kern in ihr zusammengesetzt ist.

Die Ausstrahlung der weissen Substanz des Kleinhirns gegen die Oberfläche mit dem zierlich geformten grauen Beleg bildet den *Arbor medullaris* der Hemisphäre. Er entsteht durch ungleich lange baumartige Verzweigung der weissen Fasern mit dem Belege der grauen Rindenschichte, wodurch eine bedeutende Vergrösserung der Oberfläche auf einem gegebenen kleinen Raume möglich ist.

Der Wurm des Kleinhirnes ist das eigenartige unpaare Mittelglied zwischen beiden Hemisphären. Die grauen Rindenschichten beider Hemisphären gehen an ihm ohne Unterbrechung in einander über und auch hier bildet die Ausstrahlung der Markfasern mit dem Beleg an der Oberfläche einen *Arbor vitae vermis*. Die Hauptabtheilungen der Markausstrahlung bilden scharfbegrenzte Gruppen oder Läppchen, zwischen denen die Spalten mit der Pia mater tiefer als an den übrigen Stellen eindringen.

Am Oberwurm reihen sich von dem vorderen Marksegel an folgende verschieden geformte Abtheilungen aneinander:

Der plattgedrückte *Lobulus centralis* auf den querverlaufenden Windungen der *Lingula* des oberen Marksegels aufliegend und bis an den Vierhügel reichend.

Eine stark vorspringende Abtheilung des Oberwurms wird der kleine Berg — *Monticulus* — genannt und die Abtheilung hinter dem Berg hat eine besondere Markstrahlung und wird als Abdachung des Berges — *Declive monticuli* — beschrieben.

Der Unterwurm zeigt eine grössere Anzahl Markstrahlen als der Oberwurm. Am weitesten nach vorn, nahe dem Dache des vierten Ventrikels ist das Knötchen — *Nodulus* — angebracht. An dieses reiht sich eine aus drei secundären Abtheilungen bestehende längliche Windungsgruppe, Zapfen — *Uvula* — genannt, an.

Eine auf dem Durchschnitt keilförmig erscheinende Windungsgruppe, hinter den Tonsillen am Wurm auftauchend, stellt die Pyramide — *Pyramis* — dar. Rückwärts von dieser tritt ein rundliches, minder vorspringendes Läppchen, der Klappenwulst — *Tuber valvulae* — auf, an welches als Grenzmarke ein dünnes Windungsblatt, das Wipfelblatt — *Folium cacuminis* — anstösst, das die beiden oberen Semilunarlappen miteinander vereinigt. Da der Unterwurm minder stark vorspringt als die beiden Hemisphären, so entsteht eine Mulde, das Reil'sche Thal, in welcher die *Medulla oblongata* Aufnahme findet.

Die Höhlen des Gehirnes und die centralen Ganglien.

Da das Gehirn nach Schliessung des Medullarrohrs eine Blase mit drei Abtheilungen (die primitiven Hirnblasen) und verhältnissmässig grossen Höhlen darstellt, in welchen die mächtigen gefässreichen *Plexus chorioidei* die Hauptausfüllungsmasse ausmachen, so erscheinen nach vollständiger Ausbildung der Elementartheile des Gehirnes und Veränderung der Form der Gefässplexus die Hirnkammern — *Ventriculi cerebri* — als spaltförmige Ueberreste der grossen fötalen Höhlen, deren Weite und Anordnung, sowie die gegenseitigen Beziehungen der verschiedenen Gebilde, welche an ihren Wänden liegen, nur an einer grösseren Reihe von Durchschnitten klar zu erkennen sind.

Die verschiedenen Vorsprünge in den Gehirnkammern, durch Einlagerung grauer Substanz in die Fasermasse gebildet, sollen hier eine kurze Betrachtung finden, denn ihre bestimmte topographische Beziehung zueinander und zur weissen Markmasse, sowie ihre, wenn auch nur theilweise erkannte physiologische Bedeutung, müssen ganz nothwendig das Interesse des practischen Arztes in Anspruch nehmen.

In Taf. I. Fig. B sind die beiden Seitenventrikel vom vorderen bis zum hinteren Horn, und der dritte, nach vollständiger Wegnahme der Decken, von oben her dargestellt. Man erkennt an dieser Abbildung, dass die vorderen Hörner der Seitenkammern mit ihren Spitzen etwas nach aussen und die hinteren Hörner mit den Enden nach innen gerichtet sind. In umstehender Figur ist die mittlere Abtheilung des Seitenventrikels durch den Horizontalschnitt in der Weise geöffnet, wie es geschieht, wenn man die Gehirnkammern untersuchen will. An den Spalten 11 und 12 dringt man mit dem Messer ein und erweitert zunächst die beiden Seitenkammern nach vorn und rückwärts. Das Unterhorn zieht sich bis in den unteren Abschnitt des Schläfenlappens hinein.

An dem Boden des *Ventriculus lateralis* treten vorn die wichtigen Streifenhügel — *Corpora striata* — als abgerundete Wülste hervor, welche den Namen von ihrem Aussehen auf dem Horizontalschnitt erhalten haben. Sie werden gegen das Unterhorn allmählich schmäler und verlieren sich als *Cauda corporis striati.*

In Fig. C, Taf. I erscheint der linke Streifenhügel bei 5 auf dem Horizontalschnitt. Er besteht aus abwechselnden Lagen grauer und weisser

Horizontalschnitt durch einen gefrornen Kopf.
Nach einer Photographie von demselben.

1. Aeussere Weichtheile. 2. Knochen. 3. *Dura mater.* 4. *Arachnoidea.* 5. Subarachnoideal-Räume. 6. *Pia mater.* 7. Graue Substanz der Hirnrinde. 8. Weisse Substanz. 9. *Sinus longitudinalis superior*, Stirnabtheilung. 10. Dessen Occipitalabtheilung. 11. *Ventriculus lateralis.* 12. *Corpus striatum.*

Substanz und seine Wulstung im Seitenventrikel ist vorwiegend durch Einlagerung streifenförmig angeordneter Gruppen von Ganglienzellen hervorgerufen.

Wie von keinem centralen Gehirnganglion weder mit Hilfe des Experimentes, noch an der Hand pathologisch-anatomischer Erfahrungen die physiologische Bedeutung in allen Beziehungen festgestellt werden konnte,

so auch nicht vom Streifenhügel. Seine Function soll nach Schiff mit jener der Hemisphäre zusammenfallen, d. h. er soll nur die Wurzeln der Hemisphärenfaserung umfassen. Henle will jedoch nicht zugeben, dass die Fasern unter dem Streifenhügel und dem Linsenkern sich bis in die Hemisphäre erstrecken. Bei Thieren, an denen die Streifenhügel exstirpirt werden, bleiben die Glieder in jeder Lage, in die man sie gebracht hatte, unbeweglich.

Der aussen an den Streifenhügel angrenzende Linsenkern — *Nucleus lentiformis* — ist als ein besonderer Abschnitt des Streifenhügels zu betrachten. Er ist allseitig von weisser Gehirnsubstanz umgeben, grenzt aussen und hinten an den Streifenhügel und zeigt auf dem Horizontalschnitt die Form einer Linse (s. Taf. I, Fig. C, 8). Er reicht ziemlich weit nach abwärts und steht in der Tiefe mit dem *Corpus striatum* in direktem Zusammenhang. Seine topographische Beziehung zur *Fossa Sylvii*, von der er seine Gefässzweige bezieht, ist insofern von praktischem Interesse, als er wegen der eigenthümlichen Gefässanordnung der Sitz von Erweichungen in Folge von embolischen Processen ist. Nach Meynert soll die Zerstörung des Linsenkerns constant Hemiplegie zur Folge haben. Nach aussen an den Linsenkern ist in die weisse Fasernmasse eine in sagittaler und senkrechter Richtung stehende dünne Lage grauer Substanz eingelagert, Vormauer — *Claustrum* — genannt. Sie befindet sich in dem Schläfelappen in geringer Entfernung von der Rindenschichte der *Insula Reilii*, welche sie weder nach vorn noch nach rückwärts überschreitet. Die Gefässe verhalten sich zu ihr, wie zum Linsenkern; beide erhalten nach Heubner echte Endarterien. Vorn an die Vormauer reiht sich noch ein besonderer Kern — *Nucleus amygdalae* — welcher allseitig von weisser Substanz umgeben ist und in der Nähe des vorderen Endes des Seitenventrikels in dem Stirnlappen auf Durchschnitten sichtbar wird. Die Umhüllung des Linsenkernes bezeichnet man als innere und äussere Kapsel.

Thalami optici. Rückwärts an die *Corpora striata* grenzen die stark entwickelten Sehhügel. Von den Streifenhügeln sind sie an ihrer Oberfläche durch bogenförmige Schleifen — *Striae terminales* — geschieden. Der *Thalamus opticus* springt am Boden der Seitenkammer etwas stärker als der Streifenhügel vor und die beiden *Thalami* haben in der Mittellinie nur einen geringen Abstand voneinander. Nach hinten, neben den Vierhügeln, bildet jeder einen Vorsprung, Polster — *Pulvinar* — genannt, und nach innen und oben das abgerundete *Tuberculum superius thalami optici*. Demnach stellt er nicht nur den Boden des Seitenventrikels, sondern auch die laterale Wand des dritten Ventrikels dar (s. Taf. I, Fig. B 5 und Fig. C 6 und 7). Der Sehhügel sitzt auf dem Grosshirnschenkel und zeigt

unten und aussen von dem Polster zwei schwach vorspringende Höckerchen — *Corpora geniculata* — ein inneres und ein äusseres, welche mit dem *Tractus opticus* in Zusammenhang stehen. Auch der Sehhügel wird durch bestimmt angeordnete Gruppirung grauer Substanz hervorgerufen. Experimentelle und pathologische Beobachtungen lassen schliessen, dass die Sehhügel zu den Bewegungserscheinungen in näherer Beziehung stehen. Thiere fallen bewegungslos auf eine Seite, wenn ihnen der Sehhügel abgetragen wird. Dass sie in die Sehnerven Wurzeln abgeben, ist vielfach constatirt, aber die centralen Kerne der *Tractus optici* liegen nur zum kleinsten Theil in ihnen.

Die Vierhügel — *Corpora quadrigemina* — treten innen und hinten als zwei Paar in der Mitte aneinander grenzende Hügel hervor, von denen die vorderen etwas abgerundet sind, die hinteren mehr konisch vorspringen (s. Taf. I, Fig. B 16). Sie liegen über den Grosshirnschenkeln und beide setzen sich in schwach vorspringende Wülste, sog. Arme — *Brachia anteriora* und *posteriora* — fort. In der Mittellinie ist auf dem vorderen Vierhügelpaar, gedeckt von der *Tela chorioidea*, die Zirbeldrüse — *Glandula pinealis* — angebracht. Vorn und seitlich steht sie durch ziemlich breite Schenkel, Zirbelstiele — *Pedunculi conarii* — mit den inneren Flächen der *Thalami optici* in Zusammenhang. Dieselben laufen an der inneren Fläche der Sehhügel als schwache etwas gezackte Leistchen aus. Die Zirbel besteht vorwiegend aus Bindegewebe, in welchem Nervenfasern und Zellen von eigenthümlichem Charakter in regelloser Anordnung sich vorfinden. Sie schliesst eine kleine mit dem dritten Ventrikel communicirende Höhle ein. Während die physiologische Bedeutung der Zirbeldrüse zur Zeit noch räthselhaft ist, haben uns die neueren experimentellen Untersuchungen über die Vierhügel gelehrt, dass in ihnen die centralen Kerne der Sehnerven angebracht sind. Wenn die Augen bei jungen Thieren exstirpirt werden, so atrophiren die Augennerven, die *Tractus optici* und mit diesen die vorderen Vierhügel (Gudden).

Nach den Beobachtungen Adamücks sollen die vorderen zwei Hügel die motorischen Centren für die Augenbewegungen einschliessen. Der rechte Hügel soll die Bewegung der beiden Augen nach links, und der linke dieselbe Bewegung nach rechts vermitteln. Auch die übrigen Augenmuskeln, mit Einschluss der Contraction des *Sphincter pupillae*, scheinen in dem hinteren und mittleren Theile der Vierhügel ihre motorischen Innervationsherde zu haben. Nach Knoll hat die Zerstörung der Vierhügel weder Blindheit noch Irislähmung zur Folge; diese Erscheinungen treten nach dem genannten Autor erst dann ein, wenn der *Tractus opticus* selbst bei der Operation mit verletzt wird.

Einen besonderen Nervenfaserstrang — *Tractus peduncularis transversus* — hat Gudden beschrieben. Derselbe scheint von dem vorderen Paar der Vierhügel zu entspringen und zieht lateralwärts hinter dem inneren Kniehöcker nach abwärts, um sich in dem unteren Theil des Hirnschenkels einzusenken. In seiner Existenz scheint er abhängig zu sein von der *Retina*. Wird diese zerstört, so entwickelt sich der *Tract. ped. transv.* mangelhaft.

Das Hinterhorn des Seitenventrikels biegt sich mit seiner Spitze im Occipitallappen nach innen und zeigt an seiner medialen Wand ungleich geformte Vorsprünge, von denen der obere die Vogelklaue — *Calcar avis* — der untere die mediale Hervorragung — *Eminentia collateralis Meckelii* — genannt wird. Sie sind nur dann in ihrer Form und Grösse sehr deutlich zu erkennen, wenn das Gehirn innerhalb der Schädelhöhle erhärtet wird. Am frischen Gehirn verstreichen sie sehr leicht, da sie durch die Rinne an der Innenfläche des Occipallappens *(Fissura calcarina)*, welche sich gegen das Hinterhorn tief einsenkt, hervorgerufen werden.

Das untere Horn des Seitenventrikels stellt eine in dem Schläfenlappen nach abwärts ziehende Spalte dar. Dasselbe steht mit der Basalfläche des Gehirns in direktem Zusammenhang, indem die *Pia mater* am *Gyrus hippocampi* und dessen Haken sich in den Ventrikel hineinzieht, und mit der in dem untern Horn befindlichen Abtheilung des *Plexus chorioideus* in direktem Zusammenhang steht.

Der Beschreibung des langgestreckten Wulstes im unteren Horn (grosser Seepferdfuss oder Ammonshorn genannt, welcher ein complicirtes Ganglion im Ventrikel darstellt) muss die Besprechung des Balkens und des Gewölbes vorangeschickt werden, denn letzteres hat innige morphologische Beziehungen zu dem grossen Seepferdfuss.

Das Verbindungsglied der beiden Grosshirnhemisphären, der Balken — *Corpus callosum* — besteht aus einer mächtigen weissen Fasermasse, welche etwa auf die Hälfte des sagittalen Durchmessers der Grosshirnhemisphäre sich erstreckt, und die grosse Hirnspalte in der Tiefe abgrenzt. Seine Dicke ist ungleich; hinten durchschnittlich 1,4 Cm. und in der Mitte 0,8—1 Cm. Der Balken bildet die Decke des Seitenventrikels und im Verein mit dem Fornix auch die der dritten Kammer. Vorn biegt er sich knieförmig um — *genu corporis callosi* — und geht in eine absteigende dünner werdende Commissur zwischen den unteren Abtheilungen der beiden Stirnlappen — *Rostrum corporis callosi* — über, welche sich bis zum *Chiasma nervorum opticorum* hinzieht.

Der mittlere Theil, der Körper des Balkens, setzt sich ohne Grenze

in das hintere verdickte Ende — *Splenium corporis callosi* — fort, welches den Eingang in den dritten Ventrikel deckt. Seine seitliche Ausstrahlung — *Radiatio corporis callosi* — greift in die Markfaserung der Hemisphäre selbst ein (s. Taf. III, Fig. D, 4 und Taf. IV, Fig. A, 4, 5 und 6).

Mit dem Balken in Verbindung stehend, zieht unter ihm eine eigenartige Fasermasse von vorn nach rückwärts, Gewölbe — *Fornix* — genannt, welches in den unteren Hörnern der Seitenventrikel ausläuft. Die beiden symmetrischen Hälften desselben nehmen in den Markhügelchen der Gehirnbasis — *Corpora mammillaria s. canticantia* — ihren Anfang, steigen säulenartig vorn im dritten Ventrikel nahe nebeneinander empor und stellen so die *Crura anteriora fornicis* dar. Dann setzen sie sich als Körper des Fornix fort, treten rückwärts auseinander, begeben sich als *Crura posteriora fornicis* nach dem Unterhorn des Seitenventrikels und stehen hier mit dem grossen Seepferdfuss in Verbindung. Da die vorderen Schenkel etwa 2 Cm. von der Concavität des Balkens entfernt emporsteigen, und dann erst das *Corpus callosum* erreichen, so wird ihr Abstand vom Balken durch zwei durchsichtige senkrecht stehende Markblätter — *Septa lucida* — ausgefüllt, zwischen denen eine Spalte — *Ventriculus septi lucidi s. Vent. quintus* — übrig bleibt (s. Taf. I, Fig. B, 6 und 7). Während sich die Fornixschenkel nach oben und rückwärts krümmen, liegen sie lose auf den Sehhügeln auf, von ihnen durch die *Tela chorioidea* getrennt, und lassen an ihren vorderen Grenzen zwei rundlich geformte Lücken — *Foramina Monroi* — übrig, von denen jede theilweise von der vorderen Parthie des *Plexus chorioideus* selbst begrenzt wird; denn unter dem Körper des Fornix steht die *Tela chorioidea* des dritten Ventrikels mit dem *Plexus chorioideus lateralis* in Zusammenhang. Das seitliche Auseinandertreten der hinteren Gewölbeschenkel findet in einiger Entfernung von dem hinteren Ende des Balkens statt, so dass ein Dreieck — *Lyra* oder *Psalterium* — entsteht, welches durch besondere Markfasern ausgefüllt ist.

Die *Crura posteriora fornicis* setzen sich direkt in den schon oben erwähnten gekrümmten langen Wulst, den grossen Seepferdefuss — *Pes hippocampi major* — fort, welcher aussen und hinten am Unterhorn des Seitenventrikels gelagert ist. Er besteht theils aus mehreren Schichten grauer Substanz, theils ist er durch die *Fissura hippocampi* an der gleichnamigen Windung, die sich am Unterhorn ziemlich tief einsenkt, hervorgerufen. Sein concaver Rand, der Saum — *Fimbria* — steht scharfkantig nach vorn und zeigt an seiner hinteren und unteren Fläche eine Anzahl grauer Erhabenheiten, gezahnte Fascie — *Fascia dentata* —, welche sich in der Con-

cavität des Hakens am *Gyrus hippocampi* verliert. Nach Meynert sollen Degenerationen des Seepferdefusses epileptische Anfälle zur Folge haben.

Die physiologische Bedeutung des Balkens und Gewölbes ist noch dunkel. Man hat pathologische Veränderungen am *Corpus callosum* gefunden, ohne dass Symptome hievon während des Lebens beobachtet wurden.

In dem dritten Ventrikel sind noch drei verschieden starke Commissuren zwischen einzelnen Parthieen der Hemisphäre angebracht:

Die *Commissura anterior* ist ein rundlicher weisser Faserzug, welcher von einer Insel zur andern geht und auch die beiden Schläfenlappen in gegenseitige Verbindung setzt. Frei sichtbar wird sie nur vorn im dritten Ventrikel zwischen den aufsteigenden *Crura anteriora fornicis* (s. Taf. I, Fig. B, 6). Die lateralen Abschnitte sind allseitig von der weissen Gehirnsubstanz umgeben.

Die ebengenannte Figur zeigt (8) auch die dünne *Commissura media s. mollis.* An frischen Gehirnen reisst diese sehr leicht ein, und hierauf sind vielleicht die nicht selten gemachten Angaben über ihr Fehlen zurückzuführen. Sie ist in der schmalen Spalte, vorn zwischen den beiden Sehhügeln angebracht und besteht nur aus grauer Substanz. Einmal habe ich sie in doppelter Anordnung vorhanden beobachtet, unter einer grösseren oberen lag eine kleinere untere.

Die *Commissura posterior* tritt zu Tage, wenn man die Zirbeldrüse etwas zurückdrängt; dieselbe deckt unmittelbar vor den Vierhügeln den Eingang in den *Aquaeductus Sylvii.* Sie ist schwächer als die vordere und besteht aus einer umgebogenen Fasermasse, welche vorwiegend die beiden Sehhügel mit einander verbindet; sie steht aber auch mit der Zirbel und den Vierhügeln in Zusammenhang. —

Der dritte Ventrikel communicirt mittels des engen auf dem Querschnitt dreieckig erscheinenden *Aquaeductus Sylvii* mit der vierten Gehirnkammer, die zwischen dem verlängerten Mark und dem Wurm des kleinen Gehirns eingeschlossen liegt. Ihr Boden — *Sinus rhomboidalis* — wird von der oberen, resp. hinteren Fläche der *Medulla oblongata* gebildet, an dessen tiefster Stelle sich ein Dreieck in Form einer Schreibfeder — *Calamus scriptorius* — befindet. Die Spitze dieses Dreiecks setzt sich in den *Canalis centralis* des Rückenmarks fort.

Der vierte Ventrikel sowohl, als alle übrigen Gehirnhöhlen können nur als erweiterte modificirte Räume des centralen Kanales im Cerebralspinal-Nervensystem angesehen werden.

Der *Sinus rhomboidalis* des vierten Ventrikels verdient die besondere Aufmerksamkeit des praktischen Arztes deshalb, weil Krankheitsprocesse, welche

in seiner Umgebung ihren Sitz haben, Symptome in entfernt vom Sinus liegenden Organen hervorrufen können, die ihre Nerven von ihm beziehen.

Im verlängerten Marke und speziell in der Rautengrube soll das Centrum der vasomotorischen Nerven seinen Sitz haben. Die Verletzung einer bestimmten Stelle des Bodens der Rautengrube hat das Erscheinen von Zucker im Harn zur Folge, und man ist, gestützt auf neuere Untersuchungen, geneigt, anzunehmen, dass nicht die Zerstörung des Vaguskernes, sondern die Verletzung des vasomotorischen Centrums es sei, welche Lähmung der Nerven der Leber, mit darauffolgender Hyperämie in derselben, vermehrter Zuckerbildung und erhöhter Ausscheidung desselben in der Niere zur Folge habe[1]) (Cyon, Adaloff). — Ferner ist nahe am Boden der Rautengrube ein Centrum angebracht, welches, wie Flourens zuerst nachwies, die Athemmuskeln regulirt. Dieses Centrum, der sog. Lebensknoten, liegt jedoch nicht in der Mittellinie, sondern, wie Schiff gezeigt hat, symmetrisch in beiden Seitenhälften neben der grauen Masse am Boden der Rautengrube dicht hinter den Wurzeln des *Nerv. vagus*.

Der Boden der Rautengrube stellt eine verhältnissmässig grosse Fläche der oberen Seite des verlängerten Markes dar, in deren Mitte eine unbestimmt markirte Furche hinzieht. Seitlich ist die Grube von den Riemchen *(Ligulae)* begrenzt, welche mit dem *Velum medullare posterius* in Zusammenhang stehen. An dem Boden selbst treten neben der Medianfurche zwei rundlich-längliche Erhabenheiten zu Tage — *Eminentiae teretes* —, oder auch die hinteren Pyramiden, welche sich am Boden des *Aquaeductus Sylvii* in die Grosshirnstiele fortsetzen. In ihren unteren Enden sind die aus Ganglienzellen gebildeten Hypoglossuskerne eingeschlossen. Zur Seite dieser Stellen treten graue Erhabenheiten — *Alae cinereae* — hervor, welche durch die Kerne der beiden *Nervi vagi* erzeugt sind.

Es ist nur mit Hilfe des Mikroskopes möglich, an feinen Schnitten die kleinen Erhabenheiten seitlich am Boden der Rautengrube als die Kerne der *Glossopharyngei* zu erkennen.

Die mittlere Gegend der Rautengrube ist von einer Lage grauer Substanz — *Stratum cinereum* — überzogen; in ihr kommen die quer verlaufenden *Striae medullares acusticae* zum Vorschein, welche das unbewaffnete Auge als weisse Faserbündel erkennt, die die Kleinhirnstiele umziehen und nur theilweise in den *Nerv. acusticus* sich fortsetzen. Auch an der lateralen Peripherie der Rautengrube kann man eine Erhöhung wahrnehmen, die als Kern der motorischen Wurzel des *Quintus* angesehen wird. —

Macht man vor dem Austreten der *Striae acusticae* einen Querschnitt durch die *Medulla*, so sieht man eine bläulich pigmentirte Stelle, die unter dem Namen *Substantia ferruginea s. locus caeruleus* bekannt ist. Die-

[1]) Diese kurzen Angaben mögen jene in Abth. II, S. 135 und 157 dieses Buches ergänzen.

selbe steht 3—4 Mm. von der Medianfurche der Rautengrube ab und ist aus grossen pigmentirten Zellen gebildet.

Die Mehrzahl der aus grauer Substanz bestehenden Kerne in dem verlängerten Marke muss als die Fortsetzung der grauen Substanz des Rückenmarkes betrachtet werden. Besonders sind es die vorderen Hörner des Rückenmarkes, welche in der *Medulla oblongata* ein bis gegen ihre Oberfläche reichendes, von weissen Fasern durchzogenes Balkenwerk — *Substantia reticularis* — darstellen, in dessen zahlreichen Kernen, wie oben angegeben, die grösste Anzahl der Gehirnnerven wurzelt.

Das Dach der Rautengrube wird zum Theil von einem mit dem hinteren Paar der Vierhügel in Zusammenhang stehenden Markblatt — *Velum medullare anterius* — gebildet, auf dessen oberer Fläche durchschnittlich sechs graue Leistchen, *Lingula* genannt, aufliegen. Der Unterwurm mit seinem *Nodulus* und der *Uvula* ergänzen den übrigen Theil des Daches des vierten Ventrikels. Dass dieser durch eine Oeffnung im unteren Gefässvorhange mit den Subarachnoideal-Räumen in Verbindung steht, ist schon oben erwähnt. Nur durch diese Anordnung ist die Möglichkeit gegeben, dass der *Liquor cerebro-spinalis* aus den Subarachnoideal-Räumen in die Ventrikel und umgekehrt gelangen kann.

Hier sollen noch die Ganglien in den Grosshirnschenkeln kurze Erwähnung finden. Werden die Grosshirnstiele auf dem Querdurchschnitte betrachtet, so sieht man, dass sie aus zwei Abtheilungen bestehen, einer unteren kleineren (Fuss, *Basis — Pes pedunculi* —) und einer oberen grösseren (Haube, *Tegumentum pedunculi*), beide durch eine dunkelbläuliche Schichte — *Substantia nigra* — voneinander getrennt.

Die Ursprungsganglien des Hirnschenkelfusses sind nach Meynert: 1) der *Nucleus caudatus*, 2) der *Nucleus lentiformis*, 3) die schon genannte *Substantia nigra* und 4) die Grosshirnrinde des Hinterhaupt- und Schläfenlappens.

Die oben erwähnte mittlere Grenzschichte ist aus intensiv pigmentirten Zellen zusammengesetzt. Die Haube steht mit den Seh- und Vierhügeln in direkter Verbindung. Zu den Hauptursprungsganglien, welche zu der Haube in Beziehung stehen, rechnet Meynert: 1) die Sehhügel, 2) die Vierhügel, 3) das *Corpus mammillare*, 4) die Ganglien in der Gehirnschenkelschlinge und 5) die Zirbeldrüse.

An den Grosshirnschenkeln ist noch ein Markbündel zu erwähnen, welches Schleife — *Lemniscus* — genannt wird. Dasselbe entspringt aus dem Olivenstrange, tritt zwischen der Brücke und dem *Pedunculus cerebelli ad cerebrum* zu Tage und umgürtet diesen, um schliesslich in die Vierhügel überzugehen.

Meynert will sich überzeugt haben, dass die Grösse des Fusses der Grosshirnstiele mit der Ausbildung des Grosshirnes im Verhältniss steht. Niedrig stehende Säugethiere, z. B. das Meerschweinchen, haben einen sehr kleinen Fuss, aber eine grosse Haube; am Hirnstiele der Affen wird derselbe relativ grösser, und beim Menschen erreicht er seine höchste Entwickelung. Da der Fuss des Grosshirnstieles die Brücke durchsetzt, so ist von seiner Grösse der Umfang der Brücke vorwiegend abhängig.

Noch ist die Beziehung der weissen Fasern zur Grosshirnhemisphäre zu erwähnen. Durch die direkte Ausstrahlung der Grosshirnstiele in die Hemisphären und jener Züge, welche von den verschiedenen Centralganglien abstammen, entsteht der Mantel des Grosshirns — *Pallium cerebri* —. Indem dieser mit der grauen Rindenschichte in eine besondere histologische Beziehung tritt, entstehen die oben beschriebenen Gehirnwindungen, welche durch Markfasern unter einander und durch das Eingreifen der Fasern des Balkens und der kleinen Commissuren in gegenseitige Verbindung gesetzt sind.

Jene Faserparthie, welche an der äusseren Peripherie des Seh- und Streifenhügels emporsteigt, wird unter dem Namen Stabkranz — *Corona radiata* — aufgeführt. Der untere Theil in der Nähe der beiden genannten Ganglien bildet die Wurzel und die höher oben auseinandertretenden Stäbe stellen den Körper des Stabkranzes dar. Durch die Ausstrahlung der Balkenfasern in den beiden Hemisphären entsteht die *Radiatio corporis callosi*, welche über dem Seitenventrikel das *Tegmentum ventriculorum s. Centrum semiovale* bildet. Die Fasern des Balkenkniees begeben sich bogenförmig nach vorn in die Stirnlappen und werden die kleine Zange — *Forceps minor* — genannt; jene des Balkenwulstes strahlen in Bogen in die Occipitallappen aus und bilden die grosse Zange — *Forceps major* —, und die aus dem Körper des Balkens in die Hemishpären gelangenden starken Fasernmassen führen den Namen Tapete.

Die centralen Wurzeln der Gehirnnerven.

Aus den Resultaten der bisherigen Bemühungen über die Klarstellung des Verlaufes der Wurzelbündel der Nerven im Gehirn lässt sich wohl mit Sicherheit schliessen, dass man mit Hilfe der verbesserten Untersuchungsmethoden seiner Zeit eine viel tiefere Einsicht über den Zusammenhang der Gehirnnerven mit den einzelnen centralen Ganglien erlangen wird, als diess jetzt noch der Fall ist.

Die Ansichten über jene Zellenterritorien, welche Wurzeln von Gehirnnerven bilden, sind zur Stunde noch sehr wenig übereinstimmend.

Die drei höheren Sinnesnerven, der *Olfactorius, Opticus* und *Acusticus* weichen in vieler Hinsicht bezüglich ihrer centralen Ursprünge im Gehirn ab von den übrigen neun Gehirnnerven. Diese verhalten sich übereinstimmend mit den Rückenmarksnerven und werden daher auch spinalartige Hirnnerven genannt (Stieda).

Nervus olfactorius.

Der Riechnerv bezieht seine vordere und mediale Wurzel von grossen gedrängt liegenden Zellen des *Trigonum olfactorium,* und zwar stehen die Primitivfasern nach Henle auch mit der weissen Substanz in der Tiefe im Zusammenhang, „als ob sie sich allmählich aus Bündeln, die von der weissen Masse abgezweigt werden, zusammensetzten."

Die äussere Wurzel des *Olfactorius* zieht vor der *Substantia perforata lateralis* in die *Fossa Sylvii* hinein und soll nach Sander in der Insel mit der dort ausstrahlenden vorderen Commissur in Vereinigung treten. Der *Bulbus olfactorius* muss als ein in den Riechnerv eingelagertes peripherisches Ganglion, wie sie an den beiden anderen höheren Sinnesnerven sich vorfinden, betrachtet werden, in welchem aber nicht nur Ganglienzellen allein die Anschwellung hervorrufen, sondern auch wie im Gehirn feinkörnige Massen und zahlreiche Körner. Wurden die Gehirnlappen, in denen der *Lobus olfactorius* wurzelt, bei Thieren zerstört, so zeigte sich der letztere, weil er als peripherisches Ganglion von dem Sinnesapparat her seine Reize empfängt, nur in geringem Grad atrophisch verändert (Gudden).

Nervus opticus.

Schon Gudden's experimentelle Studien an Kaninchen haben ergeben, dass der *Nervus opticus* einen ziemlich complicirten centralen Ursprung hat, und die histologischen Untersuchungen von Deiters, Wagner, Henle, Meynert u. A. bestätigen diese Beobachtungen, wenn man auch annehmen darf, dass in mancher Hinsicht noch Controversen der Entscheidung entgegensehen. Dass die *Tractus optici* mit den Gehirnschenkeln, um welche sie bogenförmig herumlaufen, vereinigt sind, unterliegt keinem Zweifel; ihre Wurzeln aber sind in den Sehhügeln, den Vierhügeln, den beiden *Corpora geniculata* und dem *Tractus pedunculares transversus* zu suchen.

Nach Meynert gibt es drei Verbindungen des *Tractus opticus* mit dem Sehhügel: 1) eine oberflächliche, 2) eine mittlere und 3) eine

tiefliegende. Das basale Opticus-Ganglion, welches einige Millimeter breit über dem Tractus bis zur hinteren Grenze des *Tuber cinereum* reicht, wird von Meynert als peripherisches Ganglion angesehen. Ferner hängt der *Tractus opticus* durch Vermittlung der *Corpora geniculata* zusammen mit den Vierhügeln, von denen aus bogenförmige Züge nach aussen und unten laufen, um in den *Tractus opticus* überzugehen.

Werden bei jungen Kaninchen die Augen exstirpirt, so atrophiren die Sehnerven, die *Tractus optici*, ein Theil der Sehhügel und das vordere Paar der Vierhügel, ein Beweis, dass mit dem Fehlen der Augen die genannten Centralorgane ausser Funktion gesetzt waren und sich zurückbildeten. Gudden fand bei Zerstörung der *Retina* an Kaninchen die *Corpora geniculata* häufig nicht verändert.

Nervus acusticus.

Der Gehörnerv wurzelt mit einer Anzahl von Kernen in der *Medulla oblongata*. Der obere Kern desselben hat seine Lage am grauen Boden der Rautengrube, wo eine Gruppe aus kleinen Zellen gebildet sich findet, an denen die weissen Züge als *Striae medullares* für das freie Auge oberflächlich zu Tage treten. Sie ziehen bogenförmig um den *Pedunculus cerebri* herum und werden an der Austrittsstelle aus dem Gehirn abermals von einem Ganglion durchsetzt. Dieses Bündel ist von einem zweiten scharf geschieden, welches in dem unteren Acusticuskern wurzelt. Dieser besteht aus kleinen Zellen, welche unten lateralwärts im verlängerten Mark angebracht sind. In dem *Crus cerebelli ad pontem* liegt eine elliptische scharf abgegrenzte Masse: der laterale Acusticuskern, welcher eine Wurzel abgibt, die den genannten Schenkel durchsetzt und sich an der Austrittsstelle zu den übrigen gesellt.

Meynert unterscheidet für den *Acusticus:* 1) den inneren Kern am grauen Boden der Rautengrube, 2) den äusseren Kern, 3) den vorderen Kern und 4) die Nervenkörper der Acusticuswurzel. Letztere sind die sog. Ganglien, welche an verschiedenen Stellen der Wurzeln eingestreut sind und besonders die Austrittsstelle ganglienartig aufblähen. (Stieda, Henle u. A.) Zu dem *Acusticus* gesellen sich auch noch Bündel aus dem *Corpus restiforme* und Fasern, welche, von den äusseren Kernen ausgehend, am Boden der Rautengrube sich kreuzen, um an der entgegengesetzten Seite den *Acusticus* zu verstärken.

Die Wurzeln der neun spinalartigen Hirnnerven lassen sich alle mehr oder weniger auf den Ursprungstypus der Rückenmarksnerven zurückführen, und zwar die motorischen Gehirnnerven auf die vorderen Wurzeln und die sensiblen Gehirnnerven auf die hinteren Wurzeln der Rückenmarksnerven.

Nervus oculomotorius.

Der Kern, aus welchem der *Oculomotorius* seine Wurzeln bezieht, liegt am Boden des *Aquaeductus Sylvii* zu beiden Seiten der Raphe. Die Bündel gehen durch die *Substantia nigra* der Hirnschenkel bogenförmig medianwärts und treten an ihren inneren Flächen mit 8—10 Bündeln hervor. Die experimentellen Beobachtungen Adamük's sprechen für eine centrale Kreuzung der beiden *Oculomotorii.*

Nervus trochlearis.

Der Kern des *Trochlearis* hat nach Stieda eine ziemlich grosse Ausdehnung. Er zieht von den Vierhügeln aus nach rückwärts bis in die Schenkel, welche zwischen Kleinhirn und Vierhügeln vorhanden sind. Nach Meynert und Henle entspringt der *Trochlearis* aus einer Zellengruppe am Boden des *Aquaeductus Sylvii.* Dieselbe wird von Andern als Kern des *Nervus oculomotorius* angesehen. Dieser reiht sich jedoch erst vorn an den Trochleariskern an. Die Zellen in diesem Kern liegen grösstentheils in kleineren Gruppen beisammen. Nach Henle begegnen sich möglicherweise in diesem Kern die Fasern des Trochlearis und die des Trigeminus. Alle bisherigen Beobachtungen haben festgestellt, dass die centralen Fasern des Trochlearis vor der Austrittsstelle aus dem oberen Marksegel sich kreuzen. Hinter den Vierhügeln verlässt er den vorderen seitlichen Theil des vorderen Marksegels als der kleinste der Gehirnnerven, und indem er sich im Bogen um den Grosshirnschenkel herum begeben hat, tritt er an der Hirnbasis an der lateralen Fläche des *Crus cerebri* als dünnes weisses Bündel hervor.

Nervus Trigeminus.

Der fünfte Gehirnnerv bezieht seine Wurzeln ganz ähnlich wie die Rückenmarksnerven. Die sensible starke lässt sich durch die Brücke in die *Medulla oblongata* hinein verfolgen. Die motorische ist ihrem Ursprung nach ähnlich den vorderen Wurzeln der Rückenmarksnerven. Bezüglich der centralen Kerne, aus denen beide Wurzeln hervorgehen, sind die bis jetzt gewonnenen Resultate nicht übereinstimmend. Nach Deiters ist die hintere sensible Wurzel des Trigeminus als direkte Fortsetzung der sensiblen Rückenmarkswurzeln aufzufassen. Sie geht in die Längsbündel der grauen Substanz über, welche das Hinterhorn in der *Medulla oblongata* repräsentirt. *(Tuberculum Rollandi.)*

Die motorische Wurzel entspringt aus zwei Kernen, welche seitlich

am Boden der Rautengrube liegen. Der eine Kern ist ein Theil der *Substantia ferruginea*. Der andere reiht sich an den Trochleariskern der Vierhügel weiter rückwärts an. Nach Henle liegt der grösste Theil der Zellen an der medialen Seite der Wurzelbündel. Nachdem die motorische und sensible Wurzel isolirt an der lateralen Seite der Brücke ausgetreten sind, gesellen sie sich zueinander und während die grosse Wurzel das Ganglion *Gasseri* bildet, geht die motorische an diesem vorbei und begibt sich zum dritten aus dem Ganglion hervorgehenden Ast.

Nervus abducens.

Der *Abducens* bezieht nach den Beobachtungen Stilling's seine Wurzeln aus einer Gangliengruppe, welche aus multipolaren Zellen gebildet ist und ihre Lage vor den *Striae medullares* ganz in der Nähe jener des *Nervus facialis* am medialen Rande des runden Stranges der Rautengrube nimmt. Sie durchsetzen die reticuläre Substanz des verlängerten Markes in leicht gekrümmten, von einander getrennten Bündeln und treten aus den Pyramiden und zwischen den Fasern des unteren Brückenrandes als plattes Nervenstämmchen vereinigt hervor.

Nervus facialis.

Den *Facialis* liess man früher auch am Boden der Rautengrube wurzeln. Er nimmt aber nach Deiters seinen Anfang aus einer Zellenreihe, welche an der äusseren Peripherie des verlängerten Markes in der *Substantia reticularis* liegt. (Unterer Facialiskern nach Meynert.) Ferner soll er nach Henle und Meynert noch Wurzeln von Zellen des Abducenskernes erhalten (oberer Facialiskern), welche Stieda leugnet.

Die Wurzeln des *Facialis* beschreiben demnach im verlängerten Mark einen Bogen, dessen höchster Punkt dem Boden der Rautengrube nahe kommt und diese obere Umbiegungsstelle wurde von Deiters das Knie der Wurzelbündel des *Facialis* genannt. An dem Knie soll eine Kreuzung von Fasern stattfinden. Nachdem er seitlich und unten aus dem verlängerten Mark hervorgetreten ist, gesellt er sich in dem *Sulcus olivaris* zum *Acusticus*.

Nervus glossopharyngeus, N. vagus und N. accessorius Willisii.

Die Kerne dieser drei Nerven stimmen bezüglich ihres Ursprunges in der *Medulla oblongata* und *spinalis* so ziemlich mit einander überein. Obschon sie nach der Angabe mehrerer Autoren von bestimmten Kernen abgeleitet

werden, lässt Stieda dieselben aus Längsfasern der grauen Substanz hervorgehen. Alle drei Nervenwurzeln stehen in Beziehung zu einer Ganglienmasse, welche als Fortsetzung der grauen Substanz des Rückenmarkes anzusehen ist. Sie reihen sich, an Querschnitten betrachtet, in der Weise aneinander, dass unmittelbar neben der medialen Rinne des Bodens der Rautengrube der Kern des *N. hypoglossus*, nach aussen jener des *Vagus* und dann der Kern des *Accessorius* angebracht ist. Der Kern des *Vagus* kann vom Boden der Rautengrube aus leicht zerstört werden. Die Zellengruppe beginnt seitlich an dem noch geschlossenen Centralkanal und endet in der *Ala cinerea* der Rautengrube. Der *Glossopharyngeus* reiht sich mit seinen centralen Ursprungsbündeln dem *Vagus* nach vorn und oben an. Sein Kern liegt jedoch etwas tiefer als der des *Vagus*. Am weitesten herab reicht der *N. accessorius Willisii*, ja man will seine Wurzelbündel sogar vom Brustmark ableiten. Er unterscheidet sich von den sensiblen und motorischen Wurzeln der Rückenmarksnerven dadurch, dass er einen eigenartigen Austritt zwischen beiden aus dem Seitenstrange hat. Er ist seinem Ursprunge nach ein rein motorischer Nerv. An seiner unteren Rückenmarksparthie lässt sich leicht constatiren, dass die Bündeln mit den Vorderhörnern, wie die motorischen Wurzeln, zusammenhängen. Die oberen Wurzelbündel des *Accessorius* gehen in Gemeinschaft mit denen des *Vagus* und *Glossopharyngeus* aus der grauen Substanz des verlängerten Markes hervor, welche als Fortsetzung der Hinterhörner angesehen wird. Aber wie es scheint, sind nicht alle Fasern von Ganglienzellen abzuleiten, sondern einige auch von Längsfasern, welche in der grauen Masse emporsteigen (Stieda, Meynert).

Nervus hypoglossus.

Am leichtesten von allen Gehirnnerven ist der *Hypoglossus* bis zu seinem centralen Kern zu verfolgen. Seine Wurzelbündel durchsetzen das verlängerte Mark neben der Raphe und gehen in einen Kern über, welcher in ziemlich grosser Ausdehnung am Boden der Rautengrube neben der medialen Furche liegt, wo er zwischen den beiden *Alae cinereae* ganz an die Oberfläche tritt. Nach Kölliker's und Gerlach's Beobachtungen kreuzen sich die Wurzelfasern beider *Nervi hypoglossi* und sie verhalten sich demnach wie die motorischen Wurzeln in der vorderen weissen Commissur des Rückenmarkes.

Das Gesicht.

Da wir oben schon die *Regio frontalis*, welche man zum Hirnschädel rechnen muss, betrachtet haben, so erübrigt hier nur jenes Gebiet zu berücksichtigen, dessen Unterlage das Gesichtsskelet bildet, und es sind hier somit zunächst die äusserlichen Regionen, dann die von den Gesichtsknochen umschlossenen Höhlen mit den in ihnen angebrachten Organen und Organtheilen zu besprechen. Um Wiederholungen zu vermeiden, erscheint es bei der Topographie des Gesichtes zweckmässig, mehrere Regionen gemeinsam zu betrachten, da sowohl Knochen und Muskeln, als auch Gefässe und Nerven einer grösseren Anzahl von Regionen zugleich angehören. In dem Raume zwischen dem Jochbogen, den unteren Augenlidern, der Nasenwurzel einerseits und der Basis des Unterkiefers andererseits kommen die *Regio parotideo-masseterica*, *R. zygomatica*, *infraorbitalis*, *buccalis*, *mentalis*, *labialis inferior* und *superior* und die *R. nasalis* in Betracht.

Die äussere Haut des Gesichtes bietet sowohl wegen ihrer Behaarung beim Manne, als auch in Folge der eigenthümlichen losen Verbindung mit den unterliegenden Gebilden mehrfaches Interesse für den Arzt dar. Dieselbe ist ungleich dick, und da sie reichlich mit Gefässen versehen ist, eignet sie sich ganz besonders zu Transplantationen bei Neubildung der Lippen und der Nase. Auf der grossen Verschiebbarkeit der Gesichtshaut, vorwiegend jener der Backen- und Wangengegend, beruhen die in neuerer Zeit vielfach geübten Methoden der Nasen- und Lippenbildungen mit Ausschneidung dreieckiger Stücke und Verschiebung ausgedehnter Parthien nach Burow und Andern.

Der Nachlass der contractilen und elastischen Eigenschaften der Gesichtshaut und der Schwund des Fettes führt zur Faltenbildung im vorgerückten Alter.

Das subcutane Fettgewebe zeigt sich von ungleicher Dicke. Bei hochgradiger Ablagerung des Fettes entsteht die Fülle und Rundung

des Gesichtes, wie man sie vorwiegend bei Kindern und Frauen findet. Schwindet das Fett bei ungenügender Ernährung, bei Krankheit oder im vorgerückten Alter, so entsteht jenes leere, eingefallene Gesicht, in welchem die Bewegungen der mimischen und Kau-Muskeln viel auffallender erscheinen, als bei Personen mit starker Fettablagerung. Wie rasch die Turgescenz der Haut und des Unterhautfettgewebes im Gesichte schwinden kann, lehren mehrere akute Erkrankungen. Während das subcutane Fettlager auf der Ohrspeicheldrüse und dem *M. masseter* mässig stark auftritt, erreicht es in der *Regio infraorbitalis* und der *R. buccalis* unter dem Wangenbein die grösste Mächtigkeit, wie die Durchschnitte Taf. III, Fig. A und B und Taf. IV, Fig. B und D ergeben.

Bezüglich der arteriellen und venösen Gefässe des subcutanen Fettgewebes ist hervorzuheben, dass dieselben ein reichliches, anastomosirendes Netz bilden, welches bei vollständiger Injection makroskopisch dargestellt werden kann, wie jenes von Schlemm bearbeitete schöne Präparat über die Gesichtsarterien im Berliner anatomischen Museum beweist.

Der Reichthum der Gefässe der Gesichtshaut erklärt einerseits die auffallende Füllung und Entleerung derselben bei psychischen Affecten sowohl, als andererseits ihre Verwendbarkeit zu plastischen Operationen.

Die Neuralgien in der Gesichtshaut sind auf die peripherischen Ausbreitungen des zweiten und dritten Astes des *Trigeminus* zurückzuführen, obschon auch Zweige sensibler Rückenmarksnerven *(N. auricularis magnus)* sich in der Haut des Gesichtes vor dem Ohre verbreiten.

Die Fascie des Gesichtes erlangt eine scharfe Begrenzung nur an der *Parotis* und auf dem *M. masseter* — *Fascia parotideo-masseterica* —, wo sie an ersterer eine stramme Decke bildet, so dass bei Infiltrationen der Ohrspeicheldrüse auch nach aussen hin ein ziemlich bedeutender Widerstand gegeben ist. In den mittleren Regionen des Gesichtes, wo mit dem beweglichen ringförmigen Lippenmuskel die anderen kleinen Muskeln zusammenhängen, kann man kaum mehr von einer Fascie sprechen und diess um so weniger, als einige Muskeln *(Quadratus menti)* direkt in die Haut übergehen.

Unter der Fascie treten die mimischen Muskeln als eine zusammenhängende Lamelle, nämlich jene des Mundes, der Nase, des Kinnes auf. Auch die äusseren Kaumuskeln, der *Masseter* und dann der *M. buccinator* müssen hier zur Sprache kommen.

Die mimischen Muskeln entstehen fast alle von Knochen, gehen am Munde in andere Muskeln über oder heften sich an der Nase theilweise an Knorpel fest und stehen auch an einzelnen Stellen, wie am Kinn, mit der äusseren Haut in direktem Zusammenhang. So einfach im Allgemeinen

auch ihre Anordnung ist, so verschieden sind die feinen Bewegungseffecte, welche durch sie vermittelt werden.

Zwischen die äussere Haut und die Schleimhaut der beiden Lippen ist ein plattes starkes Muskelstratum — *Sphincter s. orbicularis oris* — eingelagert, welches die mannigfachen Bewegungen der Lippen ausführt. Dieser Muskel hat auch kleine Ursprünge an Knochen, indem nahe der Schleimhaut von den Alveolarfortsätzen der oberen und unteren Schneidezähne zwei Muskelpaare — *Musculi incisivi superiores et inferiores* — entspringen, welche sich in den *Orbicularis* fortsetzen. Der peripherische Theil des Muskels liegt der Schleimhaut näher als der äusseren Haut, dagegen kommt am freien Lippenrande eine stärkere, ringförmige Gruppirung zu Stande, welche dem Rande ziemlich nahe rückt. Alle übrigen in die Lippen übergehenden kleinen Muskeln wirken nur auf diese ein. So wird der Mundwinkel herabgezogen durch den dreieckigen *Triangularis menti s. Depressor anguli oris* und ebenso die ganze Unterlippe durch den *Quadratus menti*. Beide entspringen in der Kinngegend des Unterkiefers und der erstere geht in den Mundwinkel, der letztere in die Unterlippe über. Der zwischen den beiden *Quadratus menti* angebrachte *Levator menti* entsteht von der *Pars mentalis* des Unterkiefers und geht grösstentheils in die äussere Haut der Kinngegend über. Lateralwärts im Munde sind dünne Muskelbündel vorhanden, welche ausserhalb der Fascie liegen und die Fortsetzung des *Subcutaneus colli* darstellen. Sie gelangen ebenfalls in den *Orbicularis oris* am Mundwinkel und werden als Lachmuskel — *M. risorius Santorini* — aufgeführt. Derselbe wird unterstützt durch schwach entwickelte Fasern, welche von der *Fascia masseterica* ausgehen und mit ihm in den *Orbicularis* gelangen.

Alle übrigen Lippenmuskeln wirken hebend auf die Oberlippe und erweiternd auf die Mundspalte ein.

Die beiden Wangenmuskeln — *M. zygomaticus major* und *minor* — stellen lange Muskelchen dar, von denen der grosse am Wangenbein selbst kurzsehnig entspringt und schief nach dem lateralen Theil der Oberlippe verläuft, um in den *Orbicularis* überzugehen. Der kleine Wangenmuskel — *M. zygomaticus minor* — stellt ein abgelöstes Bündel vom Ringmuskel der Augenlider dar und indem er mehr innen vom ersteren schief zur Oberlippe herabsteigt, gelangt er auch in den Ringmuskel der Oberlippe. Ebenso geht in die Oberlippe ein ziemlich starker Muskel über, den Henle *Musc. quadratus labii superioris* genannt hat. Derselbe besteht aus drei Parthien, die man früher als *Levator labii superioris proprius, Levator labii superioris alaeque nasi* und *Zygomaticus minor* beschrieben hat. Sie

entspringen vom *Margo infraorbitalis*, dem Stirnfortsatz des Oberkiefers und dem Wangenbein, begeben sich gegen die Oberlippe, und strahlen in den *Orbicularis* aus. Die innere Abtheilung setzt sich mit der Haut des Nasenflügels in Verbindung.

Unter dem *Quadratus labii superioris* liegt der dreieckige Heber des Mundwinkels — *Musc. levator anguli oris s. caninus* —. Er geht breit von der *Fossa canina* des Oberkiefers aus und begibt sich nach abwärts zum Mundwinkel. Zwischen dem ersteren und diesem Muskel befindet sich ein ziemlich starkes Fettpolster, in welchem die Gefäss- und Nervenzweige, nachdem sie aus der Infraorbitalöffnung ausgetreten sind, ihren Verlauf nehmen. Neben dem Nasenflügel liegt unter den Hebern der Oberlippe eine kleine Muskelparthie, welche neben der *Apertura pyriformis* vom Oberkiefer entspringt und an dem Knorpel des Nasenflügels sich befestigt, *Depressor alae nasi* genannt. Das dünne Muskellager, welches über dem knorpeligen Theil der Nase angebracht ist — *Compressor nasi* — hat eine dreieckige Form. Der schmale Theil beginnt seitlich und indem er medianwärts gegen den Nasenrücken hinzieht, vereinigt er sich hier mit dem der anderen Seite und hängt auch mit der Haut der Nasenspitze zusammen. Mit dem *Sphincter oris* in directer Verbindung steht ferner der *Musc. buccinator*, welcher von dem *Processus alveolaris* des Ober- und Unterkiefers, zusammenhängend mit dem *Ligamentum pterygo-maxillare* (einem Bande, das als strammes Gebilde hinter den letzten Backenzähnen durch die Schleimhaut hindurch gefühlt werden kann) entspringt und mit seinen Bündeln nach vorn gelangt, um an den Mundwinkeln sich in den *Orbicularis oris* fortzusetzen. An dem genannten Bande hängt der *Buccinator* mit den Schlundkopfmuskeln zusammen. Schon Retzius hat darauf aufmerksam gemacht, dass der *M. buccinator* an einzelnen Stellen eine besondere Beziehung zur Schleimhaut hat, so dass bei Bewegungen der Lippen und Backen die Schleimhaut an bestimmten Stellen keine Falten bilden kann. Auch an den Mundwinkeln gehen Muskelbündel direkt in die Schleimhaut über. Sie erzeugen die Grübchen innen im Mundwinkel bei Erweiterung des Mundes.

Zwischen dem Jochbogen und dem Unterkiefer sind es der *Musculus temporalis* und *masseter*, welche diese Region ebnen. Der starke äussere Kaumuskel, der Masseter, ist nicht vollständig zu trennen von dem *M. temporalis*. Beide können als ein Muskel mit zwei Ursprungsparthien betrachtet werden.

Während der *M. temporalis* die ganze Schläfengegend erfüllt, indem er von den Knochen derselben und der *Fascia temporalis* als gefiederter Muskel

ausgeht, und den Kronenfortsatz des Unterkiefers mit seinem Ansatz umgreift, reiht sich aussen an demselben der *Masseter* ununterbrochen an. Er entsteht vom Jochbogen, legt sich mit seinem Ansatz ohne Abgrenzung an den *Temporalis* an und gelangt an die ganze äussere Fläche und den vorderen Rand des aufsteigenden Unterkieferastes (s. Taf. II, Fig. D, 3 und 4).

Die von Sehnen stark durchsetzte Fleischmasse des *Masseter* deckt aussen den Unterkieferast der Art, dass der Muskel vorn den Knochen überragt und sich dem *Buccinator* anreiht. Dem hinteren Rande des Unterkieferastes liegt die Ohrspeicheldrüse direkt an. Die Aussenseite des *Buccinator* ist von einem stärkeren Fettlager erfüllt, als die des *Masseter*. Von dem Grad der Ablagerung dieses Fettes ist die Fülle oder Leere der Backengegend abhängig. Bei Schwund des Fettes sinkt am auffallendsten die Gegend vor dem *Masseter* und unter dem Wangenbeine ein (s. Taf. IV, Fig. D, 4, 6).

Die Lücke zwischen dem Unterkieferast, dem Warzenfortsatz des Schläfenbeines und dem Kopfnicker wird ausgefüllt von der grössten Mundspeicheldrüse, der *Glandula parotis*. Dieselbe wird aussen gedeckt von einer Fascie und innen begrenzt von dem *Processus styloideus* und den drei Griffelmuskeln, welche eine muskulösknöcherne Wand bilden, die sich schützend zwischen die bei den Kaubewegungen comprimirte *Parotis* und die an der Seitenwand des Schlundkopfes liegenden wichtigen Gefässe und Nerven einschiebt. Nach aufwärts ist es der äussere Gehörgang, an welchen die *Parotis* angrenzt. Der dickwandige mit engem Lumen versehene Ausführungsgang der acinösen Speicheldrüse — *Ductus Stenonianus* — läuft etwa 1,4 Ctm. unter dem Jochbogen auf dem *Masseter* horizontal nach innen, biegt sich an seinem vorderen Rande in dem Fett nach einwärts und durchbricht den *Buccinator*, um gegenüber dem vorletzten oberen Backenzahne zu münden. Bei mageren Individuen beträgt die Entfernung des Ganges von der äusseren Haut entsprechend der Mitte des *Masseter* 3—4 Mm. und an der Durchtrittsstelle durch den *Buccinator* 17 Mm. An seiner Einmündungsstelle sitzt aussen auf dem *Buccinator* eine Gruppe kleiner, acinöser Drüsen, von denen sich constant einige nach rückwärts bis an die Grenze des genannten Muskels und nach vorn gegen die Oberlippe hin finden — *Glandulae buccales externae* —. Ihre Ausführungsgänge ziehen zwischen den Bündeln des *Buccinator* hindurch und münden mit den übrigen *Glandulae buccales* an der Backenschleimhaut. Bei Gesichtswunden wird am leichtesten jener Abschnitt des *Ductus Stenonianus* verletzt, welcher auf dem festen *M. masseter* aufliegt. Die geringe Entfernung des Ganges von der Haut verdient bei den Speichelgangfisteln besondere Berücksichtigung.

Nach Ritter v. Rittershain soll der Speichel in den ersten sechs Wochen nach der Geburt entweder nur in geringer Quantität oder gar nicht abgesondert werden und nicht die Eigenschaft besitzen, Stärkmehl in Dextrin und Zucker zu verwandeln. Die diastasische Eigenschaft des Speichels Neugeborner ist nach den Untersuchungen Korwins vorhanden, aber sehr gering.

Die an Gefässen und Nerven reiche Lippen- und Backenschleimhaut steht, wie schon erwähnt, mit dem *Sphincter oris* am rothen Lippenrande etwas inniger in Zusammenhang als an anderen Stellen. Sie zeichnet sich aus durch reichliche Papillen und ansehnliche Drüschen — *Glandulae labiales inferiores* und *superiores* —, von denen an der Ober- und Unterlippe zwei symmetrisch angeordnete kleine Gruppen die Muskelbündel auseinander drängen und zuweilen aussen am Muskel sichtbar werden. Die Drüsen und Papillen an der Backenschleimhaut sind minder stark entwickelt als jene der Lippen. Eine kleine Drüsengruppe ist rückwärts in der Nähe des *Ligamentum pterygo-maxillare* angebracht, die man als rudimentäre *Glandula zygomatica*, welche bei Thieren stark entwickelt ist, auffassen kann. Der Weg, welcher von der Backenschleimhaut aus nach dem *Nerv. lingualis* und *N. alveolaris* bei der Resection dieser Nerven gewählt werden kann, ist in Taf. IV, Fig. D zu sehen.

Gefässe und Nerven des Gesichtes.

(Siehe Taf. V.)

Die Schlagadern und Venen des Gesichtes, welche nur theilweise einen gemeinsamen Verlauf nehmen, sind ziemlich stark entwickelt.

Die *Art. facialis s. maxillaris externa* tritt am vorderen Rande des *Masseter* in das Gesicht, wo dieselbe auf der Basis des Unterkiefers comprimirt oder auch unterbunden werden kann. Sie charakterisirt sich durch ihren geschlängelten Verlauf zwischen den mimischen Muskeln. Nach Abgabe einzelner Zweige für den *Buccinator*, *Masseter* und die Kinngegend geht die *Art. facialis* gegen den Mundwinkel, um zwischen den Bündeln des *Sphincter oris* die ansehnlichen Kranzarterien der Lippen abzugeben.

Die beiderseitigen Lippenarterien — *Art. coronaria labii inferioris* und *superioris* — durchsetzen den *Sphincter oris* und laufen in der Drüsenschichte, dem Lippenrande ziemlich nahe, gegen die Mittellinie, wo sie starke Anastomosen miteinander eingehen, so dass bei Lippenwunden eine

Compression oder Unterbindung der beiderseitigen Zweige erforderlich ist. Die Pulsationen der Kranzgefässe der Lippen können an der Schleimhaut leicht gefühlt und bei umgebogener Lippe mitunter gesehen werden.

Nach Abgabe dieser beiden medialen Zweige setzt sich der Stamm als *Art. angularis* gegen die Seitenfläche der Nase bis in den inneren Augenwinkel hin fort und gibt hier die *Rami alares nasi* (die *Art. septi narium* stammt von der *Coronaria labii superioris)* und *dorsales nasi* ab, welche ziemlich starke und zahlreiche Anastomosen bilden mit der *Art. infraorbitalis*, die zuweilen die ganze fehlende *Art. facialis* ersetzt. Aber auch mit der *Carotis interna* steht sie in Anastomose durch die *Art. ophthalmica*, welche im inneren Augenwinkel mit ihren Endästchen in das Gesicht gelangt und bei mangelhafter Ausbildung der *facialis* den Weichgebilden des Gesichtes das Blut zuführt.

Die Zweige der *Art. temporalis superficialis* und der *Art. maxillaris interna* bringen den verschiedenen Regionen des Gesichtes ebenfalls Blut zu.

Die *Temporalis superficialis* durchzieht als Endast der *Carotis externa* die Substanz der *Parotis*, welche von ihr zahlreiche Zweige erhält. Eine grössere vordere Schlagader durchsetzt die Ohrspeicheldrüse und gelangt als *Arteria transversa faciei* oberhalb des *Ductus stenonianus* gegen die Wangengegend, um hier mit den oben beschriebenen mehrfache Anastomosen einzugehen.

Nachdem auch der *Masseter* Zweige von der Temporalarterie erhalten hat, läuft dieselbe auf dem Jochbogen in die Schläfengegend.

Jene Schlagadern, welche von der *Art. maxillaris interna* in die Gesichtsregionen gelangen, sind die *Art. alveolaris inferior, infraorbitalis, masseterica* und *buccinatoria.* Von den beiden ersteren sind es ihre Endzweige, welche an der Versorgung gewisser Gesichtsregionen Antheil haben. Die für den *Masseter* bestimmte Schlagader geht mit dem gleichnamigen Nerv durch die *Incisura semilunaris* des Unterkiefers in die innere Fläche des Muskels und der *Ramus buccinatorius* begibt sich innen am *Musc. temporalis* nach abwärts, um, anastomosirend mit den Aestchen aus der *Art. facialis*, in dem *Musc. buccinator* und in der Backenschleimhaut Verbreitung zu finden. Alle vorderen Zweige der *Art. temporalis* und *maxillaris interna* bilden mit jenen der *Art. facialis* ein starkes superficielles Gefässnetz in dem subcutanen Fett des Gesichtes. In der Haut der Wangengegend treffen somit die Blutbahnen von vier verschiedenen Richtungen her in dem subcutanen Gefässnetz zusammen, so dass hier bei psychischen Einwirkungen auf das vasomotorische Nervencentrum möglicherweise leichter eine stärkere Füllung der Capillaren bei ihren Erweiterungen möglich ist, als an vielen anderen Körperstellen.

Die Venen des Gesichtes.

Die grossen Venenstämme der Gesichtes haben ihre Wurzeln in den Venenbogen der Scheitelhöhe. Vorn ist es die *Vena frontalis*, welche im inneren Augenwinkel Zweige der Augenhöhlenvene *(Vena ophthalmica facialis)* aufnimmt, um als *Vena facialis anterior* etwas weiter nach rückwärts als die Arterie, gedeckt von dem *Musc. orbicularis palpebrarum*, dem *M. zygomaticus major* und *minor*, nach abwärts zu laufen und an der Basis des Unterkiefers, rückwärts der *Art. maxillaris externa* anliegend, zum Halse zu gelangen.

In die vordere Gesichtsvene senken sich, neben den Venen der Augenhöhle und der Stirngegend, die zahlreichen Venenzweige des Nasenrückens und der beiden Augenlider ein. Die Venen der letzteren zeigen eine netzförmige Anordnung und gelangen mit ihren grösseren Zweigen sowohl in die vordere als hintere. Gesichtsvene. An der Seite der Nase steigt eine Vene empor, welche in einem von mir beobachteten Falle aus einem stark entwickelten, scharf abgegrenzten *Plexus venosus* der äusseren Nase ausging. Dieser Plexus nimmt seine Lage unmittelbar unter den beiden Nasenlöchern dicht auf dem unteren Ausschnitt der *Apertura pyriformis*, und durch ihn hat das venöse Blut der vorderen Abtheilung der Nasenschleimhaut Abfluss. Die Venen der Lippen und der Backen, von denen erstere kranzförmige Bogen am Munde bilden, begeben sich in den unteren Theil der Gesichtsvenen.

Vena facialis posterior wird jene venöse Bahn genannt, welche die Fortsetzung der *V. temporalis* ist, durch die Substanz der Parotis hindurchgeht und unter der Ohrspeicheldrüse mit der *Vena facialis anterior (V. facialis)* anastomosirt. Nachdem die Schläfenvene die kleineren Temporaliszweige aufgenommen hat, welche auch Blut aus der Augenhöhle abführen, entsteht ein ziemlich starker Stamm, der die Substanz der Ohrspeicheldrüse durchsetzt und sowohl ihre Venen, als auch die *Vena maxillaris interna* aufnimmt. Die hintere Gesichtsvene ist so von der Drüsensubstanz allseitig umgeben, dass bei jeder Infiltration derselben eine Compression auf die Gefässe mit venöser Stauung in den peripherischen Bahnen eintritt. Jedoch ist für den Blutabfluss in den peripherischen Gebieten des Kopfes die Möglichkeit durch so viele andere Bahnen gegeben, dass die Compression einer einzigen Bahn ohne erhebliche Störungen stattfinden kann.

Aus den reichen Lymphgefässnetzen der Gesichtsgegend entwickeln sich mehrere grössere Gefässe, welche etwas oberflächlicher als die Arterien

und Venen das Gesicht durchziehen und in die kleinen Lymphdrüsen an der Unterkiefergegend übergehen. Theilweise begeben sich auch einzelne Lymphgefässe in die Bahnen, welche in der *Regio parotidea* ihren Verlauf nehmen.

Die Nerven des Gesichtes.

(Siehe Taf. V.)

Sowohl die motorischen als auch die sensiblen Gesichtsnerven nehmen vielfach das Interesse des Arztes in Anspruch. Die motorischen Zweige vom siebenten Gehirnnerv — *Nerv. facialis* — innerviren die mimischen Muskeln. Nachdem der Stamm aus dem *Foramen stylomastoideum* ausgetreten ist, erhält er sensible Zweige vom dritten Ast des *Trigeminus*. In der Parotis theilt sich der *Nerv. facialis* in eigenthümlicher Weise, indem die Zweige auseinander treten, und nach abermaliger Verbindung der einzelnen Aeste in verschiedener Richtung ausstrahlen um die einzelnen Muskeln von der Stirn- bis zur Kinngegend zu erreichen. Die *Rami temporales* gehen über den Jochbogen, durchziehen die superficielle Fettschichte der Schläfengegend, wo sie ein feines anastomosirendes Netz bilden, und versorgen dann alle Stirnmuskeln mit Einschluss des *Sphincter palpebrarum*. Die *Rami zygomatici* gelangen zum *Sphincter palpebrarum* am unteren Augenlid und zu den Muskeln an der Nasenwurzel. Die *Rami buccales* durchziehen mit der *Art. transversa faciei* die *Regio masseterica* und *buccalis*, um in dem *Musc. quadratus labii superioris*, den Nasenmuskeln, dem *Musc. buccinator* und den Mundmuskeln Verbreitung zu finden.

Der *Nerv. marginalis*, welcher sich wie die übrigen mit den vorderen Gesichtsgefässen kreuzt, geht zu den Kinnmuskeln.

Die kleinen Muskeln der Ohrmuschel und der *Musc. occipitalis*, der *M. attollens* und *retrahens* werden auch vom *Nerv. facialis* innervirt. Sie erhalten ihre Zweige von dem auf der *Pars mastoidea* nach rückwärts gehenden *Ramus auricularis posterior profundus*. Dieser Ast ist für die Elektrode zugänglich, wenn man dieselbe auf den vorderen Rand des *Processus mastoideus* aufsetzt. Auch der *Musc. tragicus* und *antitragicus* werden von dem hintern Ohrnerv des *Facialis* versorgt.

Durch die Anastomose des *Facialis* mit dem *Ramus tertius trigemini* werden der Backengegend sensible Zweige zugeführt. Die Verbindung des *Facialis* mit dem *Nerv. infraorbitalis* ist grösstentheils nur eine scheinbare. Wird der *Nerv. facialis* an seiner Austrittsstelle durchschnitten, so zeigen

sich alle mimischen Gesichtsmuskeln gelähmt und ebenso einzelne Gruppen derselben je nach Verletzung seiner Bahnen bei Gesichtswunden. Beachtenswerth sind die Eintrittsstellen der Nervenzweige in die Muskeln, weil sie die Punkte darstellen, an denen jeder Muskel für den faradischen Strom durch die Haut hindurch zugänglich ist.[1])

Die motorischen Zweige für den *Masseter* und den *Musc. temporalis* stammen von der motorischen Wurzel des Quintus ab. Der schwache *Ramus massetericus* geht über dem *Musc. pterygoideus externus* nach aussen und dringt durch die *Incisura semilunaris* des Unterkiefers in die Innenfläche des *Masseter* ein.

Der *Musc. temporalis* erhält einen vorderen und hinteren Zweig vom *Ramus tertius* des Quintus, welche, wie es scheint, auch sensible und vasomotorische Bündel für die Knochen der Schläfengrube führen. Als *Temporalis profundus anterior* und *posterior* gelangen sie in der Nähe der gleichnamigen Gefässe zum *Musc. temporalis.*

Die sensiblen Nerven des Gesichtes stammen von den drei Aesten des Quintus. Jene vom *Ramus ophthalmicus* für die Stirngegend haben schon ihre Erwähnung gefunden. Sie sind für das Messer des Operateurs leicht zugänglich, wenn man quer durch die Augenbrauen einen Schnitt bis auf den Knochen macht. Bei Loslösung des unteren Lappens sieht man die Zweige in mehrere Bündel getheilt aus der *Membrana tarso-orbitalis* der Orbita hervor- und in den Lappen eintreten.

Die Wangengegend erhält einen sehr schwachen Nervenzweig vom zweiten Ast. Es ist der *Ramus subcutaneus malae,* welcher durch den *Canalis zygomaticus* läuft und in der Haut der Wangengegend sich verbreitet. Stellt der Nerv der anatomischen Präparation schon manche Schwierigkeiten entgegen, wie viel mehr muss diess bei der Resection desselben am Lebenden, die man auch ausführt, der Fall sein. Schuh hat denselben mit vorübergehendem Erfolg an der äusseren Wand der Augenhöhle durchschnitten. Das obere Augenlid bezieht seine sensiblen Nerven aus dem *Ramus ophthalmicus,* das untere Augenlid vom *Ramus secundus trigemini,* und im inneren Augenwinkel sind es noch die secundären Zweige des *R. primus,*

---

[1]) Die Untersuchungen von Ziemssen und Duchenne haben gelehrt, dass die einzelnen Gesichtsmuskeln zur Contraction gebracht werden können, wenn der faradische Strom entweder auf die Nervenzweige des *Facialis* oder auf die Muskeln selbst mittelst feiner Elektroden applicirt wird. Den genauen Forschungen Ziemssens ist es gelungen, die einzelnen Punkte, wo die Nervenzweige in die Muskeln eintreten und wo sie am leichtesten reizbar sind, aufzufinden, und er hat dieselben auf die Körperoberfläche übertragen und bildlich dargestellt.

der *N. supra-* und *infra-trochlearis*, welche äussere Haut, Bindehaut und Thränenwege mit kleinen Zweigen versehen. Die Nase erhält den Endzweig des *Nasociliaris* des ersten Astes (Taf. V, Fig. A, 22).

Der ansehnliche *Nerv. infraorbitalis* gelangt aus der gleichnamigen Oeffnung mit den Gefässen in das Gesicht und ist an der Austrittsstelle von dem *Musc. quadratus labii superioris* gedeckt. Seine zahlreichen Bündel, welche sich mit den Endästen des *N. facialis* verbinden, ziehen in geschlängelter Anordnung nach der Haut des unteren Augenlides, dem Nasenflügel, dem *Septum* der Nase und der Oberlippe, um sich als Haut- und Schleimhautnerven an den angeführten Stellen auszubreiten.

Da die Knochenbrücke zwischen dem *Foramen infraorbitale* und dem unteren Augenhöhlenrand ziemlich stark ist, so wird dieselbe von manchen Chirurgen bei Ausschneidung des *Nerv. infraorbitalis* weggemeisselt, wobei aber die Oberkieferhöhle sehr leicht eröffnet wird und eine ziemlich bedeutende Knochenwunde entsteht. Ohne Verletzung des Knochens ist der Nerv leicht zugänglich, wenn man die Lippe vom Oberkiefer abzieht, die Schleimhaut vom *Processus alveolaris* loslöst und in der *Fossa canina* bis zum *Foramen infraorbitale* dringt.

(Von der Resection des hinteren Abschnittes des *N. infraorbitalis* wird weiter unten die Rede sein.)

In der Kinngegend verbreitet sich in der äusseren Haut und der Schleimhaut der Endast vom *Nervus mandibularis*. Derselbe tritt als *R. mentalis* entweder einfach oder auch in zwei Portionen getheilt in Begleitung der Gefässe (s. Taf. V, A, 18) aus dem Alveolarkanal hervor und schlängelt sich zwischen den Muskeln hindurch nach den genannten Gebilden. Operative Eingriffe werden äusserst selten an dem Endast des *Alveolaris* nothwendig erscheinen, weil die Zweige des *Ramus tertius* nur an ihren centralen Abschnitten mit Erfolg resecirt werden. Leicht zugänglich ist er, wenn man die Lippe abzieht, die Schleimhaut von dem Alveolarfortsatze des Unterkiefers loslöst und entsprechend den beiden vorderen Backenzähnen nach abwärts dringt. Soll der sensible *Nerv. buccinatorius* resecirt werden, so muss man beim Einschneiden von ausssen auf den *Musc. buccinator* sich nahe an den Unterkiefer halten, weil der Nervenzweig einige Millimeter über dem Ursprung des *Buccinator* an dem Unterkiefer nach vorn zieht. Einen sicheren Anhaltspunkt für Auffindung des *Nerv. buccinatorius* bietet der vordere Rand des *Masseter* dar. Man dringt an demselben bis zu den Muskelbündeln des *Buccinator* und wird auf dessen unterer Abtheilung, wenn auch mit einiger Schwierigkeit, die Zweige auffinden.

Die Gesichtsknochen und die Regio retro-maxillaris.

Das aus 14 einzelnen Knochen bestehende Gesichtsskelet bildet in Verbindung mit der vorderen Abtheilung des Schädels ein festes Ganze, wovon nur der Unterkiefer durch seine gelenkige Vereinigung mit dem Schläfenbein eine Ausnahme macht. An die beiden Oberkiefer schliessen sich die elf übrigen Knochen als unbewegliche Ergänzungsstücke ihrer Flächen und Fortsätze an, so dass Augen-, Nasen- und Mundhöhle in eigenartiger Weise eine verschieden starke knöcherne Umgrenzung erlangen. Das Gesichtsskelet des Erwachsenen ist in jener Richtung am stärksten entwickelt, in welcher der Druck von Seite des Unterkiefers am intensivsten auf den Oberkiefer einwirkt. Diese starken Knochenpfeiler für den Oberkiefer sind der ihm selbst angehörende mediale, der Stirnfortsatz und die beiden lateralen, welche durch das Wangenbein gebildet werden. Das starke *Os zygomaticum* stellt nur einen Schaltknochen zwischen Oberkiefer und Schädel dar. Seine Stirn-, Keilbein- und Temporalfortsätze bilden Strebepfeiler an dem vorderen und seitlichen Abschnitt der Schädelbasis. Da sie bogenförmig angeordnet sind, so umgeben sie die Schläfengrube mit ihren Muskeln und den äusseren Abschnitt der unteren Augenhöhlen-spalte, an welcher Gefässe und Nerven in die *Orbita* eintreten.

Zur starken Befestigung der Oberkiefer tragen ferner noch bei die Gaumenfortsätze, welche ihre gegenseitige Vereinigung in der *Sutura palatina* finden, und rückwärts sind es die beiden *Processus pterygoidei* des Keilbeines, welche als starke Widerlager dieselbe Höhe wie die Oberkieferkörper haben. Die Bildungsgeschichte des Gesichtsskeletes zeigt, dass die Stärke der Knochen in erster Linie abhängig erscheint von dem Entwickelungsgrad der Kauwerkzeuge. Im fötalen Leben sind alle Gesichtsknochen relativ schwach, und erst bei der Ausbildung der Zähne und der gesteigerten Thätigkeit des ganzen Kauapparates vergrössert sich das Gesichtsskelet der Art, dass sein relatives Verhältniss zum Schädel sich auffallend ändert. Dass jedoch die typische Eigenthümlichkeit des Gesichtsskeletes beim männlichen und weiblichen Geschlecht und jene der verschiedenen Rassen nicht allein das Resultat des grösseren oder geringeren Gebrauches des Kauapparates, sondern theilweise das der Vererbung ist, muss als eine durch vielfache Untersuchungen festgestellte Thatsache anerkannt werden.

Die Bildung der Gesichtshöhlen kommt dadurch zu Stande, dass die Schädelknochen in eigenthümlicher Weise in die des Gesichtes um-

greifen, und so werden Augen- und Nasenhöhlen von den Knochen beider Abtheilungen umgrenzt. Der Oberkieferkörper schliesst in seinem Innern eine pneumatische Höhle ein, die ihre vollständige Ausbildung erst mit dem sechsten bis achten Lebensjahr erlangt. Zur Zeit der Geburt stellt sie eine Nische an der Nasenfläche des Oberkiefers dar, so dass der *Canalis infra-orbitalis* dicht über dem Alveolarfortsatz hinzieht. Erst bei gesteigertem Höhenwachsthum des Oberkiefers drängt sich der *Sinus maxillaris* zwischen die Knochenplatte am Boden der Augenhöhle und den Zahnfortsatz ein, so dass die dünne Knochenlamelle am Boden der *Orbita* mit dem *Canalis infra-orbitalis* nur einen geringen Widerstand bildet gegenüber Geschwülsten, welche von dem *Sinus maxillaris* ausgehen und nach der Augenhöhle hin sich vergrössern. Ebenso zeigt sich die Oberkieferhöhle nach der vorderen Gesichtsseite hin sehr dünn, und kann daher dieselbe von der *Fossa canina* aus leicht angebohrt werden. Mitunter sind die genannten Stellen so dünn, dass sie an macerirten Schädeln mittelst feiner Nadeln leicht durchstochen werden können. Etwas stärker ist die nach der Schläfengegend gerichtete Wand, an der die hinteren Zahngefässe und Nerven in Oeffnungen eintreten, welche in knöcherne Rinnen am Boden der Highmorshöhle sich fortsetzen. Die gegen die Nasenhöhle gerichtete Seite des Oberkiefers wird ergänzt durch Anlagerung der senkrechten Platte des Gaumenbeines, der unteren Muschel und des Thränenbeins an das *Os cribrosum*. Hier entstehen die durch die vorspringenden Muscheln gebildeten drei Nasengänge, von denen der mittlere in den *Sinus maxillaris* und in die Zellen des Siebbeins führt. Auch der *Sinus frontalis* mündet in diesen Nasengang. Mit dem oberen stehen auch einige Zellen des Siebbeins in Communication.

(Specielle Angaben über die Nasengänge s. weiter unten.)

Die Schleimhaut der genannten Höhlen stellt eine direkte Fortsetzung der Nasenschleimhaut dar. Dieselbe kann der Ausgangspunkt mancher pathologischer Veränderungen sein; sie unterscheidet sich von der Nasenhöhlenschleimhaut dadurch, dass sie weder so dick, noch so gefässreich wie diese ist. In ihrer grössten Ausdehnung schliesst sie langgestreckte Schleimdrüsen ein und wird von einem Flimmerepithel überkleidet.

Von den Fortsätzen des Oberkiefers gehen die horizontalen *Processus palatini* als Scheidewand zwischen Mund- und Nasenhöhle — *Palatum durum* — bis zur Mittellinie, wo sie durch ihre Vereinigung die *Sutura palatina* bilden, auf deren aufgeworfenem Rand das unpaare Pflugscharbein aufsitzt. Am dicksten zeigt sich der harte Gaumen vorn in der Nähe des *Processus alveolaris* und an der ganzen *Sutura palatina*. Nach rückwärts stellt derselbe in Verbindung mit der horizontalen Platte des Gaumenbeins

eine transparente dünne Knochenlamelle dar, Anordnungen, welche bei operativen Eingriffen Berücksichtigung verdienen.

Der *Processus alveolaris* wächst mit der Entwickelung der Zähne aus dem Körper des Oberkiefers hervor, und wenn die Highmorshöhle vollendet ist, umgeben die verschieden geformten Alveolen die Wurzeln der Zähne, welche mit ihren obersten Spitzen bis an den *Sinus maxillaris* reichen, so dass man nach Ausziehen eines Zahnes eine Perforation der Kieferhöhle von der Alveole aus leicht vornehmen kann. Am leichtesten ist die Kieferhöhle von den Alveolen des dritten Backenzahnes aus zu perforiren. Dringt man an der Alveole des zweiten Backenzahnes ein, so muss, wenn man nicht gegen den harten Gaumen gerathen soll, der Perforateur etwas schief nach rückwärts gerichtet werden.

Von den kleinen Gesichtsknochen, welche den Oberkiefer in verschiedener Richtung ergänzen, liegen vorn und oben zwischen den Stirnfortsätzen der beiden Oberkiefer die Nasenbeine. Sie greifen mit ihren schmalen gezackten oberen Enden in die *Pars nasalis* des Stirnbeins ein und begrenzen mit ihren dünnen unteren Kanten die *Apertura pyriformis*, an welche die Knorpel der äusseren Nase sich anheften. Die Nasenbeine bilden die vordere obere Wand der Nasenhöhle, und da sich an der Vereinigungsstelle beider Knochen innen die senkrechte Platte des Siebbeines anlegt, so kann diese bei einer Fractur der Nasenbeine die *Lamina cribrosa* des Siebbeines zum Bruch bringen mit Zerreissung der *Dura mater* und Abfluss der Cerebrospinalflüssigkeit nach der Nasenhöhle.

Die Thränenbeine decken an der inneren Wand der *Orbita* die Siebbeinzellen unmittelbar hinter dem Stirnfortsatz des Oberkiefers. Vor ihrer scharfkantig vorspringenden Leiste befindet sich eine rinnenartige Aushöhlung — *Sulcus lacrymalis* — zur Aufnahme des oberen Endes des Thränensackes. Sein hinter der Leiste — *Crista lacrymalis* — liegender Abschnitt hat Antheil an der Bildung der Innenwand der Augenhöhle. Abwärts begrenzt das Thränenbein im Verein mit der unteren Muschel den *Canalis naso-lacrymalis*. Das Thränenbein stellt in dem *Sulcus naso-lacrymalis* eine dünne compakte Knochenlamelle dar, welche bei der totalen Resection des Oberkiefers durchstossen wird, um mit der Kettensäge den Stirnfortsatz zu durchschneiden. Auch bei Operationen am Thränennasenkanal verdient die dünne Beschaffenheit des Knochens Berücksichtigung.

Die Wangenbeine — *Ossa zygomatica* — reihen sich lateralwärts und oben an die prominirenden Theile der Oberkiefer an, und ihre beiden oberen starken Fortsätze bilden Strebepfeiler, welche bis zu dem lateralen Theil des Stirn- und Keilbeines reichen. In der Regel schliessen dieselben

die untere Augenhöhlenspalte ab, welche nach aussen hin meist rundlich erweitert erscheint, so dass bei Ausführung der Oberkieferresection der Operateur die Kettensäge von der *Orbita* aus durch die *Fissura orbitalis inferior* leicht durchführen kann, um das Wangenbein zu durchsägen. Ist der harte Gaumen und der *Processus alveolaris* nach Ausziehung des inneren Schneidezahnes mit der Säge getrennt, so ist die Verbindung des Oberkiefers mit dem Siebbein und jene mit dem *Processus pterygoideus* des Keilbeines, welche nur durch rauhe Knochenränder, sog. falsche Nähte, vermittelt wird, nicht allzu schwer zu lösen.

Wesentliche Ergänzungsknochen der Oberkiefer sind die beiden Gaumenbeine — *Ossa palatina* —, welche mit ihren senkrechten Platten rückwärts die lateralen Nasenflächen und mit ihren dünnen horizontalen das hintere Drittel des harten Gaumens bilden. Das Gaumenbein schliesst durch seine Anlagerung an den Oberkiefer und den *Processus pterygoideus* des Keilbeines einen Kanal — *Canalis pterygopalatinus* — ab, welcher von der *Fossa sphenopalatina* aus die Gefässe und Nerven nach abwärts zum Gaumen führt. Indem der mit einigen Kanälchen durchzogene Pyramidenfortsatz des Gaumenbeines in die untere Spalte des flügelförmigen Fortsatzes eingreift, dient er zur Vervollständigung der *Fossa pterygoidea*, in welcher der *Musc. pterygoideus internus* seinen Ursprung nimmt. Das obere Ende des Gaumenbeines erreicht mit seinem schmalen hinteren Abschnitt — *Processus sphenoidalis* — den Keilbeinkörper und mit seinem vorderen stärkeren Ende — *Processus orbitalis* — das Siebbein und den Oberkiefer. Die Lücke zwischen diesen beiden Fortsätzen ist jene Oeffnung — *Foramen sphenopalatinum* —, durch welche die Gefässe und Nerven aus der *Fossa sphenopalatina* nach der hinteren Abtheilung der Nasenhöhle gelangen. Sie erhält oben ihren Abschluss durch den Keilbeinkörper.

Die Nasenfläche des Oberkiefers wird am meisten vergrössert durch die unteren Muscheln — *Conchae inferiores* —, welche poröse gebogene Knochenplatten darstellen, die mittelst eines nach abwärts und aussen gekrümmten Fortsatzes — *Processus maxillaris* — an dem Eingang in die Highmorshöhle angehängt sind.

Die Muscheln stehen frei in die Nasenhöhle herein und den Raum unter ihnen bezeichnet man als unteren, den über ihnen als mittleren Nasengang. An keiner Stelle greifen die unteren Muscheln mit Zacken in die benachbarten Knochen ein, sondern hinten legen sie sich an die *Crista turbinalis* des Gaumenbeines und vorn an die gleichnamige Leiste des Oberkiefers an. Wie alle Knochen, welche am Gesichtsschädel keinen Muskeln zur Anheftung dienen, schwach entwickelt sind, so auch die Knochen

des Nasenraumes, die nur zur Unterlage der Schleimhaut dienen. Das Pflugscharbein — *Vomer* — stellt im Verein mit der senkrechten Platte des Siebbeines die knöcherne Nasenscheidewand dar. Es ist ein platter aus zwei compakten Lamellen zusammengesetzter Knochen, welcher sich grobzackig in die *Crista palatina* einpflanzt, vorn eine Verbindung mit der senkrechten Platte des Siebbeines und dem Nasenscheidewand-Knorpel eingeht und oben und hinten mit seinen starken etwas lateralwärts umgebogenen Flügeln — *Alae vomeris* — die Leiste des Keilbeinkörpers unter dessen Höhle umgreift. Sein etwas scharfkantiger, ausgeschweifter hinterer Rand, hinter welchem die Schleimhaut der Nasenhöhle eine Verlängerung bildet, stellt die Scheidewand zwischen den beiden Choanen in bestimmtem Abstand von der Wirbelsäule resp. der Schlundkopfwand dar. Da das Pflugscharbein zwischen starken Knochen der Schädelbasis und dem harten Gaumen eingekeilt ist, so muss dasselbe als schwächerer Knochen selbst bei geringen Wachsthumsdifferenzen eine Ausbiegung nach der einen oder anderen Seite hin erfahren, so dass die eine Nasenhöhle bei den meisten Menschen geräumiger ist, als die andere.

Der Unterkiefer des Erwachsenen ist ein vorwiegend aus compakter Substanz gebildeter Knochen, dessen Körper den Kau- und Zungenmuskeln zur Anheftung dient. Mit seinem Gelenkfortsatz tritt er mit dem Schläfenbein in gelenkige Verbindung. Er entwickelt sich aus drei Stücken, den beiden seitlichen grossen Hälften und der kleinen *Pars mentalis* in der Mitte. An dem cylindrischen Meckel'schen Knorpel baut er sich lateralwärts auf, ohne jedoch aus ihm selbst Bildungselemente zu beziehen. Die ganze *Pars mentalis* dagegen scheint aus dem Meckel'schen Knorpel selbst hervorzugehen, so dass man annehmen möchte, der genannte Knorpel reiche deshalb so weit nach vorn in das Gesichtsskelet, um der *Pars mentalis* des Unterkiefers zur Entwickelung zu dienen. Beim Fötus und auch noch beim Neugebornen liegen die beiden Aeste der Mandibula fast in derselben Flucht, wie der Körper; beim Erwachsenen aber stellen sich die Aeste mehr senkrecht, so dass sie zum Körper ein bestimmtes Winkelverhältniss zeigen. Der *Angulus maxillae* zeigt am männlichen Unterkiefer eine mehr rechtwinklige, beim weiblichen eine mehr stumpfwinklige Form.

Der *Canalis alveolaris inferior* durchzieht den Ast und den Körper. Er beginnt als *Foramen maxillare posterius* und endet mit dem *Foramen mentale*. Kleine Kanälchen begeben sich von seinem vorderen Ende gegen die Schneidezähne. Hat die Verschmelzung der drei Stücke des Unterkiefers nach der Geburt stattgefunden, so erkennt man zwischen der *Pars mentalis* und den beiden Hälften des Körpers keine Grenzmarke mehr. Der

Unterkiefer des Mannes unterscheidet sich von dem des Weibes nicht nur durch seine grössere Stärke, sondern auch durch das erwähnte Winkelverhältniss zwischen den Aesten und dem Körper. Der untere Rand des Unterkiefers geht nämlich auf den hinteren Rand mehr unter einem rechten Winkel beim Manne und mehr stumpfwinkelig beim Weibe über, eine constant vorkommende Anordnung, welche ermöglicht, dass man aus ihr das Geschlecht, dem der Unterkiefer angehört, zu bestimmen vermag. Während der *Processus condyloideus* mit dem Schläfenbein das Unterkiefergelenk bildet, dient der Kronenfortsatz bis herab zum Aste dem Ansatz des starken *Musc. temporalis*. Die Knochensubstanz besteht aus compakten äusseren Knochenlamellen, welche im Körper verhältnissmässig mehr spongiöse Substanz einschliessen, als an den Aesten. Der *Canalis alveolaris* ist von einer dünnen Knochenlamelle abgegrenzt, welche mit kleinen Oeffnungen für die Gefässe und Nerven versehen ist, die in die Alveolen und zu den Zähnen führen.

Die inneren Kaumuskeln, Gefässe und Nerven in der Regio retro-maxillaris.

Von den hinteren Backenzähnen an wenden sich die aufsteigenden Unterkieferäste ziemlich stark lateralwärts, so dass zwischen ihnen und den *Processus pterygoidei* ansehnliche Räume entstehen, welche zur Aufnahme der beiden inneren Kaumuskelpaare bestimmt sind. Wenn man die beiden Frontalschnitte in Taf. III, Fig. B, C und D betrachtet, so ergibt sich, dass der Raum zwischen dem Unterkiefer einerseits und dem Oberkiefer und *Processus pterygoideus* andererseits von den Muskeldurchschnitten ganz erfüllt ist und diese nur kleine mit Fett gefüllte Lücken übrig lassen, in denen die Gefässe und Nerven ihren Verlauf nehmen. Der *Musc. pterygoideus externus* (s. Taf. III, Fig. D, 10 und Taf. IV, Fig. C, 8) nimmt seinen Ursprung von der unteren Parthie der Temporalfläche des grossen Keilbeinflügels und von der Aussenseite des *Processus pterygoideus*, gelangt in fast horizontaler Richtung nach aussen und hinten, um sich an der vorn und innen befindlichen Grube des Unterkiefergelenkfortsatzes zu befestigen. Constant gehen Bündel von ihm in die Gelenkkapsel des Unterkiefers über, welche sowohl auf die Kapsel, als auch auf den Meniscus einwirken können. Die beiden äusseren Flügelmuskel sind es vorwiegend, welche die eigenartige Verschiebung des Unterkiefers in horizontaler Richtung vollbringen.

Der *Musc. pterygoideus internus* ist an der inneren Seite des Unterkieferastes in ähnlicher Weise angebracht, wie der *Masseter* aussen. Die Diagonale der Wirkung des *Masseter* einerseits und des *Pterygoideus internus* andererseits fällt, wie am klarsten an Durchschnitten erkannt wird, in den Unterkieferast. Der innere Flügelmuskel nimmt seinen Ursprung in der ganzen *Fossa pterygoidea* (s. Taf. III. Fig. C, 11 und Taf. IV, Fig. C, 9), geht schief nach abwärts und aussen und findet an der inneren Fläche des Unterkieferastes bis herab zum unteren Rande seinen Ansatz (s. Taf. IV. Fig. D. 7).

F. E. Weber hat in neuester Zeit nachgewiesen, dass dieser Muskel eine anatomische und functionelle Beziehung zur Eustachischen Röhre hat, indem sich mehrere Bündel desselben mit der Fascie, die an der Eustachischen Röhre liegt, vereinigen. Nur wäre auch noch zu prüfen, in wie weit diese Fascie die Tuba gegen die etwa nachtheiligen Einwirkungen des *Pterygoideus* bei dem Dickerwerden während seiner Contraction zu schützen vermag. Die Gruben zwischen den beiden *Musculi pterygoidei* sind mit vielem Fett erfüllt, in welchem die Gefässe und Nerven ihren Verlauf nehmen.

(Die weissen Stellen in Fig. C der Tafel III zwischen der Zahl 9 und 10 stellen das Fettlager zwischen dem *Musc. temporalis* und dem *Pterygoideus externus* dar. Es hängt zusammen mit dem Fettlager unter dem Wangenbein.)

Die Schlagadern der *Regio retro-maxillaris* stammen von der *Art. maxillaris interna,* welche wegen ihres Verlaufes zwischen den inneren Kaumuskeln eine sehr starke Krümmung besitzt (s. Taf. V, Fig. B, 13).

Wenn man die eben citirte Abbildung ins Auge fasst, so übersieht man nach Rücklegung der oberflächlichen Weichgebilde, des *Masseter* und Kronenfortsatzes mit dem daran sitzenden *Musc. temporalis,* die inneren Kaumuskeln, die *Art. maxillaris interna* und die verschiedenen Nervenstämme. Die genannte Schlagader schlängelt sich dicht an der inneren Fläche des aufsteigenden Unterkieferastes zwischen den beiden Flügelmuskeln oder in der Substanz des äusseren Flügelmuskels durch, um nach Abgabe mehrerer starker Aeste in der *Fossa sphenopalatina* ihre Endtheilung zu erfahren. Die Beziehung dieser Schlagader und des in ihrer Umgebung befindlichen reichen Venenplexus sowohl, als auch jene der *Vasa temporalia* zum Unterkiefergelenk mögen die Ursache sein, dass man bei der Resection des Unterkiefers den Gelenkfortsatz, nach Trennung des *Musc. temporalis* vom Kronenfortsatze, aus der Gelenkgrube ausdreht. Von der *Art. maxillaris interna* gelangt die *Art. alveolaris inferior* nach abwärts in den Unterkieferkanal. Nach Abgabe der *Art. mylohyoidea* tritt sie in den Kanal ein und wird hier von Venen begleitet, welche vielfache Anastomosen um die Arterien

bilden, so dass die Schlagader in dem mehr oder weniger vollständigen Venenplexus des Unterkieferkanales ungehindert ihre Pulsationen ausführen kann, ebenso wie die *Carotis cerebralis* in dem *Canalis caroticus*. Eine schwache *Art. buccinatoria* geht zum gleichnamigen Muskel und die Aestchen, welche den *Masseter* und die Flügelmuskel versorgen, entlehnen von diesen ihre Namen.

Eine wichtige, wenn auch kleine Schlagader ist die *Art. tympanica*. Sie tritt durch die Glaserspalte in die Paukenhöhle und gelangt nach dem Trommelfell, um in diesem ein reiches Gefässnetz zu bilden. Ebenso gehen kleine Zweige zum äusseren Gehörgang — *Art. auricularis profunda* —. Ein ansehnlicher Ast — *Art. meningea media* — gelangt durch das *Foramen spinosum* in die Schädelhöhle und verbreitet sich ausserhalb der Schädelbasis in den Aesten des *Nervus trigeminus* und innerhalb der Schädelhöhle in der *Dura mater* und den Schädelknochen.

Zwei und auch drei Zweige begeben sich in der Tiefe des *Musc. temporalis* nach aufwärts, um diesen Muskel und die Knochen der Schläfengegend zu versorgen. Sie werden als *Art. temporalis profunda anterior* und *posterior* angeführt. Bei Fracturen der Schläfengegend sind es vorwiegend diese Gefässe, welche eine Verletzung erfahren und hochgradige Blutungen in der *Regio retro-maxillaris* hervorrufen.

Von dem Endast der inneren Kieferarterie sind in praktischer Hinsicht die *Art. alveolaris superior* und die *Art. infraorbitalis* von besonderem Interesse. Die erstere findet in den knöchernen Kanälen oder Rinnen des Oberkiefers in Gemeinschaft mit den gleichnamigen Venen und Nerven Aufnahme. Bezüglich der Venen ist die Anordnung sehr wenig abweichend von jener im *Canalis alveolaris inferior*. Auch in den Kanälen des Oberkiefers wird nur durch die eigenthümliche Beziehung der Arterie zu den Venen die Erweiterung und Verengerung der Schlagader möglich. Im Oberkiefer findet man an der lateralen Abtheilung des Bodens der Highmorshöhle keinen vollständigen knöchernen Kanal, sondern nur eine knöcherne Halbrinne. Hier wie im Unterkiefer erhalten das Zahnfleisch, die Auskleidung der Alveolen und die Zähne ihre feinen Aeste, welche an den letzteren in die Wurzeln eintreten, um in der *Pulpa dentis* in capillare Netze überzugehen. Die *Art. infraorbitalis* begibt sich in die *Fissura orbitalis inferior*, um in den Kanal am Boden der Orbita, wo sie in Begleitung der Venen und des *Nerv. infraorbitalis* liegt, Aufnahme zu finden. Sie versorgt nicht nur die *Periorbita*, und den Knochen, sondern auch die Muskeln des Augapfels, dann die Schleimhaut der Oberkieferhöhle und die vorderen Zähne. Wenn der *Nerv. infraorbitalis* weit rückwärts im gleichnamigen *Canalis* durchschnitten wird, so müssen auch die Gefässe mit

getrennt werden, denn sie können nicht leicht von dem Nervenzweig isolirt werden.

Bei der totalen Resection des Oberkiefers erzeugen diese Gefässe nach ihrer Trennung gewöhnlich eine verhältnissmässig geringe Blutung, weil dieselben sich in das hinter dem Oberkiefer befindliche Bindegewebe zurückziehen.

(Ueber die *Art. sphenopalatina* und *A. pterygo-palatina* siehe die Beschreibung der Nasenhöhle und des Gaumens.) Die *Carotis cerebralis* und die *Vena jugularis interna* finden ihre Erwähnung bei Betrachtung des Schlundkopfes.

Die Venen der *Regio retromaxillaris* sind viel reichlicher als die Arterien, d. h. sie bilden förmliche Netze um die beiden Muskeln und in der Umgebung des Kiefergelenkes. Allen den angeführten Schlagadern entsprechen Venenzweige, welche meist doppelt oder selbst netzförmig angeordnet sind. Sie bilden den *Plexus maxillaris internus* oder *Pl. pterygoideus*, aus dem eine kurze *Vena maxillaris interna* entsteht, die sich in der *Parotis* mit den aus der Schläfengegend herabkommenden Zweigen zur *Vena facialis posterior* vereinigt. Auch an der äusseren Fläche des Unterkiefergelenkes sind die Venenzweige häufig so reichlich, dass sie die Form eines Plexus annehmen (s. Taf. VI, 19). Oben wurde schon erwähnt, dass bei Geschwülsten, welche von der Ohrspeicheldrüse ausgehen, eine Compression auf die Venenstämme ausgeübt wird mit Stauung in allen peripherischen Zweigen der *V. facialis posterior* und zwar in gleicher Weise in den Venen der Schläfengegend, wie auch in jenen der Oberkieferregion.

Von den Nerven sind besonders hervorzuheben, die sensiblen: *Nervus alveolaris inferior*, *lingualis*, *buccinatorius*, *infraorbitalis* und *auriculotemporalis*. Die motorischen sind die vom dritten Ast abstammenden Zweige für den *Masseter*, den *Temporalis*, die beiden *Pterygoidei* und den *Mylohyoideus*. Im Verhältniss zu den stark ausgebildeten Kaumuskeln zeigen sich diese Nerven sehr schwach entwickelt. Der *Nerv. massetericus* ist kaum stärker als der *Nerv. abducens* für den äusseren geraden Augenmuskel.

Da die Neurotomie der genannten sensiblen Nerven in der *Regio retromaxillaris* ausgeführt wird, so muss ihre Topographie etwas ausführlichere Berücksichtigung finden.

Der *Nerv. buccinatorius* geht aus der vorderen Abtheilung des *Ramus tertius* hervor, gelangt durch die obere Abtheilung des *Musc. pterygoideus externus*, schickt constant einen Zweig zum *Musc. temporalis* und zieht dann schief nach vorn und unten, um, dem Unterkiefer näher als dem Oberkiefer liegend, den *Musc. buccinator* zu durchbrechen und in der Backenschleimhaut Verbreitung zu finden (s. Taf. V, B, 16).

Der *Nervus lingualis* (s. Taf. V, Fig. B, 14 und Taf. VI, 29) läuft, nachdem er die *Chorda tympani* vom *Facialis* aufgenommen hat, von dem dritten Ast aus zwischen den beiden *Musc. pterygoidei* hindurch und entspricht an dem aufsteigenden Unterkieferaste dessen vorderem Rande, so dass er, wenn ein Trepan den genannten Knochen angesägt hat, an der vorderen Umrandung der Oeffnung aufgesucht werden muss. Dass der Nervenstamm an dieser Stelle dem Knochen ziemlich nahe liegt, zeigt die in Fig. D der vierten Tafel sichtbare kleine, weisse Stelle vorn und aussen am *Musc. pterygoideus internus* (7). In geringer Entfernung von ihm befindet sich hinter dem letzten Backenzahn das *Ligamentum pterygomaxillare*. In seinem weiteren Verlauf zieht er abwärts am *Arcus glossopalatinus* vorbei, wo er von der Mundhöhle aus der Neurotomie zugänglich ist, und begibt sich mit einem nach unten convexen Bogen über der *Glandula submaxillaris* zur Zunge, in deren Papillen er als Tast- und Geschmacks-Nerv endigt. Ueber der genannten Drüse befindet sich das *Ganglion sublinguale*, in welches sich vorwiegend die Bündel der *Chorda tympani* einsenken (s. Taf. VI, 29). Aus dem Ganglion gehen Zweige hervor, welche sich sowohl in die peripherische Bahn des *Lingualis*, als auch zur Drüse selbst begeben.

Der *Nerv. alveolaris inferior* gelangt hinter dem vorigen, zwischen dem Unterkiefer und dem *Ligamentum spheno-maxillare*, welches sich membranartig an der *Lingula* des Unterkiefers befestigt, nach dem Alveolarkanal, um in ihm zu verlaufen und nach Abgabe der Zahnzweige aus dem *Foramen mentale* hervorzutreten (s. Taf. VI, 31). Will man diesen Nervenzweig, nachdem er in den Alveolarkanal eingetreten ist, reseciren, so muss die äussere compakte Platte des aufsteigenden Unterkieferastes mit dem Trepan ausgesägt und der Nerv entsprechend der Grösse der Oeffnung ausgeschnitten werden.

Der motorische *Nerv. mylohyoideus* zweigt sich vom *Alveolaris* ab und gelangt in dem Periost der inneren Fläche des Unterkiefers zum gleichnamigen Muskel. Da dieser Nerv rein motorischer Natur ist, so sollte seine Verletzung bei der Resection des *Alveolaris* und *Lingualis* vermieden werden; aber wie es scheint, hat man denselben bisher in Gemeinschaft mit den genannten beiden Nerven ausgeschnitten.

Es ist einleuchtend, dass, wenn die Resection der Zungen- und Unterkiefernerven indicirt ist, die Operation nicht mehr Gebilde verletzen soll, als absolut zur Freilegung der Nervenzweige erforderlich ist. Man hat sich vielfach bemüht, Methoden zu finden, um mit dem Messer zu den tiefliegenden Nerven ohne Bildung einer Knochenwunde gelangen zu können.

Der *Nerv. lingualis* wurde zuerst von Roser an der Zungenwurzel durchschnitten. Wenn man bei weitgeöffnetem Munde oder nach Trennung der Backe vom Mundwinkel bis zum aufsteigenden Unterkieferast die faltige Schleimhaut neben und hinter dem *Arcus glossopalatinus* einschneidet, so ist der Nervenstamm bei stark hervorgezogener Zunge nicht schwer zugänglich. Ich habe mehrmals an der Leiche den Versuch gemacht mit einem schmalen Scalpell am hinteren Rande des aufsteigenden Unterkieferastes vor oder zwischen der Ohrspeicheldrüse bis zu den Nerven vorzudringen; wenn man dicht an der inneren Fläche des genannten Knochens in der Richtung gegen die Zahnreihe des Oberkiefers bis zum *Foramen mandibulare posterius* gelangt ist, kann man die *Lingula* an der Eingangsöffnung in den Alveolarkanal fühlen und den *N. alveolaris* und *lingualis* durchschneiden. Bei einer mässigen Erweiterung der Wunde mit Loslösung des *Musc. pterygoideus internus* in geringer Ausdehnung kann ein genügender Einblick erlangt und der *Alveolaris* und *Lingualis* ausgeschnitten werden. Hält man sich dicht an den Knochen, so wird die *Art. maxillaris interna* nicht verletzt.

Von der Mundhöhle aus, oder, nach der Angabe von Bruns, in der Nähe des vorderen Masseterrandes, wo die beiden Nerven nahe beisammen liegen, einzudringen, schien mir stets schwieriger, als am hinteren Rande des Unterkieferastes. Die Wunde ist in letzterem Falle, wenn die Fettablagerung und die Muskeln nicht sehr stark sind, mässig gross. Kuehn und Bruns haben vorgeschlagen und der erstere auch ausgeführt, ein drei- oder viereckiges Stück von dem hinteren Rande des aufsteigenden Astes abzutragen, um die Nerven leichter zugänglich zu machen. Linhart empfiehlt als Operation am Lebenden die Ausschneidung des *Alveolaris* von der Mundhöhle aus, mit Einschneidung auf den vorderen Rand des aufsteigenden Unterkieferastes nicht. Schuh dagegen trennt sämmtliche Weichtheile vom Mundwinkel aus bis zum *Angulus maxillae inferioris*, löst den *Masseter* mit der *Parotis* los und nach Umschlagung des Lappens nach oben wird der Ast des Unterkiefers trepanirt. Bruns macht einen bogenförmigen Schnitt auf den hinteren Rand des Unterkieferastes bis nach unten und vorn, wo die *Art. maxill. ext.* an der Basis des Unterkiefers in das Gesicht eintritt, und löst den *Masseter* in Verbindung mit dem Periost vom Knochen los, so dass der Trepan am aufsteigenden Ast eindringen kann.

Der *Nervus infraorbitalis* begibt sich als Fortsetzung des zweiten Astes des Quintus aus der Flügelgaumengrube durch die *Fissura orbitalis inferior* in den Unteraugenhöhlenkanal, welcher in der Mehrzahl der Fälle im hinteren Drittel der *Orbita* eine einfache Rinne, von der *Periorbita* über-

kleidet, darstellt. Wenn man an der Aussenwand der Augenhöhle bis zur *Fissura orbitalis inferior* eindringt, so kann man den Nervenstamm von der Eintrittsstelle des Kanales in ziemlich grosser Ausdehnung ausschneiden, so dass die Zahnnerven mit Ausnahme des *Alveolaris posterior superior* mit entfernt werden. Schneidet man am *Margo infraorbitalis* quer bis auf den Knochen ein, so kann man mit und ohne Knochenverletzung ziemlich weit am Boden der Augenhöhle nach rückwärts dringen und den Nervenstamm mit den ihn begleitenden Gefässen entweder in dem *Sulcus infraorbitalis* oder bis in die *Fossa sphenopalatina* hinein durchschneiden und aus dem *Foramen infraorbitale* ausziehen, was nach der Angabe von Wernher wegen der Anheftung des Nerven im Knochenkanal nicht leicht ist. Von dem Infraorbitalnerv stammen die hinteren, mittleren und vorderen Zahnnerven ab. Während der hintere am Boden der Highmorshöhle in einer Knochenrinne hinläuft, sind die vorderen allseitig von engen Kanälchen umschlossen. Um den Nervenstamm in der *Fossa sphenopalatina* zu durchschneiden, so dass auch die hinteren Zahnnerven mit entfernt sind, hat Bruns zwei Wege vorgeschlagen. „Entweder dringt man nach vorangeschickter Resection des Wangenbeins von der Schläfengrube aus in die *Fossa sphenopalatina* oder man bahnt sich den Weg durch die Oberkieferhöhle hindurch unter Wegnahme eines Theiles der vorderen und hinteren Knochenwand dieser Höhle."

Der *N. auriculo-temporalis* des dritten Astes ist für operative Eingriffe nur an seinen peripherischen Zweigen — *N. temporalis superficialis* — zugänglich. Sein Anfang gelangt über dem *Musc. pterygoideus externus*, nachdem er mit zwei Wurzeln, welche die *Art. meningea media* umgeben, entsprungen ist, nach aussen, zieht hinter dem Unterkiefergelenk vorbei, gibt dem äusseren Gehörgang und dem Gelenk selbst Zweige, durchbricht die *Parotis* und verbreitet sich in der Haut vorn am Ohr, in der Schläfengegend und mittelst der *Rami communicantes*, welche in die Bahnen des *Facialis* gehen, in der Haut der Masseter- und Backengegend.

(In Taf. VI sind die motorischen Zweige für den *Musc. temporalis*, den *Masseter* bei der Zahl 25 dargestellt und bei 26 der *Ramus maxillaris externus*, welcher zum Periost des Oberkiefers und zum Zahnfleisch geht. Der *Temporalis superficialis* ist in Taf. V, Fig. A, 27 abgebildet.)

An der äusseren Wand der *Orbita* nimmt der *Nerv. subcutaneus malae* seinen Verlauf. Er entspringt vom zweiten Ast des *Trigeminus* vor dem Eintritt in den *Canalis infraorbitalis*, läuft an der äusseren Wand der *Orbita* nach dem *Canalis zygomaticus*, und theilt sich in demselben in zwei Zweige: den Schläfenzweig, welcher in Taf. V, Fig. A, 24, mit dem *Nerv.*

facialis sich verbindend, sichtbar ist, und den Wangenzweig, der durch das Wangenbein hindurch geht, um sich in der Gesichtshaut zu verbreiten (Taf. V, Fig. A, 21).

An der Austrittsstelle kann der zuletzt erwähnte Zweig freigelegt und resecirt werden. Schwieriger ist derselbe innerhalb der *Orbita*, wo er an der Beinhaut der äusseren Augenhöhlenwand liegt, dem Messer des Operateurs zugänglich. Schuh hat denselben in der Augenhöhle mit vorübergehendem Erfolg durchschnitten.

Topographie des Unterkiefergelenks.

Mit der unteren Fläche des Schläfenbeins tritt der einzige bewegliche Gesichtsknochen, der Unterkiefer, in gelenkige Verbindung (s. Taf. II, Fig. D, 6 den sagittalen und Taf. III, Fig. D, 11 den frontalen Schnitt durch das Unterkiefergelenk).

Das *Tuberculum articulare* der *Pars squamosa* des Schläfenbeins und die vordere Abtheilung der Gelenkgrube nehmen Antheil an der Bildung des Gelenkes. Da der walzenförmige Gelenkkopf der *Mandibula* an der vorn convexen und hinten concaven Gelenkfläche des Schläfenbeins [1]) nur geringen Contact findet, so ist ein die incongruenten Flächen ausgleichender doppelt concaver *Meniscus* angebracht, welcher das Gelenk in zwei vollständig getrennte Abtheilungen scheidet. Nur selten kann man beobachten, dass der Faserknorpel in seinem Centrum eine scharfkantige Lücke besitzt, so dass die beiden Gelenkräume miteinander communiciren. Die Art seines Zusammenhanges mit der fibrösen Gelenkkapsel gestattet dem Meniscus in sagittaler Richtung eine grössere Verschiebung als in transversaler. Dass der unter dem Meniscus befindliche Gelenkraum in sagittaler und transversaler Richtung bedeutend kleiner ist, als der obere, erkennt man an den Figuren D der Taf. II und III. Eine ziemlich starke *Capsula fibrosa* umgibt das Gelenk so lose, dass eine ausgiebige Excursion der *Mandibula* an der Schädelbasis möglich ist. Sie nimmt an ihrer Innenfläche den Rand des *Meniscus* in seiner ganzen Peripherie auf und wird aussen durch das *Ligamentum laterale*, welches von der Wurzel des Jochbogens zum

[1]) Dass auch der Winkel des grossen Keilbeinflügels etwas zur Bildung der Gelenkgrube beitragen hilft, ist in Fig. D, Taf. III sichtbar. Auch Hyrtl hat schon die Theilnahme des Keilbeinflügels am Gelenk beobachtet.

lateralen Abschnitt des Gelenkkopfes geht, unterstützt. Dieser ziemlich starke Faserzug stellt das wichtigste Hemmungsband am Unterkiefergelenk dar. Das *Ligamentum spheno-maxillare*, welches von der *Spina angularis* des grossen Keilbeinflügels entspringt und mit breitem Ansatze an der *Lingula* der Eingangsöffnung des Alveolarkanales endet, stellt mehr ein Schutzmittel für die Gefässe und Nerven des Unterkiefers, als ein Befestigungsband für das Gelenk dar. Als ein das Gelenk unterstützender Faserzug muss nach Henle eine mit dem *Lig. spheno-maxillare* zusammenhängende Bandmasse angesehen werden, welche in der Grube zwischen Felsenbein und Schuppe entspringt und sich an der medialen Seite des Gelenkkopfes festsetzt.

Die Bewegungen des Unterkiefers sind dreierlei Art. Er lässt sich um die Querachsen seiner Gelenkköpfe drehen, wobei er dem Oberkiefer genähert oder von ihm entfernt wird. (Schliessung und Oeffnung des Mundes.) Bei der Eröffnung des Mundes muss der Gelenkkopf auf das *Tuberculum articulare* gleiten und bei der Schliessung wieder zurück in die Grube gelangen. Die sagittale Verschiebung des Unterkiefers nach vorn im Verein mit dem *Meniscus* kann nur in geringem Grad ausgeführt werden und ebenso die seitliche Bewegung, welche jedoch nach Hyrtl keine einfache Flächenverschiebung, sondern eine Drehung des ganzen Kiefers um eine senkrecht stehende Achse ist. Die beiden letzteren Bewegungsformen werden in dem Verhältniss beschränkter, als der Unterkiefer geöffnet wird. Bei der Eröffnung und Schliessung findet eine Verschiebung des *Meniscus* statt, nicht nur durch Verrückung des Gelenkkopfes, sondern auch durch die Einwirkung von Parthien des *Musc. pterygoideus externus* auf den *Meniscus* selbst.

Nach den sorgfältigen Untersuchungen von R. Martin steht der Muskel nicht nur mit der Kapsel, sondern auch mit dem Zwischengelenkknorpel in Zusammenhang, so dass derselbe auch auf den *Meniscus* selbst einwirken kann. Dass bei der Senkung und Hebung des Unterkiefers die in ihn eintretenden Gefässe und Nerven keine Zerrung erleiden, hat nach Hyrtl und H. Meyer seinen Grund darin, dass, weil bei Eröffnung der Gelenkkopf nach vorne gleitet und der Unterkieferwinkel nach hinten rückt, die Bewegungsachse in dem Unterkieferast, und zwar in der hinteren Oeffnung des Alveolarkanales liegt. Dieser Achsenpunkt ändert beim Senken des Kiefers seine Lage nicht. Wenn auch nach Henke ein solcher Achsenpunkt im strengen Sinne nicht existirt, so tritt dieser Autor der Auffassung Hyrtl's[1]) doch bei.

---

[1]) Ausser Hyrtl haben Langer, H. Meyer und Henke specielle Studien über die Mechanik des Unterkiefergelenkes angestellt.

Tritt der Unterkiefer bei hochgradiger Eröffnung des Mundes mit seinem Kopfe vor die Wirkungslinie des *Masseter*, so kann dieser Muskel die Schliessung nicht ausführen und es entsteht so die Luxation nach vorn. Aus der Stellung des verrenkten Kopfes zur Wirkungslinie des *Masseters* ergeben sich auch die Anhaltspunkte für die Reposition des Unterkiefers.

Die Mundhöhle und Zunge.

Durch die Alveolarfortsätze mit den Zähnen wird die Mundhöhle in zwei Abtheilungen geschieden. Zwischen den Backen und Lippen einerseits und den Zähnen andererseits wird das *Vestibulum oris* gebildet. Die schon beschriebene Schleimhaut der Lippen und Backen kleidet dasselbe aus und setzt sich auf die Alveolarränder fort, in dem sie hier das Zahnfleisch bildet.

Die Mundhöhle im engeren Sinne ist der Raum innerhalb der beiden Zahnreihen, zwischen dem Gaumen und den beiden *Musculi mylohyoidei*, rückwärts durch den *Isthmus faucium* begrenzt. Die genannten Muskeln bilden ihren contractilen Boden. Der harte und weiche Gaumen stellen ihr Dach dar. Tritt eine tetanische Contraction der Kaumuskeln ein, so ist bei normalen Zähnen die innere Mundhöhle für Einführung von Canülen zugänglich zwischen dem *Ligamentum pterygo-maxillare* und den hinteren Backenzähnen.

Die Zunge selbst ist aus den über den *Mylohyoidei* befindlichen Muskeln zusammengesetzt. Dieselben entspringen von verschiedenen festen Punkten und strahlen in eigenartiger Weise in die Zunge aus. Von der Wurzel bis zur Spitze liegt die Zunge mit ihrem Rücken — *Dorsum linguae* — dem harten und weichen Gaumen an. Die seitlichen Ränder sind auch an ihren unteren Flächen von einer gefalteten Schleimhaut überzogen, so dass der Querdurchmesser der Zunge unter den Rändern am geringsten ist, ein Verhalten, das bei operativen Eingriffen an der Zunge Berücksichtigung verdient. Die Topographie der Zunge zwischen den beiden Unterkieferhälften und dem harten Gaumen wird am klarsten übersehen an frontalen Durchschnitten (Taf. III, Fig. B, 16, 17). Der Sagittal- und Horizontalschnitt (Taf. IV, Fig. A und D) lässt ebenfalls die Ausdehnung der Zunge und ihre Beziehung zu den benachbarten Gebilden erkennen. Füllt die Zunge die Mundhöhle bei geschlossenem Unterkiefer vollständig aus? Die Frage kann für den Fötus und das neugeborne Kind mit aller Bestimmtheit bejaht

werden und auch für den Erwachsenen haben gefrorne Durchschnitte ergeben, dass die Zunge an den Zähnen, an dem harten und weichen Gaumen dicht anliegt. Aber auch das Gegentheil könnte an gefrornen Durchschnitten bewiesen werden, denn sowohl Pirogoff's, Braune's, als auch meine Durchschnitte haben theilweise ergeben, dass die Zunge zuweilen vom Gaumen absteht, wobei freilich der Zustand, in welchem die Leiche der Kälte exponirt wird, für das Ergebniss besonders massgebend erscheint. Die An- oder Abwesenheit der Todtenstarre, das vollständige oder unvollständige Anliegen des Unterkiefers am Oberkiefer ist zunächst auf die verschiedene Stellung der Zunge zum Gaumensegel von grossem Einfluss.

Die drei knöchernen Punkte, von denen die Zungenmuskeln ausgehen, sind die *Pars mentalis* des Unterkiefers, das Zungenbein und die beiden *Processus styloidei* des Schläfenbeins. Hinter der *Pars mentalis* der Mandibula liegen die beiden grossen in der Mittellinie aneinander grenzenden *Musculi genio-glossi*. Sie entspringen sehnig muskulös von der *Spina mentalis* des Unterkiefers und strahlen in der Zunge von ihrer Wurzel oberhalb des Kehldeckels bis zur Spitze so aus, dass sie auch gegen die Seitenränder hinstreben. Abwärts und vorn werden sie durch lockeres Bindegewebe von einander getrennt, oben dagegen tritt eine feste fibröse Masse zwischen ihnen auf, die man früher als Zungenknorpel beschrieb. Die *Genioglossi* machen ihrer Stärke und Ausbreitung nach die Hauptmasse der Zunge aus. Von ihrer Durchschneidung am Ursprunge hoffte man früher eine normale Bewegung bei Stotternden erzielen zu können. Dieselbe kann unter der Zungenspitze an der inneren Fläche der *Pars mentalis* leicht ausgeführt werden. Der einzige knöcherne Ursprung der beiden *Genioglossi* am Unterkiefer erfordert bei Resection der mittleren Parthie des Unterkiefers eine Fixirung der Zungenspitze nach vorn.

Die *Musculi hyoglossi* sind schwache Muskellager, welche seitlich an der Zunge emporsteigen. Sie entspringen von dem grossen und kleinen Horn des Zungenbeins, gehen nach aufwärts, treten in querer Richtung in die Ränder ein und kreuzen sich am Zungenrücken mit den in sagittaler und senkrechter Richtung angeordneten Fasern. Die *Musculi styloglossi* entstehen vom Griffelfortsatz des Schläfenbeins und haben wegen der knorpeligen Vereinigung des Griffelfortsatzes mit dem Schläfenbein einen etwas beweglichen Ursprung. Während dieser Muskel in der Nähe des Unterkieferwinkels vorbeigeht, tritt er mit demselben durch ein aponeurotisches Fascikel in Zusammenhang, *Lig. stylo-maxillare* genannt. Dieses Band vervollständigt die durch die Griffelmuskeln und den Griffelfortsatz gebildete Wand an der inneren Fläche der Parotis, so dass diese Drüse bei den

Kaubewegungen nicht gegen die Gefässe und den Pharynx nach einwärts gedrängt werden kann. Die Bündel der *Styloglossi* ziehen in den Seitenrand der Zunge hinein und stellen theilweise die sagittal verlaufenden Bündel dar.

Neben diesen von Knochen ausgehenden Muskeln liegen im oberen Theil der Zunge zwei Muskellagen. Die in der Längsachse der Zunge verlaufende ist der *Musc. longitudinalis linguae s. lingualis* und die in regelmässigen Abständen angeordneten queren Bündel stellen den *Musc. transversalis linguae* dar. Der erstere liegt seiner Hauptmasse nach in dem Seitenrand der Zunge und hat mehrere Portionen, welche theilweise bis zum Zungenbein reichen — *Musc. chondroglossus* —. Wenn man auch auf Querdurchschnitten fast in der ganzen Ausdehnung des Zungenrückens den sagittal verlaufenden Fasern begegnet, so ist doch die Gruppe, welche in der Mittellinie verläuft, stärker als die übrigen.

Der *Musc. transversalis linguae* besteht aus einer grossen Anzahl Muskelbündel, welche den oberen Theil der Zunge in der ganzen Höhe des *Septum linguae* einnehmen. Sie bilden, mit den sagittal und senkrecht angeordneten Bündeln sich kreuzend, ein zierliches Muskelgitter, in welchem die einzelnen Lagen zueinander eine rechtwinkelig sich durchsetzende Anordnung haben. Besonders schön erscheint das Gitter an mikroskopischen Querschnitten der Fötuszunge. Die Befestigung des *Transversalis linguae* an dem festen aus verdichtetem Bindegewebe bestehenden *Septum* macht an feinen Querdurchschnitten den Eindruck, als sei dasselbe das sehnige Ende des queren Zungenmuskels selbst.

Für das Studium der Zungenmuskulatur sind Frontalschnitte der Zunge des Foetus ganz besonders empfehlenswerth. Mit der Zunge stehen auch noch Muskelbündel in Zusammenhang, welche zu den benachbarten Gebilden gehören, diess sind der *M. glossopharyngeus* und der *M. glossopalatinus*. (Siehe weiter unten.)

An die Zungenmuskeln reihen sich die unter ihnen liegenden Muskelpaare an, welche vom Unterkiefer zum Zungenbein gehen. Sie ziehen bei fixirtem Zungenbein den Unterkiefer herab, wie sie auch hebend auf das Zungenbein und somit auf die Zunge selbst und den Kehlkopf beim Sprechen, Singen und Schlucken einwirken können.

Den eigentlichen contractilen Boden für die Zunge bildend gehen die *Musc. mylohyoidei* von den gleichnamigen Leisten an den inneren Flächen der Unterkieferhälften aus und fliessen in der Mittellinie mittelst einer Raphe zusammen, so dass sie als eine nach oben concave Muskelplatte — *Diaphragma linguae* — erscheinen, welche bei ihrer Contraction sich in eine horizontale

Ebene stellt und dadurch die Zunge empordrängt. Beim Fötus hängt der *M. mylohyoideus* mit dem Meckel'schen Knorpel direkt zusammen.

Die *Musculi geniohyoidei* liegen über den vorigen. Sie stellen zwei platte längliche Muskelbündel dar, welche unter dem *Genioglossus* vom Unterkiefer entspringen und, indem sie gegen das Zungenbein hinziehen, an dessen Körper Ansatz finden.

Abwärts vom *Mylohyoideus* befinden sich die vorderen Bäuche der beiden *Musculi digastrici*, welche mit ihren Sehnen am Zungenbeinkörper fixirt sind und von hier aus, sich einander nähernd, gegen die innere Fläche der Unterkieferbasis gelangen, wo sie in kleinen Vertiefungen Ansatz finden. Aussen werden die zuletzt genannten Muskeln gedeckt durch das dünne *Platysma myoides*, jene beiderseitigen, subcutan liegenden Muskelstrata, die sich unter dem Unterkiefer vereinigen und mit dem *Musc. transversalis menti* in Zusammenhang stehen. Die innerste Abtheilung derselben heftet sich an die Basis des Unterkiefers, die äussere zieht bis in das Gesicht und wurde oben als *M. risorius Santorini* erwähnt. Unter den beiden *Mylohyoidei* sind die plattrunden *Glandulae submaxillares* in einer Scheide der Halsfascie angebracht; sie schicken ihre dünnwandigen contractilen Ausführungsgänge über dem *Mylohyoideus* nach der *Papilla sublingualis* am *Frenulum linguae*.

Die topographische Gruppirung dieser Muskeln ist in Taf. III, Fig. B und in Taf. IV, Fig. A abgebildet. Auch in Taf. VI sind die Muskeln am Boden der Mundhöhle zu übersehen.

Die Schleimhaut, in welche die Muskeln von dem Boden der Mundhöhle aus eingestülpt sind (s. Taf. III, Fig. B, 16, 17), zeigt eine eigenartige Anordnung. Am Boden der Mundhöhle ist dieselbe wie die Schleimhäute von allen beweglichen Organen stark gefaltet. Am Zungenrücken dagegen steht sie mit dem untenliegenden Gewebe in festem faltenlosem Zusammenhang, indem sich an die Muskellage selbst eine dichte, aber ziemlich starke Schichte, aus elastischen und Bindegewebsfasern bestehend, anreiht. Auf derselben erheben sich die verschieden geformten Papillen.

Bei allen den verschiedenartigen Bewegungen der Zunge muss die faltenlose Schleimhaut in Folge der festen Verbindung mit den Muskeln sich dehnen, während am Boden der Mundhöhle die Falten entstehen oder verstreichen, je nach der Stellung der Zunge. Eine besondere nicht verstreichbare Falte springt zwischen der unteren Fläche der Zungenspitze und der inneren Seite der *Pars mentalis* des Unterkiefers als *Frenulum linguae* ziemlich stark vor. Dasselbe besteht aus einem Bindegewebsstreifen mit eingestreuten elastischen Fasern, welcher, wenn er sehr stark verkürzt ist,

die Beweglichkeit der Zungenspitze und somit das Sprechen beeinträchtigt, weshalb man dasselbe in der Nähe des Unterkiefers quer durchschneidet. Auch rückwärts sind zwischen der Zungenwurzel und der vorderen oberen Seite des Kehldeckels drei elastische Bänder vorhanden, welche die Schleimhaut faltig erheben. Sie halten vorwiegend den Kehldeckel offen.

Am stärksten ist das *Lig. glosso-epiglotticum medium;* die seitlichen — *Ligamenta glosso-epiglottica lateralia* — treten nicht so stark hervor und zeigen auch nicht die hochgradige Elasticität wie das mittlere. In den rundlich ausgehöhlten Nischen zwischen den drei Bändchen werden zuweilen festsitzende Fremdkörper beobachtet.

Die Schleimhaut des Zungenrückens besitzt eine grosse Anzahl verschieden geformter Hervorragungen — *Papillae linguae* —, welche als Erhebungen der Schleimhaut mit ihren Nerven und Gefässen Geschmacks- und Tastempfindung vermitteln.

Rückwärts an der Zungenwurzel stehen etwa acht bis elf *Papillae circumvallatae,* die zwei Reihen in einem nach vorn offenen Winkel bilden. Es sind grosse runde Papillen, welche in Vertiefungen sich erheben, so dass ein Wall um sie gebildet wird, der an der mittleren hinteren Papille stärker als an den übrigen ist und daher *Foramen coecum* genannt wird. In dasselbe münden nach Bochdalck jun. eine Anzahl Schleimdrüsen.

Die schwammförmigen Papillen — *Papillae fungiformes* — stellen abgerundete Erhebungen über der Schleimhaut dar, deren aufsitzende Basis etwas stärker eingezogen ist als das rundliche mit kleineren secundären Papillen besetzte Ende. Sie liegen zerstreut zwischen den folgenden, denen sie an Zahl zurückstehen. Die fadenförmigen Papillen — *Papillae filiformes* — sind die zahlreichsten von allen. Es sind langgestreckte spitzige Erhebungen der Schleimhaut, welche an ihrem freien Ende in fadenförmige, spitz auslaufende, nur aus Epithel gebildete Fortsätze übergehen. In die einfache Basis einer fadenförmigen Papille erhebt sich auch die in mehrere Spitzen auslaufende gefäss- und nervenführende Unterlage, die eigentliche Papille: an der Bildung der fadenförmigen Enden hat nur das Epithel Antheil.

Alle die grossen Papillen sowohl, als auch die Schleimhaut unter der Zungenspitze und rückwärts bis zum Kehldeckel tragen kleine secundäre Papillen, deren nähere Beschreibung der Histologie zufällt.

Auch die specifischen Geschmacksorgane, welche erst in neuerer Zeit von Lovén und Schwalbe entdeckt wurden, werden in der Histologie beschrieben. Hier sei nur erwähnt, dass jene an den umwallten Papillen vorhandenen Gebilde, Geschmacksbecher oder Geschmacksknospen genannt, in Lücken des Epithels der Schleimhaut liegen und zu den Zweigen des *Glossopharyngeus* eine besondere histologische Beziehung

haben. Sie bilden beim Menschen, als flaschenförmige Gebilde an den seitlichen Abhängen der *Papillae circumvallatae*, breite Gürtel, und bei vielen Thieren befinden sie sich auch an den seitlich an den Zungenwurzeln liegenden Erhabenheiten (Geschmacksleisten) in grosser Zahl.

Unter der Zungenspitze ist noch eine Anzahl kleiner Gebilde vorhanden, welche als zottenartige Verlängerungen der Schleimhaut anzusehen sind. Sie beginnen als Kanten in der Mitte der Zungenspitze und setzen sich nach unten seitlich fort, so dass sie einen dreieckigen Raum zwischen sich einschliessen, in welchem die Venennetze unter der dünnen Schleimhaut durchschimmern. An einzelnen Stellen der Leisten erheben sich spitzig auslaufende Verlängerungen von mehreren Millimetern Grösse.

Alle Papillen sind, wie die ganze Schleimhaut des Zungenrückens, von einer mehrschichtigen Platten-Epithellage gedeckt, die man an gekochten Zungen als eine zusammenhängende Schichte loslösen kann. Die grosse Empfindlichkeit der Zunge gegen mechanische und thermische Einwirkungen tritt sofort bei Verlust des Epithels auf.

Die Drüsen der Zungenschleimhaut sind auf bestimmte Stellen gruppirt. Zwei grössere Schleimdrüsen-Gruppen liegen unter der Zungenspitze — *Glandulae sublinguales* — neben dem *Frenulum linguae*. Ihre vier bis sechs Ausführungsgänge münden an Erhöhungen der Schleimhaut.

Nach Henle treten am Zungenrand sog. Randdrüsen auf, welche an der Zungenwurzel ziemlich zahlreich werden und hier eine stark entwickelte Schleimdrüsenschichte in der ganzen Breite der Zungenwurzel bilden, wo die zahlreichen Balgdrüsen sich rückwärts an die *Papillae circumvallatae* anreihen. Diese Drüsen setzen sich sowohl unter den umwallten Papillen, als auch zur Seite hin fort und bilden im Verein mit den Balgdrüsen, der Zungenwurzel, den Mandeln und den Drüsen des Gaumensegels einen breiten Drüsenring an dem *Isthmus faucium*.

Die Balgdrüsen der Zungenwurzel sind wulstige Erhabenheiten zwischen dem Kehldeckel und den umwallten Papillen, mit Oeffnungen in der Mitte, die in eine Höhle führen, in deren verdickter Wand die zahlreichen Follikel als rundliche Gruppen liegen. Dieselben bestehen aus Lymphkörperchen ähnlichen Zellen, welche in ein bindegewebiges Reticulum eingelagert sind.

Vorn an dem Boden der Mundhöhle erheben sich neben dem Ansatzpunkte des *Frenulum linguae* zwei rundliche, ziemlich stark vorspringende Erhabenheiten, auf denen die beiden *Ductus Whartoniani* münden. Der längliche Wulst neben dem *Frenulum linguae* wird durch die zwei Unterzungendrüsen — *Glandulae sublinguales* — hervorgerufen. Sie nehmen über

dem *Musc. mylohyoideus* zwischen dem Unterkiefer, dem *Geniohyoideus* und *Genioglossus* ihre Lage (s. Taf. III, Fig. B). Man hat sie sowohl den Schleimdrüsen, als auch den Speicheldrüsen angereiht. Ihre sechs bis acht Ausführungsgänge — *Ductus Riviniani* — münden am Boden der Mundhöhle, theils an der *Papilla sublingualis*, theils etwas mehr seitwärts von derselben. Ein aus mehreren kleineren Gängen bestehender grösserer vereinigt sich entweder mit dem *Ductus Whartonianus* oder mündet in dessen Nähe auf der Papille. Er führt den Namen *Ductus Bartholinianus*.

Die Gefässe der Zunge.

Vergleicht man die Zunge mit andern Organen, an denen auch willkürliche Muskeln functioniren, so fällt sofort ihr grosser Gefässreichthum auf; die Schlagadern sind relativ stark entwickelt, und ebenso reiche Netze bilden die Capillaren sowohl in den Muskelbündeln, als auch in der Schleimhaut und den Papillen.

Die Anordnung der Zungengefässe zeigt von der Zungenwurzel an jene Schlängelung, wie sie an allen Organen sich findet, die eine Ortsveränderung ausführen. Die Schlängelung der *Art. ranina* erfolgt in verticaler Richtung (Hyrtl).

Die *Art. lingualis* geht aus der *Carotis externa* hervor, und da, wo sie über dem grossen Zungenbeinhorn, aussen gedeckt vom *Musc. hyoglossus*, sich gegen den Boden der Mundhöhle begibt, kann ihre Unterbindung bei Zungenoperationen ausgeführt werden. Innen vom *Musc. hyoglossus* wendet sie sich mehr gegen die Mitte der Zunge und schickt einen ansehnlichen Ast — *Ramus dorsalis linguae* — an ihre Wurzel ab. Die beiderseitigen Rückenäste vereinigen sich zuweilen und stellen nach Hyrtl die *Art. azygos linguae* dar. Die Fortsetzung — *Art. ranina* — läuft in starken Schlängelungen innen am *Longitudinalis linguae* bis zur Zungenspitze, wo die beiderseitigen Gefässe durch schwache Zweige miteinander anastomosiren. In ihrem ganzen Verlaufe ist sie ziemlich tief in die Muskeln eingesenkt und schickt ihre zahlreichen Aestchen zu diesen und zur Schleimhaut.

Während Luschka zwischen den beiden *Art. raninae* an der Zungenspitze eine bogenförmige Verbindung beschreibt, gibt Hyrtl auf Grund von zahlreichen Injectionen nur capillare Anastomosen zu.

In der Schleimhaut ist das feine Gefässnetz, aus dem die Capillaren hervorgehen, sehr reich. Auch in die Papillen gelangen zahlreiche Capillaren, welche in ihnen schlingenförmige Umbiegungen zeigen, aus denen dann die weiteren Venen hervorgehen.

Die *Vena lingualis* entsteht unter der Zungenspitze aus einem durch die Schleimhaut durchschimmernden Netze und aus Venenzweigen, die der Arterie paarig anliegen. Der Hauptzweig läuft etwas tiefer abwärts am Boden der Zunge, über dem *Musc. mylohyoideus* nach unten und hinten und gelangt aussen vom *Musc. hyoglossus* in den Stamm der *Vena facialis communis.*

Zuweilen stammt von der *Art. ranina* die *Art. sublingualis* für die gleichnamige Drüse und die Unterkiefergegend, und von dieser Anordnung der Schlagadern weicht die der Venen nicht ab. Viel häufiger jedoch geht die *Arteria* und *Vena sublingualis* von den Gesichtsgefässen aus.

Auch an Lymphgefässen ist die Zunge sehr reich. Die Lymphgefäss-Capillaren der Schleimhaut und ihrer Papillen bilden reiche injicirbare Netze, welche zu grösseren Stämmchen zusammenfliessen und mit denen des Pharynx und der Zungenmuskeln sich verbinden.

Bei Operationen an der Zunge können die Gefässe hinter dem Operationsfeld durch Ligaturen abgeschnürt werden, indem man die Zunge von dem Boden der Mundhöhle aus an ihrem schmalen unteren Theil durchstechen und die Abbindung mittels der durchgezogenen doppelten Ligatur vornehmen kann. Man zieht jedoch dieser Abschnürung die Ligatur der *Art. lingualis* vor, was bei der ziemlich constanten Lage der letzteren nicht schwer ausführbar ist. Von den Varietäten der *Art. lingualis,* welche die Ausführung der Unterbindung erschweren oder unmöglich machen, ist die erwähnenswerth, bei welcher der Verlauf zwischen dem *Mylohyoideus* und dem *M. biventer maxillae inferioris* bis gegen das Kinn stattfindet, um dann den *Mylohyoideus* zu durchbohren und von vorn nach rückwärts in das Zungengewebe einzudringen. (Hyrtl.)

Die Nerven der Zunge.

Die willkürliche Bewegung der Zunge wird durch den zwölften Gehirnnerv, den *Hypoglossus,* auch *Nerv. loquens* genannt, vermittelt. Seinen centralen Kern hat er am Boden der Rautengrube. Er läuft durch den *Canalis hypoglossus,* am Atlasgelenk durch ein Band gesichert, nach abwärts und begibt sich an der inneren Fläche des hinteren Bauches vom *Musc. digastricus,* zwischen der *Vena jugularis interna* und der *Carotis* im Bogen durch die *Regio submaxillaris* zur Zunge. In der zuletzt genannten Gegend finden mitunter Durchschneidungen bei Halswunden statt. Seine Zungenzweige begeben sich nur zu den Muskeln, welche über dem *Musc. mylohyoideus* liegen. Dieser und der vordere Bauch des *Musc. biventer maxillae inferioris* erhalten ihre Zweige vom dritten Ast des *Trigeminus* und der *Musc. subcutaneus colli* vom *Nerv. facialis.* Die *Rami musculares*

des *Hypoglossus* gelangen somit zum *Musc. hyoglossus*, dem *Musc. geniohyoideus*, dem *genioglossus*, dem *longitudinalis* und *transversalis linguae*. Wird der *Hypoglossus* durchschnitten, so tritt Lähmung in den aufgeführten Muskeln ein, und wenn dieselbe längere Zeit besteht, so atrophiren die Muskeln. Streckt der Kranke die Zunge aus der Mundhöhle hervor, so stellt sich ihre Spitze nach der gelähmten Seite, und wenn er sie zurückzieht, wendet sie sich nach der gesunden, weil, wie Brücke meint, beim Einwärtsziehen nur der *Longitudinalis linguae* auf der gesunden Seite wirksam ist und beim Herausstrecken die Hebung und Verlängerung der Zunge auch nur von den Muskeln der gesunden Seite ausgeführt werden kann, mit aufgehobenem Widerstand auf der atrophischen Seite.

Bei Erkrankungen des *Nerv. facialis* werden mitunter eigenthümliche Lähmungserscheinungen an der Zunge beobachtet. Nach Bernard soll der *Facialis* Zweige zum *Longitudinalis linguae* abgeben.

Als specifischer Geschmacksnerv muss der *Glossopharyngeus* betrachtet werden, obschon nicht geleugnet werden kann, dass derselbe auch motorische Fasern für den *Musc. stylopharyngeus*, den *Constrictor pharyngis medius*, den *Levator veli palatini* und *Azygos uvulae* führt.

Nach Bildung eines Ganglion im *Foramen jugulare* — Ehrenritter-Müller'sches Ganglion — gelangt der Stamm des neunten Gehirnnervs an die untere Seite der *Pars petrosa*, wird hier in der *Fossula petrosa* abermals vom *Ganglion petrosum* durchsetzt und zieht dann zum Pharynx und zur Zunge. Sein *Ramus lingualis* begibt sich unter der Schleimhaut zur Zungenwurzel und verzweigt sich, nach den sorgfältigen Untersuchungen von O. Jacob, im Gebiete der *Papillae circumvallatae* und an den specifischen Geschmacksorganen der Seitenränder der Zunge, ohne mit seinen Endästen die Zungenspitze zu erreichen. Eine Anastomose zwischen den beiden Zungenästen in der Nähe des *Foramen coecum* ist als constante Anordnung anzusehen.

Der *Nerv. Glossopharyngeus* zeichnet sich in seinem ganzen Verbreitungsgebiete durch zahlreiche meist mikroskopisch-kleine Gangliengruppen aus, welche in sehr verschiedener Weise in die Zweige und Bündel eingelagert sind. Dieses Verhalten des *Glossopharyngeus* erinnert an die übrigen Sinnesnerven. Der *Opticus* und *Acusticus* sind auch an ihrer peripherischen Endausbreitung von Ganglien durchsetzt, nur sind dieselben an diesen beiden Nerven auf bestimmte Stellen concentrirt, während sie am *Glossopharyngeus* zerstreut auftreten. Für das hintere Zungengebiet ist demnach der *Glossopharyngeus* specifischer Geschmacksnerv. Man überträgt ihm aber auch noch die Eigenschaft eines sensibeln Nerven, und zwar müssen jene Zweige, welche zum Schlundkopfe gehen, als sensible angesehen werden.

Ein ansehnlicher dritter Zungennerv, der die Zungenschleimhaut und deren Papillen versorgt, ist der *Nerv. lingualis* des *Trigeminus*. Auch diesem Nerv, besonders der in ihm vorhandenen *Chorda tympani*, welche vom *Nerv. facialis* stammt, schreibt man eine specifische Geschmacksvermittlung zu. Derselbe verbreitet sich in jene Regionen der Zungenschleimhaut, wo der *Glossopharyngeus* nicht hingelangt. An der ganzen Zungenspitze und an dem Rücken bis nach rückwärts gegen die *Papillae circumvallatae* erhalten die schwamm- und fadenförmigen Papillen von ihm Zweige.

Auf Grund experimenteller und pathologischer Beobachtungen schreibt man dem *Lingualis* und der *Chorda tympani* Geschmacksempfindung für das Süsse und Saure zu. Die verschiedenen Autoren stimmen jedoch in dieser Hinsicht in ihren Angaben nicht miteinander überein. Während Fälle bekannt wurden, wo nach Resection des *Lingualis* der Geschmack auf der betreffenden Zungenseite aufgehoben war, sind andere Beobachtungen bekannt geworden, nach denen bei Trigeminuslähmung der Geschmack sich gar nicht verändert zeigte.

Da der *Lingualis* vorwiegend sensibler Nerve ist, so wird derselbe bei *Neuralgien* in seinen Bahnen resecirt. Oben schon wurde erwähnt, dass er nicht schwer zu erreichen ist, wenn man die Zunge mit einer Hakenzange hervorzieht, lateralwärts an der Zungenbasis die lose mit der Unterlage verbundene Schleimhaut in querer Richtung einschneidet, und so den neben dem *Arcus glosso-palatinus* hinziehenden Stamm freilegt.

Zwischen dem *Nerv. lingualis* und der Unterkieferspeicheldrüse befindet sich das *Ganglion sublinguale*, ein plattes Knötchen, welches Fasern vom *Lingualis*, d. h. der *Chorda tympani*, und vom *N. sympathicus* empfängt. Die aus dem Ganglion hervorgehenden Bündel sind nach Bidder an Zahl grösser, als die zutretenden. Diese gelangen zur Drüsensubstanz und beeinflussen deren Secretion; nach Pflüger stehen sie in besonderer Beziehung zu den Drüsenelementen der *Submaxillaris*.

Nachdem Krause schon vor längerer Zeit peripherische Endkörperchen in den Zungenpapillen nachgewiesen hat, wurde in jüngster Zeit, in Folge der Entdeckung der Geschmacksknospen oder Geschmacksbecher durch Lovèn und Schwalbe, den Nerven an diesen Gebilden der Zungenschleimhaut besondere Aufmerksamkeit zugewendet. Die Untersuchungen von Schwalbe, Engelmann und Jacob haben ergeben, dass die Nervenbündel den *Papillae circumvallatae* zustreben, und hier in dem kernhaltigen Gewebe, auf welchem die Geschmacksknospen sitzen, sich verbreiten, um nach Bildung eines Plexus unter dem Epithel wahrscheinlich in die centralen Ausläufer der Geschmackszellen überzugehen.

Die Zähne.

Die Zähne gehören ihrer Entwickelung nach nicht zu den skeletbildenden Theilen, sondern zur Schleimhaut. Nur ihre hochgradige Festigkeit gestattet, sie den Knochen anzureihen, und in diese eingekeilt, vollziehen dieselben mechanische Aufgaben.

Die Zähne nehmen ihre Entstehung aus dem Epithel der Mundschleimhaut an jenen Stellen, wo sich der Ober- und Unterkiefer aus bindegewebigen Vorläufern aufbauen. Nur ausnahmsweise können die Zähne auch an anderen Orten, am harten Gaumen und in der Highmorshöhle zur Entwickelung gelangen.

Bei den zahnlosen Neugebornen liegen sie in der Bildung begriffen in den Alveolen, welche noch nicht vollständig durch Knochenbrücken von einander abgegrenzt sind. Gegen die Mundhöhle hin sind die Zähne von der dicken Schleimhaut, dem Zahnfleisch, gedeckt. Hat das aus zwanzig Zähnen bestehende Milchgebiss während der ersten sieben Lebensjahre das Zahnfleisch durchbrochen, so erfährt dasselbe das eigenthümliche Schicksal, von dem genannten Jahre an, ohne besondere mechanische Abnützung nach und nach von den bleibenden Zähnen, die längst in der Umgebung der Wurzeln der Milchzähne ihre Entwickelung begonnen hatten, verdrängt zu werden; ein Phänomen, welches sich an keinem andern Organe in so auffallender Weise vollzieht.

Bedeutender als alle übrigen mechanischen Apparate des Körpers nützen sich die bleibenden Zähne während des Lebens ab, so dass ihr Verlust im Greisenalter mit nachfolgender Atrophie des ganzen Kiefergerüstes eine normale Erscheinung ist. Nur in seltenen Fällen ist eine dritte Generation von Zähnen zur Beobachtung gekommen.

Wenn auch die einzelnen ausgebildeten Zähne durch mehrere Eigenthümlichkeiten sich von einander unterscheiden, so haben sie doch gemeinsam eine über das Zahnfleisch hervorragende Krone, einen Hals, und eine in der Alveole durch eine gefässreiche Beinhaut fixirte Wurzel. Jeder Zahn schliesst in seinem Innern eine Höhle — *Cavum dentis* — ein, welche an der Wurzel mit einer kleinen Oeffnung zum Ein- und Austritt von Gefässen und Nerven beginnt und gegen den Hals und die Krone hin sich allmählich erweitert. In dieser Höhle findet die *Pulpa dentis*, jenes Gefässe und Nerven führende Gebilde, das die Ernährung und Empfindung des Zahnes zu vermitteln hat, ihre Aufnahme. Aber auch vom Periost der Alveole aus wird der Rindenschichte der Zahnwurzel, dem Cement, Ernährungsmaterial zugeführt. Die Auskleidung der Alveole besteht nämlich aus einer Binde-

substanz, welche reichliche Gefässe und Nerven in sich schliesst. Sie hängt mit dem die Zahnhülse umgebenden Zahnfleische zusammen. Dieses ist ebenfalls sehr gefässreich, mit grossen Papillen reichlich besetzt, aber ohne Schleimdrüsen.

Der Zahn ist aus drei verschiedenen Substanzen zusammengesetzt. Seine hellglänzende Krone wird von dem Schmelz oder Email kappenartig umgeben, einer sehr festen, aus 95% anorganischer Stoffe bestehenden Masse, deren Oberfläche von dem Schmelzoberhäutchen gedeckt ist. Eine dünne Rindenschichte, das Cement, Zahnkitt — *Cortex osseus* — umgibt die Wurzel. Dasselbe weicht in seiner Zusammensetzung vom Knochenbau nicht ab. Die Hauptmasse des Zahnes, welche die Höhle allseitig umschliesst und von den beiden erwähnten Schichten eingehüllt wird, ist das Zahnbein, oder auch Dentin, Elfenbein, genannt. Dasselbe ist sehr fest und besteht aus einer Grundsubstanz mit den in ihr eingebetteten Zahnkanälchen und Zahnfasern.

(Die Beschreibung des feineren Baues der Zähne und ihrer Entwickelungsgeschichte ist Aufgabe der Histologie.)

Milchzähne hat jede Kieferhälfte wie bekannt fünf: zwei Schneide-, einen Eck- und zwei Mahlzähne. Die ersteren brechen im sechsten bis achten Monat des ersten Lebensjahres durch und in der ersten Hälfte des dritten Jahres ist das Milchgebiss vollendet. Der Wechsel desselben beginnt durchschnittlich im 7. und ist vollendet im 13. Lebensjahre. Nach den eingehenden Untersuchungen H. Welker's erscheint:

Im 6.—8. Monat der innere Schneidezahn,
„ 7.—9. „ „ äussere Schneidezahn,
„ 12.—15. „ „ vordere Backenzahn,
„ 16.—20. „ „ Eckzahn und
„ 20.—24. „ „ hintere Backenzahn.

Die Milchzähne sind in ihrer Grösse und Länge ungleich. Die inneren Schneidezähne erscheinen länger und mit breiteren Kronen versehen als die äusseren. Am längsten ist der Eckzahn; von den beiden Backenzähnen ist der vordere bedeutend niedriger und schwächer als der hintere, und ihre Kronen und Wurzeln sind jenen der bleibenden hinteren Backenzähne ähnlich. (Siehe beistehende Figur Seite 103.)

Von den 32 bleibenden Zähnen sind an den Wurzeln des Milchgebisses in jenem Präparat, von welchem die erwähnte Abbildung gewonnen wurde, schon 28 in verschiedenem Grade der Entwickelung zugegen. Sie nehmen in Buchten der Alveolen eine meist schiefe Stellung ein, und man kann nach der Beschaffenheit der Wurzeln der Milchzähne an dem

Präparate, von welchem die Abbildung gewonnen wurde, nicht sagen, dass die Resorption dieser Wurzeln die Folge des Wachsthumes der bleibenden Zähne sei. Diese drängen sich neben den meist langen Wurzeln der Milchzähne bis gegen den freien Kieferrand, und es kann ihre normale Stellung durch die zu lange Anwesenheit der Milchzähne sehr beeinträchtigt werden. Rechtzeitige Entfernung der letzteren erleichtert die richtige Stellung der bleibenden Zähne.

Schädel eines sechsjährigen Kindes mit den Milchzähnen und den an den Wurzeln derselben vorhandenen bleibenden Zähnen.
(Nach einer Photographie.)

Die inneren, schaufelförmigen Schneidezähne — *Dentes incisivi* — sind kürzer aber breiter als die äusseren; am längsten sind die mit stumpfspitzigen Kronen versehenen Eckzähne — *Dentes angulares* —.

Die Backenzähne — *Dentes molares* — unterscheiden sich durch die Form ihrer Kronen und die Stellung ihrer Wurzeln. Die beiden vorderen — *Dentes praemolares s. bicuspidati* — sind mit kleinen Kronen versehen, welche durch Furchen in innere kleinere und äussere grössere Höcker geschieden werden. Ihre Wurzeln sind einfach mit Ausnahme des vorderen, oberen Backenzahnes, welcher sehr häufig mit zwei Wurzeln, einer inneren und einer äusseren vorkommt. Die drei hinteren Backenzähne — *Dentes*

molares posteriores — tragen starke Kronen, deren Kauflächen in Folge rechtwinkelig sich kreuzender Furchen in vier Abtheilungen oder Höcker zerfallen. Die drei hinteren Mahlzähne des Oberkiefers haben drei gespreizte Wurzeln, von denen die zwei äusseren senkrecht stehen, die inneren schief nach oben und innen gerichtet sind. Die unteren Mahlzähne besitzen in der Regel nur zwei Wurzeln, eine vordere (die in eine innere und äussere

Nach einer photographischen Aufnahme eines männlichen Schädels.

1. Stirnbein. 2. Scheitelbein *(Linea semicircularis parietalis)*. 3. Schläfebein. 4. Grosser Flügel des Keilbeins. 5. *Lamina papyracea* des Siebbeins an der inneren Wand der Augenhöhle. 6. Oberkiefer mit dem *Foramen infraorbitale*. 7. Wangenbein. 8. Nasenbein. 9. Thränenbein mit dem *Sulcus nasolacrymalis*. 10. Unterkiefer *(Foramen mentale)*. 11. Aufsteigender Ast des Unterkiefers. 12. *Processus coronoideus*. 13. *Processus condyloideus*. 14. *Meatus auditorius externus*.

getheilt sein kann) und eine hintere. Beide krümmen sich etwas nach rückwärts. Der Durchbruch der bleibenden Zähne findet nach Welcker im Oberkiefer auf folgende Weise statt:

Im 7. Jahre erscheint der dritte Backenzahn (vorderer Mahlzahn),
„ 8. „ „ „ innere Schneidezahn,
„ 9. „ „ „ äussere Schneidezahn,

Im 10. Jahre erscheint der vordere Backenzahn,
„ 11.—13. „ „ „ Eckzahn,
„ 11.—15. „ „ „ zweite Backenzahn,
„ 13.—16. „ „ „ vierte Backenzahn,
„ 18.—30. „ „ „ fünfte Backenzahn *(Dens sapientiae)*.

Die ganze Zahnreihe des Unterkiefers bildet einen engeren Bogen, als die des Oberkiefers, so dass die Schneide- und Eckzähne des Unterkiefers bei geschlossenem Munde mit ihren kantigen Kronen hinter denen des Oberkiefers stehen, und ebenso überragen die lateralen Höcker der Backenzähne jene der Mahlzähne des Unterkiefers, eine mechanische Einrichtung, welche bei der horizontalen Verschiebbarkeit des Unterkiefers die Zerkleinerung der Speisen wesentlich erleichtert.

Für die Extraction der Zähne mag noch erwähnt werden, dass an den Mahlzähnen des Oberkiefers die innere Umrandung der Alveolen bedeutend stärker ist, als die äussere, so dass letztere leichter abbrechen kann, als erstere. Auch im Unterkiefer ist, besonders am Weisheitszahn, der innere Alveolenrand gewöhnlich stärker als der äussere.

Die Schlagadern für die Zähne des Ober- und Unterkiefers stammen von der *Art. maxillaris interna*. Die sekundären Zweige schliessen sich in den knöchernen Kanälen dem Verlaufe der Nerven an.

Die Zweige der *Art. infraorbitalis* und *alveolaris superior* gelangen in den beschriebenen Kanälen des Oberkiefers zu den Alveolen und den Zahnhöhlen, um in deren Beinhaut und Pulpa sich zu verbreiten.

Die Venen weichen in ihrem Verhalten von den Schlagadern nicht ab, nur bilden sie in den knöchernen Kanälen keine einfachen Zweige, sondern sie umgeben in Folge mehrfacher Theilung und Wiedervereinigung die Schlagader.

Der zweite Ast des *Trigeminus* versorgt die Zähne des Oberkiefers und der dritte die des Unterkiefers mit sensiblen Zweigen (s. beistehende Tafel 12, 13 und 23).

Bevor der *Nerv. infraorbitalis* in den gleichnamigen Kanal getreten ist, schickt er die *Nervi dentales superiores posteriores* nach abwärts. Dieselben laufen in jenen Kanälchen, welche am Boden der Highmorshöhle sich befinden, um von ihnen aus in die Alveolen und die Zahnwurzeln zu gelangen.

Die *Nervi dentales medii* und *anteriores* begeben sich weiter vorn vom *Infraorbitalis* in knöchernen Rinnen nach dem Alveolfortsatz, und nachdem sie sich plexusartig miteinander und mit den hinteren vereinigt haben, dringen die feinen Bündel in die Alveolen ein. An den *Nervi dentales* soll

oberhalb der Wurzel des Eckzahns nach Bochdalek ein Ganglion — *Ganglion supramaxillare* — seinen Sitz haben. Während mehrere Beobachter, in Uebereinstimmung mit Bochdalek Ganglien in den genannten Nervenzweigen gesehen haben wollen, widersprechen Arnold und Henle das Vorhandensein derselben.

Der *Nerv. alveolaris inferior seu mandibularis* geht von dem dritten Ast des *Trigeminus* aus, gelangt mit den Gefässen in den *Canalis mandibularis* und schickt seine feinen Zweige zu den Alveolen und den Zähnen (s. nebenstehende Figur 1, 23). Die Theilung des Stammes in den *N. mentalis* und *alveolaris* vollzieht sich häufig schon im hinteren Abschnitt des Knochenkanales.

Der harte und weiche Gaumen.

(Siehe Taf. IX, 1—5.)

Die knöcherne horizontale Scheidewand zwischen der Mund- und Nasenhöhle entsteht, wie schon oben erwähnt wurde, durch die Gaumenfortsätze der beiden Oberkiefer, und rückwärts durch die dünnen Platten der Gaumenbeine. In der *Sutura palatina* befindet sich vorn an der ursprünglich vorhanden gewesenen Grenze zwischen dem Ober- und Zwischenkiefer jederseits neben der nach der Nasenhöhle aufgeworfenen *Crista palatina* eine Oeffnung — *Foramen incisivum* — welche mit jener der anderen Seite in der Naht selbst zu einem einfachen sog. *Canalis incisivus* sich vereinigt. In diesem Kanal steht die Schleimhaut der Mundhöhle mit jener der Nasenhöhle in direktem Zusammenhang (s. Taf. III, Fig. A, 15).

Mit der rauhen, unebenen, unteren Fläche des harten Gaumens steht die Schleimhaut in so inniger Verbindung, dass sie nur geringgradige Verschiebung bei plastischen Operationen am harten Gaumen gestattet.

Wenn beim Foetus die sog. Oberkieferlappen der Viceralbögen sich nicht vollständig miteinander und mit dem Stirnlappen vereinigen, so entsteht eine einfache oder doppelte Spalte zwischen der Mund- und Nasenhöhle, der sog. „Wolfsrachen", eine angeborne Bildungshemmung, welche sich entweder auf den ganzen Gaumen ausdehnen, oder nur auf bestimmte Stellen des weichen oder harten Gaumens beschränken kann. Die einfachsten Formen dieser Bildungshemmung sind die Hasenscharte und die gespaltene Uvula.

Das Gaumensegel — *Velum palatinum* — stellt die contractile, sehr bewegliche Verlängerung des harten Gaumens dar. Dasselbe wendet sich nach hinten und unten, um mit seinem umgebogenen freien Ende die hintere

Pharynxwand zu erreichen. Die untere vordere Fläche des Gaumensegels ist bei weit geöffneter Mundhöhle als rothe hintere Decke über der Zungenwurzel vollständig zu übersehen. Durchschnitte gefrorner Leichen in der medianen Ebene ergeben, dass die *Uvula* beim Erwachsenen rechtwinkelig umgebogen der Pharynxwand anliegt; bei neugebornen Kindern dagegen steht das ganze Gaumensegel von der hinteren Schlundkopfwand weit ab und liegt der Zungenwurzel nahe. (Man vergleiche in dieser Hinsicht Taf. IV, Fig. 1 und Taf. IX der dritten Abtheilung und Taf. VII und XI der beiden ersten Abtheilungen dieses Buches.)

Das Gaumensegel ist aus Verlängerungen der Schleimhaut des harten Gaumens an der Nasen- und Mundhöhle, zwischen denen mehrere willkürliche Muskeln, Gefässe und Nerven angebracht sind, zusammengesetzt.

An seiner unteren vorderen Fläche ziehen zwei Bogen nach abwärts, von denen der vordere — *Arcus glosso-palatinus* — durch Muskelbündel erzeugt wird, welche von der Zungenwurzel emporsteigen und in dem Gaumensegel ausstrahlen. Der hintere Bogen — *Arcus pharyngo-palatinus* — entsteht durch Parthieen der Pharynx-Muskeln, die an der Seitenwand des Schlundkopfes aufsteigen und ebenfalls in das Muskelstratum des Gaumensegels übergehen. (Siehe Taf. IX.)

Diese erwähnten Muskelbündel haben ihre Namen von denen der Bogen entlehnt (*Musc. glosso-palatinus* und *pharyngo-palatinus*). Der Zusammenhang der beiden Muskeln mit jenen der Zunge und des Pharynx ergibt, dass die Action des weichen Gaumens, des Pharynx und der Zunge vielfach eine gemeinsame ist.

Die oberen Muskeln des Gaumensegels haben eine doppelte Aufgabe; sie wirken auf den weichen Gaumen und die pneumatische Röhre des mittleren Ohres, die *Tuba Eustachii*, zugleich ein. Der bei der Thätigkeit des Gaumensegels zunächst betheiligte ist der starke Heber — *Levator veli palatini* —. Als länglich runder Muskel nimmt er seinen Ursprung von der *Pars petrosa* des Schläfebeins und von dem obern Abschnitte des Knorpels der Eustachischen Röhre. Er liegt der Schleimhaut der letzteren an ihrem sogenannten membranösen Theile an, und kann daher bei seiner Verkürzung und Verdickung eröffnend auf ihr Lumen einwirken. Indem er innen an dem *Musc. pterygoideus* und dem Flügelfortsatz des Keilbeins abwärts steigt, senkt er sich von oben und lateralwärts ins Gaumensegel und bildet hier mit dem der anderen Seite ein starkes querverlaufendes Muskellager. Die Contraction der beiden Muskeln muss den weichen Gaumen emporheben und an die Pharynxwand anlegen, so dass das *Cavum pharyngo-nasale* vollständig von dem *Cavum pharyngo-laryngeum* abgeschlossen wird. Ein

für das Gaumensegel nicht unwesentlicher Muskel ist der *Azygus uvulae*, welcher mit zwei Bündeln von der *Spina nasalis posterior* des harten Gaumens entspringt, nahe der Nasalfläche über dem queren Muskelstratum seine Lage nimmt und im Zäpfchen ausstrahlt. Die topographische Anordnung der Muskellagen des Gaumensegels wird besonders klar erkannt an feinen Querdurchschnitten von in Alkohol erhärteten Objecten.

Der *Musc. tensor veli palatini s. Dilatator tubae* spielt am Gaumensegel eine nur untergeordnete Rolle. Er entsteht mit einer breiten platten Sehne am hinteren Rande des harten Gaumens, und hängt mit der der andern Seite und wohl auch mit einer bindegewebigen Ausbreitung im Gaumensegel zusammen. An dem mit einem Faserknorpel versehenen *Hamulus pterygoideus* wird diese Sehne plattrund, schlingt sich um den Haken, wo ein Schleimbeutel angebracht ist, herum und geht dann erst in einen platten Muskelbauch über, der sich an dem lateralen Knorpel der Eustachischen Röhre, in seiner ganzen Länge fächerartig ausgebreitet, anheftet und bei seiner Contraction eröffnend auf diesen Luftkanal einwirkt. Nur in untergeordneter Weise wirkt der Muskel spannend auf das Gaumensegel ein. Die angedeuteten funktionellen Beziehungen der oben beschriebenen Muskeln zu dem Gaumensegel und der Eustachischen Röhre lassen erkennen, wie beachtenswerth ihre Erkrankung, auf welche F. E. Weber die Aufmerksamkeit ganz besonders gelenkt hat, für den praktischen Arzt sein muss.

Die Schleimhaut des harten und weichen Gaumens ist bezüglich ihrer Dicke zunächst von dem Reichthum der Drüsen in ihr abhängig. Am harten Gaumen ist sie platt, häufig mit einer schwach vorspringenden Leiste in der Mitte, hinter den Schneidezähnen, versehen. Am ganzen harten Gaumen steht sie mit der unebenen Knochenfläche in so innigem Zusammenhang, dass sie bei Transplantationen schwer losgelöst werden kann. Gegen das Gaumensegel zu wird sie dicker und zur Seite des Zäpfchens stellen beide Blätter, das hintere und vordere, eine dünne transparente Lamelle dar, deren gegenseitige Verbindung nur durch lockeres Bindegewebe, welches für ödematöse Anschwellungen besonders geeignet ist, vermittelt wird. Die Muskeln reichen an diesen Stellen nicht bis zum hintersten freien Rande. Die Schleimhaut der Uvula ist ebenfalls ziemlich drüsenreich und gewulstet.

Von besonderem physiologischen Interesse ist die Einlagerung der Drüsen zwischen den Muskelbündeln an der Mundhöhlenfläche des Gaumensegels, indem die einzelnen Drüschen von den quer- und schiefverlaufenden Muskelbündeln umgeben werden, und zwischen den Drüsen und der Schleimhaut

ein besonderes Muskelstratum aus quergestreiften Fasern hinzieht. Diese Anordnung ermöglicht eine Compression der Drüsen bei Contraction der Gaumensegelmuskeln. Die Drüschen an der oberen hinteren Fläche liegen dagegen in der *Submucosa*, aber unmittelbar hinter dem *Azygos uvulae*, und in der Medianebene der unteren Fläche fehlen die Drüsen an jenem Abschnitte des Gaumensegels, welcher an den harten Gaumen angrenzt. Die freie Oberfläche ist an der Mundhöhle von einem Plattenepithel, an der Nasenhöhle von einem Flimmerepithel gedeckt.

Die Gefässe und Nerven des Gaumensegels.

Die ersteren kommen in praktischer Hinsicht nur bei operativen Eingriffen am harten und weichen Gaumen und bei der Resection des Oberkiefers in Betracht.

Von den drei Endästen der *Art. maxillaris* läuft der untere als *Art. pterygo-palatina* in dem gleichnamigen Kanal senkrecht nach abwärts, um im Gaumensegel und in der Schleimhaut des harten Gaumens sich zu verbreiten. Die Schleimhaut des harten Gaumens erhält auch noch Zweige von der *Art. septi narium*, welche kleine Zweige durch den *Canalis incisivus* in die Mundhöhle schickt und nur in seltenen Fällen begeben sich schwache Zweige von der Mundhöhle aus durch den genannten Kanal in die Nasenhöhle. Von der *Art. pharyngea ascendens* oder von der *Art. facialis* gelangt in der Regel ein ansehnliches Aestchen zum Gaumensegel und der Tonsille. Dasselbe wird als *Art. palatina ascendens* aufgeführt.

Die Venen des Gaumensegels, welche sich bei chronischer *Angina* und chronischen Catarrhen des Pharynx meist plexusartig erweitern, folgen den Bahnen der Schlagadern. Ein ansehnlicher Zweig entwickelt sich neben der Tonsille und dem Pharynx — *Vena palatina* — und geht neben der Zunge in die *Vena facialis anterior* über.

Die Lymphgefässe des Gaumensegels stellen feine, reiche Netze dar, welche keine Abgrenzung gegen jene der Mund- und Nasenhöhle zeigen.

Von den Nerven des Gaumensegels sind es vor Allem die motorischen Zweige, welche die Aufmerksamkeit des Arztes in Anspruch nehmen müssen. Dass das Gaumensegel von verschiedenen Nerven innervirt wird, haben vielfache pathologische Beobachtungen ergeben.

Der *Glossopharyngeus* und der *Facialis* sind die wichtigsten Nerven für

die Gaumensegelmuskeln. Aber auch vom *Vagus* und vom *Trigeminus* erhalten dieselben Fäden. Vom dritten Ast des *Trigeminus* bezieht der *Tensor veli palatini* einen anatomisch leicht nachweisbaren Zweig. Dieser Muskel empfängt demnach aus derselben Quelle seine Nerven, wie der mit ihm zusammenhängende *Tensor tympani* in der Paukenhöhle.

Der *Vagus* innervirt mit seinen Pharynxzweigen den *Musc. pharyngo-palatinus*, aber auch der *Azygos uvulae* und der *Levator veli* sollen von ihm versorgt werden. Diese Annahme stützt sich viel mehr auf experimentelle, als auf anatomische Beobachtungen.

Nach der gangbaren Annahme soll der *Facialis* die motorischen Zweige zu den wichtigsten Gaumensegelmuskeln, dem *Levator veli* und *Azygos uvulae*, abgeben. Sie gehen vom Knie des *Facialis* aus, laufen im *Nerv. petrosus superficialis major* nach dem *Vidianus* und von diesem aus durch das *Ganglion spheno-palatinum* und dann im *Nerv. pterygo-palatinus* zum Gaumensegel [1]) (s. beistehende Tafel V, Zahl 19, 45 und 17). Der *Glossopharyngeus* versorgt den *Musc. glosso-palatinus*, einen Muskel, welcher als *Constrictor isthmi faucium* von besonderer Wichtigkeit ist.

Die Sensibilität des Gaumensegels wird durch die *Nervi palatini descendentes (N. pterygo-palatinus)* vermittelt. Sie stammen theilweise vom zweiten Ast des *Trigeminus*, theilweise aus dem *Ganglion sphenopalatinum s. rhinicum*. Dieses Ganglion nimmt seine Lage in der *Fossa sphenopalatina* an der Nische vor der oberen Abtheilung des *Processus pterygoideus*. Die von ihm und dem zweiten Ast ausgehenden Zweige begeben sich in Begleitung der Blutgefässe in dem *Canalis pterygo-palatinus* nach abwärts zum harten und weichen Gaumen.

---

[1]) Ungeachtet die Nerven des Gaumensegels durch Hein, Richet u. A. genaue anatomische Untersuchungen erfahren haben, so sind doch noch einige Controversen vorhanden. Denkbar ist es immerhin, dass die Gaumensegelmuskeln eben so wie der *Musc. stylopharyngeus* von zwei verschiedenen Gehirnnerven Zweige beziehen, nemlich vom *Glossopharyngeus* und *Facialis*. Es ist aber auch möglich, dass die Zweige des *Facialis* nicht die oben angeführte Bahn durch den *Petrosus superf. major*, *Vidianus* und *Pterygo-palatinus* einschlagen, sondern dass der *Ramus stylopharyngeus* vom *Facialis* direkt durch die Schlundkopfmuskeln hindurchgeht und in die Gaumensegelmuskeln gelangt. Bei einer Lähmung des *N. facialis* werden fast constant Lähmungserscheinungen am Gaumensegel beobachtet.

Isthmus faucium und die Mandeln.

Wie schon erwähnt wurde, geht von der Seite der Zungenwurzel eine vorspringende Schleimhautfalte zum Gaumensegel — *Arcus glosso-palatinus* —. Sie wird durch einen nicht sehr stark entwickelten Muskel — *Musc. glosso-palatinus s. Constrictor isthmi faucium* — hervorgerufen. Hinter derselben steigt eine zweite Falte vom Gaumensegel zur seitlichen Pharynxwand herab — *Arcus pharyngo-palatinus* —, welche von dem gleichnamigen Muskel, der etwas stärker als der vorige ist, erzeugt wird. In der Nische zwischen beiden Leisten liegt ein Aggregat von Balgdrüsen, die Tonsille, welche so bedeutend hypertrophiren kann, dass der *Isthmus faucium* grösstentheils verschlossen wird. Die Mandel wird auswärts von den Pharynxmuskeln begrenzt und diese trennen bei mageren Individuen dieselbe von den grösseren Arterien und Nerven neben dem Schlundkopfe. Die Beziehung dieser Gefässe zur Schlundkopfwand und zu hypertrophirten Tonsillen verdient bei Exstirpationen derselben besondere Berücksichtigung. Wird mit dem Fahnenstock'schen Tonsillotom operirt, so dürfte die äussere Grenze der Drüse weniger leicht überschritten werden, als bei der Ausschneidung mit dem Scalpell, wobei die Tonsille mit der Hakenpincette stark nach einwärts gezogen wird.

Der horizontale Durchschnitt durch die Mundhöhle Taf. IV, Fig. D, 9 stammt von einem sehr fetten weiblichen Individuum in den zwanziger Jahren.

Das Geruchsorgan.[1])

Die Stellung der beiden Oberkiefer zueinander lässt eine unten weite, oben enge Spalte übrig, deren Trennung in zwei Höhlen durch eine verhältnissmässig dünne Scheidewand vollzogen ist. Während der hintere grössere Abschnitt, die beiden Nasenhöhlen, allseitig von Knochen umrahmt wird, besteht die Unterlage des vorderen Ansatzes an der *Apertura pyriformis*, der äusseren Nase, aus Knochen und gefässlosen Knorpelstücken. Letzteren ist in Folge ihrer Elasticität ein gewisser Grad von Beweglichkeit eigen. Die knorpelig-knöcherne Umfassung der Nasenhöhlen

---

1) Das Seh- und Gehörorgan werden nachträglich folgen.

macht sie geeignet, als erste Wege des Respirationsapparates zu funktioniren und indem in der Schleimhaut des oberen Gebietes der Höhle die Endzweige der *Nervi olfactorii* sich verbreiten, wird die Nase zu dem spezifischen Sinnesorgan. Die äussere Haut setzt sich an den beiden Nasenöffnungen in die Schleimhaut fort und diese überkleidet die verschiedenen Wände und geht mit einigen Aenderungen ihres histologischen Baues in die Auskleidung der angrenzenden pneumatischen Knochenhöhlen über. Zwei länglich vierseitige Oeffnungen, die Choanen, führen in die obere Abtheilung des Rachens, resp. in das *Cavum pharyngo-nasale.*

Die Aenderung der Form und Weite der Nasenhöhle von vorn nach rückwärts ist zu erkennen an den drei frontalen Durchschnitten auf Taf. III, Fig. A, B, C. Die Formverschiedenheit des Nasenraumes und seine Beziehung zu den angrenzenden Regionen wird auch an den horizontalen Durchschnitten Taf. I, Fig. D und Taf. IV, Fig. C übersehen. Die Scheidewand ist in Taf. IV, Fig. I und die Seitenwand in Taf. VII der beiden ersten Abtheilungen dieses Buches dargestellt.

Die äussere Nase.

Die äussere Nase besteht nicht nur aus dem knorpeligen Ansatz an der *Apertura pyriformis*, sondern auch aus der knöchernen Unterlage an der Wurzel und dem Rücken, den Nasenbeinen und den Frontalfortsätzen der Oberkiefer. Die äussere Haut charakterisirt sich durch ihren grossen Reichthum an Talgdrüsen, deren Zahl neben den Nasenflügeln noch grösser ist, als in der Haut der Nasenspitze. An keiner Körpergegend wird das Secret der Talgdrüsen so leicht zurückgehalten wie hier. Besonders dick ist die Haut an der Nasenspitze und hier mit den unterliegenden Gebilden fester verwachsen, als höher oben am Rücken und an der Wurzel. Das subcutane Fettgewebe zeigt sich schwach entwickelt.

Die Muskeln der äusseren Nase sind vorwiegend für die Erweiterung und Verengerung der Nasenlöcher vorhanden.

Der Nasenflügel kann bewegt werden durch den *Musc. levator alae nasi,* eine Parthie des schon beschriebenen Oberlippenmuskels, der in die Haut des Flügels übergeht und bei seiner Contraction die Nasenlöcher erweitert.

Der *Depressor alae nasi* liegt unter dem *Orbicularis oris* und stellt einen kräftigen, aber nicht sehr scharf abgesetzten Muskel dar, welcher über den Schneidezähnen bis gegen die *Apertura pyriformis* entspringt, um sich seitlich und rückwärts an dem Nasenflügel zu befestigen. Durch die Contraction dieses Muskels wird das Nasenloch verengert. Auf

dem Nasenrücken liegt ein platter Muskel von dreieckiger Form. Er führt den Namen *Compressor nasi*. Da derselbe neben der *Apertura pyriformis* vom Oberkiefer entspringt, gegen den Nasenrücken breiter werdend, emporsteigt und sehnig mit dem der anderen Seite zusammenfliesst, so können die beiden Muskeln wie eine Schlinge die Nasenknorpel etwas zusammendrücken.

Die kleinen, mitunter sehr mangelhaft entwickelten Muskelchen der Nasenspitze sind der *Levator alae nasi proprius* und der *Musc. apicis nasi*. Der erstere geht vom dreieckigen Knorpel der äusseren Nase zur Haut des Nasenflügels und der letztere von dem lateralen zum medialen Theil des seitlichen Nasenknorpels. Die verschiedenen Gewebslagen von der *Cutis* bis zu den Knorpeln sind durchsetzt von einem ungewöhnlich reichen Gefässnetz, so dass, wenn man fein injicirte Querschnitte der äusseren Nase betrachtet, die hellen Knorpel von dichten Capillarmaschen umrahmt erscheinen, und es ist somit bei der reichlichen Nutrition der äusseren Nase die Möglichkeit gegeben, dass die Wunden derselben, selbst nach vollständiger Trennung einzelner Partheen, leichter heilen können, als die an gefässarmen Körperstellen.

Die feste Unterlage der ganzen äusseren Nase besteht aus mehreren hyalinen Knorpelstücken von eigenthümlichen Formen, welche unter sich und mit der *Apertura pyriformis* durch stark entwickeltes Fasergewebe vereinigt und so zueinander gestellt sind, dass bei Einwirkung der Muskeln auf dieselbe die Nasenlöcher verengert oder erweitert werden. Mit dem Knorpel der Nasenscheidewand — *Cartilago septi narium* — welcher die viereckige Lücke zwischen dem Pflugscharbein und der *Lamina perpendicularis* des Siebbeines ausfüllt und somit die Nasenscheidewand vervollständigt, hängen unter den beiden *Ossa nasalia* die dreieckigen Knorpel — *Cartilagines triangulares* — zusammen. Dieselben stellen vordere, umgebogene Lamellen des Nasenscheidewandknorpels dar und verhalten sich zu den unten angrenzenden Knorpeln der Nasenflügel — *Cartilagines alares s. laterales inferiores* — der Art, dass letztere einen weiteren Bogen bilden und somit etwas über die oberen geschoben werden können. Die beiden Knorpel der Nasenflügel erscheinen vorn und innen stark umgerollt, so dass man in der Furche zwischen beiden das untere Ende des Scheidewandknorpels fühlen kann.

In dem Winkel zwischen dem Knorpel des Nasenflügels und dem oberen, dreieckigen Knorpel liegen einige kleine Knorpelstücke — *Cartilagines sesamoideae* —, welche in die dichte Fasermasse eingestreut sind. Die lateralen und medialen Schenkel des seitlichen Nasenknorpels können aus mehreren kleinen Stückchen bestehen.

Ein stark entwickeltes gefässreiches Fasergerüste vereinigt sämmtliche Stücke miteinander und mit den Rändern der *Apertura pyriformis*. Die Anordnung der Knorpel, wie sie die äussere Nase umrahmen, wird am besten an feinen Frontal- und Horizontalschnitten erkannt.

Die an der äusseren Nase sich betheiligenden Knochen sind die Nasenbeine und die Stirnfortsätze der Oberkiefer.

Leicht gekrümmt stossen die beiden länglich viereckigen Nasenbeine in der Mittellinie aneinander und bilden den convexen Rücken und die Wurzel der Nase. An ihrer Vereinigungsstelle legt sich rückwärts oben die senkrechte Siebbeinplatte und abwärts der Nasenscheidewandknorpel an: die starken Wurzeln greifen, wie oben schon erwähnt wurde, zackig in die *Pars nasalis* des Stirnbeins und mit den scharfkantigen unteren Rändern verbinden sich die äusseren Nasenknorpeln. Auch die starken *Processus frontales* der Oberkiefer haben Antheil an der Bildung der äusseren Nase und der Nasenhöhlen. Ihre Innenflächen sowohl, als auch jene der Nasenbeine und der Knorpel stellen die, von der Schleimhaut überkleidete, vordere obere Wand der Nasenhöhlen dar.

Die grösseren Arterien für die äussere Nase stammen von den Aesten der Gesichtsschlagader. Die *Arteriae dorsales nasi* der *Maxillaris externa* und Zweige aus der *Ophthalmica* versorgen die äussere Nase.

Ziemlich reich sind die Venen der äusseren Nase. Sie vereinigen sich mit der *Vena facialis anterior*. Oben wurde schon erwähnt, dass am unteren Abschnitt der *Apertura pyriformis* ein Venenplexus von mir beobachtet wurde. Derselbe liegt symmetrisch am Eingang in die Nasenhöhle tief unter der Haut und in ihn hat das Blut der vorderen Abtheilung der Nasenhöhle Abfluss. Die aus dem Plexus hervorgehenden Zweige senken sich in die Stämmchen ein, welche neben dem Nasenflügel in die *Vena facialis anterior* gelangen. Die Muskeln werden vom *Nerv. facialis* innervirt und die sensiblen Nervenzweige gehen vorwiegend vom *Nerv. infraorbitalis* aus und begeben sich zum Nasenflügel. Der Nasenast des *Ramus primus trigemini* versorgt die Haut der Nasenspitze (s. Taf. V. Fig. A, 20. 22).

Die Nasenhöhlen.

Die Eigenthümlichkeit der verschiedenen Wände der Nasenhöhle sollen hier insofern Erwähnung finden, als sie bei praktischen Fragen Berücksichtigung verdienen. Die Höhe und Breite der Nasenhöhlen ist an den verschiedenen Stellen wechselnd. An einem weiblichen Kopf (Taf. III, Fig. B) beträgt die Höhe 3,8 Cm. (von der Siebbeinplatte zum Gaumen

gemessen). Weiter rückwärts unter der Keilbeinhöhle misst sie nur 2,6 Cm. (Dieser Durchmesser fällt auf den vorderen Theil des Gaumensegels.)

Der Abstand der beiden seitlichen Wände voneinander in der Höhe der unteren Ränder der *Conchae inferiores*, da wo der ganze Raum etwas mehr erweitert ist, als unmittelbar am harten Gaumen, misst 3 Cm.; an dem Frontalschnitt Fig. A, Taf. III 2,6 Cm.

Der Abstand der beiden unteren Muscheln voneinander beträgt 1,6 Cm., und der Abstand der unteren Muscheln von der Scheidewand, welche fast constant wegen der schiefen Stellung der letzteren auf beiden Seiten ungleich ist, misst an dem Objekt Fig. B, Taf. III links 5 Mm. und rechts 8 Mm. Zwischen dem Siebbeinlabyrinth und der Scheidewand hat die schmale Spalte der Nasenhöhle nur 1,6 Mm. Querdurchmesser, so dass selbst bei geringgradiger Schwellung der Schleimhaut eine Verschliessung der schmalen Spalte eintreten muss, und einzuführende Instrumente an den engen Stellen Hinderniss finden (s. Taf. I, Fig. D).

An der Zahl 17 hinter den Nasenbeinen ist die Spalte etwas weiter als rückwärts gegen die Keilbeinhöhlen.

Der sagittale Durchmesser hat oben an dem Präparat, von welchem die Fig. D, Taf. I entnommen ist, eine Länge von 5,2 Cm. und abwärts bis zur hinteren Grenze der Scheidewand (Fig. C, Taf. IV) eine solche von 6,5 Cm.

Auf dem glatten Boden der Nasenhöhle kann man die Sonden und Catheter nach rückwärts bis zur Seitenwand des Schlundkopfes in die Pharynxmündung der Eustachischen Röhre gleiten lassen. Ebenso kann hier nach Loslösung des Gaumensegels vom harten Gaumen die Belocq'sche Röhre oder die Kettensäge herumgeführt werden.

Die auf beiden Seiten platte Scheidewand, welche in Folge von Wachsthumsdifferenzen zwischen Gesichts- und Gehirnschädel meist nach der einen oder anderen Seite ausgebuchtet ist, besteht, wie oben schon erwähnt wurde, aus der dünnen, senkrechten Platte des Siebbeins, dem Pflugscharbein und dem vierseitigen Scheidewandknorpel. Die beiden letzteren sind mit der *Crista palatina* des harten Gaumens verbunden. Ihre Schleimhaut ist oft der Sitz von scrophulösen und anderartigen Geschwüren, so dass selbst eine Durchbrechung derselben mit Communication der beiden Nasenhöhlen vorkommt. Mitunter findet man angebornen theilweisen Mangel der Scheidewand mit Communication beider Höhlen. An jeder Seitenwand der Nasenhöhle erheben sich drei verschieden starke Vorsprünge, die Nasenmuscheln. Die beiden oberen sind Theile des Siebbeinlabyrinthes; die untere, stärkste — *Concha inferior* — wird durch einen dünnen, an die Innenfläche des Oberkiefers angehängten Gesichtsknochen erzeugt. Dieselbe

hat zwei unebene Flächen, welche auf Frontaldurchschnitten mit den etwas vorspringenden Kanten prominiren und deren unebene Oberfläche die Rudimente der bei vielen Säugethieren stark entfalteten Muscheln darstellen. Unter der unteren Muschel entsteht ein Gang — *Meatus narium inferior* — in welchem sich lateralwärts und vorn eine kleine ovale Oeffnung von 2,5 Mm. im längsten Durchmesser befindet. Dieselbe stellt die Ausgangsöffnung des Thränennasenkanales dar. Sie ist versehen mit einer innen und hinten schiefstehenden, dünnen Schleimhautfalte, die von Hasner als Klappe beschrieben wurde.

An einem Präparat der hiesigen Sammlung ist die Schleimhautfalte in der That klappenartig verlängert und da die ganze Oeffnung eine längliche Spalte darstellt, so ist die Falte bei ganz geringem Druck geeignet, dieselbe zu verschliessen.

Nach Vesigné's vielen Untersuchungen am Lebenden soll die Sondirung der Nasenmündung des *Canalis lacrymalis* nicht allzu schwer sein, wenn man den Sondenschnabel unter die untere Muschel bringt und von hinten nach vorn in den Blindsack gleitet, an dessen vorderer äusserer Seite die Mündung sich befindet.

Der mittlere Nasengang ist jener zwischen der unteren und mittleren Muschel befindliche, vorn 2,3 Cm., hinten 6 Mm. betragende Raum, in welchem die Stirnhöhle und die Oberkieferhöhle münden.

Die erstere dürfte vorn und oben unter der mittleren Muschel nur in seltenen Fällen für die Sonde erreichbar sein, während die Oberkieferhöhle leichter zugänglich ist. In der Mehrzahl der Fälle stellt die Eingangsöffnung des *Sinus maxillaris* eine längliche, gekrümmte Spalte etwa in der Mitte des Ganges, 5 Cm. entfernt von der Nasenöffnung, dar. Dieselbe befindet sich über und hinter einem Vorsprung. Wenn man eine fast rechtwinkelig gebogene Sonde, beim Erwachsenen in der Länge von etwa 5 Cm., in den mittleren Nasengang einführt, so fühlt man häufig das Eindringen der Spitze über dem erwähnten Wulst in die Oeffnung. An einem von mir aufbewahrten Präparat eines Erwachsenen befindet sich vor der Mündung ein flacher Schleimhautpolyp, welcher sehr beweglich fast bis zur Grenze der unteren Muschel herabreicht und der beweist, dass die Polypen nicht nur von der Schleimhaut des Daches der Nasenhöhle ausgehen.

Der obere Nasengang stellt oben und rückwärts zwischen der mittleren und oberen Muschel des Siebbeinlabyrinthes eine Bucht dar, welche nur die hintere Hälfte der Seitenwand einnimmt. In ihr münden die Siebbeinzellen mit mehreren Oeffnungen. Ueber und hinter der oberen Muschel befindet sich die kleine Eingangsöffnung in den *Sinus sphenoidalis*.

Die Schleimhaut der Nasenhöhle zeichnet sich vor allem durch ihren grossen Gefässreichthum aus. Sie überkleidet alle Erhabenheiten und Vertiefungen und steht mit dem Periost der Knochen in so innigem Zusammenhang, dass beide nicht an allen Stellen scharf von einander abgegrenzt erscheinen.

Der direkte Uebergang der Schleimhaut in die Auskleidung des Thränennasenkanales und ihre Fortsetzung im Nasenrachenraum in die *Tuba Eustachii* und in die der angrenzenden pneumatischen Höhlen erklärt, warum einfache Catarrhe sowohl, als auch anderartige Krankheitsprocesse von der Nasenhöhle aus auf die benachbarten Gebiete sich fortpflanzen. Zahlreiche acinöse Drüsen durchsetzen die Scheimhaut. Sie stellen längliche Schläuche mit seitlichen Ausbuchtungen dar. Stärker entwickelt zeigen sie sich in der unteren Abtheilung der Nasenhöhle. Der grosse Gefässreichthum der Nasenschleimhaut, sowie ihre örtliche Beziehung zum Respirationsapparat ist gewiss der Grund für die Häufigkeit ihrer Erkrankungen. Die verschiedene Dicke der *Mucosa* erscheint vorwiegend abhängig von dem Verhalten der Gefässe. An der Scheidewand, am Dach und am Boden zeigt sich die Schleimhaut von mässiger Dicke, während sie an den hinteren Enden der beiden Muscheln, besonders an jenem der unteren eine Mächtigkeit von mehreren Millimetern erlangt. Die Gefässe bilden hier ein stark entwickeltes cavernöses Netz, welches in kurzen Zeitintervallen sehr leicht an- und abschwellen kann.

Die Schlagadern gelangen von mehreren Seiten zur Nasenschleimhaut. Die *Art. spheno-palatina* mit den aus ihr hervorgehenden *Rami nasales posteriores* und dem *Ramus septi narium posterior* stammen von der *Art. pterygo-palatina*, die *Art. ethmoidalis anterior* und *ethmoidalis posterior* von der *Ophthalmica* und die *Art. septi narium anterior* von der *Maxillaris externa*. Sie bilden zunächst zahlreiche grobe Anastomosen und gehen an der unteren Muschel in das schon von Sömmering beschriebene und abgebildete Gefässnetz über, in welchem die Venen vorherrschend sind. Kohlrausch und Henle haben dasselbe als cavernöses Gewebe genauer beschrieben. Es können demnach bei starker Ausdehnung dieses reichen Gefässnetzes ziemlich grosse Blutquantitäten in der Nasenschleimhaut Aufnahme finden und das Vorhandensein des cavernösen Gefässnetzes erklärt auch das leichte Auftreten von starken Blutungen aus den Nasenhöhlen. [1])

---

[1]) Beobachtungen wurden bekannt, nach denen regelmässig wiederkehrende Blutungen aus der Nasenhöhle anstatt der Menstruation sich einstellten.

Nerven der Nasenhöhlen.

Neben dem specifischen *Nerv. olfactorius* erhält die Schleimhaut mehrere sensible Nerven vom ersten und zweiten Ast des *Trigeminus*. Die Reizbarkeit der Nasenschleimhaut und die Möglichkeit von ihr aus Reflexbewegungen hervorzurufen, ist eine so bekannte Erfahrung, dass selbst der Laie bei asphyctischen und verwandten Zuständen Reizmittel auf dieselbe applicirt.

Der *Nerv. ethmoidalis* vom *Ramus primus trigemini* versorgt mit einem lateralen und medialen Zweig die Scheidewand und die Seitenwand der vorderen Abtheilung der Höhle. Vom *Ganglion spheno-palatinum* des zweiten Astes, welches seine Lage in der gleichnamigen Grube nimmt, gelangen die hinteren Nasennerven — *Nervi nasales posteriores* — durch das *Foramen spheno-palatinum* und durch kleine Oeffnungen an der inneren Wand des *Canalis pterygo-palatinus* in den Nasenraum und verbreiten sich in der Schleimhaut der Muscheln und der Scheidewand. Der Zweig für letztere ist jederseits der *Nervus naso-palatinus Scarpae*. Derselbe zieht in Begleitung von Gefässen bis herab in die Mundhöhle, indem seine Endäste durch den *Canalis incisivus* gelangen, um in der Schleimhaut des harten Gaumens zu enden.

In der Schleimhaut der *Regio olfactoria* der Nasenhöhle verzweigen sich als specifische Sinnesnerven die Endäste der *Nervi olfactorii*. Das Verbreitungsgebiet derselben erstreckt sich an der Seitenwand auf die Schleimhaut der oberen und mittleren Muschel und an der Scheidewand auf deren obere zwei Dritttheile. Das Flimmerepithel der Schleimhaut ändert in der *Regio olfactoria* seinen Charakter, indem die Riechzellen zwischen cilienfreien Epithelzellen eine besondere Beziehung zu den fibrillär getheilten Fasern des *Olfactorius* haben (M. Schulze).

Soweit die Nasenknorpeln reichen, hat die Schleimhaut mehr den Charakter der äusseren Haut, indem sie ein Plattenepithel trägt und mit zahlreichen Haaren — *Vibrissae* — und ihren Balgdrüsen durchsetzt ist.

ANHANG.

Ueber die Herausnahme des Gehirns bei Erwachsenen und Neugebornen.

Die Methode zur Eröffnung des Schädels und der Herausnahme des Gehirnes ist als eine einfache zu bezeichnen; dennoch erfordert dieselbe grosse Uebung, besonders dann, wenn ein Gehirn beim Vorhandensein pathologischer Veränderungen unversehrt zur Untersuchung gelangen soll.

Wird die Schädelhöhle an Leichen geöffnet, welche zu anderweitigen anatomischen Zwecken Verwendung finden sollen, so müssen, nachdem der Kopf durch eine geeignete Unterlage, einen sog. Kopfklotz, erhöht ist, die Weichtheile in sagittaler Richtung von der Stirn- bis zur Hinterhauptsgegend durchschnitten werden, um die Arterien, Venen und Nerven in den nach beiden Seiten herabzuschlagenden Lappen nicht zu verletzen. Schon bei mässig starker Fäulniss kann das *Pericranium externum* mit den übrigen Weichtheilen bis an die *Lineae semicirculares* leicht losgelöst und bis an die Schläfenmuskeln zurückgelegt werden.

Sollen jedoch die Leichen nach Vornahme der Section zur üblichen Schau ausgestellt werden, so sind die Weichgebilde des Schädels von einer Ohrgegend zur andern über die Scheitelhöhe zu durchschneiden, damit nach Wiedervereinigung des Schnittes keine Verletzung an der Stirngegend sichtbar ist. Vor der Ausführung des Hautschnittes hat man die Haare scheitelartig zu theilen, um nicht in Folge ihrer Durchschneidung eine übel aussehende Sectionsarbeit zu erhalten.

Liegen die Knochen und die beiden Schläfenmuskeln frei, so macht man mit einem kräftigen Messer einen kreisförmigen Schnitt um das Schädeldach, welcher vorn unmittelbar unter den *Tubera frontalia* beginnt, und hinten einen Finger breit über der *Protuberantia occipitalis externa* endet. Nachdem alle

Weichtheile bis auf den Knochen getrennt sind, wird mittels einer Blattsäge [1]) an dem mit dem Messer vorgezeichneten Schnitt eine Rinne an dem Stirnbein gesägt, indem man mit dem Daumen der einen Hand das Sägeblatt etwas fixirt, und mit der die Säge führenden Hand keinen allzustarken Druck ausübt. Bei einem allzustarken Druck auf die Säge gleitet dieselbe leicht ab und man kann sich selbst oder andere verletzen.

Am zweckmässigsten erscheint es, den Knochen an der zuerst angegriffenen Stelle vollständig zu durchsägen und mit Berücksichtigung der Dickendifferenzen des Schädeldaches in dem kreisförmigen Schnitte fortzuschreiten. Dass man die zu durchsägende Stelle durch Drehung des Kopfes stets nach oben zu wenden sucht, versteht sich von selbst. Die Drehbarkeit des Kopfes reicht in der Regel aus, um bei Durchsägung der *Pars occipitalis ossis occipitalis* die Leiche nicht auf ihre Vorderfläche legen zu müssen.

Das eigenthümliche Gefühl, welches man bei Durchschneidung der *Tubula externa*, der *Diploë* und der *Tubula interna* bis zur Berührung der *Dura mater* mit der Säge hat, lässt sich durch Uebung ziemlich leicht erwerben.

Besonders zu beachten sind auch bei Durchschneidung des Schädeldaches die individuellen Verschiedenheiten der Dicke nach Alter und Geschlecht.

Ist der kreisförmige Sägeschnitt vollendet, so setzt man einen starken Meissel zunächst an der Stirngegend in die Rinne und treibt denselben mit grosser Vorsicht, am zweckmässigsten mittels eines hölzernen oder bleiernen Hammers, so tief ein, dass sich der Knochen lockert. Ebenso setzt man denselben an den Schläfengegenden und ganz besonders an der dicken Hinterhauptsschuppe in den Sägeschnitt ein, und erst, wenn das Dach vollständig gelockert ist, dreht man an verschiedenen Stellen den eingesenkten Meissel um seine Achse.

Zeigt sich die Verwachsung des Schädeldaches mit der *Dura mater* so bedeutend, dass die Loslösung nicht möglich ist, so muss man das erstere zunächst zu lockern suchen und die *Dura mater*, entsprechend dem Sägeschnitt, mit einer etwas langen Scheere oder mit dem Messer einschneiden und die Grosshirnsichel und das *Tentorium cerebelli* trennen, oder, bei sehr engem Raume, vor der Trennung des Zeltes die Grosshirnschenkel quer durchschneiden. Das kleine Gehirn wird dann nachträglich für sich allein herausgenommen.

Ist die Verbindung zwischen dem Knochen und der harten Hirnhaut eine normale, so hat man das Schädeldach durch einen kräftigen Zug von vorn nach rückwärts abzuheben und seine Innenfläche genau zu prüfen.

Nachdem auch die Beschaffenheit der *Dura mater* untersucht ist, spaltet man mit der Scheere den *Sinus longitudinalis superior*, macht 2—3 Cm. entfernt von demselben zwei sagittale Schnitte durch die *Dura mater*, soweit dieselbe freiliegt, und schlägt sie dann nach beiden Seiten zurück. Hiebei erschweren die in den

---

[1]) Sehr unzweckmässig für die Durchschneidung des Schädeldaches sind die Bogensägen, welche mit Recht aus den neueren Sections-Etuis allmählich verdrängt wurden.

oberen Längsblutleiter einmündenden Gehirnvenen und die Pachionischen Granulationen, wenn sie stark entwickelt sind, oft die Loslösung der harten Hirnhaut von dem Gehirn.

Da von dem grossen Längsblutleiter aus die *Dura mater* als ein die beiden Hemisphären trennender Fortsatz sich bis in die Nähe des *Corpus callosum* einsenkt, so muss dieselbe an ihrer Vereinigung mit der *Crista galli* mittels einer Scheere abgeschnitten und dann nach rückwärts gezogen werden.

Auf diese Weise wird das Gehirn an seiner oberen Seite frei gelegt und man beginnt jetzt mit der Loslösung desselben von der Schädelbasis.

Indem man mit der linken Hand unter die Stirnlappen dringt, spannen sich die beiden *Nervi olfactorii* an, und wenn man ihre Bulbi nicht rechtzeitig mit dem Skalpellstiel aus der Nische neben der *Crista galli* loslöst, so reissen die Nerven durch und die Bulbi bleiben an der *Dura mater* und nicht an dem Gehirne hängen. Bei mässig starkem Drucke gegen die unteren Flächen der Stirnlappen spannen sich auch die *Nervi optici* etwas an und nach ihrer Durchschneidung werden die beiden *Carotiden* und in der Mitte das *Infundibulum* sichtbar. Wird das letztere allzu stark gedehnt, so reisst es von dem Gehirnanhang ab. Den letzteren untersucht man am zweckmässigsten nach vollständiger Herausnahme des Gehirns, indem man dann denselben aus dem Türkensattel mit Spaltung der harten Haut herauspräparirt. In der Nähe der Sattellehne treten seitlich die *Nervi oculomotorii* und unter den sich anspannenden inneren Rändern des *Tentorium cerebelli* die *Nervi trochleares* auf. Bis zu dieser Stelle ist die Operation leicht ausführbar. Grössere Vorsicht erheischt aber die Trennung der *Falx cerebri* von den oberen Kanten der Felsenbeine. Dieselbe wird am besten so ausgeführt, dass man zuerst die untere Seite des einen Schläfenlappens etwas emporhebt, das Tentorium unter diesem und dann ebenso unter dem der anderen Seite, dicht an der Kante der *Pars petrosa*, abschneidet. Nach der Trennung des Zeltes nimmt man unter ihm die beiden *Nervi trigemini* und aussen am inneren Gehörgang die *Nervi faciales* und *acustici* wahr. Ist auch das kleine Gehirn etwas aus der hinteren Schädelgrube zurückgedrängt, so hat man die neben dem *Clivus Blumenbachii* etwas angespannten beiden *Nervi abducentes* und die in der Nähe der Jugularöffnungen neben einander liegenden *Nervi glossopharyngei*, die *Vagi* und *Accessorii Willisii* zu durchschneiden. Ist der Kopf so gelagert, dass das Gehirn während der Herausnahme durch seine Schwere sich etwas von der Schädelbasis loshebt, so kann man die Durchschneidung der *Nervi hypoglossi*, der *Arteriae vertebrales*, und der *Medulla oblongata* an ihrem unteren Ende durch kräftige Querschnitte leichter ausführen, besonders wenn man ein gewöhnliches, scharfes Skalpell an dem Ende seines Griffes fasst. Hat man die Trennung vollzogen, so streicht man mit der einen flach gehaltenen Hand das kleine Hirn aus der hinteren Schädelgrube heraus, so dass dasselbe von der, schon vorher zur Fixirung des ganzen Gehirns bereit gewesenen anderen Hand, aufgenommen wird.

Hat die Untersuchung der Aussenfläche des auf einem Teller liegenden Gehirnes

allseitig stattgefunden, so legt man es auf seine Basis und öffnet zunächst die seitlichen Ventrikel, indem man zuerst die eine, dann die andere Hemisphäre mittels horizontalen Schnitten schichtenweise abträgt, und wenn die Spalten der seitlichen Ventrikel sichtbar geworden sind, werden sie nach vorn und nach rückwärts durch einfache Schnitte erweitert.

Zur Eröffnung des dritten Ventrikels wird am zweckmässigsten von einer Seitenkammer zur andern durch den Balken und Farnix ein Querschnitt gemacht, und mittels des Scalpellstieles dieselben nach vorn und hinten so zurückgedrängt, dass die *Tela chorioidea* und die *Plexus chorioidei laterales* liegen bleiben.

Dem Seitenventrikel folgt man gegen das untere Horn, indem man der Richtung seines Verlaufes entsprechende Schnitte durch die Schläfenwindungen führt. Der vierte Ventrikel wird am leichtesten freigelegt mittels eines sagittalen Schnittes durch den Wurm des kleinen Gehirns, wonach der Boden der Rautengrube ziemlich klar zu übersehen ist. Schnitte in verschiedener Richtung durch die Windungen und Ganglien gewähren Einsicht in etwa vorhandene gröbere pathologische Veränderungen.

Eröffnung des Schädels beim Neugebornen.

Während die Technik bei Herausnahme des Gehirnes des Neugebornen von der bei Erwachsenen nicht verschieden ist, erheischt die Eröffnung des Schädeldaches bei ersterem deshalb eine besondere Modifikation, weil hier die Knochen noch durch membranöse Stellen miteinander vereinigt sind. Man benützt dieselben, nachdem die Ablösung der äusseren Bedeckung wie beim Erwachsenen stattgefunden hat, um die spitze Branche einer kräftigen Scheere an der Stirnfontanelle neben dem oberen Längsblutleiter einzustechen und dann längs der Pfeil-, Kranz- und Lambdanaht die Scheitelbeine aus der membranösen Stelle auszuschneiden. Ist die Verknöcherung nicht so weit vorgeschritten, so werden die Scheitelbeine mit der Knochenscheere über der Schläfenbeinschuppe von vorn nach hinten abgetragen oder auch durch einen Assistenten zurückgehalten. Das letztere ist besonders dann empfehlenswerth, wenn die einzelnen Knochen nach der Exenteration des Gehirnes für Schliessung der Schädelhöhle wieder Verwendung finden sollen. Ebenso hat man längs der Stirnnaht die Trennung der Stirnbeinhälfte vorzunehmen und diese beiden, entsprechend den *Tubera frontalia*, mit der Scheere abzuschneiden. Auch das obere Ende der *Pars occipitalis ossis occipitis* muss entfernt werden.

Kommt eine kräftige Scheere mit kurzen Branchen in Gebrauch, so dürfte auch bei weit vorgeschrittener Verknöcherung des Schädels beim Neugebornen die Anwendung der Säge, welche bei dünner Beschaffenheit der Knochen das Gehirn leicht verletzt, zu umgehen sein. Die etwas weiche Beschaffenheit des Gehirns der Neugebornen hat man bei Herausnahme desselben stets zu berücksichtigen.

TOPOGRAPHISCH-CHIRURGISCHE

ANATOMIE DES MENSCHEN

von

Dr. RÜDINGER,

ausserordentl. Professor an der Universität, Adjunct und Prosector an der anatomischen Anstalt in München.

DRITTE ABTHEILUNG.

Zweite Hälfte.

(Der Hals und die obere Extremität.)

MIT ZEHN TAFELN

ENTHALTEND VIERZIG FIGUREN

IN LICHTDRUCK VON MAX GEMOSER.

STUTTGART.

VERLAG DER J. G. COTTA'SCHEN BUCHHANDLUNG.

1875.

Buchdruckerei der J. G. Cotta'schen Buchhandlung in Stuttgart.

Inhaltsverzeichniss des Textes.

Dritte Abtheilung.

(Zweite Hälfte.)

Der Hals und die obere Extremität.

	Seite
Der Hals	125
Die Regionen des Halses	126
Die oberflächlichen Schichten	128
Die einzelnen Regionen.	
Regio colli mediana	133
Trigonum colli superius	135
Regio colli lateralis.	
Trigonum caroticum inferius	138
Das mittlere Gebiet der vorderen Halsregion	143
Der Kehlkopf	145
Knorpel, Muskeln und Nerven.	
Die Stimmbänder und die *Ventriculi Morgagnii*	152
Die Schleimhaut und die Drüsen des Kehlkopfes	155
Gefässe des Kehlkopfes	157
Regio pharyngea	159
Muskeln, Fascie und Schleimhaut des Schlundkopfes	161
Gefässe und Nerven des Schlundkopfes	166
Die grösseren Gefäss- und Nervenstämme neben dem Schlundkopf und Larynx	168
Regio thyreo-trachealis	169
Halstheil der Luftröhre	172
Halstheil der Speiseröhre	174
Nerven und Gefässe der Luft- und Speiseröhre	175
Die Nackengegend — *Regio nuchae*	177
Der Halstheil der Wirbelsäule	180
Gefässe der Nackengegend	184
Nerven der Nackengegend	187
Das Rückenmark und seine Häute	187
Die Häute der *Medulla spinalis*	187
Das Rückenmark	189
Die Wurzeln der Rückenmarksnerven	191
Die *Ganglia intervertebralia*	192
Die Gefässe innerhalb des Wirbelkanales	194
Die obere Extremität	197
Die Schultergegend	197
Regio infraclavicularis	198
Die grossen Gefäss- und Nervenstämme	199
Das Schlüsselbein und die *Articulatio sterno-* und *acromio-clavicularis*	200
Regio deltoidea	201
Das Schultergelenk	203

	Seite
Fossa axillaris	206
Introitus axillaris	206
Die grösseren Gefässe und Nerven der Achselhöhle	208
Die kleineren Gefässe und Nerven der Achselhöhle	209
Die Oberarmgegend	210
Die *Fascia brachii*	211
Die Muskeln der Beugeseite des Oberarmes	213
Die Gefässe der Beugeseite	214
Die Streckseite des Oberarmes	216
Der Oberarmknochen	217
Die Ellenbogengegend	218
Die oberflächlichen Gebilde der Ellenbogenbeuge	218
Die tiefen Gebilde der Ellenbogenbeuge	220
Die Streckseite des Ellenbogengelenkes	222
Das Ellenbogengelenk	223
Der Vorderarm	226
Fascia antibrachii, Beugemuskeln und Pronatoren	228
Die Gefässe und Nerven der Beugeseite	232
Die Muskeln an der Streckseite	234
Die Gefässe und Nerven der Streckseite	236
Die Knochen des Vorderarmes	236
Die Hand	237
Die Daumengegend	237
Die Kleinfingergegend	241
Die Handwurzel- und Mittelhandgegend	243
Die Finger	256

DRITTE ABTHEILUNG.

(ZWEITE HÄLFTE.)

DER HALS UND DIE OBERE EXTREMITÄT.

Der Hals.

Der Hals stellt zwischen dem Kopfe und dem Brustkorbe den dünnsten Abschnitt der animalen und vegetativen Röhre des Körpers dar, und da er eine grosse Anzahl lebenswichtiger Gebilde auf engbegrenztem Raume in sich einschliesst, so ist eine eingehende topographisch-anatomische Betrachtung mit Berücksichtigung der mannigfachen operativen Eingriffe, welche am Halse ausgeführt werden, geboten. Dass die verschiedenen Gebilde, welche am Halse vorhanden sind, ihm nicht allein angehören, sondern in angrenzende Gebiete gelangen und daher den Hals nur als Passage benützen, ist aus der speciellen Anatomie bekannt.

Wenn auch die Form des Halses an horizontalen Durchschnitten in verschiedener Höhe etwas variirt, so ist doch die cylindrische mehr oder weniger deutlich an ihm ausgesprochen, besonders beim weiblichen Geschlecht und unterhalb des Kehlkopfes.

Auffallend verschieden zeigt sich die Länge und Dicke des Halses nach Alter und Individualität. Beim Fötus und Neugebornen ist der Halstheil der Wirbelsäule so kurz, dass der Kopf auf dem Thorax ruht und zwischen der Unterkiefergegend einerseits, den Schlüsselbein- und Schulterhöhen-Gegenden andererseits tiefe Spalten sich bilden, welche bei Kindern zu Wundwerden Anlass geben.

Vom zweiten Lebensjahre an bis zur Pubertät wird bei stärkerer Ausbildung der Muskulatur das Höhenwachsthum der Halswirbel relativ bedeutender und der Hals erlangt allmählich seine charakteristischen Formen. Nach den Angaben Richerands sind die Grössendifferenzen der Glottis und des Larynx vom dritten bis zwölften Jahre unmerklich, aber zur Zeit der Pubertät wächst der Larynx so bedeutend, dass z. B. die Glottis beim männlichen Geschlecht in einem Jahre die doppelte Grösse erlangt.

Die Annahme der Alten, dass die langhalsigen Individuen mehr prädisponirt seien für Tuberculose der Lungen und die kurzhalsigen mehr für

Apoplexieen innerhalb der Schädelhöhle, konnten die neueren statistischen Erhebungen nicht so unbedingt bestätigen. Der grössere Blutdruck, welcher innerhalb der Schädelhöhle bei einem Individuum mit kurzem Halse wirksam sein soll, spielt für das Zustandekommen von Blutergüssen sicherlich eine geringere Rolle, als die Erkrankung der Gefässwandungen des Gehirns, und dass der lange Hals der Ausdruck einer Prädisposition für Lungentuberculose sei, wird nach den Erfahrungen der Aerzte schon dadurch widerlegt, dass Menschen mit kurzen Hälsen nicht minder häufig von der genannten Krankheit befallen werden, als solche mit langen Hälsen.

Der männliche Hals zeichnet sich dadurch vor dem weiblichen aus, dass an ersterem der Kehlkopf wegen seiner Grösse stark prominirt, während er an letzterem klein ist und sich kaum über die vordere Halsfläche erhebt.

Wenn auch die Dicke und Fülle des Halses vorwiegend abhängig sind von der Stärke der Muskulatur und der Fettablagerung, so spielt der Grad der Entwickelung der Schilddrüse bei derselben doch eine wesentliche Rolle.

Die Regionen des Halses.

Die äusserliche Abgrenzung des Halses von den benachbarten Körpertheilen ist an seiner vorderen und seitlichen Fläche deutlicher ausgesprochen als rückwärts; denn aufwärts ist es die Basis des Unterkieferkörpers und abwärts der obere Rand des Brustbeinhandgriffes im Verein mit den beiden Schlüsselbeinen, welche hier den Hals umrahmen. Zeigen sich die Muskeln nur mässig stark entwickelt und die Fettablagerung gering, so können an der vorderen und seitlichen Fläche die Hauptregionen äusserlich gefühlt und selbst leicht gesehen werden. Viel weniger bestimmt können die Grenzen an seiner hinteren oder Nackenfläche angegeben werden. Weder die Vereinigung des Atlas mit dem Hinterhaupt, noch die ersten Rippen in ihrer Verbindung mit dem ersten Brustwirbel sind, wenn man den Dornfortsatz der *Vertebra prominens* ausnimmt, äusserlich scharf markirt.

Die ältere Eintheilung in vier Hauptgegenden, von denen jede einzelne wieder in kleine Unterabtheilungen zerlegt werden kann, ist insoferne die zweckmässigste, als sie sich an die natürlichen Muskelgrenzen hält, und hiernach unterscheidet man folgende Regionen: Die erste wird als vordere, mittlere Gegend — *Regio colli anterior s. mediana* —, die zweite und dritte als seitliche rechte und linke — *Regio lateralis colli dextra et sinistra* — und

die vierte als hintere Hals- oder Nackenregion — *Regio colli posterior s. R. nuchae* — bezeichnet.

Die vordere, mittlere Halsregion stellt ein ungleichseitiges Viereck dar, welches oben vom Unterkiefer, unten vom Brustbeinhandgriff und seitlich von den beiden Kopfnickern umschlossen wird.

Ihr oberes breiteres Gebiet zerfällt durch die eigenthümliche Anordnung der Muskeln in mehrere Unterabtheilungen. So gestaltet sich der Raum seitlich zwischen dem Unterkiefer und den beiden Bäuchen des *Musculus digastricus* zur *Regio submaxillaris s. Trigonum submaxillare*. Zwischen dem *Digastricus*, dem *Musc. omohyoideus* und dem Kopfnicker entsteht ebenfalls ein dreieckiger Raum, in welchem man zum oberen Ende der *Carotis communis* gelangen kann und der desshalb *Trigonum caroticum superius s. T. colli superius* bezeichnet wird. In diesem Dreieck findet die Theilung der *Carotis communis* in ihre Endäste statt und die genannten Muskeln werden als Anhaltspunkte bei Unterbindung mehrerer Gefässstämme der *Carotis externa* und des oberen Endes der *Carotis communis* benützt.

In dem mittleren Terrain, vom Kinn bis zu dem Brustbein, hat man eine grössere Anzahl Regionen angenommen. Sie haben ihre Namen von den Gebilden, welche sie enthalten, entlehnt. Die *Regio submentalis* umfasst den Raum zwischen Unterkiefer und Zungenbein, und in ihm gelangen wir zur Zungenmuskulatur und zum Boden der Mundhöhle. Die *Regio hyo-laryngea* entspricht der Ausdehnung des Zungenbeines und des Kehlkopfes. An diese reiht sich unten die Luftröhrengegend — *Regio trachealis* — mit der Schilddrüsengegend — *Regio thyreoidea* — und der *Fossa suprasternalis s. jugularis* an. Keine von diesen angeführten Gegenden schwankt bezüglich ihrer Grösse mehr als die *Regio thyreoidea;* denn die gefässreiche Drüse ist noch innerhalb normaler Grenzen nicht unbedeutenden An- und Abschwellungen unterworfen.

Unter der seitlichen Halsgegend — *Regio colli lateralis* — versteht man den Raum zwischen dem Kopfnicker und dem Kappenmuskel. Dieselbe ist abwärts ziemlich breit und findet ihre Abgrenzung durch das prominirende Schlüsselbein. Aufwärts dagegen geht sie ohne scharfe Markirung in die Hinterhauptgegend über. Werden für die drei grossen Halsregionen die Ränder der Kopfnicker als Grenzen angenommen, so bleibt das ganze Gebiet, welches von den beiden Muskeln gedeckt wird, ausgeschlossen und es wäre somit eine eigene Kopfnickerregion zu beschreiben. Um jedoch Wiederholungen zu vermeiden, sollen die Gebilde, welche aussen und innen an die Kopfnicker grenzen, bei der Darstellung der vorderen und seitlichen Halsgegenden ihre Betrachtung finden.

Die seitliche Halsgegend wird unmittelbar über dem Schlüsselbein von dem hinteren Bauch des *Musc. omohyoideus* durchzogen, so dass zwischen diesem Muskel, dem Kopfnicker und dem Schlüsselbein abermals ein Dreieck — *Trigonum colli s. caroticum inferius s. Trig. supraclaviculare* — gebildet wird. Dieses Dreieck ist ein kleinerer Abschnitt in jener Mulde, welche bei gesteigerten Respirationsbewegungen magerer Individuen über dem Schlüsselbein deutlich sichtbar wird und unter dem Namen *Fossa supraclavicularis* bekannt ist.

Die hintere Hals- oder Nackengegend — *Regio cervicalis posterior s. R. nuchae* — entspricht der Ausdehnung der beiden Kappenmuskeln am Halse. Oben schon wurde erwähnt, dass weder die obere, noch die untere Grenze dieser Region äusserlich bestimmt werden kann. Abwärts an der ersten Rippe sind es die zahlreichen vom Thorax aus nach dem Nacken emporsteigenden und aufwärts die von dem Halsabschnitt der Wirbelsäule aus zum Hinterhaupt gelangenden Muskeln, welche die beiden Grenzgebiete vollständig verwischen.

Die oberflächlichen Schichten des Halses.

Die äussere Haut des Halses (bei dem Manne bis zur *Regio laryngea* herab behaart) ist ziemlich dünn und innig mit dem *Platysma myoides*, aber an jenen Stellen, wo dieser Muskel fehlt, so lose mit der Fascie vereinigt, dass sie in Falten abgehoben und bei Transplantationen leicht in grosser Ausdehnung verschoben werden kann. Ihre innige Vereinigung mit dem *Musc. subcutaneus colli* hat zur Folge, dass wenn quere Verwundungen am Halse vorkommen, die Wundränder sehr stark klaffen. Ihr Gefässreichthum ist geringer, als jener des Gesichtes. Die sensiblen Nerven der Haut stammen sämmtlich von Rückenmarksnerven, denn wenn auch der *Nerv. subcutaneus colli superior* aus dem siebenten Gehirnnerven zum oberen Halsgebiet gelangt, so ist doch anzunehmen, dass derselbe keine sensiblen Fasern führt, sondern nur motorische für das *Platysma myoides*.

In der ganzen Ausdehnung der beiden *Musculi subcutanei colli* erscheint das Unterhautfettgewebe minder stark entwickelt als an den übrigen Stellen und nicht nur der Schwund des Fettes unter der Haut, sondern auch der in der Tiefe zwischen den Muskeln und den verschiedenen Organen hat die scharfen Zeichnungen der einzelnen Halsmuskeln und das Einsinken der Gruben bei sehr abgemagerten Individuen zur Folge.

Das *Platysma myoides* stellt eine dünne Muskellamelle unter der Haut dar, welche in der *Fossa infraclavicularis* an der Brust beginnt, über das Schlüsselbein an der seitlichen Halsgegend und vor dem Kopfnicker emporsteigt, um an der *Pars mentalis* des Unterkiefers theilweise sich zu befestigen. Während die medialen Abtheilungen am unteren Abschnitt des Halses von einander etwas abstehen, erreichen sie sich unter dem Kinn, kreuzen sich mitunter und heften sich an die Basis des Unterkiefers fest. Die laterale Parthie zieht in das Gesicht, wo sie in den *Orbicularis oris* als *Risorius Santorini* ausstrahlt. Hyrtl schreibt diesem Muskel mit Recht eine saugende Attraction zu, indem derselbe bei einer gewissen Fixation am Unterkiefer- und Schlüsselbein die mit ihm in Verbindung stehenden oberflächlichen Halsvenen hebt, d. h. erweitert und so den Zufluss des venösen Blutes zu ihnen vom Kopfe herab begünstigt.

Unter dem *Platysma myoides* lagern die oberflächlichen Venen des Halses. Die laterale *Vena jugularis externa* ist die stärkste. Sie entsteht gewöhnlich aus der *Vena temporalis*, geht durch die Ohrspeicheldrüse hindurch und empfängt von dieser, den angrenzenden Gebilden: dem Ohre und dem Masseter, sowie von der hinteren Ohrfläche und dem *Foramen mastoideum* des Schläfebeines Zweige. Sie führt in der Parotis und bis in das *Trigonum submaxillare* hinein den Namen *Vena facialis posterior*. In senkrechter Richtung gelangt sie dann als *Vena jugularis externa* über den Kopfnicker herab nach der *Fossa supraclavicularis*, wo sie in der Nähe des lateralen Randes der *Pars clavicularis* des Kopfnickers durch eine Lücke der Fascie in die Tiefe zieht, um in den Winkel zwischen der *Vena subclavia* und der *Jugularis communis* einzumünden. Zuweilen anastomosirt dieselbe durch einen Zweig mit der *Vena cephalica* des Armes. Derselbe geht alsdann über das Schlüsselbein nach der *Fossa infraclavicularis*. Wird die Tenotomie des Kopfnickers in der Nähe des Schlüsselbeines ausgeführt, so muss die Lage der *Jugularis externa* zu diesem Muskel beachtet werden.

Im mittleren Abschnitt des Halses bildet der *Sternocleidomastoideus* eine feste Unterlage für die Vene und an dieser Stelle kann daher auch die Venesection ausgeführt werden.

Die *Vena cervicalis superficialis media* verhält sich in der mittleren Halsregion, wie die *Vena jugularis externa*. Sie beginnt gewöhnlich in der Kinngegend, anastomosirt mit den Zweigen der *Vena jugularis interna* und *externa*, und indem sie in der Mitte des Halses nach der *Fossa suprasternalis* gekommen ist, perforirt sie die Halsfascie und vereinigt sich hinter dem Kopfnicker gewöhnlich mit der äusseren Drosselvene.

Werden die dünnen *Musculi subcutanei colli* zurückgenommen, so tritt

unter denselben die *Fascia cervicalis* auf, eine bindegewebige Umhüllung der verschiedenen Gebilde, welche in praktischer Beziehung vielfaches Interesse darbietet.

Die Halsfascie kann, obgleich sie an verschiedenen Stellen in ihrer anatomischen Anordnung manche Eigenthümlichkeit besitzt, ziemlich einfach aufgefasst werden. Es erscheint am zweckmässigsten, nur zwei Lagen an der Halsfascie zu unterscheiden, denn wollte man alle einzelnen Bindegewebsscheiden der Muskeln als Theile derselben ansehen, so würde man auf der einen Seite der anatomischen Anordnung nicht gerecht und auf der anderen Seite könnte die höchst complicirte Darstellung geeignet sein, Praktiker zu veranlassen, das physiologisch und praktisch wichtige Kapitel über die Halsfascie möglichst rasch zu überschlagen.

Die oberflächliche Halsfascie — *Fascia cervicalis superficialis* — umhüllt alle vor den Halseingeweiden liegenden Theile und steht mit dem Perimysium der Muskeln in Zusammenhang.

Die tiefe Halsfascie — *Fascia cervicalis profunda* — gelangt als Fortsetzung der oberflächlichen nach den grossen Gefässstämmen, umhüllt dieselben und vereinigt sich zwischen der Wirbelsäule und den Eingeweiden des Halses mit jener der anderen Seite.

Was die specielle Anordnung der oberflächlichen Fascie anlangt, so ist dieselbe in der Kinngegend an den Unterkiefer angeheftet. Seitlich bildet sie eine Nische zur Aufnahme der *Glandula submaxillaris*. Das oberflächliche Blatt an dieser Nische, welches die Drüse aussen deckt, geht in die *Fascia parotideo-masseterica* über, während das tiefe innen an der Drüse nach aufwärts gelangt, um sich an dem Griffelfortsatz und dem *Ligamentum stylomaxillare* zu befestigen. Auch mit den Sehnen des *Musc. digastricus* und des *Stylohyoideus* hängt dieses Blatt innig zusammen, so dass innen an der Drüse eine feste Wand gebildet wird, welche sich vorn über dem *Musc. mylohyoideus* in lockerem Bindegewebe verliert und in das Perimysium der übrigen Muskeln übergeht.

Es unterliegt keinem Zweifel, dass der *Musc. digastricus* und der *Stylohyoideus* spannend auf die Fascie einwirken und dadurch möglicherweise eine Compression auf die *Glandula submaxillaris* ausüben können. Durch die erwähnte Nische läuft die *Art. maxillaris externa*, die *Vena facialis anterior* und der vordere Ast der *Vena facialis posterior* hindurch.

Folgt man der Fascie gegen die *Regio laryngea* und *R. thyreoidea* hin, so erkennt man, dass sie einfach über die Muskeln hinzieht und mit dem Perimysium derselben und der Bindegewebsumhüllung der Schilddrüse zusammenhängt. Bevor die Fascie den Brustbeinhandgriff erreicht, spaltet sie

sich in zwei durch Fett getrennte Blätter, von denen das vordere mit dem Brustbeinrand verwächst, das hintere etwas tiefer sich an der Innenfläche des *Manubrium sterni* befestigt. Durch diese beiden Blätter erlangt die obere Brustapertur und somit der vordere Mittelfellraum seinen Abschluss. Wird bei Halswunden die Fascie mit eingeschnitten, so kann sich unter ihr ein Emphysem bilden, welches bis zum Mittelfellraum vordringt. Da jedoch bei vielen operativen Eingriffen, wobei die Fascie sicherlich verletzt wird, kein Emphysem des Mittelfellraumes zu Stande kömmt, so ist anzunehmen, dass bei der Entstehung desselben noch andere Bedingungen, welche nicht hinlänglich klar sind, mit in Betracht kommen.

Dass Abscesse, welche von den verschiedenen Gebilden des Halses innerhalb der Fascie ausgehen, sich in dem lockeren Bindegewebe nach dem Mittelfellraum senken und gefahrdrohende Zufälle herbeiführen können, ist eine vielfach constatirte Thatsache.

Präparirt man die Fascie an der seitlichen Halsgegend, so findet man, dass sie auch hier mehrere Eigenthümlichkeiten darbietet. Der Oeffnung zum Durchtritt der *Vena jugularis externa* wurde schon Erwähnung gethan, aber den von Dittel beschriebenen sehnigen Bogen in der Umgebung dieser Lücke kann man nur äusserst selten wahrnehmen. Neben dieser Oeffnung sind über dem Schlüsselbein noch kleinere Spalten zum Durchtritt der Zweige der *Nervi supraclaviculares* und kleiner arterieller Gefässe vorhanden.

Da die Fascie am Schlüsselbein fixirt ist, so erlangt ihr Zusammenhang mit der Sehne und dem vorderen Bauche des *Musc. omohyoideus* ein nicht geringes physiologisches Interesse. Dieser Zusammenhang kömmt am klarsten zum Vorschein, wenn man den Kopfnicker in seiner Mitte quer durchschneidet und denselben dann sorgfältig zurückpräparirt. Die Verbindung der Fascie mit dem *Omohyoideus* ist eine so innige, dass sie durch den Muskel leicht gespannt werden kann.

Am Kappenmuskel bildet die *Fascia superficialis* zwei Blätter, welche denselben zwischen sich fassen und dann am *Ligamentum nuchae* Befestigung finden. Die Scheide, welche die Binde am Kopfnicker bildet, ist in dessen unterer Hälfte vorn sehr dünn, oben dagegen stark und mit einigen Lücken zum Durchtritt der *Nervi subcutanei colli* versehen.

Auch hat man die Bindegewebsumhüllung des *Levator scapulae* und der *Musculi scaleni*, sowie die Scheiden der Nerven und Gefässe, welche die Achselhöhle durchziehen, als Fortsetzung der *Fascia colli* ansehen wollen. Ob letztere Annahme begründet ist, will ich dahin gestellt sein lassen. Ich kann mich nicht entschliessen, jede bindegewebige Lamelle, welche mit

einer Fascie zusammenhängt, als Theil derselben zu betrachten. Zur Entscheidung der Frage, ob die einfache Bindegewebsumhüllung eines Gebildes eine Fascie ist oder nicht, sollte in erster Reihe ihre physiologische Bedeutung mit in Betracht gezogen werden.

Die *Fascia colli profunda* kann als direkte Fortsetzung der oberflächlichen Binde betrachtet werden. Sie geht hinter dem Kopfnicker auf die grossen Gefässstämme über, indem sie eine Scheide um die *Carotis communis*, die *Vena jugularis communis* und den *Nerv. vagus* bildet. Diese drei Gebilde werden so eingeschlossen, dass zwischen der Schlagader und der Vene ein starker Fortsatz der Scheide sich einschiebt. Der Grenzstrang des *Nerv. sympathicus* liegt hinten an dieser Scheide und der *Ramus descendens nervi hypoglossi* in ihrer vorderen Wand. Nach Bildung der Gefässscheide setzt sich die Fascie zwischen Speiseröhre und Schlundkopf einerseits und Wirbelsäule andererseits fort und vereinigt sich in der Mittellinie mit der der anderen Seite.

Die *Fascia pharyngea* ist demnach nur als eine Fortsetzung der tiefen Halsbinde anzusehen. Gegen den hinteren Mittelfellraum hin geht sie in das die verschiedenen Gebilde umhüllende Bindegewebe über, so dass Blutergüsse und Abscesse, welche von den Wirbelkörpern oder anderen Gebilden ausgehen, sich nach dem *Cavum mediastini* hin um so leichter senken, als die retroviscerale Fascie beiderseits mit den *Processus transversi* in innigem Zusammenhang steht.

Wenn Henke Injectionen in den Raum zwischen dem Schlundkopf und der Wirbelsäule ausführte, so füllte sich die retroviscerale Spalte bis herab an das untere Ende der Luftröhre. Das Bindegewebe um die Speiseröhre herum war vollständig infiltrirt. Das gefrorne Oedem setzte sich auch neben den Eingeweiden des Halses nach vorn bis zur Mittellinie, dann unter dem Schlüsselbein nach der Achselhöhle, der *Fossa supraspinata* und in den Zwischenraum zwischen *Musc. subscapularis* und *Serratus anticus major* hin fort. Diese Wege können auch Abscesse und Blutergüsse einschlagen. Dass man die bindegewebigen Umhüllungen der Speiseröhre und des Pharynx nicht als scharfbegrenzte hautartige Fascienblätter, wie etwa die *Fascia lata* des Oberschenkels, auffassen darf, haben schon Henle und Henke mit Recht hervorgehoben. Einer physiologisch wichtigen Beziehung der *Fascia colli* zu den Venen hat Hyrtl seine Aufmerksamkeit zugewendet. Die *Vena jugularis* und nach Hyrtl auch die *Vena subclavia* sind an jener Stelle, wo sie zur *V. anonyma* zusammenfliessen, so innig mit der *Fascia colli profunda* verbunden, dass ihre *Lumina*, wenn die Gefässe quer durchschnitten werden, nicht verstreichen, sondern klaffend bleiben.

Die dünnen Venenwände, sagt Hyrtl, mussten durch fibröse Scheiden fixirt sein, wenn dieselben bei der Saugwirkung des Herzens dem äussern Luftdruck Widerstand leisten sollen. Da ferner die Venen mittelst der Fascien fixirt sind, so müssen letztere bei der Anspannung durch Muskeln erweiternd auf die Lumina der ersteren einwirken, wodurch eine Saugbewegung sich äussert, die eine Füllung mit Blut von peripherisch gelegenen Venenzweigen zur Folge hat. Es ist wahrscheinlich, dass die Gefährlichkeit der Venenverletzungen mit Lufteintritt an dem Halse auf dieser anatomischen Anordnung der Venen beruht, denn bei Verletzungen der Venen an anderen Körperstellen tritt minder leicht Luft ein, als bei denen am Halse.

Die einzelnen Regionen des Halses.

Regio colli mediana.

In der mittleren Halsregion soll zunächst in Betracht gezogen werden die *Regio submaxillaris*. (S. Taf. VII, Fig. A.) Diese Region wird durch die Anordnung des *Musc. biventer maxillae inferioris* am Unterkiefer hervorgerufen. Indem dieser Muskel mit seinem hinteren Bauch in der *Incisura mastoidea* entspringt, mit seiner runden Sehne am Zungenbein fixirt ist und dann in den vorderen Bauch übergeht, welcher sich in einem Grübchen an der Innenfläche der Basis des Unterkiefers neben dem der anderen Seite befestigt, wird eine Grube unter der Basis des Unterkiefers gebildet, die in der Tiefe an den lateralen Abschnitt des Bodens der Mundhöhle angrenzt. Aeusserlich ist die untere Grenze dieser Region, bei welcher sich auch der *Stylohyoideus* betheiligt, weder dem Gesichts- noch dem Gefühlssinn zugänglich, daher es schwer ist, die *Regio submaxillaris* von dem *Trigonum colli superius* äusserlich abzugrenzen, und für Bestimmung dieses Grenzgebietes nur eine Linie in Anwendung kommen kann, welche man vom Zungenbeinkörper zur Spitze der *Pars mastoidea* zieht. In der *Fossa submaxillaris* findet das untere Ende der Ohrspeicheldrüse und die Unterkieferdrüse Aufnahme.

Bei der Besprechung der einzelnen Gebilde kann die Tafel VII, Fig. A als Anhaltspunkt dienen. Ist die Haut in dieser Region zurückgenommen, so sieht man aus der Parotis und dann aus der Fascie den *Nerv. subcutaneus colli superior* vom Facialis hervortreten. Er verbreitet sich in dem *Platysma*

myoides. Wenn dieser Nervenzweig in seinen peripherischen Zweigen sensible Fasern führt, so entstammen dieselben dem mittleren Halsnerv, welcher von den Rückenmarksnerven ausgeht.

Das Verhalten der Fascie an der Unterkieferdrüse wurde oben schon besprochen. Spaltet man die Fascie, so tritt die *Vena facialis anterior* auf, welche eine Anastomose mit der mittleren oberflächlichen Halsvene eingeht und dann sich mit einem Ast der *Vena temporalis (Vena facialis posterior)* vereinigt, um die *Vena facialis communis* zu bilden. Diese läuft aussen am Digastricus vorbei, um in das *Trigonum caroticum superius* zu gelangen. In unserer Abbildung geht die *Vena facialis anterior* direkt in die *Jugularis externa* über. An der *Glandula submaxillaris* gesellt sich zur Vene die *Art. facialis*, welche als Zweig der *Carotis externa* das hintere Fascienblatt an der Drüse durchbricht und nach Abgabe der Drüsenästchen über die Basis des Unterkiefers nach der Gesichtsfläche sich begibt.

Mit den Arterien und Venen nehmen auch die Lymphgefässe, die aus dem Gesichte herabsteigen, ihren Verlauf, und sie durchsetzen mehrere kleine Lymphdrüsen, welche auf der *Glandula submaxillaris* ihre Lage nehmen. Ihre Anschwellungen können leicht mit Vergrösserungen der Speicheldrüse verwechselt werden.

Die *Glandula submaxillaris* liegt als rundliche plattgedrückte Drüse so am Unterkiefer, dass sie bei gesenktem Kopfe ganz unter die *Basis maxillae inferioris* rückt, dagegen bei stark nach rückwärts gestrecktem Kopfe über der Sehne des Digastricus leicht zugänglich ist. Bei der nachträglich zu erwähnenden Unterbindung der *Art. lingualis* wird ihr unterer Rand gestreift, und die ganze Drüse kann nach aufwärts verschoben werden. Aus den einzelnen Acini der Drüsensubstanz entwickelt sich der dünnwandige contractile Ausführungsgang — *Ductus Whartonianus* — welcher über dem *Musc. mylohyoideus* nach der *Papilla sublingualis* zieht und neben dem *Frenulum linguae* mündet.

Drängt man die Drüse etwas nach abwärts, so tritt über ihr der *Nerv. mylohyoideus* auf, ein motorischer Zweig, welcher von dem *Sulcus mylohyoideus* aus nach dem vorderen Bauche des *Digastricus* und dem *Musc. mylohyoideus* gelangt. Es hat physiologisches und praktisches Interesse, dass der vordere Bauch des *Digastricus* vom dritten Ast des *Trigeminus* und der hintere Bauch desselben Muskels vom *N. facialis* innervirt wird.

Wird die Drüse stark nach abwärts gezerrt, so erscheint über derselben der *Nerv. lingualis*, welcher insoferne mit der Drüse in Zusammenhang steht, als die zahlreichen Bündel, welche aus dem über ihr liegenden *Ganglion submaxillare* abstammen, die Drüsensubstanz versorgen. Die sym-

pathischen Nerven begeben sich mit den arteriellen Gefässen zur Unterkieferspeicheldrüse.

Der motorische Zungennerv — *N. hypoglossus* — tritt dicht innen an der Sehne des *Musc. digastricus* in die *Fossa submaxillaris*. Der Nervenstamm beschreibt in dem *Trigonum colli superius* einen Bogen und begibt sich dann lateralwärts am grossen Horn des Zungenbeins nach oben gegen die Zungenmuskeln. Ueber dem Zungenbeinhorn liegt der Nervenstamm lateralwärts an einem platten Muskel — *Musc. hyoglossus* —, welcher von dem grossen Zungenbeinhorn entspringt und nach oben gegen den Seitenrand der Zunge ausläuft. Innen von diesem Muskel nimmt die *Art. lingualis* 2—3 Millimeter über dem Zungenbeinhorn ihre Lage. Als Zweig der *Carotis externa* macht die *Art. lingualis* in der Regel zuerst einen nach aufwärts convexen Bogen, bevor sie hinter den *M. hyoglossus* gelangt, und an dieser Stelle ist ihre Unterbindung weniger leicht ausführbar, als nach Lostrennung des Muskels vom grossen Zungenbeinhorn. In dem hinteren Gebiet der *Fossa submaxillaris* befinden sich noch die Endäste der *Carotis externa*, welche innen am *Digastricus* und *Stylohyoideus* emporsteigen, dann der *Nerv. accessorius Willisii*, der *Vagus*, der *Glossopharyngeus* und der *Sympathicus*, welche bei Beschreibung des Schlundkopfes Erwähnung finden: denn die ganze Innenwand der *Fossa submaxillaris* wird vorn von den Zungenmuskeln und hinten von dem lateralen Gebiet des Schlundkopfes gebildet.

Trigonum caroticum superius.

(S. Taf. VII. Fig. A.)

Das obere carotische Dreieck ist umrahmt von dem Kopfnicker, dem *Omohyoideus* und dem *Digastricus*. Seine Basis fällt an den zuletzt genannten Muskel und seine Spitze an die Kreuzungsstelle des *Sternocleidomastoideus* mit dem *Omohyoideus*. Sind die Muskeln stark entwickelt und ist der Hals kurz, so erscheint das Dreieck ziemlich eng. Bei langen mageren Hälsen und schwacher Muskulatur ist es geräumig.

Von den oberflächlichen Gebilden, welchen man in dieser Grube begegnet, ist es neben den variablen Venen der *Nerv. subcutaneus colli medius*, ein ansehnlicher sensibler Hautnerv, der sich um den lateralen Rand des Kopfnickers herumschlingt und dann auf demselben die Fascie durchbohrt und in die Haut der mittleren Halsgegend ausstrahlt. Mit diesem Nerv tritt auch der *Nerv. auricularis magnus* auf die äussere Fläche des

Kopfnickers, wo er in der Nähe der *Vena jugularis externa* nach der Ohrmuschel emporsteigt. Wenn man die Fascie entfernt, so begegnet man der *Vena facialis communis*, welche aussen am *Digastricus* das *Trigonum caroticum* erreicht. Auch noch andere Venenzweige durchziehen unmittelbar unter der Fascie die Grube. Theils sind es Anastomosen mit den oberflächlichen Venen, theils Zweige, die von der Schilddrüse aus, vor der Gefässscheide, nach oben und aussen sich mit den grösseren Venen verbinden. Der Kopfnicker deckt im mittleren Abschnitt des Halses die *Carotis communis* und die *Vena jugularis communis*. Wird der Muskel etwas nach aussen gezogen, so tritt die gemeinsame Scheide genannter Gefässe auf. Aber der äusseren Haut und der Fascie noch näher gerückt sind an der lateralen schiefen Fläche des Kehlkopfes die *Art.* und *Vena thyreoidea superior*. Beide Gefässe gelangen, das erstere als unterster Zweig der *Carotis externa* und letzteres als Ast der *Vena jugularis communis*, in etwas geschlängelter Anordnung zur Schilddrüse. Die Schlagader kann in dem *Trigonum caroticum superius* unterbunden werden, indem man sich nahe an den lateralen Rand des oberen Bauches des *Omohyoideus* hält.

In inniger gegenseitiger Beziehung stehen in dem *Trigonum caroticum* zu einander die *Carotis* und ihre Zweige, die *Vena jugularis interna*, die *Jugul. communis* und der *Nerv. hypoglossus*. Zunächst begegnet man unter den genannten Venen dem Stamm des *Nerv. hypoglossus*. Derselbe tritt zwischen der *Carotis* und der *Vena jugularis interna* herab und bildet im oberen Theil des *Trigonum caroticum superius* den nach unten convexen *Arcus nervi hypoglossi*. Von diesem Bogen aus geht der *Ramus thyreohyoideus* zum gleichnamigen Muskel. Wird der Nervenstamm bei Halswunden durchschnitten, so tritt Lähmung der entsprechenden Zungenmuskeln ein, Störungen, welche häufig der Beurtheilung der Gerichtsärzte zugewiesen werden.

Da, wo der *Arcus nervi hypoglossi* beginnt, sendet er unter der *Art. sternocleido-mastoidea* den *Ramus descendens* nach abwärts. Derselbe durchzieht die Gefässscheide und liegt dann vor derselben, so dass man ihn berücksichtigen muss, wenn die *Carotis communis* an ihrem oberen Ende unterbunden wird. Zu beachten ist auch noch, dass unmittelbar über der Kreuzungsstelle des Kopfnickers mit dem *Omohyoideus* ein Zweig der Halsnerven zum *Ramus descendens hypoglossi* tritt; derselbe stellt die *Ansa nervi hypoglossi*, die zuweilen doppelt und selbst dreifach ist, dar. Findet eine Verletzung des *Nervus hypoglossus* oberhalb seines Bogens statt, so können die vordern langen Halsmuskeln, der *Musc. omohyoideus, sternohyoideus* und *sternothyreoideus* in Funktion bleiben, denn sie beziehen von

der *Ansa nervi hypoglossi*, d. h. vom Rückenmarksnerven, ihre Zweige. Immer wird eine Verletzung des Nervenstammes an genannter Stelle von einer starken Blutung begleitet sein, denn die grösste Anzahl der Zweige, welche sich zur *Vena jugularis communis* vereinigt, sowie die Aeste der *Carotis externa*, umgeben den Stamm des *Hypoglossus*. Die beiden Hauptgefässstämme, die *Carotis communis* und die *Vena jugularis communis*, verhalten sich so zueinander, dass die Schlagader immer an die Eingeweide des Halses angrenzt, während die weite Vene aussen gelagert ist.

Rückwärts in der Rinne zwischen den beiden Gefässen nimmt der *Nerv. vagus* seine Lage und dieser verdient bei Isolirung der *Carotis* zum Zwecke der Unterbindung besondere Beachtung.

Die dünnen physiologisch wichtigen *Nervi cardiaci*, welche vom *Vagus* und *Sympathicus* ausgehen und längs der *Carotis communis* nach dem Herzen ihren Verlauf nehmen, verdienen hier auch Erwähnung, obschon dieselben wegen ihrer Feinheit bei der Unterbindung der *Carotis* am Lebenden kaum zur Ansicht gelangen. Hinter der Gefässscheide, mehr gegen die Wirbelsäule hin, steigt der Grenzstrang des *N. sympathicus* nach abwärts. Demselben droht noch weniger Gefahr, bei der Carotisunterbindung mit in die Ligatur gebracht zu werden, als dem Vagus, welcher den Gefässstämmen näher liegt.

An der lateralen Seite des Kehlkopfes, zwischen dem Zungenbein und dem Schildknorpel, sind noch der *Nerv. laryngeus superior*, die gleichnamige Arterie und Vene zu erwähnen. Sie laufen in schiefer Richtung nach dem *Ligamentum thyreohyoideum* und treten in das Innere des Kehlkopfes ein. Oben und aussen wird das *Trigonum caroticum* durchzogen von dem motorischen elften Gehirnnerven, dem *Nerv. accessorius Willisii*, welcher dem Kopfnicker Zweige zuführt. Seine Lage ist so verborgen unter dem Kopfnicker, dass er nur bei einer tief gehenden Schnittwunde oder bei einer Stichwunde einer Verletzung ausgesetzt ist. Er innervirt den Kappenmuskel und nach der gangbaren Meinung auch den Kopfnicker. Es ist jedoch wahrscheinlich, dass dem letzteren Zweige aus den Rückenmarksnerven, welche mit dem elften Gehirnnerven anastomosiren, zugeführt werden.

Die kleinen Venenstämme, welche sich zur *Vena jugularis communis* vereinigen, treten, wie schon erwähnt, innen und aussen am *Digastricus* in das *Trigonum caroticum* und decken die arteriellen Zweige der *Carotis externa* vollständig. Auf und zwischen den Venen sind zahlreiche Lymphdrüsen, die *Glandulae cervicales superiores*, vorhanden. Sie sind bei tuberculösen und skrophulösen Individuen häufig zu grossen Geschwülsten

umgewandelt, welche die Gefässe zu comprimiren vermögen. Bei der operativen Entfernung derselben muss man sich daran erinnern, dass sie mit den Gefässen, besonders mit den Venen, in innigem Contakt stehen.

Regio colli lateralis.

(S. Taf. VII, Fig. B.)

Die seitliche Halsregion ist der Raum zwischen Kopfnicker und Kappenmuskel. Abwärts findet sie durch das vorspringende Schlüsselbein ihre Grenze, und aufwärts geht sie ununterbrochen in die Hinterhauptsgegend über. Die Muskelbegrenzung der seitlichen Halsregion zeigt zuweilen eine Variation, welche darin besteht, dass der Kappenmuskel mit seinem Ansatz am Schlüsselbein den Kopfnicker erreicht, so dass gar keine muskelfreie Stelle zwischen den beiden Muskeln übrig bleibt, eine Anordnung, welche bei Unterbindung der *Art. subclavia* über dem Schlüsselbein Beachtung verdient. Bei diesem Verhalten des Kappenmuskels findet sich in ihm gewöhnlich unmittelbar über dem Schlüsselbein eine Lücke, welche durch einen sehnigen Bogen der Muskelfasern begrenzt wird. Sie dient zum Durchtritt der *Vena jugularis externa* und einiger *Nervi supraclaviculares*.

Die Beziehung des hinteren Bauches des *Omohyoideus* zum Schlüsselbein und Kopfnicker erzeugt in der unteren Abtheilung der seitlichen Halsgegend das

Trigonum caroticum inferius.

(S. Taf. VII, Fig. B.)

Das untere carotische Dreieck findet vorn seine Begrenzung durch den Kopfnicker, unten durch das vorspringende Schlüsselbein und oben durch den *Omohyoideus*.

Bei sehr mageren Menschen sieht man, dass der *Omohyoideus* bei seiner Contraction an die Haut anschnellt, ohne jedoch durch die Weichtheile hindurch fühlbar zu sein. Er bietet mitunter ein variables Verhalten dar, indem er, anstatt vom Schulterblatt, vom Körper des Schlüsselbeins entspringt und in diesem Falle das untere carotische Dreieck sehr beengt. Auch zerfällt zuweilen sein hinterer Bauch in zwei Abtheilungen, von denen die eine zum Zungenbein, die andere in horizontaler Richtung vor dem *Sternohyoideus* zur Mitte des Halses geht und sich hier mit der der anderen Seite verbindet.

Als innere Wand des *Trigonum caroticum inferius*, sowie der ganzen seitlichen Halsregion muss man die Muskellage ansehen, welche mit dem lateralen Abschnitt der Halswirbelsäule in Zusammenhang steht. Hinter dem Kopfnicker sind es zunächst die drei Rippenhalter *(Scaleni)*, welche schon oben Erwähnung fanden. Sie gehen von den Höckern der *Processus transversi* aus und setzen sich an die beiden ersten Rippen so fest, dass diese von den genannten Muskeln gehoben, d. h. in inspiratorische Stellung gebracht werden können. Zwischen dem vorderen und mittleren Rippenhalter bleibt eine unten weitere, oben engere Spalte zum Durchtritt der *Art. subclavia* und der Bündel des *Plexus cervicalis inferior*. Hinten reiht sich der *Levator scapulae* an, ein länglicher Muskel, welcher mit vier Zacken von den hinteren Höckern der Querfortsätze der vier oberen Halswirbel ausgeht und am medialen Winkel des oberen Schulterblattrandes Ansatz findet.

Mehr an der Rückenfläche der Wirbelsäule treten die Nackenmuskeln auf. Der *Musc. cervicalis ascendens*, der *transversalis cervicis*, *splenius colli* und *capitis* und *trachelo-mastoideus* u. s. w. werden weiter unten besprochen.

Nach Wegnahme der äusseren Haut begegnet man zunächst den an verschiedenen Stellen aus der Fascie heraustretenden sensiblen *Nervi supraclaviculares* und unter dem *Platysma myoides* dem unteren Ende der *Vena jugularis externa*, welche in der Nähe des lateralen Kopfnickerrandes so in die Tiefe tritt, dass die Beziehung beider zu einander insofern von Interesse ist, als die beiden Ursprünge des Kopfnickers beim *Caput obstipum* subcutan durchschnitten werden und man bei der Tenotomie der Vene ausweichen kann, indem das Instrument dicht am lateralen Kopfnickerrand eingestochen und nahe der hinteren Fläche des Muskels nach innen geführt wird.

Unter der Fascie verlaufen zwei Schlagadern des *Truncus thyreocervicalis*, von denen die oberflächliche — *Art. cervicalis superficialis* — in dem Fett der *Fossa supraclavicularis*, etwa 2—3 Cm. über dem Schlüsselbein sich nach aussen und hinten wendet, um die Lymphdrüsen und die Muskulatur der genannten Grube zu versorgen. Die zweite Schlagader — *Art. transversa scapulae* — gelangt dicht hinter dem Schlüsselbein nach der *Fossa supra-* und *infraspinata*, wo sie die gleichnamigen Muskeln versorgt und mit der *Art. circumflexa scapulae* aus der *Art. axillaris* anastomosirt. Diese Anastomose spielt eine wichtige Rolle bei der Unterbindung der Achselschlagader wegen des in ihr sich entwickelnden Collateralkreislaufes. Die Schnittführung bei Unterbindung der *Art. subclavia* oberhalb des Schlüsselbeins trifft, vom Kopfnicker bis zum Kappenmuskel reichend, zwischen die *Art. cervicalis superficialis* und die *transversa scapulae*. Die in der Tiefe der Grube befindliche *Art. transversa colli*, welche bis an den hinteren Rand

des Schulterblattes zu den Muskeln sich begibt und oft die *cervicalis superficialis* vertritt, kann nur an ihrem Ursprung aus dem unteren Ende der *Subclavia* bei der Unterbindung dieser in Betracht kommen.

In dem *Trigonum caroticum* gelangt man zur *Art. subclavia.* Dieselbe liegt auf der ersten Rippe, indem sie als äusserer Ast des *Truncus anonymus* rechterseits, und als direkter Zweig der *Aorta* linkerseits, auf der Pleura, welche die Spitze des Thoraxraumes auskleidet, nach der Spalte zwischen *Scalenus anticus* und *medius* zieht. Hier wird die Schlagader oft von einer schwachen Vene begleitet, während die ihr entsprechende starke *Vena subclavia,* vor dem *Musc. scalenus anticus* sich mit der *Jugularis communis* zur *Vena anonyma* vereinigend, in die obere Brustapertur läuft. Da der *Scalenus anticus* an seiner Anheftung an der ersten Rippe einen schwachen Vorsprung — *Tuberculum scaleni* — erzeugt, so kann bei der Unterbindung der *Art. subclavia* nicht nur der Muskel, sondern auch dieses Höckerchen zur Orientirung dienen.

An der *Art. subclavia* kann man drei Abtheilungen unterscheiden. Die erste erstreckt sich von ihrem Ursprung bis zum Eintritt in die Muskelspalte, die zweite liegt zwischen dem *Scalenus anticus* und *medius* und die dritte reicht aussen von den Muskeln bis zur zweiten Rippe. Diese Eintheilung hat insofern einen praktischen Werth, als man von Unterbindungen an den drei genannten Stellen spricht. So lehrt man die gewöhnliche Unterbindung aussen von den beiden *Scalenis*, jene zwischen denselben mit Durchschneidung des *Scalenus anticus* und die dritte innen an den Rippenhaltern.

Bei diesem operativen Eingriff sind auch die Ursprünge der sekundären Zweige der *Art. subclavia* zu berücksichtigen und es gilt als Norm, dass die Mehrzahl derselben ihren Ursprung am inneren Drittel der *Subclavia* nimmt.

Der *Truncus thyreo-cervicalis*, aus welchem die *Thyreoidea inferior*, die *Cervicalis ascendens*, die *Cervicalis superficialis* und die *Transversa scapulae* hervorgehen, entsteht gewöhnlich aus der oberen Seite unmittelbar bevor die Arterie in die Muskelspalte eintritt. Ebenso entspringt weiter an der hinteren Fläche die *Art. vertebralis* und der *Truncus costocervicalis.* Erstere gelangt nach kurzem Verlauf innen an den *Scalenis* in den Querfortsatz des sechsten Halswirbels und sie verursacht wegen ihrer tiefen Lage schon bei der Unterbindung an der Leiche grosse Schwierigkeiten, welche sich gewiss am Lebenden noch mehr steigern.

Von der unteren concaven Seite der *Subclavia* geht die *Art. mammaria interna* aus, und sowohl diese Schlagader, als auch die oben genannten mahnen zur Vorsicht, wenn die Ligatur um das innere Drittel

der *Subclavia* geführt werden soll. Bei der Unterbindung innen an den beiden *Scalenis* muss auch die innige Beziehung der *Subclavia* zur Pleura beachtet werden. Da die Pleura die Grenze der ersten Rippe überschreitet, so steht die Schlagader von ihrem Ursprung bis an die erste Rippe in innigem Zusammenhang mit der Serosa des Brustraumes. Die genannten Aeste der *Subclavia* werden von den gleichnamigen Venen, die an einzelnen Stellen doppelt sind, begleitet und diese sind nicht minder als die arteriellen Gefässe zu beachten.

Die Topographie der Nerven ist in Taf. VIII, Fig. A dargestellt. Die vier starken Bündel des *Plexus cervicalis inferior* treten aus der Spalte zwischen *Scalenus anticus* und *medius* hervor und sie vereinigen sich in einiger Entfernung von der Muskelspalte spitzwinkelig unter sich und mit dem starken Ast des *N. intercostalis primus*. Die *Subclavia* und der *Plexus brachialis* berühren sich der Art, dass bei Umgehung der Schlagader mit der Nadel Bündel des Plexus mit gefasst werden können.

Hier ist auch die Stelle, wo die Nerven am leichtesten zugänglich sind, wenn nach der Methode von Nussbaum Verwachsungen derselben in den *Foramina intervertebralia* und deren Umgebung und dadurch hervorgerufene Contracturen der Muskeln der oberen Extremität gehoben werden sollen.

In naher Beziehung zur *Subclavia* stehen der *N. phrenicus* und der *N. vagus*. Drängt man die vorn und innen am *Scalenus* herabziehende *Vena jugularis interna* mit ihrer bulbusartigen mit zwei Klappen versehenen Erweiterung zur Seite, so sieht man den *N. phrenicus*, welcher aus dem dritten und vierten *Nerv. cervicalis* entspringt und vor dem genannten Muskel und der *Art. mammaria* sich nach der oberen Brustapertur begibt, um im vorderen Mittelfellraum nach dem Zwerchfell zu laufen. Praktisches Interesse gewinnt die Anatomie des *Nerv. phrenicus* durch die rhythmische Faradisirung bei Asphyktischen. Er ist nach Ziemssen für Elektroden zugänglich am hinteren Rande des Kopfnickers, an jener Stelle, wo dieser sich mit dem *Omohyoideus* kreuzt.

Weiter innen am Anfangstheil der *Subclavia* steigt der *N. vagus* in die Brusthöhle. Derselbe geht rechterseits vor der *Subclavia* in dem Winkel des gabelig sich theilenden *Truncus anonymus* und hinter den Venen, linkerseits zwischen der *Carotis* und *Subclavia sinistra*, ebenfalls hinter den Venen und dann vor dem *Arcus aortae* in den Mittelfellraum.

Von den beiden *Nervi recurrentes s. laryngei inferiores*, die als Zweige des *Vagus* zum Kehlkopf emporsteigen, umschlingt der rechte die *Art. subclavia*, der linke den Bogen der *Aorta*.

Auch der Grenzstrang des *Nerv. sympathicus*, welcher seitlich

vor der Wirbelsäule in den Brustraum läuft, hat insofern eine Beziehung zur *Subclavia*, als die sog. *Ansa Vieussenii* die Schlagader vorn umschlingt. Diese Schlinge kann als schwache vordere Hälfte des Grenzstranges angesehen werden. —

Eine selten vorkommende Varietät der *Art. subclavia dextra* besteht darin, dass sie am Aortenbogen linkerseits ihren Ursprung nimmt und vor der Luftröhre, oder hinter ihr, oder zwischen Speiseröhre und Wirbelsäule nach rechts verläuft. Ob die angenommene Linkshändigkeit bei diesen Individuen, oder ein Krampf in der Speiseröhre durch Druck — *Dysphagia lusoria* — die Folge dieser Gefässanomalie ist, scheint nicht genügend durch thatsächliche Beobachtungen ermittelt zu sein.

Dass die *Art. subclavia* ihre Lage mit der Vene wechseln oder dass sie einen Gefässring um den vorderen Rippenhalter bilden kann, haben Hyrtl u. A. als seltene Anomalie beobachtet. Noch ungewöhnlicher ist der Ursprung der linken *Subclavia* aus dem *Truncus anonymus* oder aus dem rechten Theil des *Arcus aortae* mit Verlauf hinter der Luft- oder Speiseröhre nach der linken Seite.

Was die kleineren Gefässe an der Innenwand des *Trigonum carotideum inferius* und der ganzen seitlichen Halsregion betrifft, so haben dieselben keine besondere praktische Wichtigkeit, wohl aber die motorischen Nerven.

Von dem *Plexus cervicalis inferior* zweigen sich ab: Der *N. thoracicus longus s. respiratorius externus*, welcher den *Scalenus* durchsetzt, seitlich an ihm nach abwärts verläuft, um sich im *Musc. serratus anticus major* zu verbreiten.

Höher oben gelangt in dem *Musc. scalenus* und *Levator scapulae* der *Nerv. dorsalis scapulae* nach hinten zu dem *Musc. rhomboideus major* und *minor*. Sein Anfangstheil gibt dem *Levator scapulae* die Zweige ab.

Der *N. suprascapularis* ist für die zwei grossen Auswärtsroller des Oberarmes bestimmt. Er zieht unter dem *Ligamentum transversum scapulae* hindurch nach der *Fossa supraspinata*, um den Muskel in dieser Grube, das Gelenk und dann den *Musc. infraspinatus* mit Zweigen zu versehen.

Der kleine *Nervus subclavius* begibt sich zum gleichnamigen Muskel und die *Nervi thoracici anteriores* sind für den grossen und kleinen Brustmuskel bestimmt.

Die motorischen Zweige für die *Musculi scaleni*, den *Longus colli* und den *Levator scapulae* treten theils direkt aus dem *Plexus cervicalis* hervor, theils stammen sie von den vorhin aufgeführten Nerven. Der *Levator scapulae* ist nach der Angabe v. Ziemssens für die elektrische Reizung zugänglich in der Nähe des hinteren Kopfnickerrandes, der *N. thoracicus*

dorsalis (Musc. rhomboideus major und *minor)* etwas tiefer und in geringer Entfernung vom Kopfnicker.

Das obere Halsgeflecht — *Plexus cervicalis superior* — ist aus den vorderen Aesten der vier oberen Halsnerven zusammengesetzt. Die sensiblen Nerven, welche aus ihm hervorgehen, sind: der *Nerv. cutaneus colli medius* für das mittlere und der *N. cutaneus colli inferior* für das untere Gebiet der vorderen Halsregion. Mit dem *Cutaneus colli medius* schlingt sich der starke *N. auricularis magnus* um den hinteren Kopfnickerrand und steigt auf dem Kopfnicker zur Ohrmuschel empor. Der *N. occipitalis minor* gelangt in der Nähe des hinteren Kopfnickerrandes nach der Hinterhauptsgegend.

Nachdem die vorderen Aeste der *Nervi cervicales superiores* sich unter einander zu den *Ansae cervicales* vereinigt haben, anastomosiren sie mit dem Grenzstrang des *Sympathicus* und dem *Hypoglossus* und versorgen die verschiedenen Muskeln vorn und seitlich an dem Halstheil der Wirbelsäule.

Durch die *Regio colli lateralis* zieht auch das Ende des elften Gehirnnerven — *Accessorius Willisii* —. Nachdem er dem Kopfnicker, wie man annimmt, Zweige zugeführt hat, erscheint er am lateralen Rand desselben, vereinigt sich mit Zweigen des *Plexus cervicalis superior*, geht dann in schiefer Richtung durch das mittlere Gebiet der seitlichen Halsregion und tritt unter den vorderen Rand des Kappenmuskels, den er in seiner ganzen Ausdehnung innervirt. Da dieser Nervenstamm seine Lage nahe der *Fascia cervicalis superficialis* nimmt, kann er bei Wunden in der seitlichen Halsgegend leicht verletzt werden mit Lähmung des Kappenmuskels. Der Nerv kann faradisirt werden, indem man die Elektrode am vorderen Rande des *Cucullaris* anlegt. Nach v. Ziemssen ist der Stamm vor Abgabe der Kopfnickerzweige auf der Mitte der oberen Hälfte des Kopfnickers leicht erreichbar.

Das mittlere Gebiet der vorderen Halsregion.

Bei der Beschreibung der hier in Betracht kommenden Regionen darf nicht erwartet werden, dass die specielle Anatomie der einzelnen Organe, welche in ihnen Aufnahme finden, ausführlich abgehandelt wird. Es werden nur insoweit specielle anatomische Verhältnisse Erörterung finden, als es für praktisch-medicinische Fragen und bei operativen Eingriffen erforderlich erscheint.

Wollte man ferner bei Betrachtung des mittleren Gebietes der vorderen Halsregion jede einzelne Gegend gesondert behandeln, so wären vielfache Wiederholungen unvermeidlich, wesshalb es zweckmässig erscheint, mehrere Gegenden bei der Darstellung zusammenzufassen.

Da die *Regio submentalis* bei der Beschreibung der Mundhöhle ihre Erledigung gefunden hat, so haben wir es hier mit den Gegenden vom Zungenbein bis herab zum Brustbein zu thun, und hier sind es unter der Fascie zunächst die langen Halsmuskeln, welche als platte Lamellen unmittelbar die Eingeweide berühren.

Die beiden *Musculi sternohyoidei* entspringen von der Innenseite des *Manubrium sterni*. Die unteren breiteren Theile werden in einiger Entfernung vom Brustbein von einem queren kurzen Sehnenstreif sehr häufig durchsetzt. Oben gesellen sie sich innen zu den *Omohyoidei* und heften sich an den Zungenbeinkörper fest.

Unter diesen beiden Muskeln sind die *Musculi sternothyreoidei* als etwas breitere Lamellen angebracht. Ihre Ursprünge rücken noch tiefer an die Innenseite des Brustbeinhandgriffes herab, als die der beiden *Sternohyoidei*, und, dicht auf der Schilddrüse aufliegend, gelangen sie zur äusseren schiefen Leiste der *Cartilago thyreoidea* des Kehlkopfes. Weder die ersteren, noch die letzteren erreichen sich in der Mittellinie, sondern sie schliessen eine schmale, nach oben enger werdende Spalte zwischen sich ein, in der man bei der Laryngotomie und Tracheotomie eindringt.

Die beiden Muskelpaare wirken auf das Zungenbein und den Kehlkopf in Gemeinschaft mit den beiden *Omohyoidei* fixirend und nach abwärts ziehend ein und sie werden mit dem zuletzt genannten Muskelpaar vom *Hypoglossus* innervirt. Erwähnt muss noch werden, dass die Muskelzweige des *Ramus descendens hypoglossi* grösstentheils von der *Ansa hypoglossi* abstammen und die Muskelbäuche annähernd in der Mitte erreichen.

Dass der *Sternohyoideus*, wie v. Ziemssen angibt, an einer höheren und tieferen Stelle elektrisch gereizt werden kann, hängt ab von der Art des Eintrittes mehrerer Nervenzweige an verschiedenen Stellen des Muskels. Der *Musc. thyreohyoideus* dagegen, welcher als platter Muskel vom Schildknorpel zum Körper und dem grossen Horn des Zungenbeins geht, erhält seinen Nervenzweig vom *Ramus lingualis nervi hypoglossi*.

Was nun zunächst die Beziehung des Zungenbeines zum Kehlkopfe betrifft, so wird dieselbe am klarsten an Sagittalschnitten in der Mittellinie des Halses erkannt. Hier erscheint der stumpfwinkelig gebogene Zungenbeinkörper so gestellt, dass die in der Mitte vorspringende Kante gegen die *Spina mentalis interna* gerichtet ist. Durch das *Ligamentum hyothyreoideum*

medium wird das Zungenbein mit dem oberen Schildknorpelrande vereinigt. Ohne starke Ausdehnung des Bandes beträgt der Raum in der Mitte 2 Cm., seitlich 1,5 Cm. Unmittelbar vor dem Bande, gedeckt von der *Fascia cervicalis superficialis*, ist ein ziemlich weiter Schleimbeutel — *Bursa mucosa subhyoidea* — angebracht. Derselbe erscheint auf dem Durchschnitt als einfache oder paarige Spalte, welche häufig bis hinter den Zungenbeinkörper reicht. Aeusserst selten findet man Flüssigkeit in ihm, obschon er der Sitz von cystenartigen Geschwülsten werden kann.

Hinter dem *Ligamentum hyothyreoideum medium* ist ziemlich viel Fett vorhanden; dasselbe wird eingeschlossen zwischen dem genannten Bande, dem *Ligamentum thyreo-epiglotticum* und dem *Lig. hyo-epiglotticum*.

Lateralwärts wird die *Membrana thyreohyoidea* dünn und geht in einfaches Bindegewebe, mit nur wenigen elastischen Fasern durchsetzt, über. Zwischen dem grossen Horn des Zungenbeines und dem oberen Horn des Schildknorpels ist das hochgradig elastische *Lig. thyreohyoideum laterale* mit einer ovalen faserknorpeligen *Cartilago triticea* ausgespannt.

In dem Zwischenraum zwischen Zungenbein und Kehlkopf dringt man ein bei der *Laryngotomia subhyoidea*, eine Operation, welche schon von Bichat und Malgaigne vorgeschlagen, aber erst in neuerer Zeit von Langenbeck u. A. ausgeführt wurde.

Soll der Kehldeckel bei der *Laryngotomia subhyoidea* nicht von der Zungenwurzel, sondern an seiner Spitze oder an dem *Lig. thyreo-epiglotticum* losgetrennt werden, so muss sich das eindringende Messer etwas schief nach abwärts wenden.

Der Kehlkopf.

Durch das *Lig. hyothyreoideum medium* und die beiden *Ligamenta thyreohyoidea lateralia* ist der Kehlkopf an das Zungenbein und durch das *Lig. crico-tracheale* an die Luftröhre angeheftet. Derselbe nimmt beim Manne etwas über 4 Cm. von der Höhe des Halses ein und er wird vorn von den langen Halsmuskeln und seitlich von den grossen Gefässen und den Schilddrüsenlappen begrenzt. Als mechanisch wirkender Apparat zur Erzeugung der Stimme, besitzt der Kehlkopf ein festes Gerüste, welches aus unpaaren und paaren Knorpeln zusammengesetzt ist.

Wie die einzelnen Knochen einer Extremität gelenkig verbunden sind, so vereinigen sich die Kehlkopfknorpel miteinander durch Gelenke, in denen willkürliche Muskeln Bewegungen in bestimmter Richtung ausführen. Alle Muskeln und Muskelgruppen, welche am Kehlkopf funktioniren, sind

in ihrer Anordnung so berechnet, dass bei ihrer Contraction der elastische Bandapparat im Binnenraum des Kehlkopfes eine verschiedenartige Spannung und die Stimmritze eine grössere oder geringere Weite erfährt. Die genauere Kenntniss der Abhängigkeit eines reinen Tones von der normalen Beschaffenheit und der correkten Funktion selbst der kleinsten Gebilde des Kehlkopfes, die wir in erster Reihe der in neuerer Zeit aufgeblühten Laryngoskopie verdanken, ist sicherlich der Grund dafür, dass das Studium der normalen Anatomie dieses Organes einen neuen Impuls erhalten hat.

Von den Knorpeln des Kehlkopfes ist der grösste und äusserlich leicht zugängliche der Schildknorpel — *Cartilago thyreoidea* —. Als hyaline Knorpelplatte umrahmt er den vorderen und seitlichen Theil des Kehlkopfes. Im kindlichen Alter ist derselbe relativ sehr klein und hochgradig elastisch. Erst allmählich erlangt er eine bedeutendere Festigkeit und zur Zeit der Pubertät seine volle Grösse, so dass er von dieser Periode an beim Manne einen Vorsprung — *Protuberantia laryngea s. Pomum Adami* — bildet. Beim weiblichen Geschlecht, bei dem alle einzelnen Theile des Kehlkopfes annähernd um ein Drittel kleiner sind, als beim männlichen, tritt eine *Protuberantia laryngea* nur selten auf. Im vorgerückten Alter nimmt der Schildknorpel desshalb an Leistungsfähigkeit ab, weil er sowohl, als auch die übrigen Knorpel stellenweise oder vollständig verknöchern und demnach den hohen Grad der Elasticität verlieren.

Der Schildknorpel ist vorn, wo die beiden Hälften in einem bestimmten Winkel zusammentreten, dünner als rückwärts und hier auch elastischer, weil in der Mitte eine scharf begrenzte *Lamina intermedia* mit kleineren Knorpelzellen angebracht ist. Der horizontal stehende untere Rand des Knorpels wird mit dem Ringknorpel durch das starke *Ligamentum cricothyreoideum medium s. conoideum* verbunden. Die unteren Hörner des Schildknorpels, welche an dem Winkel zwischen hinterem und unterem Rand gekrümmt nach abwärts stehen, artikuliren an der Seitenfläche des Ringknorpels. In diesen Gelenken, welche von einer Synovialmembran, einer starken fibrösen Kapsel und einem oberen accessorischen Bande umgeben sind, finden wichtige Bewegungen des Schildknorpels statt. Da der obere Rand des Schildknorpels in seiner Mitte die *Incisura thyreoidea* besitzt, so ist hier der Schildknorpel am niedrigsten und der Raum zwischen ihm und dem Zungenbein am grössten.

Mit den oberen Hörnern des Schildknorpels, welche ich an einem männlichen Kehlkopfe vollständig vermisst habe, vereinigen sich die schon erwähnten *Ligamenta thyreo-hyoidea lateralia.*

Der hyaline Ringknorpel — *Cartilago cricoidea* — ist so zum Schild-

knorpel gestellt, dass sein schmaler vorderer Theil einen bestimmten Abstand vom unteren Rande des Schildknorpels zeigt. Dieser Raum ist durch das *Lig. conoideum* ausgefüllt, ein Band, welches ziemlich dick ist und mehrere Lücken besitzt zum Ein- und Austritt von Gefässen.

Wenn die Laryngotomie ausgeführt und nur eine Canüle zur künstlichen Respiration in den Kehlkopf eingelegt wird, so ist der Raum zwischen Schild- und Ringknorpel genügend gross. Sollen jedoch noch anderartige operative Eingriffe im Inneren des Kehlkopfes stattfinden, so muss die Thyreotomie gemacht werden, eine Operation, wobei man den Schildknorpel in der Mitte zwischen den Ansatzpunkten der wahren Stimmbänder spaltet und so einen Einblick in das Stimmbandgebiet erlangt.

Die hintere hohe Platte des Ringknorpels ist ziemlich dick. Sie steht in der frontalen Ebene der hinteren Ränder des Schildknorpels, ohne jedoch den ganzen Raum von einem Schildknorpelrand zum anderen auszufüllen, und demnach können die beiden Hälften des Schildknorpels einander und dem Ringknorpel genähert werden. Wenn auch der Ringknorpel hinten sehr dick ist, so gestattet er doch eine Entfernung seiner seitlichen vorderen Abschnitte nach Spaltung derselben vom *Ligamentum conoideum* aus, wie es zuweilen bei der Laryngotomie erforderlich wird. Nur eine hochgradige Verknöcherung mit gänzlichem Verlust der Elasticität des Ringknorpels kann eine Erweiterung an ihm sehr erschweren.

Oben und seitlich sind auf dem Ringknorpel die beiden Giessbeckenknorpel — *Cartilagines arytaenoideae* — angebracht. Sie stellen hyaline pyramidenförmige Stellknorpel dar, welche so an dem oberen Ringknorpelrande eingelenkt sind, dass sie hochgradige Bewegungs-Excursionen in verschiedener Richtung auszuführen im Stande sind, und sie können als das für die wahren Stimmbänder wichtigste Knorpelpaar angesehen werden.

An der querovalen convexen Gelenkfläche der Ringknorpelplatte artikulirt die eigenthümlich ausgehöhlte Basis des Giessbeckenknorpels. Da die beiden Gelenkflächen ungleich gross und die Synovial- und fibrösen Kapseln — *Ligamenta crico-arytaenoidea* — ziemlich schlaff sind, so erlangt die Beweglichkeit der beiden Knorpel zueinander und zum Ringknorpel einen hohen Grad. Das Gelenk schliesst, wenn auch nicht immer, eine faserknorpelige Scheibe, einen *Meniscus*, ein, welcher zwei getrennte Gelenkabtheilungen hervorruft. Der hintere äussere Fortsatz des Giessbeckenknorpels wird als *Processus muscularis* bezeichnet, obschon er nicht allein die an den Knorpel sich festsetzenden Muskeln aufnimmt. Die Basis des Knorpels läuft nach vorn in einen Fortsatz — *Processus vocalis* — aus. Derselbe besteht aus Faserknorpel und setzt sich allmählich in das

wahre Stimmband fort. Die oberen Enden der Giessbeckenknorpel werden durch faserknorpelige Stücke — *Cartilagines Santorinianae* — verlängert. Sie stellen die sehr beweglichen Enden der Giessbeckenknorpel dar, und ihre Spitzen erlangen dadurch eine Fixirung, dass ein Band — *Ligamentum jugale* — von jeder Spitze ausgeht, welches sich mit dem der anderen Seite vereinigt und am oberen Rande des Ringknorpels befestigt ist. An der lateralen Seite der Verbindungsstelle des Giessbeckenknorpels mit dem Santorinischen Knorpel und an der Vereinigungsstelle des *Ligamentum jugale* sind ziemlich häufig kleine Faserknorpel — *Cartilagines sesamoideae* — angebracht, welche zuerst von Luschka beschrieben wurden.

An dem Eingang in den Kehlkopf liegt in jeder *Plica ary-epiglottica* ein keilförmig gestalteter Faserknorpel — *Cartilagines Wrisbergianae s. cuneiformes* — unmittelbar unter der Schleimhaut. Seine Spitze sieht nach abwärts, und die Basis erscheint bei Betrachtung des lebendigen Kehlkopfes mit Hilfe des Kehlkopfspiegels als prominirender Wulst in der genannten Falte, indem der Knorpel gefässärmer als seine Umgebung ist.

Sämmtliche Kehlkopfknorpel werden von dem *Perichondrium* eingehüllt. Dasselbe liefert, als gefäss- und nervenführende Membran, für die hyalinen Knorpel allein das Ernährungsmaterial und erlangt insoferne hohes Interesse, als bei *Perichondritis*, wie sie häufig bei Thyphus und auch bei anderen Krankheitsprocessen auftritt, die Knorpel blosgelegt und erweicht werden.

An den Faserknorpeln des Kehlkopfes setzen sich die, wenn auch spärlich vorhandenen, Gefässe in das Innere hinein fort, während dies bei den hyalinen Knorpeln nur während ihrer Verknöcherung der Fall ist.

Die Muskeln des Kehlkopfes gehen als quergestreifte Abtheilungen von einem Knorpel zum anderen. Der Schildknorpel wird gegen den Ringknorpel durch ein vorn und unten angebrachtes Muskelpaar bewegt. Die *Musculi crico-thyreoidei* nehmen am vorderen schmalen Theil des Ringknorpels ihren Ursprung und, indem sie schief nach oben und aussen emporsteigen, schliessen sie am *Lig. conoideum* einen dreieckigen Raum zwischen sich ein. Ihr Ansatzpunkt findet sich an einer etwas aufgeworfenen Stelle des unteren Schildknorpelrandes, so dass die innere und äussere Fläche des Schildknorpels mit umfasst werden.

Als Varietät geht ein kleiner *Musc. crico-thyreoideus posticus* an einem vor mir liegenden Präparat von der hinteren Fläche des Ringknorpels zum unteren Horn des Zungenbeins.

Der *Musc. crico-arytaenoideus posticus* ist ein platter ziemlich starker Muskel, welcher fast von der ganzen Höhe der hinteren Ringknorpel-

fläche entspringt und zur Basis des Arytaenoidknorpels gelangt, an dessen lateraler Seite er sich befestigt. Für die Beweglichkeit des Arytaenoidknorpels ist dieser Muskel von hoher Wichtigkeit. Er scheint neben der Drehung des Giessbeckenknorpels auch noch eine Verschiebung nach rückwärts ausführen zu können.

Der lateralwärts angebrachte Antagonist dieses Muskels ist der *Crico-arytaenoideus lateralis*. Derselbe nimmt seinen Ursprung von dem oberen Rande des Ringknorpels und steigt schief empor zur Basis des Arytaenoidknorpels, dessen *Processus muscularis* von vorn und seitlich angreifend. Zuweilen ist dieser Muskel gar nicht von dem wahren Stimmbandmuskel getrennt. Seine Einwirkung auf den Giessbeckenknorpel ist so, dass dessen Basis rotirt und der *Processus vocalis* mit dem Stimmband nach einwärts gestellt wird.

In der ganzen Höhe des Giessbeckenknorpels ist rückwärts eine Muskellage zugegen, deren Bündel theilweise von einem Knorpel zum anderen gehen, theilweise aber sich in andere Muskelzüge fortsetzen. Nach Entfernung der Schleimhaut des Schlundkopfes an der hinteren Seite der Giessbeckenknorpel, treten zunächst die schief verlaufenden Muskelbündel — *Musculi arytaenoidei obliqui* — auf. Sie entspringen an der Basis des Giessbeckenknorpels und steigen, sich kreuzend, nach auf- und lateralwärts. Diese Muskelbündel befestigen sich jedoch nicht alle an den oberen Enden der Giessbeckenknorpel, sondern sie inseriren theilweise an den Santorinischen Knorpeln — *Musc. ary-corniculatus obliquus* nach Luschka — und theilweise biegen sie an den Giessbeckenknorpeln vorbei, um, wie Henle schon angegeben hat, direkt in den Stimmbandmuskel überzugehen. Dass der *Musc. ary-epiglotticus*, welcher in der Falte am Eingang des Kehlkopfes zum Knorpel des Kehldeckels geht, theilweise die Fortsetzung des sog. *M. arytaenoideus obliquus* ist, kann leicht nachgewiesen werden, aber dieser Muskel, welcher den Kehldeckel niederzuziehen fähig ist, bezieht auch Bündel, die von dem *Ligamentum jugale* ausgehen.

Unter den schiefen sich kreuzenden Muskeln ist der starke *Musc. arytaenoideus transversus* angebracht. Er stellt eine verhältnissmässig mächtige Muskelplatte dar, welche die hinteren Flächen des Giessbeckenknorpels einnimmt und auch von einem Muskelfortsatz zum anderen gelangt. Seine Wirkung besteht in einer Annäherung der beiden Giessbeckenknorpel gegeneinander und in einer Drehung derselben um ihre senkrechten Achsen. Entfernt man den queren Giessbeckenmuskel vollständig, so tritt unter ihm eine Faserlage auf, welche innen und hinten von dem Giessbeckenknorpel ausgeht und zu den Santorinischen Knorpeln emporsteigt. Dieser Muskel

kann die letzteren Knorpel herabziehen, und er wurde nach Ursprung und Ansatz von Luschka *Musc. ary-corniculatus rectus* genannt.

Die complicirteste Muskellage gehört den Stimmbändern an. Sie zeigt Eigenthümlichkeiten, welche sowohl in Ursprung und Ansatz, als auch in der gegenseitigen Verbindung einzelner Abtheilungen bestehen. Die Stimmbandmuskeln sind von Henle und Luschka sehr genau untersucht und beschrieben worden, allein ihre anatomische Anordnung schliesst noch manches physiologische Räthsel in sich ein.

Zwischen dem lateralen Theil des Schildknorpels und den Stimmbändern zieht eine mächtige Muskelschichte von vorn nach rückwärts. Sie wurde früher in zwei Muskeln zerlegt und als wahrer und falscher Stimmbandmuskel — *Musc. thyreo-arytaenoideus inferior* und *superior* — beschrieben. Im Allgemeinen kann man sagen, dass die grösste Anzahl der Bündel der Stimmbandmuskeln ihren Ursprung von der Innenfläche des Ring- und Schildknorpels unmitttelbar neben dem wahren Stimmband, sowie von dem *Lig. conoideum* nimmt, von hier aus schief nach oben und hinten geht, um sich an der ganzen lateralen vorderen Seite des Giessbeckenknorpels bis zu dessen Muskel- und Stimmfortsatze anzuheften. Diese Muskellage hat man in mehrere Abtheilungen eingetheilt. Die innerste dem Stimmband zunächst liegende Schichte bezeichnet man als den *Musc. thyreo-arytaenoideus internus* und die laterale als den *M. thyreo-arytaenoideus externus*. Die Abtheilung im falschen Stimmband wird als *M. thyreo-arytaenoideus superior* aufgeführt. Gelungene Querdurchschnitte lassen jedoch zwischen den beiden ersten Abtheilungen keine Abgrenzung erkennen, und für die selbständige Innervation jeder dieser Parthieen ist der experimentelle Nachweis noch nicht zur vollen Befriedigung geliefert. Gut injicirte Präparate ergeben auf Querschnitten nur, dass die innere an das Stimmband angrenzende Muskellage gefässreicher, als die übrige ist.

Der *Musc. thyreo-arytaenoideus superior* ist ein dünnes Muskelstratum, welches an der lateralen Wand des Taschenbandes unmittelbar unter der Schleimhaut liegt. Dasselbe ist unten, wo es nicht ganz bis zum freien Rande des Taschenbandes reicht, ziemlich dick und oben dagegen läuft es in eine dünne Lamelle aus. Wenn die Morgagnische Tasche nicht sehr weit nach oben reicht, wird sie an ihrem blinden Ende durch Schleimdrüsen begrenzt. Der Muskel entspringt aufwärts an der Innenfläche des Schildknorpels und geht nach hinten zum Giessbeckenknorpel. Durch die eigenthümliche Anordnung dieses und des wahren Stimmbandmuskels wird der Morgagnische Ventrikel fast vollständig von einem Muskellager aussen und innen so eingefasst, dass nur sein blindes Ende muskelfrei bleibt.

Die oben erwähnten Eigenthümlichkeiten der Stimmbandmuskeln bestehen vorwiegend darin, dass sie ausser den bezeichneten Ansatzpunkten 1) in die *Plica ary-epiglottica*, 2) in den *M. arytaenoideus obliquus* ausstrahlen und 3) mit einem Muskelzug oder einem Bandstreif in Verbindung treten, welcher zwischen Giessbecken- und Schildknorpel, oder zwischen ersterem und der *Plica ary-epiglottica* ausgespannt ist. An diese Muskeln reihen sich noch Fasern an, welche von der inneren longitudinalen Muskelschichte des Schlundkopfes ausgehen und von Luschka als *Musc. stylolaryngeus* aufgeführt wurden.

Unter *Musc. thyreo-ary-epiglotticus* versteht Henle Muskelzüge, welche von der Innenfläche der *Cartilago thyreoidea* entspringen und an dem Giessbeckenknorpel derselben Seite vorbeigehen, um sich am Muskelfortsatze des Giessbeckenknorpels der anderen Seite zu befestigen.

Luschka beschreibt zwei Muskeln am menschlichen Kehlkopfe, welche schon ihrer Namen wegen nicht unerwähnt bleiben dürfen. Der erste ist der *Constrictor vestibuli laryngis*. Dieser Muskel ist seit längerer Zeit bekannt, aber seine eigenartige Anordnung, welche schon von Merkel und Henle beschrieben worden ist, bestimmte Luschka, den angeführten Namen zu wählen. Er geht hervor aus den Fasern, welche im *Musc. arytaenoideus obliquus* eingeschlossen sind. Dieser kreuzt sich mit dem gleichnamigen der anderen Seite und gelangt am Giessbeckenknorpel vorbei nach der *Plica ary-epiglottica* und dem Kehldeckel. Dass bei der Wirkung dieses Muskels keine allseitige Zusammenschnürung des Kehlkopfeinganges entsteht, geht am klarsten aus der Betrachtung des lebendigen Kehlkopfes mit dem Kehlkopfspiegel bei jeder Art des Glottisschlusses hervor. Nach Luschka kann der Muskel den Kehlkopfeingang zu einer sagittalen Spalte umwandeln.

Der zweite Muskel wird von Luschka *Dilatator vestibuli laryngis* genannt. Er geht von der Innenfläche des unteren Drittels des Schildknorpels aus, zieht aussen auf dem *Ventriculus Morgagnii* nach oben und verliert sich in der *Plica ary-epiglottica* und im unteren Abschnitt des Kehldeckels. Da die Stimmbildung und die dabei stattfindenden Veränderungen in den einzelnen Gebilden des Kehlkopfes das Resultat einer sehr grossen Anzahl wirksamer Factoren sind, so scheint es etwas gewagt, einem einzelnen Muskel-Individuum den Namen einer bestimmten physiologischen Action beilegen zu wollen.

Die motorischen Nerven. Für die angeführten Kehlkopfmuskeln haben die Nerven insofern ein grosses praktisch medicinisches Interesse, als ihre einzelnen Zweige bei pathologischen Vorgängen in den Muskeln der elektrischen Reizung zugänglich sind. Aber nicht nur die Nervenzweige für die Muskeln, sondern auch die einzelnen Muskeln selbst sind für die Elektroden erreichbar.

Auf Grund der neueren anatomischen und experimentellen Untersuchungen wird angenommen, dass der *Nerv. Laryngeus superior* des *Vagus* nur den *Ramus crico-thyreoideus* abgibt. Alle übrigen Zweige für die Kehlkopfmuskeln sollen vom *N. laryngeus inferior* des *Vagus* ausgehen. Vom

Stamm des *Nerv. vagus* entspringt oben am Halse der *Laryngeus superior*. Nach L. Th. Bischoff schliesst derselbe nur Zweige ein, welche vom elften Gehirnnerv abstammen, während Volkmann den oberen Kehlkopfnerv als direkten Abkömmling des zehnten Gehirnnervs ansieht. Nachdem der *Laryngeus superior* sich mit Zweigen des Sympathicus vereinigt hat, zerfällt er in den *Ramus externus* und *internus*. Der erstere gelangt als dünner Zweig auf der Aussenseite des unteren Schlundkopfschnürers nach abwärts und löst sich in dem *Musc. crico-thyreoideus* auf.

Die grössere Hälfte des *Laryngeus superior* begibt sich zwischen Zungenbein und Schildknorpel als *Ramus internus nervi laryngei superioris* in das Innere des Kehlkopfes. Hier liegt er in dem *Sinus pyriformis* der Schleimhaut so nahe, dass dieselbe zu einer Falte — *Plica nervi laryngei Hyrtl* — erhoben wird. Seine Verbreitung findet in der Schleimhaut des Kehldeckels, der vorderen unteren Seite des Schlundkopfes *(Sinus pyriformis)* und des ganzen Kehlkopfbinnenraumes statt. Zweifellos begeben sich Nervenzweige zu den Muskeln, welche hinten zwischen den beiden Arytaenoidknorpeln angebracht sind. Allein schon früher haben Longet und in jüngster Zeit Luschka die Angabe gemacht, dass diese Zweige sensibler Natur seien und die Muskeln durchsetzen, um in der Schleimhaut ihre Verbreitung zu finden. Zwischen dem *Laryngeus superior* und *inferior* findet constant eine Anastomose statt. In dem oberen Kehlkopfnerven wären demnach nur Zweige eingeschlossen, welche die Sensibilität im Kehlkopf vermitteln.

Der *Nerv. laryngeus inferior* wäre somit der einzige Zweig, welcher dem Kehlkopf die motorischen Zweige zuführt. Er stammt ebenso, wie der obere Kehlkopfnerv, vom *Vagus* ab. Als *N. recurrens* geht er tief unten vom *Vagus* aus, umschlingt rechterseits die *Art. subclavia*, linkerseits den *Arcus aortae*, läuft zur Rinne zwischen Luft- und Speiseröhre und tritt hinter dem Schild- und Ringknorpelgelenk in den Kehlkopf ein. Hier zerfällt er in eine Anzahl Zweige, von denen der erste und stärkste zum *Musc. crico-arytaenoideus posticus* tritt. Die übrigen versorgen den *Musc. crico-arytaenoideus lateralis*, den *Arytaenoideus obliquus, transversus*, den *M. ary-epiglotticus*, sowie das ganze Muskelstratum, welches den Stimmbändern angehört.

Die Stimmbänder und die Ventriculi Morgagnii.

Das einzige stimmerzeugende Bandpaar hat im Innern des Kehlkopfes eine sagittal gerichtete Anordnung. Dasselbe geht von einem Wulst der

Innenfläche des Schildknorpels aus und heftet sich, etwas schief nach hinten emporsteigend, an den Vokalfortsätzen der beiden Giessbeckenknorpel fest.

Die über diesen beiden, nach dem Binnenraum stark vorspringenden, angebrachten Wülste stellen drüsenreiche Sekretionsgebilde dar, welche man in früheren Zeiten mit dem Namen „falsche Stimmbänder" belegt hat. Sie haben keine direkte Beziehung zur Tonerzeugung im Kehlkopfe, sondern stellen zur Zeit nicht hinlänglich bekannte Hilfsapparate bei der Action der wahren Stimmbänder dar.

Die *Chordae vocales* oder die *Ligamenta vocalia inferiora* (S. dritte Abtheilung, erste Hälfte, Tafel IX. 12) sind stark entwickelte Bänder, welche mit scharfen Kanten nach innen vorspringen. Ihre oberen fast horizontalstehenden Flächen sehen nach dem *Introitus laryngis*, ihre inneren begrenzen mit den scharfen oberen Kanten die Stimmritze und den allmählich sich erweiternden Theil des Luftrohres und die äusseren werden von den wahren Stimmbandmuskeln belegt. In dem Winkel an der Innenfläche des Schildknorpels rücken diese hochgradig elastischen Bänder an einem dichten faserigen Vorsprunge so nahe aneinander, dass, wenn dieselben bei der Laryngofission keine Verletzung erfahren sollen, der Schildknorpel genau in der Mittellinie gespalten werden muss. Die hinteren Enden der Stimmbänder sind an die Vokalfortsätze der hochgradig beweglichen Giessbeckenknorpel der Art angeheftet, dass selbst sehr feine Schnitte nicht immer leicht erkennen lassen, wo das Stimmband aufhört und der faserknorpelige Vokalfortsatz beginnt.

An dem todten Kehlkopfe erzeugt die Uebergangsstelle des Stimmbandes in den Vokalfortsatz einen nach der Stimmritze gerichteten schwachen Vorsprung, welcher wohl mit die Veranlassung war, dass man zwei Abtheilungen an der Stimmritze unterschieden hat. Die vordere, von den *Chordae vocales* begrenzte Spalte nannte man *Pars vocalis*; die hintere, mehr ausgebuchtete, zwischen den Vokalfortsätzen angebrachte Abtheilung *Pars respiratoria*. Allein wie es scheint, harren beide Bezeichnungen noch der physiologischen Begründung. An den vorderen und hinteren Enden der wahren Stimmbänder zeigen sich am lebenden Kehlkopfe gelbliche Stellen — *Maculae flavae* —, welche von den gefässarmen Faserknorpeln, womit dieselben zusammenhängen, herrühren.

Die Taschenbänder sind wulstige Schleimhautvorsprünge, welche über den Stimmbändern, die Morgagnischen Taschen mit bildend, angebracht sind. Sie bestehen aus Schleimhautfalten, welche zahlreiche Schleimdrüsen und die oben schon erwähnten *Musc. thyreo-arytaenoidei superiores* einschliessen. Obschon sie keine selbständigen Bänder in sich

besitzen, nimmt doch an ihrer Bildung elastisches Gewebe Antheil, indem die von Luschka beschriebene *Tunica elastica* in sie übergeht. Besonders auffallend ist in den Taschenbändern der Reichthum an Drüsen, während die wahren Stimmbänder keine Schleimdrüsen besitzen.

Der *Ventriculus Morgagnii s. Sinus laryngeus* stellt eine Schleimhautbucht über dem Stimmband und lateralwärts am Taschenband dar. Der Ventrikel zeigt so hochgradige individuelle Verschiedenheiten in seiner Grösse und Ausdehnung, dass sein Blindsack bei mittlerer Ausbildung in der Höhe des oberen Schildknorpelrandes steht, zuweilen jedoch diese Stelle weit überschreitet. In der Münchener Sammlung werden zwei von mir angefertigte Präparate aufbewahrt, an denen der Morgagnische Ventrikel sich sogar zwischen Schildknorpel und Zungenbein nach aussen drängt und von dem *Musc. thyreo-hyoideus* gedeckt wird. Da die Schleimhaut des Larynxventrikels auf Durchschnitten sich ziemlich stark gefaltet zeigt, so ist anzunehmen, dass sie bei der Stimmerzeugung gedehnt, d. h. aufgebläht werden kann.

Der Kehldeckel — *Epiglottis* — ist vorn und oben an dem *Introitus laryngis* als eine faserknorpelige, von Schleimhaut überzogene Klappe angebracht, welche einerseits mit der Zunge, andererseits mit dem Kehlkopfe selbst in innigem Zusammenhange steht.

Der durchlöcherte platte Faserknorpel wird an seiner nach vorn und unten gekehrten Spitze durch das *Lig. thyreo-epiglotticum* mit der *Incisura thyreoidea* in Verbindung gesetzt. Das schon erwähnte platte *Lig. hyo-epiglotticum* heftet die vordere Fläche der unteren Abtheilung des Kehldeckels an den Zungenbeinkörper fest. Seine Verbindung mit dem Kehlkopfe ist der Art, dass der Kehldeckel dessen vordere obere Wand bildet, indem die Schleimhaut der *Plica ary-epiglottica* mit ihren Muskeln und den elastischen Fasern sich auf den Kehldeckel fortsetzt. Der Zusammenhang des Kehldeckels mit der Zunge wird durch drei Bänder vermittelt, von denen das mittlere — *Lig. glosso-epiglotticum medium* — das stärkste und physiologisch wichtigste ist. Dasselbe besteht aus elastischen Fasern, welche ihrer Anordnung und Stärke nach geeignet sind, die eigenthümliche Stellung des Kehldeckels am *Introitus laryngis* zu ermöglichen. Mit diesem Bande stehen nach den Angaben Luschkas Sehnen von Muskelfasern der Zunge — *Musc. genio-epiglotticus* — so in Verbindung, dass dieselbe etwas spannend auf das Band einwirken können. Die *Ligamenta glosso-epiglottica lateralia* gehen als Schleimhauterhebungen seitlich vom Kehldeckel zur Zunge und begrenzen mit dem mittleren Bande eine Grube — *Vallecula glosso-epiglottica* — in welcher zuweilen Fremdkörper Aufnahme finden. Ausser diesen

Bändern werden von Luschka noch zwei Falten beschrieben, welche seitlich vom Kehldeckel gegen den Schlundkopf hinziehen und von dem genannten Forscher *Arcus pharyngo-epiglottici* genannt wurden.

Die Schleimhaut und die Drüsen des Kehlkopfes.

Wird zunächst die Schleimhaut des Kehldeckels in Betracht gezogen, so ist hervorzuheben, dass dieselbe an der vorderen oberen Seite lose mit dem Knorpel in Zusammenhang steht, während sie an der unteren hinteren Fläche eine innige Verbindung mit dem Perichondrium der faserknorpeligen *Cartilago epiglottica* zeigt. Dieser Anordnung der Schleimhaut entsprechend bietet auch ein *Oedem* am *Introitus laryngis* ein verschiedenes Verhalten dar, welches darin besteht, dass oben am Kehldeckel und an der *Plica ary-epiglottica* leichter und rascher ödematöse Schwellungen sich bilden, als an der Kehlkopffläche der Epiglottis.

Was den Eingang des Kehlkopfes anlangt, so verdienen noch die einzelnen etwas prominirenden Punkte desshalb besondere Erwähnung, weil sie am Lebenden mit Hilfe des Kehlkopfspiegels deutlicher zu sehen sind, als an der Leiche. Dem in der Nähe der unteren Kehldeckel-Abtheilung befindlichen Vorsprung, welcher als kleiner rundlicher Hügel — *Tuberculum epiglotticum* — auftritt, wurde von den Anatomen die gebührende Aufmerksamkeit erst dann zugewendet, nachdem die Laryngoskopiker auf seine auffallende Erscheinung im lebendigen Kehlkopfe hingewiesen hatten. (Siehe Taf. X, Fig. A, 2.)

In jeder *Plica ary-epiglottica* treten zwei verdickte Stellen, welche sich scharf markirt zeigen, auf, von denen die vordere durch den oberen breiteren Theil des Wrisberg'schen Knorpels — *Tuberculum Wrisbergianum* —, die hintere durch die Spitze des Santorinischen Knorpels — *Tuberculum Santorinianum* — gebildet wird. In Taf. X, Fig. A, Zahl 4 und 5 sind beide an ihren Spitzen gestreift. Eine besondere Betonung verdient auch die etwas gefaltete Schleimhaut in der Spalte *(Fissura interarytaenoidea)* zwischen den beiden Giessbeckenknorpeln an der hinteren Grenze des *Introitus laryngis*. Dieselbe ist nach den Angaben Störks u. A. sehr häufig der Sitz von Schleimhautrissen und lange bestehenden kleinen Geschwüren, welche auf die Tonerzeugung einen höchst nachtheiligen Einfluss auszuüben im Stande sind. An der erwähnten Stelle kann man auch durch die Schleimhaut hindurch den constanten Strom direkt auf den *Musc. arytaenoideus transversus*, den *Crico-arytaenoideus posticus* und tiefer abwärts im *Sinus pyriformis* auf den *Crico-arytaenoideus lateralis* appliciren, wie

es bei Motilitätsstörungen im Kehlkopfe angezeigt ist. Tiefer abwärts im Kehlkopfe zeigt die Schleimhaut vorwiegend an den Taschenbändern und dem *Ventriculus Morgagnii* Faltenbildung, denn an allen übrigen Stellen steht sie mit den Knorpeln und jenen Bändern, welche den Binnenraum des Kehlkopfes begrenzen, in innigem Zusammenhang. Die Schleimhaut an der wahren Stimmbandfalte ist ebenso wenig verstreichbar, als die kleine sekundäre Leiste an ihrer inneren Fläche. Von einer selbständigen Schleimhaut an der *Chorda vocalis* kann desshalb nicht die Rede sein, weil man, wie auch Verson angibt, zwischen dem eigentlichen Bande und seiner mächtigen Plattenepithelschichte keine besondere *Submucosa* zu unterscheiden vermag. Der Plattenepithelrand geht sowohl in der Nähe des Morgagnischen Ventrikels, als auch nach abwärts ziemlich plötzlich in die Flimmerepithellage über.

Die Art der Vertheilung der Schleimdrüsen innerhalb des Kehlkopfes ist nicht nur von physiologischem, sondern auch von praktisch medicinischem Interesse. Die einzelnen Drüsen und Drüsengruppen zeigen sich in der Schleimhaut sehr verschieden in ihrer Anordnung. Während einzelne Stellen im Innern des Kehlkopfes vollständig drüsenfrei oder drüsenarm sind, finden sich andere mit zahlreichen Schleimdrüsen durchsetzt.

Oben wurde schon erwähnt, dass der Kehldeckel in seiner Substanz zahlreiche Lücken besitzt, welche von Schleimdrüsen erfüllt sind. Eine sehr starke Drüsengruppe ist hinter und über den Muskeln der Arytaenoidknorpel angebracht, deren Ausführungsgänge an der vorderen Pharynxwand und in der Spalte zwischen den Giessbecken- und Santorinischen Knorpeln münden. Aber auch über der hinteren Commissur der beiden wahren Stimmbänder befinden sich Gruppen grösserer und kleinerer acinöser Drüsen. Während das wahre Stimmband in seiner Mitte vollständig drüsenfrei ist, befinden sich in der vorderen Commissur grössere Drüsengruppen, welche die Grenze derselben nach den Stimmbändern hin etwas überschreiten und allmählich den einfachsten Formen der Schleimdrüsen Platz machen. Ebenso verhalten sich die Drüsengruppen innen an den Vokalfortsätzen. Zahlreicher treten sie gegen die hintere Schleimhaut-Commissur auf, aber neben dem Stimmbandfortsatz werden sie sehr klein, so dass gegen seine Spitze hin sich nur einfache Schläuche vorfinden. An einem Horizontaldurchschnitt finden sich auch zahlreiche Schleimdrüsen an der Aussenseite des Stimmbandfortsatzes. Dieselben sind eingelagert zwischen die einzelnen Bündel des lateralwärts an der Basis des Giessbeckenknorpels sich ansetzenden wahren Stimmbandmuskels.

Keine Stelle des Kehlkopfbinnenraumes schliesst so zahlreich die acinösen Drüschen ein, als das Taschenband, dessen wulstige Beschaffenheit vor-

wiegend durch das Vorhandensein der Drüsen hervorgerufen wird. Wenn sie auch an der medialen Fläche und gegen den wulstigen unteren Rand etwas stärker angehäuft sind, als an den übrigen Stellen, so werden sie doch an jener Seite, welche den *Ventriculus Morgagnii* begrenzt, nicht vermisst, und hier umgeben sie den *Musc. thyreo-arytaenoideus superior* fast allseitig. In der ganzen Ausdehnung der lateralen Wand des Morgagnischen Ventrikels treten Drüsengruppen auf, von welchen einzelne mit Muskelbündeln durchzogen werden, so dass bei ihrer Contraction eine mechanische Compression auf die einzelnen Acini und ihre Ausführungsgänge wahrscheinlich ist. Die Schleimdrüsen, welche unter den wahren Stimmbändern angebracht sind, zeigen die Anordnung, wie jene der *Trachea* und der Bronchien.

Die Gefässe des Kehlkopfes.

Von den arteriellen und venösen Gefässen des Kehlkopfes verdienen einige, obschon schwache Zweige darstellend, besondere Berücksichtigung wegen ihrer Lage an den von Bändern ausgefüllten Lücken. Dieselben müssen nothwendig mit den in den Kehlkopf eindringenden Instrumenten in Contakt kommen.

Die Schlagadern des Kehlkopfes stammen von den oberen und unteren Schilddrüsen-Arterien ab und dringen ziemlich constant an bestimmten Stellen in das Innere des Kehlkopfes, wo die oberen und unteren Arterien derselben Seite miteinander anastomosiren.

Die *Art. laryngea superior* ist jederseits ein Zweig des Anfangsstückes der oberen Schilddrüsenschlagader, und nur in seltenen Fällen nimmt sie ihren Ursprung direkt aus der *Carotis externa*. In etwas geschlängelter Richtung begibt sie sich in den Zwischenraum zwischen Zungenbein und Schildknorpel, um die dünne Stelle an dem *Lig. thyreo-hyoideum medium* lateralwärts zu durchbrechen und ihre sekundären Aeste nach dem Kehldeckel, den Binnenmuskeln des Kehlkopfes und den Stimmbändern abzugeben. Der grössere Stamm nimmt im Innern des Kehlkopfes seine Lage zwischen der Schildknorpelplatte und den Muskeln des wahren Stimmbandes, wo er gewöhnlich in zwei Zweige zerfällt. Der hintere begibt sich nach den *Musculi arytaenoidei obliqui* und den *Crico-arytaenoidei*, sowie der Schleimhaut, welche die genannten Muskeln überkleidet. Der vordere Zweig zieht nach den Muskeln des wahren Stimmbandes. Beide Zweige anastomosiren mit der *Art. laryngea inferior*, welche als unansehnliches Gefäss von der unteren Schilddrüsenschlagader abgegeben wird. Dasselbe geht hinter der *Articulatio crico-thyreoidea* vorwiegend zum *Musc. crico-*

arytaenoideus posticus und wird zuweilen vertreten von der *Thyreoidea superior*. Eine kleine Schlagader dringt am *Lig. conoideum* in den Kehlkopf, und obschon sie einen schwachen Zweig darstellt, erlangt sie doch wegen ihrer Beziehung zu den wahren Stimmbändern und wegen der möglichen Verletzung bei der Laryngotomie hohes Interesse. Diese *Art. crico-thyreoidea* ist ein constant vorkommendes Gefäss, welches von der *Art. thyreoidea superior* ausgeht und am *Lig. conoideum* sich mit dem gleichnamigen der anderen Seite so constant verbindet, dass Langenbeck dasselbe *„Ramus laryngeus anastomoticus"* nannte. Die Lücken, welche in dem *Lig. conoideum* vorhanden sind, nehmen die Endzweige der *Art. crico-thyreoidea* auf und lassen sie nach dem wahren Stimmband gelangen. Wird die Laryngotomie zwischen Ring- und Schildknorpel ausgeführt, so muss diese Schlagader sowohl, als auch die ihr entsprechende Vene besondere Berücksichtigung finden. Noch wichtiger bei der genannten Operation ist die Lage der mehr als federkieldicken *Art. thyreoidea superior* unmittelbar vor dem *Lig. conoideum*, wie ich es an Erwachsenen einigemal zu beobachten Gelegenheit hatte. Das Band wurde in einem Falle in seiner ganzen Breite von dem Schlagaderstamm, welcher zwei Aestchen für dasselbe abgibt, gedeckt. Eine linke *Art. crico-thyreoidea* fehlte gänzlich.

Ueber die Venen und Lymphgefässe des Kehlkopfes haben wir durch Luschka und Teichmann genaue Aufschlüsse erhalten.

Was die Venen betrifft, so entsprechen sie im Allgemeinen dem Verlaufe der Schlagadern, nur bilden sie sowohl im Inneren des Kehlkopfes, als auch aussen an demselben stärkere Netze, aus denen sich die beiderseitigen grösseren Stämmchen entwickeln. Die Venen des *Larynx* stehen mit den Schilddrüsenvenen durch grobe Zweige in vielfacher Verbindung, so dass der Blutabfluss sowohl nach den inneren Jugularvenen, als auch nach der *Vena anonyma sinistra* hin stattfinden kann.

Aus den Venen an der vorderen Seite des Kehlkopfes, welche als *Venae crico-thyreoideae* beginnen und mit den Schilddrüsenvenen anastomosiren, entsteht jederseits ein Stämmchen — *Vena thyreo-laryngea* nach Walter — welches sich mit der *Vena thyreoidea superior* vereinigt und dann den unteren Zweig der *Vena facialis communis* bildet.

An der hinteren Fläche des Kehlkopfes beginnen die Venen als ein stark entwickeltes Netz — *Plexus pharyngo-laryngeus* —, welches zwischen den Muskeln der Giessbeckenknorpel und der Schleimhaut eingeschlossen ist. Aus ihm bilden sich die nach oben gehenden Stämmchen — *Venae laryngeae superiores* —, welche die Zweige der Stimm- und Taschenbänder und die des Kehldeckels aufnehmen, und dann mit den Zungenwurzel-Venen

sich verbinden, um in Begleitung der Schlagadern den Kehlkopf zu verlassen. Ist in der *Cartilago thyreoidea* jederseits eine Oeffnung vorhanden, so nehmen die Gefässe und die Nerven in derselben ihren Verlauf.

Die *Vena laryngea inferior* geht aus dem *Plexus pharyngo-laryngeus* hervor und begibt sich als einfacher oder doppelter Zweig in die untere Schilddrüsenvene. Obschon wir nicht näher auf die feinere Blutgefässvertheilung im Kehlkopf eingehen können, sei hier doch erwähnt, dass die hyalinen Knorpel nur in ihrem Perichondrium Blutgefässe führen. Von den Gebilden im Inneren des Kehlkopfes sind die Taschenbänder und ihre Drüsen am reichsten mit Capillaren versehen. Unmittelbar unter dem Schleimhautepithel der Taschenbänder ist ein besonders reiches Netz angebracht. Spärlich zeigt sich die Gefässvertheilung in den wahren Stimmbändern, sehr gefässreich dagegen sind ihre Muskeln.

Was die Lymphgefässe des Kehlkopfes anlangt, so wurden dieselben von Teichmann für die Abhandlung Luschka's über den Kehlkopf einer genaueren Prüfung unterzogen. Die Injectionen Teichmanns haben ergeben, dass die Schleimhaut der unteren Fläche des Kehldeckels, der Taschenbänder, der *Ventriculi laryngis* und der Umgebung der hinteren Comissur der Stimmritze reichlich mit Lymphgefäss-Capillaren durchzogen ist, während die wahren Stimmbänder und die obere Kehldeckelfläche ärmer an den in sich abgeschlossenen Capillaren sind. Teichmann weist nämlich das Vorhandensein von wandungslosen Lymphcapillaren, wie sie von bewährten Forschern angenommen werden, zurück. —

Nur in Kürze soll noch der Exstirpation des ganzen Kehlkopfes gedacht werden. Die genannte Operation, deren Ausführung aus physiologischen Gründen eine Unmöglichkeit zu sein schien, wurde in der That von Billroth beim Menschen mit Erfolg vorgenommen. Czerny hatte zwar schon früher an Hunden selbst unter ungünstigen Umständen die Möglichkeit der Exstirpation des Kehlkopfes nachgewiesen. Sollte der von Brücke construirte Apparat, der den Gebrauch der Sprache nach der Exstirpation ermöglicht, nur einigermassen sich bewähren, so weiss man nicht, was mehr zu bewundern ist, die Geschicklichkeit und Kühnheit der Operateure, oder die Widerstandsfähigkeit des Organismus, der so bedeutende Eingriffe zu ertragen fähig ist.

Die Regio pharyngea.

Wenn man in der topographischen Anatomie von einer Pharynxgegend spricht, so darf man nicht übersehen, dass dieselbe nur künstlich auf die Oberfläche des Halses übertragen werden kann, denn der Pharynx ist all-

seitig von Regionen umgrenzt, welche ihre Namen von den der äusseren Haut näher liegenden Gebilden erhalten haben. Eingeschlossen zwischen den Gesichtstheil des Schädels, den Kehlkopf und die Wirbelsäule ist der Schlundkopf ein contraktiler Sack, welcher als einfache Röhre den zweiten Abschnitt des Verdauungs- und Respirations-Apparates vertritt. Seine willkürlichen Muskeln, welche die mächtigste Schichte der Rachenwand ausmachen, entspringen von den Knochen des Schädels und des Gesichtes, tiefer abwärts von dem Zungenbein und den Kehlkopfknorpeln, und sie vermögen in Folge ihrer halbringförmigen und längsverlaufenden Anordnung den Rachen nicht nur zu verengern, sondern auch zu verkürzen.

Aus der speciellen Anatomie darf als bekannt vorausgesetzt werden, dass der Rachen in drei Abtheilungen zerfällt. Die obere befindet sich hinter der Nasenhöhle — *Cavum pharyngo-nasale* — und reicht vom *Fornix pharyngis* an der Schädelbasis bis herab zum Gaumensegel. Die mittlere Abtheilung — *Cavum pharyngo-orale* — entspricht der Mundhöhle; zwischen beiden stellt der *Isthmus faucium* die Grenze dar. Die untere Abtheilung — *Cavum pharyngo-laryngeum* — ist das Gebiet des Schlundkopfes über und hinter dem oberen Abschnitt des Kehlkopfes. Das untere Rachenende, setzt sich am *Ostium oesophageum*, welches annähernd dem Körper des fünften Halswirbels entspricht, in die Speiseröhre und am *Ostium laryngeum* in den Kehlkopf fort. In das *Cavum pharyngo-nasale* führen von der Nasenhöhle her die beiden Choanen, und seitlich sind an prominirenden Stellen die trichterförmigen Oeffnungen der beiden Eustachischen Röhren, welche mit den Paukenhöhlen communiciren, angebracht.

(S. die erste und zweite Abtheilung Taf. VII und dritte Abtheilung Taf. IV, Fig. A.) In der dritten Abtheilung dieses Buches S. 107 wurde schon erwähnt, dass, während das Gaumensegel beim *Foetus* von der hinteren Rachenwand weit absteht, beim Erwachsenen die *Uvula*, fast rechtwinkelig umgebogen, an der Schleimhaut rückwärts anliegt. Freilich darf hiebei nicht übersehen werden, dass, wenn auch die gefrornen Durchschnitte die erwähnten Resultate ergeben, die Todesstarre in den Hebern des Gaumensegels einen grösseren Ausschlag gibt, als in den schwächeren Antagonisten, welche die Depression des *Velum palatinum* ausführen. Der Schlundkopf mit Einschluss des Gaumensegels hat eine ausführliche Bearbeitung gefunden durch Henle und Luschka. Beide Werke sind für diejenigen, welche sich mit der speciellen Anatomie der beiden Organtheile vertraut machen wollen, unentbehrlich.

Eine Betrachtung der sagittalen und horizontalen Durchschnitte durch das Gesicht und den Hals (Taf. VII erste Abth., Taf. IV und X der zweiten Abth.) ergibt, dass der Schlundkopf einen von hinten nach vorn plattgedrückten engen Raum umschliesst, welcher in seinen drei Hauptabtheilungen (Nasen-, Mund- und Larynxabtheilung) eine wesentlich verschiedene

Configuration besitzt. Man erkennt an dem oberen horizontalen Durchschnitt, dass hier die Schlundkopfwandungen nur den geringsten Grad von Beweglichkeit haben können, und ebenso abwärts in der Umgebung des *Sinus pyriformis*, während im mittleren Gebiet, hinter der Mundhöhle, eine bedeutendere Formveränderung möglich ist. Durch die Einlagerung des Knorpels seitlich in der oberen Abtheilung des Schlundkopfes entsteht ein starker Vorsprung, welcher die trichterförmige Oeffnung der Eustachischen Röhre von einer rückwärts befindlichen Bucht, die Rosenmüllersche Grube genannt, scheidet. Unter den drei Schichten, welche an dem Schlundkopfe sich betheiligen, bietet die der willkürlichen Muskeln, besonders in ihren Beziehungen zum Gaumensegel, zu der Zunge und dem Kehlkopfe desshalb grosses Interesse dar, weil sie aus einer complicirten Muskelgruppe gebildet wird, deren physiologische Action ohne Berücksichtigung der anatomischen Anordnung ihrer einzelnen Muskelzüge schwer verständlich ist.

Zunächst verdient hervorgehoben zu werden, dass die äusseren Muskeln mehr oder weniger halbkreisförmig angeordnet sind und daher mit Recht die Namen *Constrictores pharyngis* führen. Sie wirken in erster Reihe verengernd auf die Höhle des Schlundkopfes ein; die innere, der Schleimhaut zunächst liegende willkürliche Muskelschichte, welche mit dem Gaumensegel innig zusammenhängt, hat einen vorwiegend der Längsachse des Schlundkopfes entsprechenden Verlauf und sie muss daher eine verkürzende Einwirkung auf den Schlundkopf ausüben, wobei das Gaumensegel stets mitbetheiligt ist. Wie die specielle Anatomie lehrt, zerfallen die drei *Musculi constrictores pharyngis* in einen oberen, mittleren und unteren.

Der *Constrictor pharyngis superior* bezieht von mehreren festen Punkten des Gesichtschädels und auch zuweilen von der *Basis cranii* Bündel, welche nach ihren Ursprüngen als besondere Muskeln aufgeführt werden. Der Zusammenhang des oberen Schlundkopfschnürers mit den Knochen des Kopfes ist der Grund für seine Bezeichnung *Musc. kephalo-pharyngeus*. Sein stärkstes Bündel entspringt vom *Processus pterygoideus* des Keilbeines, und zwar von dessen Haken an der inneren Platte *(Musc. pterygo-pharyngeus)*. Zu ihm gesellen sich die Fasern, welche am *Lig. pterygo-maxillare* mit dem *Musc. buccinator* zusammenhängen *(M. bucco-pharyngeus)*, und durch diese Verbindung wird nicht nur eine anatomische, sondern auch eine funktionelle Beziehung zwischen den Backenmuskeln und dem oberen Pharynxmuskel hergestellt, obschon die motorischen Nerven beider von verschiedenen Stämmen ausgehen.

Die Muskelparthieen, welche an der Zunge *(Glosso-pharyngeus)* und dem Unterkiefer *(Mylo-pharyngeus)* entstehen, tragen zur Verstärkung des

Constrictor pharyngis superior bei. Von seinen Fasern umgeben die oberen in Bogen, welche nach abwärts convex sind, die hintere Schlundkopfwand der Art, dass zwischen dem Muskel und der Schädelbasis eine Stelle vollständig muskelfrei bleibt. Die mittleren Fasern gehen ganz horizontal und die unteren schief nach abwärts, und diese werden von dem mittleren Schlundkopfschnürer gedeckt.

Eine Verstärkung erhält der *Pterygo-pharyngeus* ziemlich häufig durch ein Muskelchen, welches von der *Pars petrosa* des Schläfebeins entspringt *(M. petro-pharyngeus)* und ähnlich dem *Stylo-pharyngeus* schief zwischen die Fasern des *Constrictor superior* eindringt.

Durch den *M. glosso-pharyngeus* wird eine von dem *M. transversus linguae* ausgehende, nach dem Schlundkopf hinziehende Schlinge gebildet, welche in gleicher Weise wirkt, wie die Muskelschleife zwischen den Backenmuskeln und dem oberen Schlundkopfschnürer.

Der *Constrictor pharyngis medius s. M. hyo-pharyngeus* ist zusammengesetzt aus zwei Parthieen, welche vom Zungenbein ihren Ursprung nehmen. Die obere geht von der in der Jugend knorpeligen Spitze des kleinen Zungenbeinhornes *(M. chondro-pharyngeus)* aus, und die untere entsteht am grossen Horn des *Os hyoides (M. kerato-pharyngeus)*. Während der *Chondro-pharyngeus* oft mit dem *Lig. stylo-hyoideum* zusammenhängt, erhält der *Kerato-pharyngeus* mitunter Verstärkungsbündel vom *M. hyoglossus* und der Sehne des *Digastricus*. Die aus den beiden Portionen gebildete Muskellamelle zieht theils schief nach aufwärts, theils bogenförmig nach unten. Die oberen Fasern laufen zuweilen in eine den oberen Schnürer deckende Spitze aus, die unteren schieben sich unter den

Constrictor pharyngis inferior s. M. laryngo-pharyngeus. Die stärkste Portion des unteren Schlundkopf-Schnürers entspringt in der ganzen Höhe des Schildknorpels *(thyreo-pharyngeus)*, und sie wird fast regelmässig durch Bündel des *Musc. sterno-thyreoideus* verstärkt. Die vom Ringknorpel sich erhebenden Muskelfasern *(Crico-pharyngeus)* reihen sich unmittelbar an die erstere Portion an, und beide stellen die stärkste Abtheilung der drei *Constrictores* dar. Seine Bündel ziehen grösstentheils nach aufwärts und laufen zuweilen in eine Spitze aus, welche das *Tuberculum pharyngis* an dem Körper des Hinterhauptbeines erreicht. Gewöhnlich jedoch deckt der Muskel den *C. medius* und zeigt sich ziemlich scharf gegen denselben abgesetzt. Die von beiden Seiten in der Mittellinie zusammentretenden Fasern der drei *Constrictores pharyngis* bilden eine etwas hellere, von oben bis gegen die Speiseröhre hin reichende Linie, welche man *Raphe pharyngis* bezeichnet. Man darf dieselbe nicht als Einlage einer Sehne zwischen die symmetrischen Hälften der Schlundkopfschnürer ansehen, denn sie durchsetzt die Muskeln nicht vollständig. Die untersten Fasern des

Constrictor inferior betheiligen sich in der Art an der *Muscularis* der Speiseröhre, dass sie theils in ihre Längs-, theils in ihre Ringfaserschichte sich fortsetzen und dem ganzen Halstheil des *Oesophagus* willkürliche Fasern beimischen.

Die longitudinale Muskellage des Schlundkopfes wird am besten zur Anschauung gebracht, wenn man die *Constrictores* durch einen Längsschnitt in der Mittellinie der hinteren Schlundkopffläche bis zur Schleimhaut spaltet und die letztere von den Muskeln lospräparirt. Bei dieser Darstellung zeigt sich, dass der Hauptfaserzug, welcher von oben nach unten geht, mit dem Gaumensegel zusammenhängt. Am stärksten entwickelt treten die Bündel auf, welche als *Musculi pharyngo-palatini* die gleichnamigen Schleimhautbogen bilden. Die beiderseitigen Muskeln sind aber nicht scharf abgegrenzt, sondern sie stellen eine platte Lamelle dar, welche bis zur Mittellinie reicht und durch die Ausstrahlung der beiden *Musculi stylo-pharyngei* verstärkt wird. Die beiden letzteren gehen von den Wurzeln der *Processus styloidei* der Felsenbeine aus und begeben sich zwischen dem oberen und mittleren Schlundkopfschnürer gegen die Schleimhaut; ihre einzelnen Bündel legen sich theils an den *Musc. pharyngo-palatinus* an, theils treten sie mit dem Schildknorpel in Zusammenhang. Es hält nicht schwer, den Nachweis zu liefern, dass die longitudinale Faserlage hinter dem Larynx auch mit der Submukosa der Schleimhaut in Verbindung steht, wie denn auch einzelne Züge in den Kehlkopf hinein zur Innenfläche des Schildknorpels und zur *Plica ary-epiglottica* dargestellt werden können.

Noch eine weitere Verstärkung erlangt die Längsfaserlage durch den *Musc. salpingo-pharyngeus*, welcher von dem Pharynxende der medialen Platte der Eustachischen Röhre ausgeht und sich nach abwärts begibt. Für die Eröffnung der Eustachischen Röhre spielt dieser Muskel insofern eine wichtige Rolle, als er die erwähnte Knorpelplatte fixirt oder selbst nach einwärts bewegt, wenn der *Dilatator tubae* die laterale Platte gleichzeitig nach aussen zieht.

Fascia pharyngea.

An der Aussenseite des Schlundkopfes tritt das mit der Halsfascie in Verbindung stehende Bindegewebe auf, welches den Schlundkopf an seine Umgebung anheftet. Wenn man das *Lig. stylo-pharyngeum*, welches von der Spitze des Griffelfortsatzes zum kleinen Horn des Zungenbeines gelangt, sowie die straff gespannte Bindegewebslamelle seitlich an der Ohrtrompete

(Fascia salpingo-pharyngea), die als Schutzmittel für die Ohrtrompete vom Felsenbein zum *Processus pterygoideus* herabgeht, ausschliesst, so bleibt am Schlundkopf nur der äussere Bindegewebsbeleg, welcher auch elastische Fasern enthält, als sog. *Fascia pharyngea* übrig. Sie ist grösstentheils eine Fortsetzung der Muskelbinde des Halses. Da aber am oberen Abschnitt des Schlundkopfes vorn der Gesichtstheil des Schädels sich anreiht, so gelangt hier die *Fascia pharyngea* auf den Backenmuskel und stellt die *Fascia buccalis* dar.

Bei aller Hochschätzung, die ich für eine genaue Darstellung anatomischer Anordnungen hege, kann ich mich doch nicht jenen Schriftstellern anreihen, welche jeden Bindegewebszug am Pharynx oder an anderen Körperstellen als etwas Besonderes ansehen, denselben mit einem eigenen Namen belegen, aber seine physiologische Bedeutung unbeantwortet lassen.

Die Schleimhaut des Schlundkopfes.

Die Schlundkopf-Schleimhaut erfordert, als Sitz vieler pathologischer Processe, das besondere Interesse des praktischen Arztes. Ihr direkter Uebergang in die Schleimhäute der angrenzenden Organtheile: der Nasen- und Mundhöhle, der Eustachischen Röhren, des Kehlkopfes und der Speiseröhre, geben die Möglichkeit, dass verschiedene Krankheitsprocesse, welche von der Schleimhaut des Schlundkopfes ihren Ausgang nehmen, sich auf die benachbarten Gebiete fortpflanzen. Die Schleimhaut ist am dicksten am Schlundkopfgewölbe und an der hinteren Wand des *Cavum pharyngo-nasale* in Folge des grossen Drüsenreichthums an den genannten Stellen. In der Mitte des Schlundkopfes wird sie etwas dünner, und in der *Pars pharyngo-laryngea* erlangt sie durch den Uebergang der platten sehnenartigen Muskellage, des *Musc. palato-* und *stylo-pharyngeus*, eine bedeutende Mächtigkeit.

Die Vereinigung der Schleimhaut mit den Muskeln ist an den verschiedenen Stellen des Schlundkopfes wechselnd. Dieses Verhalten wird schon an der Leiche erkannt, wenn man mit Hilfe der Pincette Falten an der Schleimhaut zu bilden sucht. Während sie in dem *Cavum pharyngo-nasale*, wo sie den Charakter der Schleimhaut der Athmungswege trägt, fest mit den unterliegenden Gebilden verbunden ist, zeigt sie tiefer abwärts, besonders im *Cavum pharyngo-laryngeum*, einen so losen Zusammenhang, dass hier regelwidrige Falten sich bilden, welche leicht von ihrer Unterlage abzuheben sind. An dem zuletzt genannten Orte können auch so hochgradige Oedeme entstehen, dass sie den Kehlkopfeingang vollständig verschliessen.

Wie die Mehrzahl der Schleimhäute, besteht die des Schlundkopfes vorwiegend aus reticulärem Bindegewebe, welches sich gegen die Muskeln hin verdickt und hier mit vielen elastischen Fasern durchzogen ist. An der freien Oberfläche fliesst dasselbe mit der Bindesubstanz der Papillen zusammen. Das reticuläre Gewebe zeigt sich reichlich durchsetzt von den conglobirten Drüsen, welche kleine rundliche Zellenhaufen ohne scharfe Abgrenzung an ihrer Peripherie darstellen, so dass zuweilen alle im Bindegewebe vorhandenen Lücken von Zellen, die Aehnlichkeit mit den Lymphkörperchen haben, erfüllt sind. Wie es scheint, ist ihre Zahl und Grösse zu verschiedenen Zeiten wechselnd. Am stärksten entwickelt zeigt sich die conglobirte Drüsensubstanz an dem Schlundgewölbe, und man hat hier die Zusammenhäufung der einzelnen Follikel mit dem Namen *Tonsilla pharyngis* belegt.

Zwischen den conglobirten Drüsen treten auch zahlreiche, verschiedengrosse acinöse Drüsen auf, die zu beiden Seiten des oberen Schlundkopfgebietes am stärksten ausgebildet sind; sie können hier leicht mit unbewaffnetem Auge gesehen werden.

An keiner Stelle ist die Schleimhaut so reich mit Schleimdrüsen durchsetzt, als in der Rosenmüllerschen Grube, daher auch bei katarrhalischen und entzündlichen Processen die Sekretion in dieser Gegend am intensivsten auftritt. Tiefer unten im Schlundkopf sind die Schleimdrüsen etwas kleiner und mehr gleichmässig verbreitet, um, wie schon erwähnt wurde, am *Introitus laryngis* wieder an Zahl und Grösse zuzunehmen.

Der Epithelbeleg des Schlundkopfes ist insofern verschieden, als das obere Gebiet, ähnlich der Respirationsschleimhaut, flimmernde Epithelcylinder trägt, die *Pars laryngea* dagegen, ähnlich wie die Mundhöhle und Speiseröhre, von einem geschichteten Plattenepithel gedeckt ist. Ich besitze Frontalschnitte vom Gaumensegel, welche unzweifelhaft ergeben, dass die obere hintere Seite entsprechend der Uvula von einem Cylinderepithel belegt ist.

Die anatomischen und funktionellen Beziehungen der Schleimhaut und Muskeln des Pharynx und des Gaumensegels zum mittleren Ohr haben die Aufmerksamkeit der Ohrenärzte in neuerer Zeit mehr, als dies früher der Fall war, auf sich gelenkt. Viele Erkrankungen des mittleren Ohres nehmen ihren Ausgang von der Schleimhaut des Pharynx, und da die Muskulatur des Gaumensegels, welche einen innigen Zusammenhang mit der des Schlundkopfes hat, in funktioneller Beziehung zur *Tuba Eustachii* steht, so müssen Erkrankungen derselben nothwendig Störung im Schallleitungs-Apparat der Paukenhöhle zur Folge haben.

Noch sind die Ausbuchtungen der Schleimhaut an der hinteren Wand der *Pars pharyngo-nasalis* zu erwähnen. Von sehr wechselnder Grösse, stellen sie einfache oder mehrfache Nischen dar, welche von der unebenen Schleimhaut ausgekleidet werden. Diese Buchten werden zuweilen als eine grössere länglich ovale Blase beobachtet, welche schon im Jahre 1842 von F. Mayer in Bonn den Namen *Bursa pharyngea* erhalten hat. In ihrer Wand sind ebenso, wie in der übrigen Schleimhaut, conglobirte und acinöse Drüsen, letztere mit kurzen Ausführungsgängen, angebracht.

Die Gefässe und Nerven des Schlundkopfes.

Die Schlagadern des Schlundkopfes sind die verhältnissmässig schwach entwickelten Zweige der *Carotis externa*. Die *Art. pharyngea ascendens* entspringt entweder in dem Winkel zwischen der *Carotis externa* und *C. interna*, oder aus dem Anfangstheil der ersteren. Sie zieht seitlich am Schlundkopfe nach aufwärts und verbreitet sich in dessen ganzer Höhe, mit der gleichnamigen Schlagader der anderen Seite und mit der aufsteigenden Gaumenpulsader Anastomosen eingehend.

Kleinere Zweige erhält der Schlundkopf von der *Art. thyreoidea superior* und *inferior*, von der *Art. Vidiana* und den Nasenzweigen der *Art. maxillaris interna*.

Die Venen des Schlundkopfes zeichnen sich häufig dadurch aus, dass sie starke Netze in der Schleimhaut bilden, welche bei chronischen Pharynxkatarrhen von der Mundhöhle aus sichtbar sind. Dass in ihnen zuweilen variköse Erweiterungen sich entwickeln, kann man an gelungenen künstlichen und auch an natürlichen Injectionen beobachten.

Die *Vena pharyngea* tritt zunächst als *Plexus venosus* an der hinteren Pharynxwand auf, indem die Zweige von beiden Seiten zusammenfliessen. Aus dem stark entwickelten, an der Seite des Schlundkopfes liegenden Venenplexus entstehen gewöhnlich zwei Venen, von denen die stärkere in die *Vena jugularis interna*, die schwächere in die *Vena lingualis* oder die *Vena facialis posterior* einmündet.

In dem Schlundkopfe sind reichliche Netze von Blut- und Lymphgefässcapillaren vorhanden. Die Capillaren der Blutgefässe erscheinen feiner und engmaschiger, als die der Lymphgefässe, welche weitere gröbere Netze bilden, die, mit Klappen versehen, der Schleimhautoberfläche weniger nahe als die Blutcapillaren liegen. Die einzelnen grösseren Lymphgefässe, welche aus den Capillaren hervorgehen, zerfallen in zwei Züge. Der obere begibt sich in die Lymphdrüsen seitlich am Schlundkopfe, der untere zu

jener Drüsengruppe, welche in der Tiefe des *Trigonum caroticum superius* sich befindet.

Ueber die Nerven des Schlundkopfes hat Otto Jacob die eingehendsten Untersuchungen angestellt und in seiner Schrift über die Verbreitung des *Nerv. glosso-pharyngeus* etc. niedergelegt.

Der *Plexus nervosus pharyngeus* ist zusammengesetzt aus Zweigen

1) des *N. sympathicus (ganglion cervicale supremum)*,
2) des *N. laryngeus superior*,
3) des *N. glosso-pharyngeus* und
4) des *N. vagus*.

Sehr häufig schickt der *N. facialis* einen Zweig zum *Plexus pharyngeus*, jedoch sollen die Fäden aus dem siebenten Gehirnnerv nicht zum Schlundkopf, sondern zur Zunge gelangen.

Jacob hat an dem reichen Nervengeflecht des Schlundkopfes eine obere und untere Abtheilung unterschieden. Die obere gelangt direkt durch den *Constrictor pharyngis medius*, um sich in dem genannten Muskel und in der Schleimhaut zu verbreiten. Die untere Abtheilung zieht in strangförmiger Anordnung bis zum Ende des Schlundkopfes, und nachdem die einzelnen Zweige in dem *Constrictor pharyngis inferior* ein feines Geflecht gebildet haben, gelangen Bündel von demselben in die Submukosa der Schleimhaut und erzeugen hier ein Netz, das dem Meissnerschen Darmnerven-Geflecht analog ist. Obschon die einzelnen Gehirnnerven, welche nach dem Schlundkopfe Zweige entsenden, zahlreiche Verbindungen miteinander eingehen, so lässt sich doch der Nachweis liefern, dass die Zweige vom *Vagus* und *Glosso-pharyngeus* gemischter Natur sind, d. h. dass sie Fäden zu den Muskeln und der Schleimhaut abgeben. Jene Fäden des *Vagus*, welche in den oberen Schlundkopfschnürer gelangen, lassen sich zuweilen nicht sehr schwer vom elften Gehirnnerv *(Accessorius Willisii)* ableiten. Die Zweige des *N. glosso-pharyngeus* sind von zahlreichen kleinen Ganglien durchsetzt. Was die Sensibilität des *Fornix pharyngis* betrifft, so darf nicht unerwähnt bleiben, dass dieselbe auch vom *Ramus secundus n. trigemini* vermittelt wird. Die *Rami pharyngis* des *Ganglion sphenopalatinum* gehen nicht alle direkt aus dem Ganglion hervor, sondern sie stammen theilweise vom zweiten Ast des Quintus ab und versorgen die Schleimhaut an genannter Stelle.

Die grossen Gefäss- und Nervenstämme neben dem Schlundkopf und dem Larynx.

Da die Theilung der *Carotis communis* in die *Carotis cerebralis* und die *Carotis externa* in der Höhe des oberen Schildknorpelrandes und der Zusammenfluss der Venenzweige zur *Jugularis communis* in annähernd gleicher Höhe stattfindet, so bietet für die Topographie der verschiedenen Gefässe seitlich am Schlundkopf die genannte Stelle sowohl wegen der Verwundungen, als auch wegen der Unterbindung ein besonderes Interesse dar. Vergleicht man in dieser Hinsicht Horizontalschnitte des Halses in verschiedener Höhe miteinander, so erscheinen die injicirten Gefässe in der Gegend des Kehlkopfes noch einfach, während sie höher oben neben dem Zungenbein oder seitlich an der Mundhöhle in grosser Anzahl dicht an den Schlundkopf grenzen.

Bezüglich der Lagerung der verschiedenen Gebilde zueinander und zum Schlundkopfe mag das Studium der Tafel VI der ersten Hälfte dritter Abtheilung, der Tafel VII, A und Tafel VIII, A, sowie der Durchschnitte Tafel X der zweiten Hälfte dritter Abtheilung lehrreicher sein, als eine in's Specielle gehende Beschreibung.

In Tafel VII, A, zweite Hälfte, dritte Abtheilung ist zu ersehen, dass neben dem Schlundkopf, vorn und innen vom Kopfnicker, zunächst die verschiedenen Venenzweige auftreten, welche theils in die *Vena jugularis externa*, theils in die *Vena jugularis communis* übergehen. Rückwärts gelangt unter der *Parotis* (37) der *Accessorius Willisii* nach abwärts zum Kopfnicker und *Cucullaris*, und innen zieht an den Venen der *Nerv. hypoglossus* im Bogen nach der Zunge. Dem Schlundkopf am nächsten liegen die Zweige der *Carotis externa*, die gedeckt werden von dem hinteren Bauch des *Digastricus* und dem *Stylohyoideus*.

Nahe dem Schlundkopfe liegt oben der *N. glosso-pharyngeus* und hinten an den Gefässen der *N. vagus* und der Grenzstrang des *Sympathicus*, welch letzterer, durch Abgabe zahlreicher Bündel, die verschiedenen Plexus längs der arteriellen Zweige der *Carotis* bildet. (Man sehe die Tafel V und VIII der der ersten Hälfte dritter Abtheilung beigegebenen Nerventafeln.) —

Eines Gebildes muss noch Erwähnung geschehen, welches in früheren Zeiten als *Ganglion intercaroticum* beschrieben worden ist. Es liegt in der Theilungsstelle der *Carotis communis* und besteht, wie fein injicirte Durchschnitte ergeben, aus einem Gefässknäuel, welcher grosse Aehnlichkeit mit einem Wundernetz hat. Der Auffassung Luschka's, welcher Drüsenelemente in ihm erkannt haben wollte und daher den Namen *Glandula*

intercarotica einführte, kann ich mich auf Grund eingehender Untersuchungen dieses Gebildes nicht anschliessen. Dasselbe verdient vielmehr den Namen eines *Rete mirabile intercaroticum.*

Regio thyreo-trachealis.

Die Gegend vom Ringknorpel bis zum Brustbein herab, welche die Schilddrüse, die Halsabschnitte der Luft- und Speiseröhre und noch einen Theil der Thymusdrüse enthält, wird zunächst eingerahmt von den beiden Kopfnickern. In der Tiefe decken die platten langen Muskeln, welche vom Brustbein und Schulterblatt nach dem Zungenbein und Kehlkopfe gelangen, die verschiedenen Gebilde, so dass zwischen den *Sterno-hyoidei* und *Sterno-thyreoidei* nur eine schmale Spalte in der Mittellinie übrig bleibt, in welcher man bei der Tracheotomie zur Luftröhre vordringt.

Unter der Haut begegnet man der oberflächlichen Halsvene, welche unmittelbar über dem Brustbein in die Tiefe geht. Zwischen und hinter den genannten Muskeln zieht, gedeckt von der Fascie, ein stark entwickeltes Venennetz — *Plexus venosus thyreoideus medius* — von dem Isthmus der Schilddrüse aus nach abwärts gegen die *V. anonyma sinistra.* Bei Ausführung der Tracheotomie in der *Fossa suprasternalis* kommt man mit diesen Venen in Contakt, und hiebei ist um so mehr Vorsicht erforderlich, als mitunter der Venenplexus von einer ansehnlichen Schlagader — *Art. thyreoidea ima* — begleitet wird. Dieses Gefäss geht entweder vom *Truncus anonymus* oder direkt vom *Arcus aortae* aus, und während es in der Mitte vor der Luftröhre emporsteigt, findet eine Theilung in untergeordnete Zweige statt, welche theils in den Muskeln und der Luftröhre, theils in der Schilddrüse sich verbreiten.

In dem Verhältniss, als die Luftröhre sich dem oberen Brusteingang nähert, entfernt sie sich immer mehr von der Vorderfläche des Halses, so dass sie in der Nähe des Kehlkopfes viel leichter für das Operationsmesser zugänglich ist, als in der *Fossa suprasternalis* (S. den Sagittaldurchschnitt auf Taf. VII der ersten Abtheilung).

Eine ganz besondere Beachtung verdient bei der Tracheotomie in der *Fossa suprasternalis* auch die nahe Beziehung des *Truncus anonymus* zur Luftröhre. Derselbe begibt sich, nachdem er aus dem *Arcus aortae* seinen Ursprung genommen hat, nach rechts und oben und liegt in der Ebene der

oberen Brustöffnung und noch an der unteren Halsgegend der Luftröhre so nahe, dass er bei mässig starker Erweiterung dieselbe etwas comprimirt.

An dem Anfangstheil der Trachea befindet sich das Verbindungsglied der beiden Schilddrüsenlappen, der *Isthmus glandulae thyreoideae.* Derselbe steht sehr innig mit der Luftröhre in Zusammenhang, lässt sich jedoch in seiner Mitte etwas verschieben, so dass die drei oder vier ersten Knorpel der Luftröhre für operative Eingriffe zugänglich gemacht werden können. Kein Gebilde ist an dem Halse individuell so wechselnd in seiner Grösse, als die Schilddrüse, wesshalb auch der Grad der Ausdehnung des *Isthmus glandulae thyreoideae* verschieden ist. Er kann drei, sechs und noch mehr Ringe decken und selbst das *Lig. conoideum* des Kehlkopfes erreichen, besonders wenn das mittlere Horn der Drüse stark entwickelt ist. Dieser Fortsatz der Schilddrüse zieht, allmählich schwächer werdend, bis gegen das Zungenbein und ist an dessen Körper durch Bandmasse angeheftet. Gewöhnlich wird derselbe von dem Vorsprung des Schildknorpels nach der linken Seite gedrängt. Die Luftröhre ist demnach mit der sie ringförmig umgebenden Schilddrüse so vereinigt, dass sie über und unter dem Isthmus ohne Verletzung desselben geöffnet werden kann, wobei man stets auf die oberen Schilddrüsenschlagadern und die Venenzweige, welche zuweilen an dem Isthmus sehr stark sind, zu achten hat.

Noch zu erwähnen ist die Thymusdrüse beim Kinde in den ersten Lebensjahren. Bei starker Ausbildung drängt sie sich gegen den Hals empor und zeigt nur eine geringe Entfernung von der Schilddrüse. In diesen Fällen ist der Raum zur Freilegung der Luftröhre am unteren Halsabschnitt sehr beengt.

Die seitlichen Lappen der Schilddrüse nehmen den Raum neben der Luftröhre ein, und reichen häufig bis gegen den oberen Rand des Schildknorpels und rückwärts bis zur Wirbelsäule, so dass dieselben an horizontalen Durchschnitten eine ringförmige Anordnung zeigen und mit ihren hinteren medialen Rändern die Speiseröhre berühren. Da die beiden Hälften der *Glandula thyreoidea* auf der Wirbelsäule aufliegen und vorn und seitlich von den langen Halsmuskeln gedeckt sind, so wird bei der Hypertrophie der Drüse nicht nur eine Compression auf die Luftröhre, sondern auch auf die grossen Gefässstämme des Halses ausgeübt. Die letzteren liegen der Drüse beiderseits so nahe, dass sie Furchen an den hinteren Flächen der beiden Lappen hervorrufen. Wenn auch die *Vena jugularis communis* mehr lateralwärts an der Drüse sich befindet, so wird der Druck von Seite der Drüse auf ihre dünne leicht comprimirbare Wand sich eher geltend machen, als an der mehr starrwandigen *Carotis communis,*

obschon diese noch mehr als die Vene zwischen Drüse und Wirbelsäule eingeengt ist. Die topographische Beziehung der *Carotis communis* zur Wirbelsäule gewährt die Möglichkeit, dieselbe in dem oberen carotischen Dreieck auf beiden Seiten comprimiren zu können, was bei Epileptikern während eines Anfalles auszuführen, vorgeschlagen worden ist. Dass eine Blutung aus den Zweigen der *Carotis externa* durch Compression der *Carotis communis* abgeschwächt wird, ist nicht zu bezweifeln.

Der zur Schilddrüse gehende *Levator glandulae thyreoideae* ist keine constante Anordnung, sondern ein nur zuweilen vorkommendes Muskelbündel, welches von dem Zungenbein und nur selten vom Schildknorpel seinen Ursprung nimmt und an der vorderen Drüsenfläche ausstrahlt.

Die arteriellen und venösen Gefässe, welche zu der in ihrer Funktion räthselhaften Schilddrüse gelangen, sind relativ sehr stark entwickelt. Sie treten aus verschiedenen grösseren Stämmen hervor und variiren häufig sowohl in ihren Ursprüngen, als auch in ihrem Verlauf.

Die beiden *Arteriae thyreoideae superiores* sind Zweige, welche auf beiden Seiten von der *Carotis externa* ausgehen und in nach oben convexen Bogen sich gegen die Schilddrüsenlappen begeben, um in ihnen sich zu verbreiten.

Die *Arteriae thyreoideae inferiores* entstehen jederseits von dem *Truncus thyreo-cervicalis* der *Subclavia* und sie zeigen in ihrem Verlauf vor der Wirbelsäule noch stärkere Krümmungen, als die oberen Schilddrüsenschlagadern. (S. Taf. VIII, A, 6 und 7 dritte Abth., zweite Hälfte.) Beide Gefässe begeben sich zunächst in starken Bogen, dicht an die Wirbelsäule angrenzend, nach oben, um dann erst getheilt in die unteren Enden der Drüsenlappen einzutreten. In der Regel grenzen sie so an die retroviscerale Fascie, dass, wenn auf der linken Seite des Halses beim Speiseröhrenschnitt bis zum prominirenden *Processus transversus* des sechsten Halswirbels, dann bis zur Speiseröhre vorgedrungen wird, das Operationsfeld zwischen die obere und untere Schilddrüsenarterie fällt.

Bei den Unterbindungen der Schilddrüsenschlagadern, wie sie früher häufiger als gegenwärtig bei der *Struma*, besonders bei der sog. *Struma aneurysmatica*, deren Existenz jedoch geleugnet wird, ausgeführt wurden, ist das variable Verhalten der oberen und unteren Gefässe von Bedeutung. Während man nur selten eine *Art. thyreoidea inferior* fehlen sieht, sind zuweilen Verkümmerungen der oberen Schlagadern zu beobachten, besonders dann, wenn die Neubauer'sche *Thyreoidea ima* stark entwickelt ist.

Die Unterbindung der *Art. thyreoidea superior*, welche oben schon erwähnt wurde, ist in dem *Trigonum carotideum superius* leicht ausführbar, dagegen

die Anlegung der Ligatur an der unteren Schilddrüsenschlagader schwer, wenn auch immerhin noch leichter, als die Unterbindung der *Art. vertebralis.*

Die Schilddrüsenvenen sind zahlreicher als die Schlagadern; denn ausser den beiden oberen und unteren findet sich fast constant rechts und links eine mittlere Vene, welche gewöhnlich in die *Vena jugularis communis* oder auch in die *V. jugul. interna* jederseits mündet.

Aus dem stark entwickelten Venennetz am Isthmus der Schilddrüse — *Plexus thyreoideus impar* — gehen mehrere Zweige, die miteinander und mit den Venen des Kehlkopfes anastomosiren, hervor und bilden die vor der Trachea herabziehende *Vena thyreoidea ima.* Bei stark entwickelter *Struma* sind sämmtliche Halsvenen häufig so zahlreich und so stark erweitert, dass einzelne Zweige derselben durch die äussere Haut hindurch sichtbar werden.

Alle Schlagadern der *Glandula thyreoidea* werden von sympathischen Nervennetzen begleitet. Der *Plexus thyreoideus superior* geht vom *Ganglion cervicale supremum*, der *Pl. th. inferior* vom unteren Halsganglion und auch von dem mittleren *Ganglion cervicale* aus.

Der Taf. X dritte Abth. sind zwei Figuren E, F beigegeben, welche horizontale Schnitte des Halses von einem erwachsenen weiblichen Individuum darstellen. Der Tod erfolgte durch Larynxstenose. Das Adenom der Schilddrüse hat eine so grosse Ausdehnung erreicht, dass dasselbe mehr als zwei Dritttheile des Horizontalschnittes ausmacht. Die Geschwulst bildet einen vollständigen Ring um den Kehlkopf und die Luftröhre, welch letztere zu einer schmalen Spalte verengert ist. Die Speiseröhre ist sowohl vom Kehlkopfe, als auch von der Luftröhre weggedrängt und liegt an der linken Seite in der Nähe der *Carotis communis.* Die Verengerung und endliche Verschliessung der Luftwege ist dadurch zu Stande gekommen, dass die Geschwulst zwischen Zungenbein und Schildknorpel hinein wucherte und den *Introitus laryngis* belegte. In Fig. E der zehnten Tafel ist das untere Pharynxende (5) von dem Eingang des Kehlkopfes (4) durch die Drüsengeschwulst abgehoben, die arteriellen Gefässe sind linkseitig verengert und die *Vena jugularis communis sinistra* durch einen *Embolus*, der aus denselben Elementen besteht, wie die Drüsensubstanz, vollständig erfüllt. An einigen Stellen kann man wahrnehmen, dass der Pfropf von der Jugularis aus sich in die Zweige der Schilddrüsenvene hinein fortsetzt.

Der Halstheil der Luftröhre.

An dem Halse ist die Trachea so gelagert, dass sie der Speiseröhre vorn sich anschmiegt und fast in gerader Richtung vor der Wirbelsäule

herabsteigt. In der Nähe des Kehlkopfes rückt sie der Vorderfläche des Halses bedeutend näher, als tiefer abwärts über dem Brustbein. Ihre Entfernung von der Haut beträgt am ersten Luftröhrenknorpel an Sagittalschnitten durchschnittlich 1 Cm. und über dem Brustbeinhandgriffe nicht ganz 3 Cm. Die diesbezüglichen Massdifferenzen bei verschiedenen Individuen beschränken sich vorwiegend auf die mehr oder minder starke Fettablagerung und viel weniger auf die variable Stärke der Muskulatur. Während die Luftröhre in der Nähe des Kehlkopfes unmittelbar vor der Speiseröhre liegt, wendet sich letztere am unteren Theile des Halses so stark nach links, dass die Trachea entweder vollständig oder nur mit ihrem rechten Rand die Wirbelsäule, d. h. die vor ihr liegende Bindesubstanz berührt. Die elastische Luftröhre hat als Grundlage hyaline Knorpelringe, welche nach rückwärts zur Aufnahme einer contractilen Schichte nicht geschlossen sind, wesshalb man von C-förmig gestalteten Knorpeln spricht. Die Knorpelringe zeigen sich in den ersten Lebensjahren bedeutend weicher und nachgiebiger als beim Erwachsenen, ein Verhalten, welches bei dem Luftröhrenschnitt Beachtung verdient.

Von den 16—18 Knorpelringen der Trachea treffen durchschnittlich zwölf auf den Halstheil und die übrigen auf den Brusttheil. Der erste steht in der Höhe des Körpers des 6—7. Halswirbels, der letzte entspricht einer Ebene, welche vorn in die Vereinigung des Brustbeinhandgriffes und hinten in den fünften Brustwirbelkörper fällt.

Bei normaler Entwickelung der Schilddrüse werden 4—5 Ringe der Trachea von dem *Isthmus glandulae thyreoideae* eingenommen, während die beiden ersten und der achte bis zwölfte Ring keine Berührung mit der Drüse haben.

Die Länge der Luftröhre beträgt durchschnittlich 11—12 Cm., ihre Weite gegen 2 Cm. und die Dicke der Wand 2 Mm. Eine Verlängerung der Luftröhre geschieht durch die elastischen Bänder zwischen den einzelnen Knorpeln, ihre Erweiterung und Verengerung beschränkt sich auf den contractilen Streifen, welcher an den Enden der Knorpelringe angebracht ist.

Die Knorpel sind nicht immer einfach, sondern einzelne theilen sich gabelig, oder stellen gegen den Ringknorpel breite Platten dar, welche mit demselben in direktem Zusammenhang stehen. Findet die letztere Anordnung vorn statt, so erscheint der Ringknorpel bedeutend höher und macht den Eindruck, als reiche er bis zum Isthmus der Schilddrüse herab. Das Perichondrium der Knorpel tritt mit einem elastischen Gewebe in Zusammenhang, das sich in Form von niedrigen Bändern zwischen die

einzelnen Knorpel einschiebt, welche die Dehnung des ganzen Rohres in seiner Längsrichtung ermöglichen.

An der hintern Fläche der Luftröhre befindet sich eine ziemlich mächtige Schichte unwillkürlicher Muskelfasern, welche die knorpelfreie Stelle ausfüllt. Sind die Muskelfasern contrahirt, so springt die ganze contractile hintere Wand in Form eines Wulstes gegen das Lumen der Luftröhre vor, und die letztere erscheint bedeutend verengert. Die Muskelfasern heften sich an die inneren Flächen der hintern Knorpelenden fest und stehen mit den elastischen Bändern zwischen den Knorpeln in continuirlichem Zusammenhang.

Die Aussenseite der Muscularis erscheint von Bindegewebe gedeckt, in welchem auch der Länge nach angeordnete Muskelfasern und zuweilen unregelmässig gestaltete Knorpelstückchen auftreten.

Die drüsenreiche Schleimhaut der Trachea tritt mit den Knorpeln und ihren Bändern in so innigen Zusammenhang, dass sie keine Falten bildet. Sind bei der Tracheotomie die Knorpel und ihre Bänder eingeschnitten, so ist in der Regel auch die Schleimhaut in der ganzen Ausdehnung des Schnittes getrennt. Geringe Faltenbildung zeigt dieselbe nur an dem hinteren membranösen Abschnitte. Die Schleimhaut ist zusammengesetzt aus einer ziemlich starken Lage elastischer Fasern, die man als netzförmige und longitudinale Züge mit unbewaffnetem Auge an der aufgeschnittenen Luftröhre wahrnehmen kann. Die Schleimhaut ist innen gedeckt von einer Basalmembran, welche das Flimmerepithel trägt, und aussen gegen die Knorpel und Bänder hin durchsetzt von zahlreichen Schleimdrüsen. Diese füllen aber nur die Räume zwischen den einzelnen Knorpelringen aus, und rückwärts sind sie, sowohl aussen an der Muscularis als auch innen von derselben, gleichmässig vertheilt.

Schon bei schwacher Vergrösserung sieht man die punktförmigen Stellen an der Schleimhautoberfläche, wo die Ausführungsgänge der Drüsen münden.

Der Halstheil der Speiseröhre.

Der Uebergang des Schlundkopfes in die Speiseröhre entspricht dem unteren Rande des fünften Halswirbelkörpers. Von dieser Stelle an bis in den Brustraum hinein schmiegt sich die Speiseröhre der Krümmung der Wirbelsäule genau an, nur weicht sie von dem siebenten Halswirbel bis zum dritten Brustwirbel so weit nach der linken Seite hin ab, dass sie sehr häufig links neben die Luftröhre zu liegen kommt, eine Anordnung, welche den Speiseröhrenschnitt auf der linken Seite des Halses vorschreibt. Wie

bei Unterbindung der *Carotis communis* schneidet man bei der Oesophagotomie am innern Kopfnickerrande ein, drängt die Gefässe des Halses mit uneröffneter Scheide nach aussen, sucht das vordere stark prominirende Höckerchen am sechsten Halswirbel auf und gleitet von diesem aus gegen die Speiseröhre, wobei man der starken Krümmung der *Art. thyreoidea inferior* begegnet. Loses Bindegewebe heftet den *Oesophagus* an die Umgebung fest.

Seine Muscularis besteht aus zwei getrennten Lagen: der äusseren longitudinalen und der inneren ringförmigen. Die longitudinale Faserlage beginnt theils als Fortsetzung des unteren Schlundkopfschnürers, dessen Fasern erst in geringer Entfernung von dem Schlundkopfe eine Längsrichtung annehmen und dieselbe dann beibehalten bis zum Magen; theils entspringt sie in der Nähe des oberen Randes der Ringknorpelplatte. Eine dünne Schichte von Bindegewebe vereinigt die longitudinale mit der circulären Muskelschichte, welche in ziemlich gleichmässiger Stärke bis zur *Cardia* reicht.

Physiologisch interessant ist das Vorhandensein der willkürlichen Muskelfasern sowohl in der Längs- als Kreisfaserschichte des *Oesophagus* in der Nähe des Schlundkopfes; dieselben nehmen an Zahl nach abwärts in dem Verhältnisse ab, als die unwillkürlichen contractilen Faserzellen an Zahl zunehmen. Die vom Willen abhängige Zusammenziehung der Speiseröhre muss demnach allmählich in die unwillkürliche peristaltische Bewegung übergehen. Von der lockeren Verbindung der circulären Faserlage mit der Schleimhaut des *Oesophagus* ist die starke Faltenbildung der letzteren abhängig. Bei der Contraction der Muscularis bildet die Schleimhaut Längsfalten, die sich gegenseitig berühren und bei dem Durchgang der Nahrung verstreichen. In Folge der lockeren Verbindung der Muscularis mit der Schleimhaut entweicht die letztere sehr leicht, wenn die erstere beim Speiseröhrenschnitt getrennt wird. Die Schleimhaut zeigt sich ziemlich dick durch das Auftreten der *Muscularis mucosa* an ihr. Sie trägt ein geschichtetes Plattenepithel, unter welchem sich zahlreiche Papillen erheben, zwischen denen die Ausführungsgänge kleiner Schleimdrüsen münden.

Die Nerven und Gefässe der Luft- und Speiseröhre.

Die Nervenzweige für beide Organtheile stammen von dem *Nervus sympathicus* und den beiden *Nervi recurrentes s. laryngei inferiores*. In der Rinne zwischen Trachea und *Oesophagus* ziehen die unteren Kehlkopfnerven, welche von den *Vagi* ausgehen, nach oben und entsenden während ihres Verlaufes zahlreiche Zweige zu den beiden Röhren. Durch-

schneidung der beiden *Vagi* ruft Lähmung in der Speiseröhre hervor, aber nicht die Zerstörung der *Accessorii*, die man früher als die Bewegungsnerven sowohl der Schlundkopfmuskeln, als auch der Muscularis der Speiseröhre ansah.

Bei operativen Eingriffen an der Speiseröhre verdient die Lage der beiden Nerven besondere Beachtung. Wenn man sich bei Einschneidung des *Oesophagus* an seine hintere seitliche Fläche hält, wird man dem mehr nach vorn gegen die Luftröhre gelagerten *Nerv. recurrens* leicht ausweichen können. Aber nicht nur die unwillkürlichen Muskelfasern der Speise- und Luftröhre, sondern auch die der Bronchien erhalten ihre motorischen Zweige vom *Nerv. vagus*, und es werden demnach alle glatten Muskelfasern der Bronchien und der Lunge vom *Vagus* innervirt.

Die sympathischen Nervenzweige folgen dem Verlaufe der Schlagadern. Sie bilden an der Luftröhre grobe Netze, welche nach der Angabe Engels auch Gangliengruppen einschliessen sollen. An der Luftröhre des Löwen habe ich die Gangliengruppen in starker Ausbildung beobachtet.

Die *Arteriae oesophageae* und *tracheales* stammen am Halse von der unteren Schilddrüsenschlagader ab. Es sind mehrere kleine Zweige, welche an verschiedenen Stellen in die beiden Röhren eintreten. Der Brusttheil der Luft- und Speiseröhre erhält die arteriellen Gefässe grösstentheils von den *Arteriae bronchiales* und *oesophageae*.

Die Venen treten an mehreren Stellen aus der Luft- und Speiseröhre hervor; jene des Halses münden in die *Vena thyreoidea inferior* und die *Vena thyreoidea ima*.

Die Lymphgefässe bilden nach Teichmann an der Speiseröhre ein in der Nähe der Submucosa befindliches Netz. Die Papillen in der Schleimhaut sind frei von Lymphcapillaren. Die letzteren liegen der Schleimhautoberfläche weniger nahe als die Blutcapillaren, welche bis zur Epithelgrenze reichen.

Nachdem oben schon der Exstirpation des Kehlkopfes Erwähnung geschah, wird es nicht mehr überraschen, wenn hier auf die von Billroth ausgeführte Exstirpation eines Stückes des *Oesophagus* hingewiesen wird. Nach vollständiger Exstirpation der Halsabtheilung der Speiseröhre gelangten die Speisen durch die vernarbte Lücke hindurch und wurden durch die peristaltischen Bewegungen weiter befördert. Dass die motorischen Nerven der Speiseröhre unverletzt blieben, muss, wenn die Bewegungen der zurückgebliebenen Abschnitte der Röhre ungehindert von Statten giengen, angenommen werden.

Die Nackengegend — *Regio nuchae.*

Die Nackengegend — *Regio nuchae s. cervicalis posterior* — entspricht der Halsabtheilung der beiden Kappenmuskeln, jedoch muss man ihre Grenzen in der Tiefe bis zu den Spitzen der Querfortsätze der Halswirbel ausdehnen. Oben geht sie ohne scharfe Abgrenzung in die *Regio occipitalis* über. Die untere Grenzlinie fällt auf den Dorn der *Vertebra prominens* und die beiden ersten äusserlich nicht sichtbaren Rippen. In der Nackengegend müssen demnach die Nackenmuskeln, die sensiblen und motorischen Nerven, der Halstheil der Wirbelsäule mit seinen Gelenken, die Vertebralarterien und die Venen, so wie das Rückenmark und seine Häute zur Besprechung kommen.

Wenn man die *Fascia nuchae,* welche mit dem Nackenbande zusammenhängt, entfernt, so treten die Halstheile der Kappenmuskeln auf. Da sowohl diese, als auch die Mehrzahl der Nackenmuskeln sich an das *Ligamentum nuchae* anheften, so soll dieses hier zunächst in Betracht gezogen werden.

Das Nackenband hat zuweilen eine bedeutende Stärke; als straff gespannte Membran entspricht es den Dornfortsätzen der Halswirbel. Dasselbe beginnt beim *Processus spinosus* des siebenten Halswirbels, und nach oben steigend, heftet es sich zwischen den beiden Höckerchen der Dornfortsätze bis zur *Crista occipitalis externa* hinauf fest. Das Nackenband erhält durch den Uebergang verschiedener Sehnen der Nackenmuskeln eine bedeutende Mächtigkeit.

Die beiden Kappenmuskeln — *Musculi cucullares* — werden, während sie am Nacken emporsteigen und sich an die Dornfortsätze mittelst des *Ligamentum nuchae* anheften, immer schmäler, und sie gelangen schliesslich mit ihren schwachen Enden an die *Lineae semicirculares* und die *Protuberantia externa* des Hinterhauptes.

Unter jedem *Cucullaris* befindet sich der *Musculus splenius capitis* und *colli.* Beide stellen an ihren Ursprüngen von den Dornfortsätzen (d. h. dem *Ligamentum nuchae*) der fünf unteren Hals- und der drei oberen Brustwirbel eine zusammenhängende Muskelmasse dar, welche erst gegen den Ansatz dadurch in zwei Abtheilungen zerfällt, dass die äussere kleinere *(Splenius colli)* schief lateralwärts geht und sich mit zwei Zacken an dem Querfortsatze des Atlas und Epistropheus befestigt. Die stärkere innere Abtheilung *(Splenius capitis)* heftet sich an der *Linea semicircularis* des *Os occipitis* und an dem Warzentheil des Schläfebeins fest.

Die beiden Muskeln können als Fortsetzung der Muskelspirale, welche durch den *Rhomboideus major* und *minor* der anderen Seite vertreten wird, angesehen werden, und da die beiden Muskelpaare, die *Rhomboidei* und die *Splenii*, mit dem Nackenband zusammenhängen, so ist z. B. schon an der Leiche eine Verschiebung des rechtseitigen *Splenius* möglich durch einen Zug am linksseitigen *Rhomboideus*.

Neben dem *Splenius* wird zunächst der *Levator scapulae* sichtbar. Derselbe geht mit kurzen platten Sehnen von den hinteren Höckerchen der *Processus transversi* der vier oberen Halswirbel aus und deckt im Herabsteigen theilweise den *Splenius colli*, um sich am medialen Winkel des Schulterblattes zu befestigen. Dieser Muskel ist jedoch mehr zur seitlichen Halsgegend, als zur Nackengegend zu rechnen.

Unter den beiden *Musculi splenii* sind der Längsachse der Wirbelsäule entsprechend zwei ebenfalls miteinander vereinigte Muskel angebracht, von denen der innere *Musculus biventer cervicis*, der äussere der *Musculus complexus major* genannt wird. Der zweibauchige Nackenmuskel entsteht an den Querfortsätzen der vier oberen Brustwirbel, steigt bis zum Hinterhaupt und heftet sich unter der *Linea semicircularis* fest. Da er von einer Sehne schief durchzogen wird, so beschreibt man an ihm einen oberen und unteren Muskelbauch. Der durchflochtene Muskel reiht sich aussen an den vorigen an. Als ziemlich starker Muskel entspringt er nicht nur von den Quer-, sondern auch von den Gelenkfortsätzen der vier unteren Hals- und der vier oberen Brustwirbel. Seine Anheftung findet sich am *Planum semicirculare superius ossis occipitis*; er hat den Namen von der in ihm vorhandenen sehnigen Einlagerung erhalten.

Der *Complexus minor s. Trachelo-mastoideus*, welcher lateralwärts an dem vorigen anliegt, ist ein etwas complicirter Muskel. Er entspringt am Hals- und Brusttheil der Wirbelsäule und zeigt sich mit dem *Transversalis cervicis* so innig vereinigt, dass er häufig nur künstlich von demselben getrennt werden kann. Der kleine sehnig durchflochtene Muskel entspringt von den *Processus transversi* und *articulares* der vier unteren Hals- und der drei bis vier oberen Brustwirbel und setzt sich am *Processus mastoideus* rückwärts fest.

Aussen an dem letztgenannten Muskel reihen sich die zwei oberen Enden des grossen *Extensor dorsi communis* an. Der innere wird *Musc. transversalis cervicis* und der äussere *Musc. cervicalis ascendens* genannt. Ersterer entspringt mit sechs Zacken, welche die Fortsetzung des *Longissimus dorsi* darstellen; sehnig gehen dieselben von den *Processus transversi* der vier bis fünf oberen Rücken- und der zwei bis drei unteren Halswirbel aus, und indem sie emporsteigen, vereinigen sie sich zu einem

Muskelbauche, aus welchem fünf Bündel entstehen, die sich an den Querfortsätzen der fünf oberen Halswirbel anheften. Der *Cervicalis ascendens* stellt die Fortsetzung des *Sacro-lumbalis* dar. An die aufsteigenden Zacken des letzteren reihen sich fünf bis sieben sehnige Ursprünge an, welche von den Rippen sich erheben und nach Bildung eines unvollständigen Muskelbauches an den *Processus transversi* des vierten bis siebenten Halswirbels Befestigung finden.

Der *Musc. semispinalis cervicis* ist das obere Ende des gleichnamigen Muskels an der Brustwirbelsäule. Seinen Ursprung nimmt er im Anschluss an den letzteren von den Querfortsätzen der oberen Rückenwirbel und zieht schief zu den Dornfortsätzen des zweiten bis fünften Halswirbels. Wenn der kleine *Musc. spinalis cervicis* vorkömmt, so geht er von den Dornen der oberen Brustwirbel zum *Ligam. nuchae.*

Neben den kleinen *Musculi interspinales,* welche paarig zwischen den Dornfortsätzen angebracht sind, und den *Musculi intertransversarii,* die zwischen den Querfortsätzen sich befinden, ist unter dem *Semispinalis* der *Musc. multifidus spinae* des Halses gelagert; derselbe reiht sich an den *Multifidus spinae* des Brusttheils an, entspringt an den Quer- und Gelenkfortsätzen der vier unteren Hals- und der oberen Brustwirbel und heftet sich, schief nach oben und innen gelangend, an die Dornfortsätze der Halswirbel, mit Ausnahme des Atlas, fest.

Wie am Rücken, so werden auch am Halse seine tiefsten Muskelbündel, welche sich an die Bogen der Wirbel befestigen, *„Rotatores“* genannt.

Unter den bis jetzt beschriebenen Muskelgruppen des Nackens befinden sich noch die physiologisch interessanten kleinen Muskeln, welche den Kopf auf der Wirbelsäule strecken und drehen. Diese sind die zwei Paar geraden und zwei Paar schiefen Muskeln des Kopfes.

Der *M. rectus capitis posticus major* entspringt spitzig vom Dorn des Epistropheus aus und heftet sich mit breitem Ende an die untere Leiste der Hinterhauptschuppe fest. Der *Rectus capitis posticus minor* entsteht schmal an dem hintern Höckerchen des Atlas, steigt zum Hinterhaupte empor und setzt sich unter dem grossen fest. Die Wirkung dieser beiden Muskeln resultirt aus ihren Fixationspunkten; sie strecken den Kopf gerade nach hinten.

Der *Musc. obliquus capitis superior* ist ein länglicher schief angebrachter Muskel, welcher vom *Processus transversus* des Atlas entspringt und, schief nach innen und oben gehend, sich an der unteren Leiste der Hinterhauptschuppe befestigt.

Der *Musc. obliquus capitis inferior* ist schief zwischen dem Quer-

fortsatze des Atlas und dem Dorn des Epistropheus angebracht. Er steht auch mit der Gelenkkapsel zwischen Atlas und Epistropheus in Zusammenhang und kann daher spannend auf dieselben einwirken. Die obern schiefen Muskeln können eine Drehung des Kopfes in den Atlasgelenken und die unteren eine Drehung in seinen unteren Gelenken ausführen. — .

Als Antagonisten der hinteren geraden Muskeln sind vorn zwei Paare angebracht, welche als *Musculi recti capitis antici majores et minores* bezeichnet werden.

Der *Rectus major* entsteht mit vier Zacken von den Querfortsätzen des dritten bis sechsten Halswirbels und heftet sich mit seinem breiten Ende an einer Vertiefung der *Pars basilaris ossis occipitis* an. Der *Rectus minor* nimmt seinen Ursprung am *Arcus anterior* und der Wurzel des Querfortsatzes des Atlas und findet neben dem *Rectus major* am Hinterhaupt seine Befestigung. Der erstere wird erst vollständig sichtbar, wenn man den letzteren ganz abträgt. Als oberster *Musc. intertransversarius* kann der sog. *Rectus capitis lateralis* angesehen werden; derselbe geht vom Querfortsatz des Atlas zum *Processus jugularis* des Hinterhauptbeins.

Die Wirkung der vorderen geraden Kopfmuskeln wird unterstützt durch den *M. longus colli*, indem derselbe so an der vorderen Fläche der Halswirbel angebracht ist, dass er die ganze *Pars cervicalis* der Wirbelsäule nach vorn beugt. Er entspringt von den vorderen Flächen der drei oberen Brust- und der drei unteren Halswirbel, gibt gleichzeitig Ansatzzacken nach aussen an die Querfortsätze des sechsten bis siebenten Wirbels ab, und nachdem er Verstärkungsbündel von dem dritten bis fünften Querfortsatz aufgenommen hat, steigt er aufwärts, um sich an die Körper des ersten bis dritten Halswirbels festzusetzen. Luschka hat den *Longus colli* in drei Portionen zerlegt. Dieser Autor unterscheidet: 1) die gerade *(Musc. rectus colli)*, 2) die untere schiefe *(Musc. obliquus colli inferior)* und 3) die obere schiefe Portion *(Musc. obliquus colli superior)*.

Der Halstheil der Wirbelsäule.

Die aus den sieben Halswirbeln gebildete *Pars cervicalis* des Rückgrates hat eine nach vorn convexe Krümmung. Die Wirbelkörper machen nach Aeby 15 % und die Bandscheiben 6 % der ganzen Wirbelsäule aus. Dabei ist noch zu berücksichtigen, dass zwischen Hinterhaupt und Atlas und zwischen diesem und dem Epistropheus keine Bandscheiben in Rechnung kommen, folglich für die fünf unteren Halswirbel das Procentverhältniss der Bandscheiben zu diesen Wirbelkörpern ein günstiges ist.

Das Charakteristische der einzelnen Halswirbel besteht darin, dass die Körper quer-oval sind, die Bogen dreiseitige ziemlich weite Oeffnungen zur Aufnahme des Rückenmarkes umschliessen und die nur wenig schief stehenden Dornfortsätze an ihren Spitzen in zwei Höcker zerfallen. Die *Processus transversi* sind aus zwei Wurzeln zusammengesetzt, von denen die vorderen als Analoga der Rippen sich mit den hinteren, den eigentlichen Querfortsätzen so vereinigen, dass runde Oeffnungen — *Foramina transversaria* — zur Aufnahme der *Art. vertebralis* und der sie begleitenden Venenplexus gebildet werden.

Die Gelenkfortsätze überragen die Bogen der Wirbel nur in geringem Grade und tragen Articulationsflächen, welche oben sowohl als auch unten ein wenig schief geneigt sind, so dass in den Gelenken der Halswirbel, indem sie Abschnitte von Schraubenflächen darstellen, viel freiere Beweglichkeit gegeben ist, als in den übrigen Abschnitten der Wirbelsäule.

Die Kapseln *(Capsula fibrosa* und *synovialis)*, welche an den Halswirbeln die Gelenke umgeben, sind ziemlich schlaff, die Zwischenbogenbänder *(Ligamenta intercruralia)* sowohl, als auch die *Ligamenta intertransversaria* stehen bezüglich ihrer Spannung im Verhältniss zu der Beweglichkeit der einzelnen Wirbel, und dass der Grad derselben abhängig ist von der Uebung, zeigen die sogenannten Kautschukmänner.

Die elastischen Bandscheiben zwischen den Wirbelkörpern zeichnen sich dadurch aus, dass sie ausser einer grösseren Lücke in der Mitte rechts und links noch kleine Spalten einschliessen. Die letzteren befinden sich zwischen dem Wirbelkörper und einem Theil der sog. *Eminentia costaria* und können demnach als Analoga der Rippenwirbelgelenke angesehen werden.

Unterstützt werden die Bandscheiben der Halswirbel durch das vordere und hintere Längsband. Das *Lig. longitudinale anterius* beginnt schon an der Basis des Schädels und zieht nach dem *Tuberculum anterius* des Atlas und von diesem an den vorderen Flächen der Wirbelkörper nach abwärts. Mit den Intervertebralscheiben tritt das Band in noch innigere Verbindung, als mit den Knochen, denn zwischen diesen und dem Bande bleiben kleine Spalten zum Ein- und Austritt von Gefässen und Nerven.

Das *Lig. longitudinale posterius* geht in der Schädelhöhle vom Körper des Hinterhauptbeines aus, tritt mit dem Querband des Atlas in Verbindung und gelangt, allmählich breiter werdend, an den hinteren Flächen der Wirbelkörper bis in den unteren Theil des *Canalis spinalis*. An der Vereinigung mit den Intervertebralscheiben erscheint dieses Band breiter, als entsprechend den Wirbelkörpern, wesshalb es auch *Ligamentum*

Die beiden Muskeln können als Fortsetzung der Muskelspirale, welche durch den *Rhomboideus major* und *minor* der anderen Seite vertreten wird, angesehen werden, und da die beiden Muskelpaare, die *Rhomboidei* und die *Splenii*, mit dem Nackenband zusammenhängen, so ist z. B. schon an der Leiche eine Verschiebung des rechtseitigen *Splenius* möglich durch einen Zug am linksseitigen *Rhomboideus*.

Neben dem *Splenius* wird zunächst der *Levator scapulae* sichtbar. Derselbe geht mit kurzen platten Sehnen von den hinteren Höckerchen der *Processus transversi* der vier oberen Halswirbel aus und deckt im Herabsteigen theilweise den *Splenius colli*, um sich am medialen Winkel des Schulterblattes zu befestigen. Dieser Muskel ist jedoch mehr zur seitlichen Halsgegend, als zur Nackengegend zu rechnen.

Unter den beiden *Musculi splenii* sind der Längsachse der Wirbelsäule entsprechend zwei ebenfalls miteinander vereinigte Muskel angebracht, von denen der innere *Musculus biventer cervicis*, der äussere der *Musculus complexus major* genannt wird. Der zweibauchige Nackenmuskel entsteht an den Querfortsätzen der vier oberen Brustwirbel, steigt bis zum Hinterhaupt und heftet sich unter der *Linea semicircularis* fest. Da er von einer Sehne schief durchzogen wird, so beschreibt man an ihm einen oberen und unteren Muskelbauch. Der durchflochtene Muskel reiht sich aussen an den vorigen an. Als ziemlich starker Muskel entspringt er nicht nur von den Quer-, sondern auch von den Gelenkfortsätzen der vier unteren Hals- und der vier oberen Brustwirbel. Seine Anheftung findet sich am *Planum semicirculare superius ossis occipitis*; er hat den Namen von der in ihm vorhandenen sehnigen Einlagerung erhalten.

Der *Complexus minor* s. *Trachelo-mastoideus*, welcher lateralwärts an dem vorigen anliegt, ist ein etwas complicirter Muskel. Er entspringt am Hals- und Brusttheil der Wirbelsäule und zeigt sich mit dem *Transversalis cervicis* so innig vereinigt, dass er häufig nur künstlich von demselben getrennt werden kann. Der kleine sehnig durchflochtene Muskel entspringt von den *Processus transversi* und *articulares* der vier unteren Hals- und der drei bis vier oberen Brustwirbel und setzt sich am *Processus mastoideus* rückwärts fest.

Aussen an dem letztgenannten Muskel reihen sich die zwei oberen Enden des grossen *Extensor longi communis* an. Der innere wird *Musc. transversalis cervicis* und der äussere *Musc. cervicalis ascendens* genannt. Ersterer entspringt mit sechs Zacken, welche die Fortsetzung des *Latissimus dorsi* darstellen; sehnig gehen dieselben von den *Processus transversi* der vier bis fünf oberen Rücken- und der zwei bis drei unteren Halswirbel aus, und indem sie emporsteigen, vereinigen sie sich zu einem

Muskelbauche, aus welchem fünf Bündel entstehen, die sich an den Querfortsätzen der fünf oberen Halswirbel anheften. Der *Cervicalis ascendens* stellt die Fortsetzung des *Sacro-lumbalis* dar. An die aufsteigenden Zacken des letzteren reihen sich fünf bis sieben sehnige Ursprünge an, welche von den Rippen sich erheben und nach Bildung eines unvollständigen Muskelbauches an den *Processus transversi* des vierten bis siebenten Halswirbels Befestigung finden.

Der *Musc. semispinalis cervicis* ist das obere Ende des gleichnamigen Muskels an der Brustwirbelsäule. Seinen Ursprung nimmt er im Anschluss an den letzteren von den Querfortsätzen der oberen Rückenwirbel und zieht schief zu den Dornfortsätzen des zweiten bis fünften Halswirbels. Wenn der kleine *Musc. spinalis cervicis* vorkömmt, so geht er von den Dornen der oberen Brustwirbel zum *Ligam. nuchae.*

Neben den kleinen *Musculi interspinales,* welche paarig zwischen den Dornfortsätzen angebracht sind, und den *Musculi intertransversarii,* die zwischen den Querfortsätzen sich befinden, ist unter dem *Semispinalis* der *Musc. multifidus spinae* des Halses gelagert; derselbe reiht sich an den *Multifidus spinae* des Brusttheils an, entspringt an den Quer- und Gelenkfortsätzen der vier unteren Hals- und der oberen Brustwirbel und heftet sich, schief nach oben und innen gelangend, an die Dornfortsätze der Halswirbel, mit Ausnahme des Atlas, fest.

Wie am Rücken, so werden auch am Halse seine tiefsten Muskelbündel, welche sich an die Bogen der Wirbel befestigen, *„Rotatores"* genannt.

Unter den bis jetzt beschriebenen Muskelgruppen des Nackens befinden sich noch die physiologisch interessanten kleinen Muskeln, welche den Kopf auf der Wirbelsäule strecken und drehen. Diese sind die zwei Paar geraden und zwei Paar schiefen Muskeln des Kopfes.

Der *M. rectus capitis posticus major* entspringt spitzig vom Dorn des Epistropheus aus und heftet sich mit breitem Ende an die untere Leiste der Hinterhauptschuppe fest. Der *Rectus capitis posticus minor* entsteht schmal an dem hintern Höckerchen des Atlas, steigt zum Hinterhaupte empor und setzt sich unter dem grossen fest. Die Wirkung dieser beiden Muskeln resultirt aus ihren Fixationspunkten; sie strecken den Kopf gerade nach hinten.

Der *Musc. obliquus capitis superior* ist ein länglicher schief angebrachter Muskel, welcher vom *Processus transversus* des Atlas entspringt und, schief nach innen und oben gehend, sich an der unteren Leiste der Hinterhauptschuppe befestigt.

Der *Musc. obliquus capitis inferior* ist schief zwischen dem Quer-

fortsatze des Atlas und dem Dorn des Epistropheus angebracht. Er steht auch mit der Gelenkkapsel zwischen Atlas und Epistropheus in Zusammenhang und kann daher spannend auf dieselben einwirken. Die obern schiefen Muskeln können eine Drehung des Kopfes in den Atlasgelenken und die unteren eine Drehung in seinen unteren Gelenken ausführen. — .

Als Antagonisten der hinteren geraden Muskeln sind vorn zwei Paare angebracht, welche als *Musculi recti capitis antici majores et minores* bezeichnet werden.

Der *Rectus major* entsteht mit vier Zacken von den Querfortsätzen des dritten bis sechsten Halswirbels und heftet sich mit seinem breiten Ende an einer Vertiefung der *Pars basilaris ossis occipitis* an. Der *Rectus minor* nimmt seinen Ursprung am *Arcus anterior* und der Wurzel des Querfortsatzes des Atlas und findet neben dem *Rectus major* am Hinterhaupt seine Befestigung. Der erstere wird erst vollständig sichtbar, wenn man den letzteren ganz abträgt. Als oberster *Musc. intertransversarius* kann der sog. *Rectus capitis lateralis* angesehen werden; derselbe geht vom Querfortsatz des Atlas zum *Processus jugularis* des Hinterhauptbeins.

Die Wirkung der vorderen geraden Kopfmuskeln wird unterstützt durch den *M. longus colli*, indem derselbe so an der vorderen Fläche der Halswirbel angebracht ist, dass er die ganze *Pars cervicalis* der Wirbelsäule nach vorn beugt. Er entspringt von den vorderen Flächen der drei oberen Brust- und der drei unteren Halswirbel, gibt gleichzeitig Ansatzzacken nach aussen an die Querfortsätze des sechsten bis siebenten Wirbels ab, und nachdem er Verstärkungsbündel von dem dritten bis fünften Querfortsatz aufgenommen hat, steigt er aufwärts, um sich an die Körper des ersten bis dritten Halswirbels festzusetzen. Luschka hat den *Longus colli* in drei Portionen zerlegt. Dieser Autor unterscheidet: 1) die gerade *(Musc. rectus colli)*, 2) die untere schiefe *(Musc. obliquus colli inferior)* und 3) die obere schiefe Portion *(Musc. obliquus colli superior)*.

Der Halstheil der Wirbelsäule.

Die aus den sieben Halswirbeln gebildete *Pars cervicalis* des Rückgrates hat eine nach vorn convexe Krümmung. Die Wirbelkörper machen nach Aeby 15 % und die Bandscheiben 6 % der ganzen Wirbelsäule aus. Dabei ist noch zu berücksichtigen, dass zwischen Hinterhaupt und Atlas und zwischen diesem und dem Epistropheus keine Bandscheiben in Rechnung kommen, folglich für die fünf unteren Halswirbel das Procentverhältniss der Bandscheiben zu diesen Wirbelkörpern ein günstiges ist.

Das Charakteristische der einzelnen Halswirbel besteht darin, dass die Körper quer-oval sind, die Bogen dreiseitige ziemlich weite Oeffnungen zur Aufnahme des Rückenmarkes umschliessen und die nur wenig schief stehenden Dornfortsätze an ihren Spitzen in zwei Höcker zerfallen. Die *Processus transversi* sind aus zwei Wurzeln zusammengesetzt, von denen die vorderen als Analoga der Rippen sich mit den hinteren, den eigentlichen Querfortsätzen so vereinigen, dass runde Oeffnungen — *Foramina transversaria* — zur Aufnahme der *Art. vertebralis* und der sie begleitenden Venenplexus gebildet werden.

Die Gelenkfortsätze überragen die Bogen der Wirbel nur in geringem Grade und tragen Articulationsflächen, welche oben sowohl als auch unten ein wenig schief geneigt sind, so dass in den Gelenken der Halswirbel, indem sie Abschnitte von Schraubenflächen darstellen, viel freiere Beweglichkeit gegeben ist, als in den übrigen Abschnitten der Wirbelsäule.

Die Kapseln *(Capsula fibrosa* und *synovialis)*, welche an den Halswirbeln die Gelenke umgeben, sind ziemlich schlaff, die Zwischenbogenbänder *(Ligamenta intercruralia)* sowohl, als auch die *Ligamenta intertransversaria* stehen bezüglich ihrer Spannung im Verhältniss zu der Beweglichkeit der einzelnen Wirbel, und dass der Grad derselben abhängig ist von der Uebung, zeigen die sogenannten Kautschukmänner.

Die elastischen Bandscheiben zwischen den Wirbelkörpern zeichnen sich dadurch aus, dass sie ausser einer grösseren Lücke in der Mitte rechts und links noch kleine Spalten einschliessen. Die letzteren befinden sich zwischen dem Wirbelkörper und einem Theil der sog. *Eminentia costaria* und können demnach als Analoga der Rippenwirbelgelenke angesehen werden.

Unterstützt werden die Bandscheiben der Halswirbel durch das vordere und hintere Längsband. Das *Lig. longitudinale anterius* beginnt schon an der Basis des Schädels und zieht nach dem *Tuberculum anterius* des Atlas und von diesem an den vorderen Flächen der Wirbelkörper nach abwärts. Mit den Intervertebralscheiben tritt das Band in noch innigere Verbindung, als mit den Knochen, denn zwischen diesen und dem Bande bleiben kleine Spalten zum Ein- und Austritt von Gefässen und Nerven.

Das *Lig. longitudinale posterius* geht in der Schädelhöhle vom Körper des Hinterhauptbeines aus, tritt mit dem Querband des Atlas in Verbindung und gelangt, allmählich breiter werdend, an den hinteren Flächen der Wirbelkörper bis in den unteren Theil des *Canalis spinalis*. An der Vereinigung mit den Intervertebralscheiben erscheint dieses Band breiter, als entsprechend den Wirbelkörpern, wesshalb es auch *Ligamentum*

denticulatum genannt wird. Die Lücken, welche zwischen den Knochen und dem Bande übrig bleiben, sind ebenfalls zur Aufnahme von Gefässen und Nerven bestimmt.

Die *Foramina intervertebralia* zwischen den Halswirbeln verhalten sich insofern verschieden von den Zwischenwirbellöchern der unteren Abtheilungen der Wirbelsäule, als sie mehr zwischen die Querfortsätze eingeengt sind, während die unteren mehr vor die *Processus transversi* rücken. Jeder Querfortsatz an den Halswirbeln besitzt an seiner oberen Seite eine zur Aufnahme des Nervenstammes angebrachte Rinne, in welcher bei exsudativen Processen die Nerven leichter eingeengt werden und eine Compression erfahren können, als dies in der *Pars dorsalis* und *lumbalis* der Fall ist.

Der Atlas und Epistropheus in ihrer Verbindung unter sich und mit dem Hinterhaupte weichen von den übrigen Wirbeln wesentlich ab. Die freie Beweglichkeit des Kopfes auf der Wirbelsäule erfordert eine andere Form der Verbindung mit den Wirbeln, als die Vereinigung dieser untereinander.

Die beiden genannten Wirbel zeigen daher auch eine ganz eigenartige Zusammenfügung, welche verschieden ist von den Knorpelfugen der übrigen Wirbelkörper. Während die untere Fläche des zweiten Halswirbels durch eine Knorpelscheibe mit dem dritten Wirbel fest verbunden ist, erscheint seine obere Seite so beschaffen, dass der Atlas eine hochgradige Drehung auf ihm ausführen kann. Der Epistropheus trägt nämlich auf der oberen Seite seines Körpers einen starken Fortsatz — *Processus odontoideus* —, welcher aus dem Körper des Atlas hervorgegangen ist. Der Fortsatz besitzt an seiner vordern Seite eine ovale Gelenkfläche, welche mit dem Bogen des Atlas articulirt, und an seiner hinteren Fläche einen Faserknorpel, der sich an dem Fixirungsband des Zahnes — *Ligamentum transversum* — verschiebt. Unmittelbar neben dem Zahnfortsatz sind zwei nach aussen nur ein wenig abfallende Gelenkflächen, welche mit den correspondirenden des Atlas in Contact treten, angebracht.

Der ringförmige Atlas besteht aus einem vorderen und einem hinteren Bogen — *Arcus anterior et posterior* —, welche durch seitliche Knochenmassen vereinigt werden. Diese tragen die zwei unteren Gelenkfortsätze mit rundlichen Gelenkflächen zur Articulation mit dem Epistropheus und zwei obere mit länglich ausgehöhlten Flächen zur Verbindung mit den *Processus articulares ossis occipitis.*

Der hintere Bogen des Atlas entspricht dem der übrigen Wirbel, nur trägt er an der Stelle des Dornfortsatzes ein kleines Höckerchen — *Tuber-*

culum posterius atlantis. Sein vorderer Bogen, der sich um den Zahnfortsatz dreht, stellt eine platte Knochenspange dar, welche die beiden *Massae laterales* des Atlas in gegenseitige Verbindung setzt. An ihrer vorderen Fläche ist sie mit dem *Tuberculum anterius* und an ihrer hinteren mit einer kreisförmigen Gelenkfläche, zur Articulation mit der correspondirenden des Zahnfortsatzes, versehen.

Die genauere Analyse, welche von Henke an den Gelenken zwischen Hinterhaupt und Atlas, dann diesem und dem Epistropheus angestellt wurde, hat ergeben, dass die Berührungsflächen der Occipitalgelenke nicht Abschnitte einer Kugel darstellen, sondern Umfangsstücke eines ringförmigen Körpers, dessen Achse in der Medianebene liegt. Die Bewegung besteht in der Beugung und Streckung (Nickbewegung) um eine quere Achse und die Seitenbewegung um eine sagittale Achse.

In den beiden Gelenken zwischen Atlas und Epistropheus (s. Abth. III, erste Hälfte, Taf. II, C), welche mit der Krümmung ihrer Flächen den beiden vorhin erwähnten Gelenken entgegengesetzt gestellt sind, wird die Drehung des Atlas auf dem Epistropheus um eine Achse ausgeführt, welche senkrecht durch den Körper und den Zahn des letzteren geht. (S. Taf. II, Abth. III, erste Hälfte, Fig. C, 14, 15.) Die Drehbewegung des Atlas auf dem Epistropheus beträgt nach jeder Seite etwa 30° und dieser Bewegung muss das Hinterhaupt folgen. Die weiten Kapselbänder gestatten die hochgradige Verschiebung der fast gleich grossen Gelenkflächen, wobei der Zahn durch das starke theilweise faserknorpelige *Lig. transversum atlantis* fixirt wird. Dieses Band geht von einer *Massa lateralis* des Atlas zur andern, und an jener Stelle, wo dasselbe am Zahnfortsatz sich bei der Drehung bewegt, ist eine gelenkähnliche Spalte, von einem Schleimbeutel umgrenzt, ebenso vorhanden, wie vorn zwischen Zahnfortsatz und *Arcus anterior*, nur mit dem Unterschiede, dass hier ein wirkliches Gelenk für die Drehbewegung des Atlas existirt.

Mit dem *Ligamentum transversum atlantis* hängt, wie schon oben angegeben wurde, der Anfangstheil des *Lig. longitudinale posterius* zusammen, und da die tieferen Faserzüge dieses Bandes am Körper des Epistropheus abwärts und am Hinterhaupt aufwärts festsitzen, so entsteht das sog. *Ligamentum cruciatum.* Die Lage und Beweglichkeit des Zahnfortsatzes in unmittelbarer Nähe eines lebenswichtigen Organtheiles, des Rückenmarkes, erfordern eine kräftige Fixirung desselben sowohl zum Atlas, als auch zum Hinterhaupt.

Am oberen Rande der Innenfläche des zweiten Halswirbels entspringen die *Ligamenta alaria inferiora*, welche schief gegen die *Massae laterales* des Atlas emporsteigen und sich an deren Innenflächen befestigen.

Die *Ligamenta alaria superiora* sind bedeutend stärker, als die vorigen; sie gehen von den seitlichen Flächen des Zahnes aus und heften sich lateralwärts am Rande des grossen Hinterhauptloches fest. Diese beiden starken Bänderpaare gestatten die drehenden Bewegungen des Atlas und des Kopfes auf dem Epistropheus nur bis zu einem gewissen Grade und sie müssen demnach als die wichtigsten Hemmungsbänder der oberen Wirbelgelenke angesehen werden. Minder bedeutungsvoll sind die *Ligamenta suspensoria dentis*. Dieselben gehen als zwei schwache Bandstreifen von der Spitze des Zahnfortsatzes zum vorderen Rande des *Foramen magnum*. In seltenen Fällen sieht man die Spitze des Zahnes mit diesem Rande in eine Art gelenkiger Verbindung treten.

Dieser beschriebene Bandapparat wird gedeckt durch eine breite Membran — *Membrana ligamentosa s. Ligamentum latum* —, welche am *Clivus Blumenbachii*, hier zusammenhängend mit der harten Hirnhaut, und im Wirbelkanal am Körper des Epistropheus angeheftet ist. Theilweise geht diese Membran in das *Lig. longitudinale* des Wirbelkanales direkt über.

Die übrigen Bänder zwischen Hinterhaupt, Atlas und Epistropheus bieten nur insofern Besonderheiten dar, als die *Ligamenta capsularia* zwischen *Os occipitis* und Atlas, sowie zwischen diesem und dem Epistropheus sehr stark und weit sind. Ihre Synovialkapseln bilden Falten, welche sich in die Spalten der incongruenten Flächen einlegen. Die Lücken zwischen dem Hinterhauptsbein und den beiden Bogen des Atlas werden durch starke Bänder ausgefüllt. Das vordere stellt die *Membrana obturatoria anterior* und das hintere die *Membrana obturatoria posterior* dar. Die letztere ist jederseits mit einer Oeffnung zum Durchtritt des *Nervus spinalis primus*, der *Art. vertebralis* und des sie begleitenden Venengeflechtes versehen. An der vorderen Membran tritt in der Mitte ein stärkeres Faserbündel auf, welches als *Ligamentum rotundum* nicht vollständig in das vordere Längsband sich fortsetzt, sondern am Höckerchen des Atlas Befestigung findet.

Das erste *Ligam. intertransversale* verbindet den Jugularfortsatz des *Os occipitis* mit dem *Processus transversus* des Atlas.

Die Gefässe und Nerven der Nackengegend.

Die Schlagadern, welche sich in der Nackengegend verbreiten, stammen aus der *Arteria subclavia* und aus der *Carotis externa*. Die erstere

gibt aus den Aesten ihres *Truncus thyreo-cervicalis* viele Zweige zu den Nackenmuskeln ab, und aus ihrem *Truncus costo-cervicalis* geht die *Art. cervicalis profunda* hervor. Diese gelangt als oberer Zweig des genannten Stämmchens zwischen der ersten Rippe und dem Querfortsatze des siebenten Halswirbels nach den tiefen Muskelschichten, denen sie bis gegen das Hinterhaupt hinauf Zweige ertheilt, um schliesslich mit dem *Ramus descendens* der Hinterhauptschlagader, welche an der Suboccipitalgegend eine Anzahl Muskeln versorgt, zu anastomosiren.

Die wichtigsten und stärksten Schlagadern, welche von der *Subclavia* ihren Ursprung nehmen und in den Oeffnungen der Halswirbel zur Schädelhöhle emporsteigen, sind die beiden *Arteriae vertebrales*. Jede Wirbelschlagader entsteht hinten und oben an der *Subclavia* und läuft in der Tiefe zwischen dem *Musc. longus colli* und den *Scalenis* nach dem *Foramen transversarium* des sechsten Halswirbels.

Nur an dieser Stelle ist sie für die Unterbindung, die zwar nur an der Leiche, aber nicht an Lebenden bis jetzt ausgeführt wurde, zugänglich. Es ist nicht wahrscheinlich, dass bei einer Verwundung der *Art. vertebralis* die Blutung durch die Ligatur an ihrem centralen Theil gestillt werden kann, denn ihr oberes Ende geht direkt in die gleichnamige Schlagader der anderen Seite über.

Ist die Arterie in die Querfortsätze eingetreten, so steigt sie am vordern Umfang der *Foramina intervertebralia*, hinten von den austretenden Cervicalnerven begrenzt, bis zum Atlas empor und macht zwischen diesem und dem Epistropheus eine starke Krümmung, so dass sie bei Drehbewegungen des ersten Halswirbels keine Zerrung erleidet. Ueber dem *Processus transversus* des Atlas begibt sie sich in einem Bogen hinter dessen Gelenkfortsatz nach innen und durchbohrt die *Membrana obturatoria posterior*, um durch das grosse Hinterhauptloch in die Schädelhöhle zu gelangen. Die Varietäten der *Vertebralis* bestehen zunächst in einer nicht selten vorkommenden ungewöhnlichen Kleinheit auf der einen Seite. Diese schwache *Vertebralis* entspringt in normaler Weise von der *Subclavia* und vereinigt sich in der Schädelhöhle mit der der andern Seite. Mitunter überspringt eine *Vertebralis* die drei unteren Querfortsätze und tritt erst in das *Foramen transversarium* des vierten Halswirbels ein, um von hier an ihren normalen Verlauf bis in die Schädelhöhle zu nehmen.

Die von der Wirbelschlagader abgehenden Zweige sind kleine laterale *Rami musculares* für die Muskeln neben dem Halstheile der Wirbelsäule; die medialen Aestchen treten durch die *Foramina intervertebralia* in den Wirbelkanal, wo sie in vordere und hintere Zweige für die Knochen,

und Bänder und in *Rami spinales* für das Rückenmark zerfallen. Diese laufen an den Wurzeln der Halsnerven zur *Medulla spinalis*, um vorn mit der langen *Art. spinalis*, die von dem Ende der *Vertebralis* entspringt, zusammenzufliessen und hinten die beiden arteriellen Züge an den hintern Nervenwurzeln bilden zu helfen.

Wird die *Carotis communis* der einen Seite unterbunden, so übernehmen die Carotis der anderen Seite und die Wirbelschlagadern die Blutzufuhr nach dem Gehirne. Kaninchen, denen man die beiden Carotiden unterbindet, überleben die Operation nicht.

Die Venen der Nackenregion weichen in den Muskeln von der Anordnung der Schlagadern nicht ab, wohl aber in den *Foramina intervertebralia* und *transversaria*. In den letzteren bilden die Venen Netze um die *Art. vertebralis*, so dass diese von ihnen allseitig umhüllt ist und an keiner Stelle mit den knöchernen Ringen der Querfortsätze in Contact tritt. Diese Anordnung gewährt für die *Art. vertebralis* die Möglichkeit, ihre Ausdehnungen und Zusammenziehungen in den Oeffnungen der Querfortsätze ungehindert ausführen zu können. Die *Vena vertebralis lateralis* verlässt als ansehnliches Stämmchen den Querfortsatz des siebenten Halswirbels, bildet Anastomosen mit der *Vena vertebralis anterior* und *posterior*, und mündet in die *Vena subclavia* ein.

Die Venen an den vorderen Flächen der Wirbelkörper des Halses zeigen sich lateralwärts eben so netzförmig angeordnet, wie die hinter den Wirbelbogen vorhandenen Zweige. Die *Vena vertebralis anterior* und *posterior* führen nicht nur Blut aus den Knochen und Muskeln ab, sondern auch mittelst der Verbindungen mit der *Vena vertebralis lateralis* aus dem Wirbelkanal und dem Rückenmark.

Die *Vena vertebralis posterior s. externa* ist stärker als die *anterior*. Beide vereinigen sich mit den oberen Intercostalvenen und münden in die *Vena azygos* ein.

Was die Lymphgefässe der Nackengegend betrifft, so sind oberflächliche und tiefe injicirt worden. Sie begeben sich in grössere und kleinere Lymphdrüsen, von denen eine Gruppe am oberen Ende des Kappenmuskels an jener Stelle liegt, wo die *Art.* und *Vena occipitalis* aus der Tiefe hervortreten *(Glandulae occipitales)*. Die grösseren Stämmchen der Lymphgefässe ziehen gegen die seitliche Halsregion, wo sie in die zerstreut angebrachten Lymphdrüsen eintreten. Das Hauptstämmchen vereinigt sich linkerseits mit dem *Ductus thoracicus* und rechterseits mit dem *Truncus brachialis*. Der Uebergang in die Venen findet rechterseits in dem Winkel zwischen der *Vena jugularis* und *Subclavia* statt.

Die Nerven der Nackengegend.

Die motorischen und sensibeln Nerven der Nackengegend stammen von den hinteren Aesten der Halsnerven ab. Nachdem die gemeinsamen Stämmchen der *Nervi cervicales* aus den Intervertebralöffnungen hervorgetreten sind, findet ihre Theilung in vordere und hintere Aeste statt. Die nach dem Nacken gehenden *Rami posteriores* haben eine ungleiche Stärke, indem der hintere Ast des *Nervus cervicalis secundus*, welcher den *Nerv. occipitalis major* in sich schliesst, eine bedeutende Grösse besitzt. Der hintere Ast des *Nerv. cervicalis primus* führt fast nur motorische Zweige zu den Muskeln an der Suboccipitalgegend.

Die übrigen hintern Aeste gehen nahe an den Gelenken der Wirbel dorsalwärts und senden motorische Zweige zu sämmtlichen Nackenmuskeln und sensible zur Haut der Nackengegend. Die letztern durchbrechen in bestimmten Abständen die Muskeln und die Fascie und versorgen die Haut mit medialen und lateralen Zweigen. Der starke *Nerv. occipitalis major* umschlingt den *Musc. obliquus inferior*, läuft dann nach oben und erhält zuweilen an der Durchtrittsstelle am obern Ende des *Cucullaris* einen Zweig vom hintern Aste des *Nerv. cervicalis primus*. Seine Verbreitung reicht bis in die Scheitelgegend. Der *Cucullaris* macht unter den Nackenmuskeln dadurch eine Ausnahme, dass er seine Nervenzweige vom elften Gehirnnerven bezieht. Dieser ist seinem Ursprunge nach auch ein Rückenmarksnerv, aber er weicht in seinem Verlaufe und in seiner Beziehung zur grauen Substanz der *Medulla spinalis* wesentlich von den übrigen Rückenmarksnerven, welche durch die Intervertebralöffnungen des Halstheils der Wirbelsäule austreten, ab.

Das Rückenmark und seine Häute.

Bei Besprechung der topographischen Anatomie der Dorsal- und Lumbalgegend wurde bemerkt, dass die Betrachtung des Rückenmarks und seiner Häute der Topographie des Halses angereiht werde, und wir haben demnach hier den ganzen Wirbelkanal mit seinem Inhalt zu erörtern.

Die Häute der Medulla spinalis.

Was zunächst die Häute des Rückenmarkes anlangt, so ist die *Dura mater medullae spinalis* mit den beweglichen Wänden des Wirbel-

kanales nicht fest vereinigt, sondern durch lockeres Bindegewebe so angeheftet, dass Ausdehnungen und Verschiebungen derselben möglich sind. Die Aussenseite ist stellenweise mit ziemlich viel Fett belegt, besonders in der *Pars lumbalis*. Die Beinhaut des Wirbelkanales wird allseitig durch Zellstoff und die reichen Venenplexus, kleine Arterien und Nerven von der *Dura mater* getrennt, so dass bei in den Kanal dringenden Verwundungen starke Blutergüsse ohne Verletzung der harten Haut des Rückenmarkes leichter stattfinden können, als in der Schädelhöhle. Von der ziemlich dicken *Dura mater* gehen scheidenartige Fortsätze auf die 31 Nervenpaare, welche die harte Haut perforiren, über und bilden an diesen einen Theil des Neurilems.

Die Innenfläche der *Dura mater* ist überkleidet von dem parietalen Blatte der Arachnoidea und jederseits besetzt von den Spitzen der *Ligamenta denticulata*, welche zur Fixirung des Rückenmarkes zwischen ihr und der Gefässhaut des letzteren ausgespannt sind. Das gezahnte Band geht von der Seitenfläche der *Medulla spinalis* als ein zusammenhängender Bandstreif aus und zerfällt in 19—24 lateralwärts spitz zulaufende Enden, welche sich zwischen den austretenden Nervenwurzeln mit der *Dura mater*, wenn auch nicht in ganz regelmässigen Abständen, vereinigen. Arnold u. A. betrachten die beiden gezahnten Bänder als Theile der *Dura mater*, während andere Anatomen dieselben zur *Pia mater* oder zur Arachnoidea rechnen.

Am grossen Hinterhauptloch verwächst die harte Hirnhaut mit den Knochen und abwärts in der Gegend des dritten Kreuzbeinwirbels läuft sie als blindendigender spitzer Sack aus, welcher durch einen aus Bindegewebe gebildeten Faserzug, den man als Verlängerung des *Filum terminale* des Rückenmarkes ansieht, fixirt wird.

Die Spinnwebenhaut des Rückenmarkes — *Arachnoidea medullae spinalis* — stellt einen serösen dünnen Sack dar, welcher aus gefäss- und nervenlosem Bindegewebe gebildet ist und bis zum untern Ende der *Dura mater* herabreicht. Aufwärts hat dieselbe einen continuirlichen Zusammenhang mit der Arachnoidea des Gehirnes. Die hochgradige Beweglichkeit der Wirbelsäule erfordert, dass das Rückenmark als Centraltheil des Nervensystems eine allseitig geschützte Lage hat, und desshalb findet sich innerhalb des Sackes der Arachnoidea, in dem sog. *Cavum subarachnoideale*, eine ziemlich grosse Quantität Serum — *Liquor cerebrospinalis* —, welches als flüssiges Medium die *Medulla spinalis* umspült. Wird das Rückenmark nicht allzulange nach dem Tode freigelegt, so kann die Flüssigkeit an der tiefsten Stelle des *Cavum subarachnoideale* quantitativ bestimmt werden. Sie erfüllt alle Räume, welche die geformten Gebilde innerhalb des Wirbelkanales freilassen. Es ist mehr als wahrscheinlich, dass

die Sekretion und Resorption des *Liquor cerebrospinalis* zu der jeweiligen Blutquantität innerhalb der animalen Röhre in genauem Verhältniss steht. Bei hochgradiger Anämie in den Organen der Schädelhöhle und des Wirbelkanales soll der *Liquor cerebrospinalis* viel reichlicher vorhanden sein, als bei grosser Ueberfüllung der Gefässe mit Blut.

Was das sog. parietale Blatt der Arachnoidea anlangt, so ist dasselbe als innerer seröser Ueberzug der *Dura mater* innig mit ihr vereint.

Die weiche Haut — *Pia mater* — des Rückenmarkes ist eine aus Bindegewebe bestehende Membran, welche dicker ist als die des Gehirnes. Sie steht überall mit der Oberfläche des Organes und seinen Spalten in innigem Zusammenhang. Als Träger der Gefässe spielt die weiche Haut des Rückenmarkes eine wichtige Rolle, indem die Verbreitung der Schlagadern zunächst in ihr und dann erst im Rückenmarke stattfindet. Wie an der Oberfläche der *Medulla spinalis* allseitig Gefässe von der *Pia mater* aus in die Substanz gelangen, so treten auch von ihren Fortsätzen, die sich in die vordere und hintere Rückenmarksspalte einsenken, Zweige in das Innere des Rückenmarkes.

An den Austrittsstellen der Nervenwurzeln gibt die *Pia mater* scheidenartige schwache Fortsätze ab, welche dieselben durch die Oeffnungen der *Dura mater* hindurch begleiten und durch die Scheiden der letzteren verstärkt werden.

Die *Pia mater* fliesst an dem unteren Ende des Rückenmarkes, wo die Nervenelemente nicht mehr vorhanden sind, zu einem allmählich dünner werdenden Strang, dem Endfaden — *Filum terminale* — zusammen, welcher bis zum Ende des Sackes der harten Haut, oder, wie einige Anatomen annehmen, über dessen Grenze hinaus bis zum Steissbein reicht.

Das Rückenmark.

Die *Medulla spinalis* hat bei ihrer ersten Anlage und Entwickelung die Länge der Wirbelsäule. In Folge auffallender Wachsthumsdifferenzen zwischen diesen beiden Organtheilen ändert sich das Längenverhältniss so bedeutend, dass das Rückenmark beim Manne bis zum unteren Ende des ersten, bei der Frau bis zur Mitte des zweiten Lendenwirbels reicht.

Schon am Ende des dritten Monats des fötalen Lebens beginnt an der Wirbelsäule ein grösseres Längenwachsthum als am Rückenmark, da beim Neugebornen letzteres mit seinem untern Ende in der Höhe des dritten oder vierten Lendenwirbels steht.

Die Gestalt der *Medulla spinalis* ist die cylinderförmige mit gering-

gradiger Compression von vorn nach hinten, so dass ihr Querdurchmesser den sagittalen etwas überwiegt. Während ihr unteres Ende in den stumpfspitzigen *Conus medullaris* ausläuft, setzt sich das obere direkt in das verlängerte Mark fort. Als Centralorgan der Nerven zeigt das Rückenmark an jenen Stellen, wo die Wurzeln derselben am stärksten sind, zwei spindelförmige Anschwellungen, welche sich vorwiegend in seinem Querdurchmesser geltend machen. Die obere Anschwellung — *Intumescentia cervicalis* — steht in Beziehung zu den Nerven der Arme und die untere — *Intumescentia lumbalis* — zu den Nerven der Beine. Die Abtheilung zwischen diesen beiden Anschwellungen ist die dünnste; von ihr gehen die schwachen *Nervi intercostales* für die Rumpfwandungen aus.

Wird die *Pia mater* von dem Rückenmarke abgezogen, so erscheint seine Oberfläche etwas streifig. Vorn und hinten treten die beiden Spalten auf, welche die *Medulla spinalis* in zwei symmetrische Hälften scheiden.

Die *Fissura longitudinalis anterior* senkt sich in der Mitte der vorderen Rückenmarkfläche etwas tiefer ein, als die *Fissura longitudinalis posterior* an der hinteren Fläche. Zwischen diesen beiden Spalten tritt, wie an dem grossen Gehirn, das Verbindungsglied der beiden Rückenmarkshälften, die *Commissur*, auf, welche im Innern den oben engen, unten im *Conus medullaris* etwas weiteren *Canalis centralis medullae spinalis* einschliesst. An jeder Rückenmarkshälfte entstehen durch den Austritt der Wurzeln der Nerven zwei seichte Rinnen, welche drei sog. Stränge bilden. Die vordere Wurzelreihe lässt nach ihrer Entfernung eine Furche zurück, welche als *Sulcus longitudinalis lateralis anterior* den vordern Strang von dem seitlichen trennt. Löst man die hintere Wurzelreihe, so entsteht auch eine Andeutung einer Furche — *Sulcus longitudinalis lateralis posterior* —, die den Hinterstrang von dem Seitenstrang scheidet.

Was die Nervenfasern und Ganglienzellen des Rückenmarkes anlangt, so zeigen dieselben in ihrem topographischen Verhalten eine viel einheitlichere Gruppirung als in dem Gehirne. Sie sind in eine eigenartige Bindesubstanz gebettet. Die Nervenfasern, in den verschiedenen Strängen von auffallend ungleicher Dicke, bilden im Rückenmarke die Aussenschichte, oder die weisse Substanz, während die Ganglienzellen vollständig in das Innere verlegt sind und die sog. graue Substanz darstellen.

In der weissen Substanz sind die Fasern vorwiegend in senkrechter Richtung angeordnet und sie werden von horizontalen und schrägen Zügen durchsetzt, welche als Wurzeln der Rückenmarksnerven nach den lateralen Rinnen der Oberfläche sich begeben. Auch in der Tiefe der vorderen Spalte

sind horizontal und schief verlaufende Fasern vorhanden, welche, sich kreuzend, von einer Rückenmarkshälfte zur andern gehen und die *Commissura alba* bilden.

Die weissen Fasern nehmen nach aufwärts an Zahl zu, und die der hintern Stränge übertreffen an Grösse etwas die der vorderen.

Die graue Substanz, welche aus den Ganglien und ihren Fortsätzen besteht, bildet im Innern des Rückenmarkes zwei ungleich dicke Säulen, die mittelst der grauen Commissur in gegenseitigem Zusammenhang stehen. Die stärkste Entwickelung zeigen dieselben in der Hals- und Lendenanschwellung. An dem Horizontalschnitt erscheinen beide in den Vordersträngen stärker und runder, als in den Hintersträngen. Sie führen den Namen Vorder- und Hinterhörner.

Die graue Commissur, welche den Centralkanal umgibt, besteht hauptsächlich aus feinen quer verlaufenden Fasern, die, vorn und hinten dicht an den Kanal angrenzend, die beiden Rückenmarkshälften in gegenseitige Verbindung setzen.

Die Nervenelemente des Rückenmarkes sind von einer eigenartigen Bindesubstanz, der *Neuroglia*, gestützt. Dieselbe stellt ein feinfaseriges gallertartiges Gewebe dar, welches besonders stark entwickelt um den *Canalis centralis* und an der Grenze des Hinterhornes auftritt; an letzterer Stelle, wo es von horizontalen Faserzügen durchsetzt wird, führt es den Namen *Substantia gelatinosa*.

Was das nähere Verhalten dieser Stützsubstanz, so wie das der Nervenfasern und Ganglienzellen und ihre gegenseitige Beziehung anlangt, so muss auf die Histologie verwiesen werden. Für die Topographie bleiben noch zu betrachten: die Nervenwurzeln, die Intervertebralganglien und die Gefässe.

Die Wurzeln der Rückenmarksnerven.

Die beiden Wurzelreihen, welche aus den seitlichen Furchen des Rückenmarkes hervortreten, werden wegen ihrer verschiedenen Function als sensible oder hintere und als motorische oder vordere Wurzeln der 31 Rückenmarksnerven bezeichnet.

Horizontalschnitte des Rückenmarkes lassen erkennen, dass der Zusammenhang der beiden Wurzeln mit den Hörnern der grauen Substanz wesentlich verschieden ist. Abgesehen davon, dass nach den Angaben Gerlachs die Fasern der vorderen Wurzeln direkt mit den Fortsätzen der Nervenzellen in Verbindung treten, die der hinteren zunächst in ein feines Fasernetz übergehen und somit indirekt erst sich mit den Ganglien ver-

einigen, ist der Verlauf der sensiblen und motorischen Wurzelbündel im Rückenmark verschieden. Die einzelnen Bündel der vordern Wurzeln durchsetzen in geringer Entfernung von einander die weisse Substanz, während die der hinteren, dicht beisammenliegend, die laterale hintere Längsspalte erreichen. Auch zeigen sich die motorischen Wurzeln viel stärker als die sensibeln. Haben die Bündel der Nervenwurzeln das Rückenmark und die *Pia mater* verlassen, so nähern sie sich einander, um gegen die harte Haut, welche von ihnen perforirt wird, ihren Weg einzuschlagen. Am Rückenmarke sind die beiden Wurzeln geschieden durch das *Ligamentum denticulatum*, und in dem Verhältniss, als sich der *Conus medullaris* zuspitzt, rücken die *Sulci laterales anteriores* und *posteriores* des Rückenmarkes einander näher und in gleicher Weise die Nervenwurzeln.

Die Länge und Richtung der Wurzeln zeigt sich dadurch auffallend wechselnd, dass die oberen kurz sind und das Rückenmark fast rechtwinkelig verlassen, während die untern sehr lang erscheinen und in einer immer mehr spitzwinkeligen Richtung von dem Rückenmark abgehen. Hätte das Rückenmark dieselbe Länge wie die Wirbelsäule, so würden alle seine Nervenwurzeln die Intervertebralöffnungen in horizontaler Richtung erreichen. In dem Verhältniss aber, als die Wirbelsäule stärker wächst als das Rückenmark, müssen die Nervenwurzeln sich verlängern.

Die Stärke der Nervenwurzeln nimmt vom ersten bis zum achten Nerv successive zu, vom neunten bis siebzehnten oder achtzehnten ab. An der Lendenanschwellung zeigen sie die stärkste Entwickelung und nach abwärts gegen den *Conus medullaris* verjüngen sie sich so bedeutend, dass der letzte Rückenmarksnerv der schwächste von allen ist.

Die *Ligamenta denticulata* reichen etwa bis zum zwanzigsten Paar der Nervenwurzeln herab. Von hier an nach abwärts sind die einzelnen starken Nervenwurzeln an ihren Austrittsstellen in den lateralen Rinnen des Rückenmarkes nicht mehr von einander geschieden, und die starken vorderen und hinteren Wurzeln schmiegen sich, indem sie senkrecht nach unten laufen, dem *Conus medullaris* und dem *Filum terminale* allseitig dicht an und bilden die *Cauda equina*. Die untersten langen Wurzeln müssen demnach den Lendenabschnitt durchziehen, um schliesslich, nach ihrem Durchtritt durch die *Dura mater*, die vorderen und hinteren Oeffnungen des *Os sacrum* zu passiren.

Die Ganglia intervertebralia.

Haben die Nervenwurzeln die harte Haut durchbrochen, so begeben sie sich in der *Pars cervicalis* und *dorsalis* in fast horizontaler Richtung gegen

die Intervertebralöffnungen, wo die sensibeln Wurzeln von Ganglienzellen durchsetzt werden und dadurch längliche Anschwellungen, die *Ganglia intervertebralia*, entstehen.

In den Intervertebralöffnungen werden die Ganglien allseitig von Fett und Venen umgeben, so dass diese bei stärkerer oder geringerer Füllung einen Einfluss auf die Ganglien äussern können. Am Halse grenzen sie an die *Vena vertebralis lateralis*, welche die *Arteria vertebralis* netzförmig umringt. Nur das Ganglion in der zweiten Intervertebralöffnung macht eine Ausnahme, indem dasselbe keine direkte topographische Beziehung zu der stark nach aussen gekrümmten Wirbelschlagader hat.

Die Ganglien der Rückenmarksnerven erlangen schon früh beim Fötus eine starke Ausbildung, und hier stehen sie ebenso wie beim Erwachsenen bezüglich ihrer Grösse genau im Verhältniss zu den Spinalnerven; die stärksten Ganglien finden sich an den unteren Lenden- und oberen Kreuzbeinnerven, die schwächsten an den letzten Kreuzbein- und Steissbeinnerven. Die der Halsnerven stehen bezüglich ihrer Grösse in der Mitte zwischen beiden.

Die Differenz im Wachsthum der Wirbelsäule und des Rückenmarkes hat auch zur Folge, dass die Ganglien der untern Lumbal- und der Kreuzbeinnerven successive immer mehr in den Wirbelkanal hineinrücken, daher für diese die Bezeichnung Intervertebralganglien nicht mehr volle Berechtigung hat. Die Ganglien der beiden Steissbeinnerven sind vollständig aus dem Bereich der Zwischenwirbellöcher gerückt, denn sie befinden sich innerhalb des Sackes der *Dura mater*.

Nach Bildung des *Ganglion intervertebrale* tauschen die motorischen und sensibeln Wurzeln ihre Bündel gegenseitig so aus, dass aus beiden ein gemeinsames Stämmchen entsteht, welches sich bei den Hals- und Brustnerven innerhalb der Intervertebralöffnung, bei den Kreuzbeinnerven schon im *Canalis sacralis* in den vorderen starken und hinteren schwachen Ast spaltet.

Der *Ramus anterior* und *posterior* verbindet sich mit dem Grenzstrang des *Nerv. sympathicus* durch die *Rami communicantes*, welche sowohl die Gangliengruppen untereinander in gegenseitige Verbindung setzen, als auch Rückenmarksnerven in die Bahnen des Sympathicus und sympathische Nerven in die Bahnen der ersteren führen. Die Zahl, Stärke und Richtung dieser Verbindungsäste zwischen den sympathischen Grenzsträngen und den Rückenmarksnerven ist an den verschiedenen Stellen der Wirbelsäule wechselnd.

Die vorderen Aeste der Rückenmarksnerven bilden als die stärksten

Abtheilungen der Stämmchen die *Plexus nervorum spinalium.* Nach ihrem Austritt aus der Intervertebralöffnung tauschen die einzelnen vorderen Aeste in grösserer oder geringerer Entfernung von der Wirbelsäule ihre Bündel aus, wodurch die Schlingen — *Ansae nervorum spinalium* — entstehen. Die gegenseitige Verbindung der hinteren Aeste wird auch beobachtet, aber nicht mit der Regelmässigkeit, wie bei den vorderen. Eine Eigenthümlichkeit in dem Verhalten der vorderen und hinteren Aeste besteht ferner darin, dass die *Rami posteriores* des ersten und zweiten Halsnerven stärker sind, als die *Rami anteriores*, während bei allen übrigen Rückenmarksnerven die vorderen Aeste bedeutend grösser sind als die hinteren. Innerhalb des Kreuzbeinkanals legen die beiden Aeste grössere Strecken zurück und gelangen dann erst durch die *Foramina sacralia anteriora* und *posteriora* nach ihren Bestimmungsorten.

Die Gefässe innerhalb des Wirbelkanales.

Das Rückenmark und seine Umhüllungen erhalten ihr Blut von sehr verschiedenen arteriellen Bahnen. Aus den symmetrischen Aesten der *Aorta thoracica* und *abdominalis* und ihres rudimentären Endes, der *Art. sacralis media,* sowie aus der *Subclavia* und den Vertebralarterien entspringen die Zweige, welche durch die Intervertebralöffnungen in den Wirbelkanal eintreten und in ihm bezüglich der formellen Anordnung in analoger Weise sich verhalten, wie die Schlagadern innerhalb der Schädelhöhle.

Sind die Schlagaderästchen im *Foramen intervertebrale* angekommen, so zerfallen sie in mehrere Zweige, welche zur vordern und hintern Wand des Wirbelkanals und in Begleitung der Nervenwurzeln zum Rückenmark ihren Verlauf nehmen.

Die Schlagadern an der vordern Wand des Kanales stellen durch Anastomosen jederseits regelmässig angeordnete Arcaden dar, welche durch einfache oder mehrfache Zweige in der Mittellinie in gegenseitige Verbindung gesetzt sind. Die Knochen und Bänder der Wirbelsäule, sowie das Periost und die *Dura mater* erhalten durch die secundären Zweige dieser Arcaden ihr Blut.

Die Arterien an der hinteren Wand und ihre Anastomosenbildung zeigen sich einfacher als an der vordern Wand.

Die Schlagadern des Rückenmarkes — *Arteriae spinales* — bieten ein eigenthümliches Verhalten dar. Dieselben gehen von den beiden *Arteriae vertebrales* in der Nähe des verlängerten Markes aus. Die vorderen beiden vereinigen sich zu einem einfachen zierlich geschlängelten

Zweig — *Art. spinalis anterior* —, welcher, in die *Pia mater* eingebettet, vor dem *Sulcus longitudinalis* bis zum *Filum terminale* herabläuft und an der Hals- und Lendenanschwellung des Marks etwas an Grösse zunimmt. Verstärkungszweige erhält die *Art. spinalis anterior* aus den Vertebral-, Intercostal-, Lumbal- und Sacral-Arterien, von denen Spinalästchen abgehen, die den Nervenwurzeln entlang nach dem Rückenmark gelangen. In diesem Verhalten der vorderen Rückenmarksschlagadern zeigt sich eine Analogie mit dem *Circulus arteriosus Willisii* des Gehirns. Wie an der Gehirnbasis die vier verschiedenen Blutbahnen zusammentreten, so strömt auch von verschiedenen Zweigen aus das Blut in die einfache *Art. spinalis anterior.*

An der hintern Fläche des Rückenmarkes sind zwei *Arteriae spinales* vorhanden; sie entspringen auch von den Vertebralarterien vor ihrer Vereinigung zur *Art. basilaris* und bilden unmittelbar hinter den Austrittsstellen der sensibeln Wurzeln zierlich geschlängelte Bahnen, welche durch zutretende Zweige der verschiedenen durch die Intervertebralöffnungen eintretenden *Art. spinales* verstärkt werden.

Wenn auch die Verbreitung der Rückenmarksschlagadern zunächst in der *Pia mater* stattfindet und von ihr aus die feineren Aestchen in fast horizontaler Richtung in das Rückenmark an verschiedenen Stellen der Oberfläche und des *Sulcus longitudinalis anterior* und *posterior* eintreten, so sind doch die Arterienzweige, welche bei den hinteren Wurzeln der Rückenmarksnerven zur grauen Substanz gelangen, etwas stärker ausgebildet, als die an den übrigen Stellen.

Die graue Substanz zeigt sich viel gefässreicher, als die weisse. Die Capillaren der ersteren sind nicht nur zahlreicher, sondern auch gröber, als die der weissen Substanz, aber an den Berührungsstellen der beiden Substanzen anastomosiren sie vielfach miteinander.

Die Venen des Rückenmarkes sammeln sich schliesslich in der *Pia mater* netzförmig und münden mit grossen Zweigen theilweise in die *Vena spinalis anterior*, welche neben der gleichnamigen Schlagader bis zum Kreuzbeinkanal herabläuft und mit den Venen des Steissbeines anastomosirt. Die grösseren Venen begeben sich von der *Spinalis anterior* aus den Nervenwurzeln entlang gegen die Intervertebralöffnungen und vereinigen sich hier mit den Venengeflechten des Wirbelkanales.

Die *Circuli venosi vertebrarum* sind als geflechtartig angebrachte Venen sehr stark entwickelt. Sie bilden vom *Foramen magnum* an bis herab in den Kreuzbeinkanal Venenkränze, welche an der hinteren Wand des Wirbelkanales schwächer entwickelt sind, als an der vorderen. An der letzteren

Die *Ligamenta alaria superiora* sind bedeutend stärker, als die vorigen; sie gehen von den seitlichen Flächen des Zahnes aus und heften sich lateralwärts am Rande des grossen Hinterhauptloches fest. Diese beiden starken Bänderpaare gestatten die drehenden Bewegungen des Atlas und des Kopfes auf dem Epistropheus nur bis zu einem gewissen Grade und sie müssen demnach als die wichtigsten Hemmungsbänder der oberen Wirbelgelenke angesehen werden. Minder bedeutungsvoll sind die *Ligamenta suspensoria dentis.* Dieselben gehen als zwei schwache Bandstreifen von der Spitze des Zahnfortsatzes zum vorderen Rande des *Foramen magnum.* In seltenen Fällen sieht man die Spitze des Zahnes mit diesem Rande in eine Art gelenkiger Verbindung treten.

Dieser beschriebene Bandapparat wird gedeckt durch eine breite Membran — *Membrana ligamentosa s. Ligamentum latum* —, welche am *Clivus Blumenbachii,* hier zusammenhängend mit der harten Hirnhaut. und im Wirbelkanal am Körper des Epistropheus angeheftet ist. Theilweise geht diese Membran in das *Lig. longitudinale* des Wirbelkanales direkt über.

Die übrigen Bänder zwischen Hinterhaupt, Atlas und Epistropheus bieten nur insofern Besonderheiten dar, als die *Ligamenta capsularia* zwischen *Os occipitis* und Atlas, sowie zwischen diesem und dem Epistropheus sehr stark und weit sind. Ihre Synovialkapseln bilden Falten, welche sich in die Spalten der incongruenten Flächen einlegen. Die Lücken zwischen dem Hinterhauptsbein und den beiden Bogen des Atlas werden durch starke Bänder ausgefüllt. Das vordere stellt die *Membrana obturatoria anterior* und das hintere die *Membrana obturatoria posterior* dar. Die letztere ist jederseits mit einer Oeffnung zum Durchtritt des *Nervus spinalis primus,* der *Art. vertebralis* und des sie begleitenden Venengeflechtes versehen. An der vorderen Membran tritt in der Mitte ein stärkeres Faserbündel auf, welches als *Ligamentum rotundum* nicht vollständig in das vordere Längsband sich fortsetzt, sondern am Höckerchen des Atlas Befestigung findet.

Das erste *Ligam. intertransversale* verbindet den Jugularfortsatz des *Os occipitis* mit dem *Processus transversus* des Atlas.

Die Gefässe und Nerven der Nackengegend.

Die Schlagadern, welche sich in der Nackengegend verbreiten, stammen aus der *Arteria subclavia* und aus der *Carotis externa.* Die erstere

gibt aus den Aesten ihres *Truncus thyreo-cervicalis* viele Zweige zu den Nackenmuskeln ab, und aus ihrem *Truncus costo-cervicalis* geht die *Art. cervicalis profunda* hervor. Diese gelangt als oberer Zweig des genannten Stämmchens zwischen der ersten Rippe und dem Querfortsatze des siebenten Halswirbels nach den tiefen Muskelschichten, denen sie bis gegen das Hinterhaupt hinauf Zweige ertheilt, um schliesslich mit dem *Ramus descendens* der Hinterhauptschlagader, welche an der Suboccipitalgegend eine Anzahl Muskeln versorgt, zu anastomosiren.

Die wichtigsten und stärksten Schlagadern, welche von der *Subclavia* ihren Ursprung nehmen und in den Oeffnungen der Halswirbel zur Schädelhöhle emporsteigen, sind die beiden *Arteriae vertebrales*. Jede Wirbelschlagader entsteht hinten und oben an der *Subclavia* und läuft in der Tiefe zwischen dem *Musc. longus colli* und den *Scalenis* nach dem *Foramen transversarium* des sechsten Halswirbels.

Nur an dieser Stelle ist sie für die Unterbindung, die zwar nur an der Leiche, aber nicht an Lebenden bis jetzt ausgeführt wurde, zugänglich. Es ist nicht wahrscheinlich, dass bei einer Verwundung der *Art. vertebralis* die Blutung durch die Ligatur an ihrem centralen Theil gestillt werden kann, denn ihr oberes Ende geht direkt in die gleichnamige Schlagader der anderen Seite über.

Ist die Arterie in die Querfortsätze eingetreten, so steigt sie am vordern Umfang der *Foramina intervertebralia*, hinten von den austretenden Cervicalnerven begrenzt, bis zum Atlas empor und macht zwischen diesem und dem Epistropheus eine starke Krümmung, so dass sie bei Drehbewegungen des ersten Halswirbels keine Zerrung erleidet. Ueber dem *Processus transversus* des Atlas begibt sie sich in einem Bogen hinter dessen Gelenkfortsatz nach innen und durchbohrt die *Membrana obturatoria posterior*, um durch das grosse Hinterhauptloch in die Schädelhöhle zu gelangen. Die Varietäten der *Vertebralis* bestehen zunächst in einer nicht selten vorkommenden ungewöhnlichen Kleinheit auf der einen Seite. Diese schwache *Vertebralis* entspringt in normaler Weise von der *Subclavia* und vereinigt sich in der Schädelhöhle mit der der andern Seite. Mitunter überspringt eine *Vertebralis* die drei unteren Querfortsätze und tritt erst in das *Foramen transversarium* des vierten Halswirbels ein, um von hier an ihren normalen Verlauf bis in die Schädelhöhle zu nehmen.

Die von der Wirbelschlagader abgehenden Zweige sind kleine laterale *Rami musculares* für die Muskeln neben dem Halstheile der Wirbelsäule; die medialen Aestchen treten durch die *Foramina intervertebralia* in den Wirbelkanal, wo sie in vordere und hintere Zweige für die Knochen.

und Bänder und in *Rami spinales* für das Rückenmark zerfallen. Diese laufen an den Wurzeln der Halsnerven zur *Medulla spinalis*, um vorn mit der langen *Art. spinalis*, die von dem Ende der *Vertebralis* entspringt. zusammenzufliessen und hinten die beiden arteriellen Züge an den hintern Nervenwurzeln bilden zu helfen.

Wird die *Carotis communis* der einen Seite unterbunden, so übernehmen die Carotis der anderen Seite und die Wirbelschlagadern die Blutzufuhr nach dem Gehirne. Kaninchen, denen man die beiden Carotiden unterbindet, überleben die Operation nicht.

Die Venen der Nackenregion weichen in den Muskeln von der Anordnung der Schlagadern nicht ab, wohl aber in den *Foramina intervertebralia* und *transversaria*. In den letzteren bilden die Venen Netze um die *Art. vertebralis*, so dass diese von ihnen allseitig umhüllt ist und an keiner Stelle mit den knöchernen Ringen der Querfortsätze in Contact tritt. Diese Anordnung gewährt für die *Art. vertebralis* die Möglichkeit, ihre Ausdehnungen und Zusammenziehungen in den Oeffnungen der Querfortsätze ungehindert ausführen zu können. Die *Vena vertebralis lateralis* verlässt als ansehnliches Stämmchen den Querfortsatz des siebenten Halswirbels, bildet Anastomosen mit der *Vena vertebralis anterior* und *posterior*, und mündet in die *Vena subclavia* ein.

Die Venen an den vorderen Flächen der Wirbelkörper des Halses zeigen sich lateralwärts eben so netzförmig angeordnet, wie die hinter den Wirbelbogen vorhandenen Zweige. Die *Vena vertebralis anterior* und *posterior* führen nicht nur Blut aus den Knochen und Muskeln ab, sondern auch mittelst der Verbindungen mit der *Vena vertebralis lateralis* aus dem Wirbelkanal und dem Rückenmark.

Die *Vena vertebralis posterior s. externa* ist stärker als die *anterior*. Beide vereinigen sich mit den oberen Intercostalvenen und münden in die *Vena azygos* ein.

Was die Lymphgefässe der Nackengegend betrifft, so sind oberflächliche und tiefe injicirt worden. Sie begeben sich in grössere und kleinere Lymphdrüsen, von denen eine Gruppe am oberen Ende des Kappenmuskels an jener Stelle liegt, wo die *Art.* und *Vena occipitalis* aus der Tiefe hervortreten *(Glandulae occipitales)*. Die grösseren Stämmchen der Lymphgefässe ziehen gegen die seitliche Halsregion, wo sie in die zerstreut angebrachten Lymphdrüsen eintreten. Das Hauptstämmchen vereinigt sich linkerseits mit dem *Ductus thoracicus* und rechterseits mit dem *Truncus brachialis*. Der Uebergang in die Venen findet rechterseits in dem Winkel zwischen der *Vena jugularis* und *Subclavia* statt.

Die Nerven der Nackengegend.

Die motorischen und sensibeln Nerven der Nackengegend stammen von den hinteren Aesten der Halsnerven ab. Nachdem die gemeinsamen Stämmchen der *Nervi cervicales* aus den Intervertebralöffnungen hervorgetreten sind, findet ihre Theilung in vordere und hintere Aeste statt. Die nach dem Nacken gehenden *Rami posteriores* haben eine ungleiche Stärke, indem der hintere Ast des *Nervus cervicalis secundus*, welcher den *Nerv. occipitalis major* in sich schliesst, eine bedeutende Grösse besitzt. Der hintere Ast des *Nerv. cervicalis primus* führt fast nur motorische Zweige zu den Muskeln an der Suboccipitalgegend.

Die übrigen hintern Aeste gehen nahe an den Gelenken der Wirbel dorsalwärts und senden motorische Zweige zu sämmtlichen Nackenmuskeln und sensible zur Haut der Nackengegend. Die letztern durchbrechen in bestimmten Abständen die Muskeln und die Fascie und versorgen die Haut mit medialen und lateralen Zweigen. Der starke *Nerv. occipitalis major* umschlingt den *Musc. obliquus inferior*, läuft dann nach oben und erhält zuweilen an der Durchtrittsstelle am obern Ende des *Cucullaris* einen Zweig vom hintern Aste des *Nerv. cervicalis primus*. Seine Verbreitung reicht bis in die Scheitelgegend. Der *Cucullaris* macht unter den Nackenmuskeln dadurch eine Ausnahme, dass er seine Nervenzweige vom elften Gehirnnerven bezieht. Dieser ist seinem Ursprunge nach auch ein Rückenmarksnerv, aber er weicht in seinem Verlaufe und in seiner Beziehung zur grauen Substanz der *Medulla spinalis* wesentlich von den übrigen Rückenmarksnerven, welche durch die Intervertebralöffnungen des Halstheils der Wirbelsäule austreten, ab.

Das Rückenmark und seine Häute.

Bei Besprechung der topographischen Anatomie der Dorsal- und Lumbalgegend wurde bemerkt, dass die Betrachtung des Rückenmarks und seiner Häute der Topographie des Halses angereiht werde, und wir haben demnach hier den ganzen Wirbelkanal mit seinem Inhalt zu erörtern.

Die Häute der Medulla spinalis.

Was zunächst die Häute des Rückenmarkes anlangt, so ist die *Dura mater medullae spinalis* mit den beweglichen Wänden des Wirbel-

in dem Raum zwischen dem kleinen Brustmuskel und dem *Musc. subclavius* aus dem hier reichlich vorhandenen Fett- und Bindegewebe von der Vene und den Nervenbündeln isolirt.

Die nahe Beziehung des Schlüsselbeins zur *Vena subclavia* schliesst bei einer *Fractura claviculae* die Möglichkeit ein, dass spitze Splitter, wie sie bei Schusswunden an diesem Knochen beobachtet werden, eine Verletzung der Vene zur Folge haben können. Da die *Articulatio sterno-clavicularis* an die *Fossa infraclavicularis* angrenzt, so soll dieselbe hier angereiht werden.

Das Schlüsselbein und die Articulatio sterno- und acromio-clavicularis.

Bei der Betrachtung der seitlichen Halsregion und der *Fossa infraclavicularis* wurde schon auf die Muskeln hingewiesen, welche am Schlüsselbein ihre Anheftung finden. Das innere und äussere Ende werden oben vom Kopfnicker und Kappenmuskel eingenommen, und an die untere Seite des Körpers setzen sich die *Pars clavicularis* des grossen Brustmuskels und der *Musc. subclavius* fest. Bei einem Bruch des Schlüsselbeinkörpers wird gewöhnlich das äussere Bruchende sowohl durch die Schwere der Schulter, als durch den Zug der *Pars clavicularis* des genannten Muskels nach unten gedrängt, und sollen die Bruchenden in gegenseitiger Berührung erhalten werden, so muss die Schultergegend bei möglichster Erschlaffung des grossen Brustmuskels von der Achselhöhle aus nach aufwärts gedrängt werden.

Die *Articulatio sterno-clavicularis* stellt ein doppelkammeriges Gelenk dar, welches, obschon eine ziemlich vielseitige Beweglichkeit möglich ist, nicht leicht in das Schema der verschiedenen Gelenkformen eingereiht werden kann. Henle hat dasselbe mit Recht als eine schlaffe Syndesmose bezeichnet. Die oben convexe und unten concave Gelenkfläche des Brustbeines trägt eine dünne Knorpelplatte, während die der *Extremitas sternalis* des Schlüsselbeins einen etwas dickeren Knorpelbeleg besitzt. Die Gelenkfläche am Schlüsselbein zeigt eine umgekehrte Krümmung, wie jene am Brustbein. Sie ist unten convex und oben concav. Ein starker Meniscus, welcher aufwärts dicker ist, als abwärts, schiebt sich zwischen die beiden Gelenkflächen ein. Er hängt nicht allein mit der Gelenkkapsel, sondern auch mit dem inneren Schlüsselbeinende und mit dem Knorpel der ersten Rippe zusammen. Die ungleiche Krümmung der beiden Gelenkflächen wird durch diesen Faserknorpel, welcher ein elastisches Polster im Gelenke bildet, ausgefüllt. Die *Capsula fibrosa* und *synovialis* umgeben die *Articulatio sterno-clavicularis*, indem sie, vom Brustbein entspringend, sich an dem aufgeworfenen Theil des Schlüsselbeines anheften.

Durch die oben am Gelenk stark entwickelte fibröse Kapsel wird, im Verein mit dem *Ligamentum interclaviculare*, welches über dem Brustbeinrand von einem Schlüsselbeinende zum andern geht, ein so straff spannender Hemmungsfaserzug gebildet, dass bei der Bewegung nach abwärts nicht die ganze Schwere der Schulter bei einer kräftigen Muskelaction auf der ersten Rippe lastet. Die übrigen Bewegungen in der *Articulatio sterno-clavicularis*, die Hebung und die Verschiebung nach vorn und hinten, werden durch das *Ligamentum costo-claviculare* gehemmt, ein vierseitig verschobenes Band, welches vom Knorpel der ersten Rippe entspringt und zur *Tuberositas claviculae* emporsteigt. An der untern Seite dieses Bandes entwickelt sich zuweilen ein gelenkähnlicher Hohlraum.

Bei einer Luxation im Schlüsselbeingelenke ist stets Zerreissung der Kapsel zugegen, welche auch der Grund ist für die schwer zu erhaltende Fixation des luxirten Knochens nach der Reposition. Das äussere Schlüsselbeinende — *Extremitas acromialis claviculae* — wird als plattgedrückter lateraler Abschnitt mit der Basis des *Processus coracoideus* durch das *Lig. coraco-claviculare*, ein aus zwei getrennten Zügen bestehendes Band *(Lig. conoideum* und *trapezoideum)*, verbunden. Die laterale Spitze des Schlüsselbeins vereinigt sich mit dem *Acromion* gelenkig, indem ein faserknorpeliger Meniscus sich zwischen die zwei Gelenkflächen einlagert und ein doppelkammeriges Gelenk bildet. Der Zwischengelenkknorpel, welcher zuweilen nicht vollständig das ganze Gelenk durchsetzt, vereinigt sich mit der *Capsula synovialis* und *fibrosa*, welche, mässig stark angespannt, das Gelenk allseitig umgeben. Die Verstärkung der *Capsula fibrosa* an der oberen und unteren Seite wird als *Lig. acromio-claviculare superius* und *inferius* aufgeführt.

Die Regio deltoidea und das Schultergelenk.

Die Gegend, welche der Ausdehnung des Deltamuskels entspricht, erlangt für den Chirurgen desshalb ein besonderes Interesse, weil die Mehrzahl der operativen Eingriffe im Schultergelenk in ihr vorgenommen werden. Wenn man die Gruppirung der Weichgebilde um das Schultergelenk herum ins Auge fasst, so ergibt sich, dass dieses an keiner Seite ohne Verletzung wichtiger Gebilde leichter zugänglich ist, als in der Deltagegend. Da an der vordern und hintern Fläche die Weichtheile als mächtige Schichten das Gelenk decken, und dasselbe von der Achselhöhle aus wegen der starken Gefässe und Nerven vollständig unzugänglich ist, so bleibt nur die Deltagegend als jene Stelle übrig, in welcher die platten Sehnen der Roll-

muskeln und die Gelenkkapsel nach Durchschneidung der Hautschichten und des *Deltoideus* am leichtesten zu erreichen sind. Alle die verschiedenen Operationsmethoden, wie sie von Stromeyer, Langenbeck, White, Syme, Nelaton, Malgaigne u. A. zur Freilegung des Gelenkes bei der Resection seiner einzelnen an ihm participirenden Knochen angegeben wurden, basiren auf der Topographie der Schultergegend.

Wird die äussere Haut zurückgenommen, so trifft man ein subcutanes Fettlager, welches gegen den Oberarm eine stärkere Schichte bildet, als oben gegen die Acromialgegend. Ist dasselbe entfernt, so findet man die *Fascia deltoidea* als eine Fortsetzung der Armbinde. Dieselbe wird am hinteren Rande des Deltamuskels von dem *Nerv. cutaneus brachii posterior superior*, einem sensibeln Endast des *Nerv. axillaris*, durchbrochen. Die übrigen Hautnerven der Deltagegend stammen von den Oberschlüsselbeinnerven ab. Am vorderen Rand des Deltamuskels verläuft die *Vena cephalica*, welche durch eine Lücke der *Fascia* in das *Trigonum deltoideo-pectorale* gelangt. Zweige von der *Art. thoracico-acromialis* treten in seinen vorderen Rand ein.

Trägt man den von der Fascie gedeckten *Musc. deltoideus* so ab, dass seine Ränder ihre natürliche Lage beibehalten, dann erscheinen die unter ihm befindlichen Theile des Schultergelenkes, wie es auf Taf. XI, Fig. B dargestellt ist.

Der genannte Muskel nimmt seinen Ursprung von dem äussern Ende des Schlüsselbeins, dem *Acromium* und der untern Lefze der *Crista scapulae* und, indem er das Gelenk deckt, begibt er sich zur *Tuberositas humeri*, an welcher er seinen ziemlich ausgebreiteten kurzsehnigen Ansatz findet.

Wenn der in der Mitte dicke, nach rückwärts etwas dünner werdende Deltamuskel, der den Abductor des Oberarmes darstellt, aussen an dem Gelenk abgetragen wird, so müssen die in ihn eintretenden Gefäss- und Nervenzweige durchschnitten werden. Die stärksten Zweige, welche den chirurgischen Hals des Oberarmes umschlingen, gehören der *Arteria* und *Vena circumflexa humeri posterior* an. Diese umgeben den Knochen und treten in der ganzen Breite des Muskels in seine Innenfläche. Vorn verhält sich die schwächere *Arteria* und *Vena circumflexa humeri anterior* in ähnlicher Weise, nur laufen sie dicht im Periost von vorn nach rückwärts den ersteren entgegen.

Wird bei der Resection des Schultergelenks der Deltamuskel bis gegen sein unteres Ende durchschnitten, so müssen diese Gefäss- und die Nervenzweige des genannten Muskels verletzt werden.

Die letzteren sind Zweige des *Nerv. axillaris s. circumflexus axillae*, welcher von den grossen Nervenstämmen der Achselhöhle abstammt, nahe

der Gelenkkapsel, dieser zwei bis drei Bündel abgebend, nach rückwärts zieht und dann mit den Gefässen an verschiedenen Stellen der Innenfläche des Deltamuskels eintritt. Der Nervenstamm kann gereizt werden über dem Schlüsselbein in einiger Entfernung vom Kappenmuskel, ferner oben hinten in der Achselhöhle und in der Nähe des hintern Randes des Deltamuskels.

Das Schultergelenk.

Die *Articulatio humeri* wird, wenn man dieselbe von der Deltagegend aus darstellt, zunächst aussen und oben von einem Schleimbeutel — *Bursa mucosa subacromialis* — gedeckt. Derselbe schliesst eine platte Höhle ein, welche an dem Frontalschnitt als schmale Spalte erscheint, die sich zwischen dem Deltamuskel und *Acromion* einerseits und dem Oberarmkopf mit den an ihn angehefteten Sehnen anderseits einschiebt.

An einem von mir untersuchten Schultergelenk stellte der Schleimbeutel in Verbindung mit der *Capsula synovialis* eine gemeinsame Höhle dar.

Das freieste aller Gelenke des Körpers entsteht durch die Anlegung des grossen kugelförmig gestalteten Humeruskopfes an die kleine ovale *Fossa glenoidea* des Schulterblattes. Die Gelenkfläche an diesem beträgt annähernd nur ein Drittel der überknorpelten, kugelförmigen Fläche des *Caput humeri*, so dass dieses sich um alle seine Axen, welche sich in dem Drehpunkt durchschneiden, bewegen kann. Der kugelförmige Oberarmkopf und die Hohlkugel am Schulterblatt werden geebnet durch die ungleiche Dicke der Knorpelbelege und an der *Cavitas glenoidalis scapulae* noch durch eine besondere faserknorpelige Lippe — *Limbus fibro-cartilagineus* —, welcher die Rotationsfläche vergrössert und concaver formt. Dieselbe steht an ihrem oberen Ende mit der Sehne des langen Bicepskopfes in direktem Zusammenhang, so dass die letztere spannend auf die faserknorpelige Lippe einwirken kann.

Die beiden Gelenkenden werden derart von der *Capsula synovialis* und *fibrosa* umschlossen, dass dieselbe in der Mittellage des Gelenkes, wenn der Scheitel der Kugel der Pfannenmitte gegenübersteht, an keiner Stelle gespannt ist. Die beiden Kapseln entspringen am Rande des Schulterblattkopfes und heften sich am *Collum anatomicum humeri*, welches der Peripherie des Knorpels entspricht, in geringer Entfernung vom Knorpelrande fest. Von den drei Verstärkungen, welche an der fibrösen Kapsel beschrieben wurden, kann nur das *Ligam. coraco-humerale* als selbständiges Band angesehen werden. Dasselbe entspringt von der Basis des *Processus coracoideus* und fliesst, indem es nach abwärts läuft, mit der *Capsula fibrosa* zusammen.

Die Beziehung der Sehne des *Musc. biceps brachii* zur Höhle des Schultergelenkes ist eine am menschlichen Körper isolirt stehende Anordnung. Nachdem die Sehne des *Caput longum bicipitis* von dem obern Ende der Gelenkfläche des Schulterblattes ihren Ursprung genommen hat, zieht sie, angeschmiegt an den überknorpelten Kopf, auf den sie einen gewissen Druck ausübt, nach dem *Sulcus intertubercularis* und erhält hier eine Scheide der Synovialmembran, so dass sie in der Rinne ohne Hinderniss sich verschieben kann. An keinem Gelenke stehen mit der Gelenkkapsel so viele Muskeln, welche eine Verstärkung derselben erzeugen, in so innigem Zusammenhang, als an der *Articulatio humeri*. Die Aus- und Einwärtsroller des Oberarms streichen nicht nur über die Kapsel weg, sondern sie gehen direkt in dieselbe über und werden dadurch zu Kapselspannern.

Der *Musc. subscapularis*, welcher von der vorderen Schulterblattfläche ausgeht, heftet sich vorn an das *Tuberculum minus*; der *Supra-* und *Infraspinatus*, sowie der *Teres minor*, welche die hintere Seite der Scapula einnehmen, finden an dem *Tuberculum majus* des Oberarmkopfes Ansatz. Die Innenflächen der Sehnen der genannten Muskeln gehen direkt in die Kapsel über und sie werden dadurch geschickt, die Kapsel bei den Bewegungen im Schultergelenke zu spannen, d. h. vor Einklemmung zu schützen und verdienen daher mit Recht die Bezeichnung der *Tensores capsulae* (Martin).

Wird das Schultergelenk bei stark abducirtem Arme in Beziehung auf die dasselbe umgebenden Muskeln untersucht, so ergibt sich, dass aussen der *Deltoideus*, vorn der *Subscapularis* und hinten der *Infraspinatus*, *Teres minor* und *Latissimus dorsi* mit dem *Teres major* und dem zwischen Deltamuskel und *Teres major* heraustretenden langen Kopf des *Triceps brachii* allseitig das Gelenk schützend umlagern. Die genannten Muskeln tragen demnach wie bei fast allen Gelenken sehr viel zur Sicherung und Befestigung der *Articulatio humeri* bei.

Nur abwärts bleibt bei abducirtem Arme zwischen dem *Subscapularis* und dem *Teres major* eine kleine Stelle der Kapsel frei, welche hier ziemlich schwach und schutzlos ist und daher bei einer auf den Humerus andrängenden Gewalt nur geringen Widerstand leistet. Bei der Luxation nach unten und vorn findet sich daher auch an der erwähnten Stelle gewöhnlich der Kapselriss.

Aus der anatomischen Beschaffenheit des Schultergelenkes und aus der Stellung der beiden Fortsätze des *Processus coracoideus* und des *Acromion*, welche als starke Muskelfortsätze das Gelenk schützend überragen, geht hervor, dass die Verrenkungen nach unten auf den lateralen Rand des

Schulterblattes und nach vorn in die *Fossa subscapularis* am leichtesten stattfinden können.

Die statistischen Ergebnisse über die Luxationen des Oberarms im Schultergelenke haben in der That gelehrt, dass die Verrenkung in die *Fossa infraspinata* seltener vorkömmt, als jene nach unten und vorn. Da unmittelbar unter dem Gelenk der lange Kopf des *Triceps* vom lateralen Rand des Schulterblattes seinen Ursprung nimmt, so stellt derselbe, abgesehen von der schmalen Beschaffenheit des Knochenrandes selbst, ein Hinderniss für die Luxation nach aussen dar, und der Oberarmkopf wird meist sekundär entweder nach vorn oder nach rückwärts gleiten. In der Form und Funktion der oberen Extremität sind die übrigen Gründe zu suchen, wesshalb von allen Luxationen die im Schultergelenk am häufigsten und von den drei leicht möglichen Richtungen in demselben die nach der *Fossa subscapularis* häufiger ist, als jene nach der *Fossa infraspinata.* Je nach der Stellung, welche der luxirte Oberarmkopf an der vorderen Schulterblattfläche einnimmt, unterscheidet man die Luxation nach vorn und oben *(Luxatio subcoracoidea)* oder gerade nach vorn in die *Fossa subscapularis (Luxatio subscapularis)* und dann nach unten, näher gegen den lateralen Schulterblattrand hin. In einem von mir untersuchten Falle der letzteren Art zeigte sich das Periost an der vorderen Fläche der *Fossa suprascapularis* losgelöst, der gleichnamige Muskel zerrissen, die Achselhöhle mit Blut reichlich infiltrirt und zwei Rippen gebrochen. Der Kapselriss war sehr bedeutend und das *Tuberculum majus,* welches ganz aus spongiöser Knochensubstanz besteht, erschien aus dem Humerus so herausgerissen, dass dasselbe stückweise an den Sehnen der Auswärtsroller hing.

Eine Verrenkung des Oberarmes nach oben ist wegen des stark vorspringenden *Acromion* (welches an einem meiner Präparate als selbständiger Knochen durch ein Band mit der *Crista scapulae* verbunden ist) und des *Processus coracoideus* ohne Knochenbruch kaum denkbar. Die beiden Fortsätze bilden im Verein mit dem *Ligamentum coraco-acromiale* eine schützende und mit Hilfe dieses Bandes eine elastische Decke über dem Schultergelenke. An das Band, welches vom *Processus coracoideus* ausgeht und am hintern Rande des *Acromion* festsitzt, reiht sich das *Ligam. coracoclaviculare* an. Durch das letztere wird das Schulterblatt an die *Extremitas acromialis claviculae* aufgehängt, so dass beide Knochen gemeinsame Bewegungen ausführen müssen.

Mehr als irgend ein anderes Gelenk gewährt die *Articulatio humeri* die Möglichkeit einer sog. Subluxation ohne Zerreissung der Gelenkkapsel. Wird der Humeruskopf bei seiner Mittellage aus der *Cavitas glenoidalis*

verdrängt, so zeigt sich die Kapsel an keiner Stelle gespannt, und derselbe kann bis gegen den Pfannenrand verschoben werden. Eine vollständige Entfernung des *Caput humeri* von der Gelenkgrube ist nur bei hochgradiger Erschlaffung der Kapsel oder bei Zerreissung derselben möglich.

Fossa axillaris.

Die eigenartige Stellung des Schlüsselbeins zum Schulterblatt und beider zum Thorax erzeugt die Achselhöhle — *Fossa axillaris* —, welche durch verschiedene Muskelgruppen verkleinert und von Fett, Bindegewebe, Lymphdrüsen und den zur oberen Extremität in Beziehung stehenden Gefässen und Nerven ausgefüllt wird. Die freie Beweglichkeit der oberen Extremität am Brustkorbe hat zur Folge, dass der untere Eingang zur Achselhöhle je nach dem Grad der Abduction oder Adduction sich verschieden verhält. Ist der Arm stark vom Thorax abgezogen, so entsteht am Boden der Achselhöhle durch Vergrösserung des Raumes und die Wirkung des Luftdruckes zwischen den Muskeln ein muldenförmiger Eingang — *Introitus axillaris* —, dessen Grösse und Form individuell verschieden ist.

Introitus axillaris.

(Taf. XI, Fig. A.)

Betrachten wir vorerst die Topographie der Mulde am Boden der Achselhöhle, wie sie in Taf. XI, Fig. A mit ihrer Umgrenzung dargestellt ist.

Ist die behaarte äussere Haut entfernt, so erscheint in dem subcutanen Fettgewebe eine etwas dunkel pigmentirte Stelle, die durch stark entwickelte Schweissdrüsen hervorgerufen wird. Diese Drüsen sowohl als auch die Haarbälge und ihre drüsigen Anhänge geben die Gründe für so manche Hauterkrankung in dem *Introitus axillaris* ab.

Die *Fascia*, welche die ganze Grube abschliesst, ist vielfach durchbrochen, indem die Lymphgefässe, welche an der oberen Extremität sich entwickeln, durch sie hindurch nach der Achselhöhle gelangen. Zuweilen ist eine Lücke vorhanden, unter welcher quere Faserzüge, vom *Pectoralis major* zum *Latissimus dorsi* ziehend, die *Fascia* verstärken. Langer hat diesen Faserzug als Achselbogen bezeichnet.

Die Muskelumrahmung des *Introitus axillaris* wird vorn durch den grossen Brustmuskel vermittelt, welcher mit den ein- und aufwärts umgerollten Fasern seines wulstigen Randes bei Abduction stark vor-

springt. Er gelangt gegen den Oberarm und setzt sich an die *Crista tuberculi majoris* fest. Rückwärts zieht der *Latissimus dorsi* im Verein mit dem *Teres major* nach dem Humerus und hier findet sich seine plattsehnige Insertion an der *Crista tuberculi minoris.*

Ausser der Verbindung des *Latissimus* mit dem langen Kopfe des *Triceps* ist häufig ein Muskelfaserzug vorhanden, welcher von dem ersteren zum grossen Brustmuskel zieht. Derselbe liegt unmittelbar innen an oder in der Fascie, auf welche er spannend einwirken kann, und verdient insofern Beachtung, als er bei Operationen in der Achselhöhle die normalen Anhaltspunkte beim Eindringen in die Tiefe mehr oder weniger verwischt.

Als äussere Begrenzung des *Introitus axillaris* kann der Oberarm mit dem kurzen Kopf des *Biceps brachii* und dem *Musc. coracobrachialis* angesehen werden. Diese beiden Muskeln bilden in dem vorderen äussern Raum des Achselhöhlen-Einganges einen Wulst, welcher bei stark abducirtem Arme etwas vorspringt und durch das innen und rückwärts aus der Achselhöhle hervortretende Convolut von Gefässen und Nerven verstärkt wird. Die Innenwand der Mulde wird vom *Serratus anticus major* mit seiner Fascie abgeschlossen.

Die eben besprochene Umrahmung bildet den Boden oder Eingang der Achselhöhle — *Fossa axillaris* —, ein Raum, welcher bei abducirtem Arme unten viel weiter als oben erscheint, indem er sich aufwärts zu einem dreieckigen Kanal zuspitzt, der unter dem Schlüsselbein nach der seitlichen Halsgegend ausläuft. Liegt dagegen der Arm dicht an der Thoraxwand an, so wird der ganze Raum zu einer in sagittaler Richtung stehenden Spalte, welche in Fig. D Taf. XI an einem Frontalschnitt dargestellt ist.

Die Wände der Achselhöhle werden aus den angrenzenden platten Muskeln zusammengesetzt. Vorn ist es der grosse und kleine Brustmuskel, rückwärts der *Musc. subscapularis* mit dem Schulterblatt, an welche sich unten noch der *Teres major* und *minor* als Vergrösserung anreiht. Die ganze Innenwand wird von dem die Rippen deckenden *Serratus anticus major* eingenommen, und aussen findet sich als schmaler Abschluss das obere Drittel des Oberarms mit dem Schultergelenk und den in dessen Nähe entspringenden langen Muskeln: dem kurzen Kopf des *Biceps* und dem *Coraco-brachialis* (s. Abtheilung I, Taf. X, Fig. A und Abtheilung III, zweite Hälfte, Taf. XI, Fig. A und D).

Die Fascien in der Achselhöhle gehören dem *Musc. subscapularis* und dem *Pectoralis minor* an. Erstere hüllt den gleichnamigen Muskel ein und setzt sich am Schultergelenke auf die *Bursa subacromialis* und die *Fascia infraspinata* fort. Die letztere ist eine Verlängerung der *Membrana coraco-*

clavicularis, welche die Spalte zwischen *Musc. subclavius* und *pectoralis minor* am Schlüsselbein abschliesst und den Zugang zur *Art. subclavia* bei ihrer Unterbindung unterhalb des Schlüsselbeins erschwert.

Die grösseren Gefässe und Nerven der Achselhöhle.

Das topographische Verhalten der grösseren Gefässe und Nerven innerhalb der Achselhöhle erscheint am übersichtlichsten, wenn, wie in Taf. VIII, Fig. B sichtbar ist, der grosse Brustmuskel entweder senkrecht durchschnitten und zurückgeschlagen oder derselbe ganz entfernt wird. Hiebei ergibt sich, dass die Topographie der Gefäss- und Nervenstämme zueinander hinter dem kleinen Brustmuskel verschieden ist von der unter demselben. Hinter dem Muskel liegt zunächst nach vorn und innen die *Vena axillaris*, und weiter nach hinten und aussen die *Art. axillaris*, und an diese reihen sich die Nervenstämme an. In dem Verhältniss, als die Theile dem Boden der Achselhöhle sich nähern, entfernen sie sich mehr und mehr von der Thoraxwand. Sind die genannten Gebilde unterhalb des kleinen Brustmuskels angekommen, so ändert sich ihre Lage zueinander, indem die Nervenbündel die Schlagader so umgeben, dass gewöhnlich die beiden Stämme sich vor ihr zum *Nerv. medianus* vereinigen und Anschwellungen derselben die Arterie comprimiren können. In der Höhe der Schlingenbildung fliessen auch die beiden vom Arme heraufziehenden Venen zu einem gemeinsamen Stamm zusammen, so dass man oft im unteren Abschnitt der Achselhöhle von zwei *Venae axillares* sprechen muss. Diesem Verhalten der Venen entspricht die Schlagader dann, wenn die hohe Theilung der *Art. brachialis* bis in die Achselhöhle hinaufrückt.

Die Nervenstämme behalten von der Schlinge des Medianus an bis zum Austritt aus dem *Introitus axillaris* ihre Lage zur Schlagader so bei, dass der *N. cutaneus brachii medius* unmittelbar vorn und der *N. radialis* und *ulnaris* innen und hinten von ihr gelagert sind. Der *N. musculo-cutaneus brachii* begibt sich vor dem *Musc. subscapularis* nach aussen zum *Musc. coraco-brachialis*, den er versorgt und dann durchbohrt (s. Taf. VIII, Fig. B, Taf. XI, Fig, A). Die Fettumlagerung der grossen Gefäss- und Nervenstämme ist sowohl in der Abtheilung I und II, Taf. X, als auch in den Fig. A, C, D Taf. XI der III. Abtheilung dargestellt. Für den Operateur wird die Beziehung der verschieden grossen Lymphdrüsen zu den grösseren Gefässen bei ihrer Exstirpation von besonderem Interesse. Ist die Wegnahme der Drüsengeschwülste indicirt, so können bei ihrer Lostrennung von den Gefässen starke venöse und arterielle Blutungen auftreten.

Die kleineren Gefässe und Nerven der Achselhöhle.

Die kleinen Schlagadern und Venen nehmen im Allgemeinen einen gemeinsamen Verlauf. Die Venen zeigen sich dadurch von den Arterien verschieden, dass sie stellenweise doppelt sind und viel zahlreichere Anastomosen bilden.

An der hintern Wand der Achselhöhle läuft die *Art.* und *Vena subscapularis* nach abwärts. Sie ziehen dem lateralen Rand des *Latissimus dorsi* und *Teres major* entlang, und eine Stichwunde in der Nähe des seitlichen Randes des Schulterblattes wird die genannten Gefässe vor allen andern verletzen. Mit ihren Endästen — *Art.* und *Vena thoracico-dorsalis* — nimmt auch der Nervenzweig, welcher den *Latissimus dorsi* versorgt, seinen Verlauf, und wenn die Elektrode am Rande des genannten Muskels gegen die Achselhöhle eingedrängt wird, kann dieser zur Contraction gebracht werden.

Innen am *Serratus anticus major* verbreiten sich als schwache Zweige die *Arteria* und *Vena thoracica secunda* und *thoracico-acromialis.* Der *Nerv. thoracicus longus s. respiratorius externus* (s. Taf. VIII, 16) innerwirt den vorderen grossen Sägemuskel.

Er entspringt von der *Pars supraclavicularis* des *Plexus brachialis,* zieht am mittlern *Scalenus* abwärts und gelangt zur äusseren Fläche des platten *Serratus anticus major,* in welchem er sich ausbreitet. Da wegen der verborgenen Lage des Muskels seine einzelnen oberen Zacken gar nicht zugänglich sind, so muss bei der Faradisirung der Strom direkt auf den Nervenstamm applicirt werden, und dies kann sowohl über dem Schlüsselbein in der Nähe des Kappenmuskels, als auch in der innern Mitte der *Fossa axillaris* geschehen.

An der hintern und äusseren Wand der Achselhöhle kommen in Betracht die Gefässe und Nerven für den *Musc. subscapularis,* welche nach diesem Muskel ihren Namen führen. Die stärksten Zweige der Arterien und Venen sind hier die *Art.* und *Vena circumflexa humeri posterior* und die *Art.* und *Vena circumflexa scapulae.* Die letzteren stellen die oberen Endäste der *Art.* und *Vena subscapularis* dar. Die ersteren Gefässe begeben sich unter der Gelenkkapsel und gewöhnlich über dem *Latissimus dorsi* und *Teres major* nach rückwärts, um den chirurgischen Hals des Oberarms zu umschlingen und dann unter den hintern Rand des *Deltoideus* zu treten. Der *Nerv. axillaris* nimmt fast denselben Verlauf, wie diese Gefässe. Er ist aus motorischen und sensibeln

Fasern zusammengesetzt, von denen die ersteren den Deltamuskel versorgen. Die *Art.* und *Vena circumflexa scapulae* begeben sich an dem lateralen Schulterblattrand in die beiden Muskeln, welche die *Fossa infraspinata* ausfüllen. Hier bilden sie mit den Endästen der *Art. transversa scapulae*, ein Zweig der *Subclavia*, starke Anastomosen. Die *Art.* und *Vena circumflexa humeri anterior* sind schwache Gefässe, die den chirurgischen Hals des Humerus dicht an der Beinhaut umgeben.

Soll die *Art. axillaris* an der Austrittsstelle aus der Achselhöhle unterbunden werden, so dienen die vordere Grenze der behaarten Haut und der Wulst, welcher durch den *Musc. coraco-brachialis* hervorgerufen wird, als leicht bestimmbare Anhaltspunkte. Wird die Ligatur über dem Abgang der *Art. circumflexa posterior* und der *suprascapularis* angelegt, so sind die Bedingungen zur Herstellung des Collateralkreislaufes sehr günstige, indem das Blut durch die weite Anastomose von der *Transversa scapulae* nach der *Circumflexa* und von dieser nach der *Art. brachialis* gelangt. Auch hat man bei der Unterbindung der *Art. axillaris* auf die sog. hohe Theilung der *Art. brachialis*, welche zuweilen bis in die Mitte der *Axillaris* und noch weiter hinauf bis zur ersten Rippe sich erstreckt, ebenso zu achten, wie auf die Anastomosen zwischen den beiden Venenstämmen, welche meist vor der Schlagader angebracht sind.

Die Oberarmgegend.

(S. Taf. VIII, XI und XII.)

Die *Regio humeri* entspricht nicht der ganzen Länge des Oberarms, sondern aufwärts reicht dieselbe nur bis zu den Ansatzpunkten der untern Ränder des *Pectoralis major* und des *Latissimus dorsi* und nach unten gegen das Ellenbogengelenk hin ist die Grenze eine willkürliche. Wird dieselbe etwa 3 Cm. über die Gelenkfurche an der Beugeseite des Ellenbogens verlegt, so fällt der untere Abschnitt des Oberarmes, welcher bis über die beiden Gelenkknorren sich erstreckt, in die *Regio cubiti* hinein.

Die Gruppirung der Muskulatur um das Mittelstück des Oberarmes richtet sich nach der Form des Ellenbogengelenkes. Da dieses ein Charnier bildet, in welchem Bewegungen nur nach zwei sich entgegengesetzten Richtungen stattfinden können, so sind die Muskeln vorwiegend an zwei Seiten,

der vorderen und hinteren, angebracht. In Folge ihrer kräftigen Entwickelung rücken sie jedoch median- und lateralwärts einander so nahe, dass der Humerus allseitig von ihnen umschlossen und die äussere Form des Armes der cylindrischen mehr oder weniger sich nähert (Taf. XV, Fig. A und B). An der Beugeseite springt der *Musc. biceps brachii*, welcher mit seinem Bauch auf dem *Brachialis internus* aufliegt, besonders bei seiner vollständigen Zusammenziehung stark hervor und erzeugt an seinen beiden Rändern Furchen — *Sulci bicipitales* —, von denen die innere tiefere — *Sulcus bicipitalis internus* — die grossen Gefässe und Nerven, und die äussere seichtere — *Sulcus bicipitalis externus* — nur eine Vene aufnimmt. Während die hintere Fläche etwas abgerundet ist, fliessen oben und aussen am Ansatzpunkt des Deltamuskels die beiden den Rändern dieses Muskels entsprechenden Rinnen zusammen und bilden eine vertiefte Stelle, in deren Umgebung die Fontanellen und das Kuhpockengift applicirt werden.

Die oberflächlichen Schichten, welche der Beuge- und Streckseite gemeinsam angehören, sind: die äussere Haut, das subcutane Fettgewebe, die *Fascia superficialis* und die *Fascia brachii*.

Die äussere Haut ist ziemlich dünn und mit den unterliegenden Weichtheilen nicht sehr fest verbunden, so dass sie bei Wunden mit Substanzverlust leicht verschoben werden kann. Die totale Rhinoplastik aus der Haut des Oberarmes, wie sie Branca, Tagliacozzi und Gräfe eingeführt haben, wurde durch die neuern Operationsmethoden vollständig verdrängt.

Das subcutane Fettgewebe zeigt sich dem Grad der Entwickelung nach auffallend verschieden. Im Allgemeinen ist die runde volle Form des Frauenarmes durch bedeutende Stärke der Fettablagerung hervorgerufen, während der Männerarm seine Fülle der grösseren Ausbildung der Muskulatur verdankt. Die Differenz der Fettablagerung im subcutanen Bindegewebe ist so bedeutend, dass letztere zuweilen zwei Drittel des Querschnittes des Oberarms ausmacht, während Knochen und Muskeln nur ein Drittel betragen. (S. Taf. XV, Fig. A den Querschnitt durch einen männlichen Arm, Fig. B durch einen weiblichen Arm.) Bei schwacher Fettablagerung im subcutanen Bindegewebe lässt sich eine ziemlich scharf begrenzte Bindegeweblamelle darstellen, welche von einigen Anatomen als *Fascia superficialis*, deren Existenz nicht in Abrede gestellt werden kann, aufgeführt wird.

Die Fascia brachii.

Die *Fascia brachii* umhüllt die Muskulatur als ziemlich starke lose anliegende Binde. Sie erreicht an der medialen und lateralen Seite die

Knochen und stellt hier das stärkere *Lig. intermusculare internum* und das schwächere *Lig. intermusculare externum* dar. In Folge der Vereinigung der genannten Bänder mit dem Knochen kömmt eine Scheide für die Beuge- und eine andere für die Streckmuskeln zu Stande. Beide sind stellenweise so vollständig von einander abgegrenzt, dass z. B. Abscesse längs der vorderen Scheide sich senken können, ohne in die hintere überzugehen.

In dem *Sulcus bicipitalis internus* tritt, etwa 7—8 Cm. über der Querfurche der Ellenbogenbeuge, eine nach abwärts gestellte Lücke in der Fascie — *Hiatus fasciae brachii* — auf, welche vorn von einem scharfen Rande begrenzt wird. Die Spalte ist zum Durchtritt von Venen und Nerven bestimmt.

Abscesse, welche sich längs der Beugemuskeln senken, gelangen an dieser Lücke um so leichter in das subcutane Fettlager, als das hintere Blatt der Fascie sich längs des *Hiatus* mehrere Centimeter hinter den Gefässen und Nerven nach aufwärts zieht, um dann innen mit dem *Ligamentum intermusculare internum* zusammenzufliessen.

Die oberflächlichen Gefässe und Nerven, welche in dem Unterhautfettgewebe ihre Lage haben, sind an der innern vordern Seite: die *Vena basilica*, welche als die grösste Vene der Ellenbogenbeuge durch die Lücke in die Tiefe des *Sulcus bicipitalis internus* eintritt, um sich in die *Vena brachialis interna* fortzusetzen.

Mit der *V. basilica* nimmt der Endast des *N. cutaneus medius brachii s. cutaneus internus major* seinen Verlauf. Derselbe tritt, in mehrere Zweige aufgelöst, theilweise vor, theilweise hinter der Vene aus der Fascienspalte hervor und verbreitet sich als sensibler Hautnerv bis zum unteren Ende des Vorderarmes herab. Wird an der *Vena basilica* die Venesection vollzogen, so können diese Nerven verletzt werden und nach ihrer Verwachsung mit der Narbe Neuralgien entstehen.

Der *Nerv. cutaneus internus s. cutaneus internus minor* stammt grösstentheils aus dem zweiten oder dritten Zwischenrippennerv, zieht von der inneren Abtheilung der Achselhöhle aus, nachdem er einen Zweig aus dem Armgeflecht erhalten hat, nach abwärts und verbreitet sich in der Haut bis gegen das Ellenbogengelenk herab. Wenn bei Brüchen der zweiten oder dritten Rippe Neuralgien an der innern Seite des Oberarmes auftreten, so müssen dieselben auf eine Zerrung des *Nerv. intercostalis*, welcher grossen Antheil an der Zusammensetzung des *Cutaneus internus* hat, zurückgeführt werden. An der Haut der Beugeseite des Oberarmes verbreiten sich einige Aestchen des *N. cutaneus medius brachii*, welche die Fascie an verschiedenen

Stellen durchbohren. Die Zweige des *Nerv. cutaneus brachii superior posterior* und des *Nerv. cutaneus brachii externus inferior* vom *N. radialis* verbreiten sich an der Haut der äusseren und hinteren Fläche des Oberarms; beide stellen schwache Zweige dar.

In dem *Sulcus bicipitalis externus* zieht subcutan die *Vena cephalica* von der Ellenbogenbeuge nach oben in den *Sulcus deltoideo-pectoralis*. Durchschnittlich ist diese Vene schwächer als die *V. basilica* und eignet sich daher minder gut für den Aderlass als diese.

Die Muskeln der Beugeseite des Oberarmes.

An der Beugeseite des Oberarmes sind der *Biceps brachii* und der *Brachialis internus* als die lang gestreckten Beuger des *Radius* und der *Ulna* angebracht.

Der zweiköpfige Armmuskel — *Biceps brachii* — entsteht am Schulterblatt mit zwei ungleich grossen Köpfen, welche das Schulter- und Ellenbogengelenk überspringen und an den oberen Enden der Vorderarmknochen Ansatz finden. Sein langer Kopf — *Caput longum* — geht von dem oberen Ende der *Cavitas glenoidalis* des Schulterblatts plattsehnig aus, läuft dann durch die Höhle der *Articulatio humeri* und erhält in dem *Sulcus intertubercularis* des Oberarmes einen Ueberzug von der Synovialkapsel, welche die Möglichkeit einer Verschiebung der Sehne in der Rinne gewährt.

Die von dem Schultergelenke ausgehenden Eitersenkungen folgen meistens entweder der Sehne des langen Bicepskopfes gegen die Fascienscheide an der Beugeseite oder der *Bursa subscapularis*, welche als Aussackung der Synovialkapsel zwischen das Schulterblatt und den *Musc. subscapularis* sich einschiebt.

Etwa in der Mitte des Oberarmes vereinigt sich der lange Kopf mit dem *Caput breve* des *Biceps*. Dieses entsteht gemeinsam mit dem *Musc. coraco-brachialis* von der Spitze des *Processus coracoideus*, und indem beide aus der Achselhöhle hervortreten, helfen sie, wie oben schon erwähnt wurde, die äussere Wand der genannten Grube bilden. Während der *Musc. coraco-brachialis* sich innen an das Ende der *Crista tuberculi minoris* anheftet, vereinigt sich der kurze Kopf des *Biceps* mit dem langen, und beide stellen einen starken etwas platten Muskelbauch dar, der in der Ellenbogenbeuge mit seiner platten Sehne zur *Tuberositas radii* gelangt.

Der innere Armmuskel — *Brachialis internus* — ist kürzer und breiter als der *Biceps*. Mit seinem Ursprung umgreift er die ganze vordere Seite des Humerus von der *Tuberositas humeri* an bis an das untere Ende herab, so dass er im Verein mit dem Streckmuskel die Verschiebung der

Knochenenden bei Fracturen des Humerus im untern und mittlern Drittel etwas erschwert. Seinen Ansatz findet er an der *Tuberositas ulnae*. Da der eine Beuger des Vorderarmes als langer ziemlich starker Muskel hinter dem andern liegt und beide sich gleichzeitig contrahiren, so muss der *Biceps* bei der Beugung stärker unter der Haut vorspringen und leichter fühlbar werden als viele andere Muskeln der Extremität.

Die Gefässe der Beugeseite.

Die grossen Gefässstämme nehmen am Oberarm den *Sulcus bicipitalis internus* ein. Die *Arteria brachialis* läuft als Fortsetzung der Achselschlagader an der inneren Seite des *Musc. coraco-brachialis* nach dem *Sulcus bicipitalis internus*, wo sie von dem innern Rande des *Biceps*, welcher bei Unterbindung der Schlagader als Anhaltspunkt dient, mehr oder weniger gedeckt wird. Einige Centimeter unterhalb der *Fovea axillaris* tritt die Armschlagader zwischen dem Ansatzpunkt des *Coraco-brachialis* und dem Ursprung des innern Kopfes des *Triceps* dem Knochen so nahe, dass sie mittelst der Finger oder des Tourniquets leicht auf demselben comprimirt werden kann.

Findet hohe Theilung der *Art. brachialis* statt, so nehmen die beiden Stämme ihre Lage in dem *Sulcus bicipitalis internus* (Taf. XI, Fig. A).

Ist am Humerus über dem *Condylus internus* ein *Processus supracondyloideus*, wie er in Taf. XII, Fig. C dargestellt ist, vorhanden, so zieht die Schlagader (und bei hoher Theilung die beiden Gefässstämme) in Begleitung des *Nerv. medianus* immer an demselben vorbei. Die Schlagader und der Nerv wenden sich in diesem Falle schon höher oben am Arme gegen das *Ligam. intermusculare internum*, ein Verhalten, welches sowohl bei ihrer Unterbindung, als auch bei ihrer Compression zu beachten ist.

Die sekundären Aestchen der *Art. brachialis* sind die selbständigen *Rami musculares* für die Beuger und die *Arteriae collaterales ulnares superiores*, welche nicht nur zu den Muskeln, sondern auch bis herab zu dem Gelenke Zweige abgeben.

Die Venen der Beugeseite des Oberarms weichen bezüglich ihres Verhaltens nicht von den Schlagadern ab, nur sind die Bahnen für den Rückfluss des venösen Blutes zahlreicher als die der Arterien. So wird die Armschlagader in ihrer ganzen Länge von zwei *Venae brachiales* begleitet, und wenn die *Vena basilica* nicht bald nach ihrem Eintritt in den *Hiatus semilunaris* der *Fascia brachialis*, sondern höher oben mit den Armvenen zusammenfliesst, so können in der Ausdehnung von 5—8 Cm. drei Oberarmvenen auftreten.

Die Lymphgefässe zerfallen am Oberarm in oberflächliche und tiefe. Der oberflächliche Zug hat seine Lage in dem subcutanen Fettgewebe. Er nimmt den *Sulcus bicipitalis internus* ein und besteht aus einer grössern Anzahl Stämmchen, von denen einzelne sich spitzwinkelig vereinigen und gegen die Achselhöhle emporsteigen. Sie liegen der Haut so nahe, dass eine Lymphgefässentzündung stellenweise als rothe Streifen in der äusseren Haut erkannt wird. Nur schwache Lymphgefässstämmchen folgen der *Art.* und *Vena brachialis* innerhalb der Fascie.

Die Nerven der Beugeseite sind der *Nerv. medianus, ulnaris, musculo-cutaneus* und *cutaneus medius.*

Der Mittelarmnerv — *Nerv. medianus* — folgt an der Oberarmgegend dem Verlaufe der Schlagader. Oben liegt er etwas mehr auswärts, in der Mitte vorn, und unten an der medialen Seite der genannten Schlagader. Zuweilen zieht der Nervenstamm hinter der Schlagader und den Venen herab. Untersuchungen, welche über die Beziehung der Schlagader zum *Medianus* von Folz angestellt wurden, haben ergeben, dass der Nervenstamm an 72 Leichen 62mal vor und 10mal hinter der Schlagader seine Lage nahm.

Der *Nerv. cutaneus medius* liegt, so weit er innerhalb der *Fascia* verläuft, unmittelbar vor den grossen Gefässen und erst am *Iliatus fasciae brachii* verlässt er dieselben und steht zu den subcutanen Venen in naher Beziehung. Diesem Nervenstamm begegnet man in gleicher Weise, wie dem *Medianus*, bei Unterbindung der *Art. brachialis* am obern und mittlern Drittel des Oberarmes.

Der *Nerv. ulnaris* ist in der Nähe der Achselhöhle den Gefässen beigesellt. Erst in der Mitte des Oberarmes wendet er sich allmählich gegen das *Lig. intermusculare internum*, durchbricht dasselbe und gelangt somit in die hintere Scheide der Fascie. Weder der *Medianus*, noch der *Ulnaris* geben am Oberarm Muskeläste ab. Diese stammen für die Beugemuskeln von dem *Nerv. musculo-cutaneus.* Der Muskelhautnerve wendet sich schon in der Achselhöhle nach aussen gegen den *Musc. coraco-brachialis*, den er durchbohrt und mit Zweigen versorgt. In seinem weiteren Verlaufe nimmt er seine Lage zwischen dem *Biceps* und *Brachialis internus*, ertheilt beiden die motorischen Zweige und endet, indem er lateralwärts von der Sehne des *Biceps* die Fascie durchbricht, als Hautnerv des Vorderarmes.

Die Faradisirung des *N. musculo-cutaneus* kann an zwei Stellen stattfinden. Nach v. Ziemssen ist er entweder in der Furche zwischen dem *Musc. coraco-brachialis* und dem *Biceps*, oder weiter ab- und auswärts zwischen den beiden Köpfen des letztgenannten Muskels erreichbar. Der *Brachialis internus* wird am zweckmässigsten gereizt innen zwischen

dem mittleren und unteren Drittel des *Biceps*, indem man die Elektrode etwas unter den innern Rand drängt. Nicht unerwähnt darf bleiben, dass der *Brachialis internus* auch einen schwachen Zweig vom *Nerv. radialis* erhält, und dieser ist am äussern Bicepsrand, fast in gleicher Höhe wie der innere, erreichbar.

Die Streckseite des Oberarmes.

Die hintere oder Streck-Seite des Oberarmes verhält sich etwas einfacher, als die Beugeseite, weil die Zahl der Gefässe und Nerven geringer ist, als vorn.

Der einfache starke *Extensor antibrachii* besteht aus drei Köpfen, daher derselbe *M. triceps brachii* genannt wird. Ein vierter Kopf — *Anconaeus quartus* — gesellt sich ihm in der Nähe des Ellenbogens bei.

Der innere Kopf — *Anconaeus internus s. Caput internum* — ist der kleinere, er entsteht an der medialen hintern Seite des Humerus von der Anheftung des *Latissimus* und *Teres major* an bis herab zum *Condylus flexorius* des Oberarmes. Oben wird er gedeckt durch den langen Kopf — *Caput longum.* Dieser entspringt sehnig von dem *Tuberculum infraglenoidale* des lateralen Schulterblattrandes, wo derselbe nach R. Martin mit der *Capsula fibrosa* der *Articulatio humeri* zusammenhängt. Er überspringt demnach das Schultergelenk und vereinigt sich bald mit dem äusseren Kopfe — *Caput externum* —, welcher an der äusseren Fläche des Oberarmes höher hinauf reicht und sich in gleicher Weise, wie der innere, bis gegen den *Condylus extensorius* herab erstreckt. Etwas unter der Mitte des Oberarmkörpers verschmelzen die beiden letztgenannten Köpfe mit dem *Caput internum* und bilden einen starken Muskelbauch, welcher in der Nähe des Ellenbogengelenkes in eine platte, die Muskelfasern an ihrer vorderen Fläche aufnehmende Sehne übergeht, die sich an der Spitze des *Olecranons* und mit kleinen Bündeln an der fibrösen Gelenkkapsel befestigt.

Ein Muskel, welcher die Grenze der Ellenbogengegend nach aufwärts überschreitet und lateralwärts in die Oberarmgegend eingreift, ist der *Supinator longus.* Derselbe zieht mit seinem Ursprung vor dem *Ligamentum intermusculare externum* bis gegen die Mitte des Oberarmes hinauf.

Wenn der allseitige Zusammenhang eines Knochens mit den Muskeln, wie es zwischen *Humerus* und *Biceps* und *Triceps* der Fall ist, ein Hinderniss für die Verrückung der Bruchenden bei einer Fractur abgibt, so ist der *Humerus* mehr als irgend ein anderer Knochen in der angedeuteten Beziehung begünstigt.

Die Gefässe, welche an der Streckseite des Oberarmes sich verbreiten, sind die *Arteria* und *Vena profunda brachii.* Die Schlagader stellt

den stärksten Ast der *Art. brachialis* dar. Sie gibt dem *Brachialis internus* Zweige, zieht zwischen dem langen und innern Kopfe des *Triceps* in die Tiefe und sendet die *Art. collateralis media* in das Innere des genannten Muskels. Ihr Endast schlingt sich dicht am Periost des Knochens nach aussen und bildet die *Art. collateralis radialis*, welche hinter dem *Lig. intermusculare externum* bis zum Ellenbogengelenk herab sich verbreitet.

Die Venen, welche dieselben Namen wie die Schlagadern führen, weichen von der Anordnung der letzteren nur dadurch ab, dass sie doppelt sind und die *Art. profunda brachii* mit zwei Aesten einfassen. Sehr oft anastomosirt die *Vena collateralis radialis* mit der *Vena cephalica*. Die *Art.* und *Vena nutritia humeri* sind Zweige der tiefen Armgefässe. Sie treten in Begleitung eines Nervenzweiges in den schief den Knochen durchziehenden *Canalis nutritius* ein. Der *Nerv. radialis* ist der einzige Stamm, welcher an der Streckseite des Armes angebracht ist. In der Achselhöhle liegt er rückwärts von den Gefässen, und während er gegen den Oberarm sich hinzieht, sendet er die motorischen Zweige in den langen und innern Kopf des *Triceps*. Beide sind daher auch für die elektrische Reizung am leichtesten zugänglich in geringer Entfernung von der Achselhöhle hinter dem *Sulcus bicipitalis internus*. Der *Radialis* folgt in seinem weitern Verlaufe der *Art.* und *Vena profunda brachii* und liegt somit an dem Knochen dicht an. Hat der *N. radialis* die Spiraltour um die hintere Fläche des Oberarmes zurückgelegt, so tritt er an die Beugeseite, indem er in der Tiefe der Rinne zwischen *Brachialis internus* und *Supinator longus* gegen das Ellenbogengelenk gelangt. Der motorische Ast für den äussern Kopf des *Triceps* und der schwache Zweig, welcher für den innern Armmuskel bestimmt ist, werden erst bei Spaltung der Muskeln sichtbar. Die Reizung des äussern Tricepskopfes ist in geringer Entfernung vom hintern Rande des *Deltoideus* ausführbar. Der Stamm des *Radialis* ist an der äussern hintern Seite des Oberarmes, nachdem er sich dem *Lig. intermusculare* genähert hat, mit der Elektrode erreichbar.

Der Oberarmknochen.

Von dem *Os humeri* nimmt das Mittelstück die eigentliche Oberarmgegend ein. Dasselbe ist dreiseitig und an einer Stelle rundlich geformt. Der hinteren oder lateralen und der vorderen medialen Fläche, zum Ursprunge der Beuge- und Streckmuskeln bestimmt, wurde schon Erwähnung gethan. Während der Humerus oben und unten vorwiegend aus spongiöser

Knochensubstanz gebildet ist, besteht das Mittelstück aus compacter Masse, welche in dem Innern den mit Knochenmark ausgefüllten *Tubus medullaris* besitzt.

Die Ellenbogengegend.

Die anatomische Beschaffenheit vieler Gelenke, sowie ihre Beziehung zu den Muskeln, Gefässen und Nerven bringt es mit sich, dass die topographische Abgrenzung an ihnen etwas Willkürliches hat, und dies gilt ganz besonders für die *Regio cubitalis*. Weder gegen den Ober- noch gegen den Vorderarm hin sind äusserliche Grenzmarken anzugeben. Rechnet man vom Ober- und Vorderarm etwa 5 Cm., von der Gelenkfurche an gemessen, zur *Regio cubitalis*, so wird die Beschreibung der das Gelenk umhüllenden Gebilde am ehesten erleichtert.

Die Ellenbogengegend ist von einer Seite zur andern breiter als von vorn nach rückwärts. Die drei etwas vorspringenden Stellen werden durch das *Olecranon* und die beiden Gelenkknorren, welche selbst bei starker Ausbildung der Weichtheile äusserlich fühlbar sind, hervorgerufen.

Die oberflächlichen Gebilde der Ellenbogenbeuge.

Nach Entfernung der äussern Haut, welche vorn eine der Gelenkspalte entsprechende quere Furche besitzt, tritt das Unterhautfettgewebe auf. Dasselbe umgibt das Gelenk so, dass es bei starker Fettablagerung an der Beugeseite eine stärkere Schichte bildet, als an der Streckseite in der Umgebung des *Olecranon*. Die Existenz der Hautbänder an der Ellenbogenbeuge und der Achselgrube, welche von Petréquin und Jarjavay beschrieben wurden, halte ich mit Hyrtl und Luschka für Kunstprodukt.

Die *Fascia* am Ellenbogengelenk erlangt an der Beugeseite eine bedeutende Stärke durch den Uebergang des *Lacertus fibrosus* vom *Biceps brachii* in dieselbe. Als der schwächere Theil der Bicepssehne strahlt der *Lacertus fibrosus s. aponeurosis bicipitis* in der vorderen inneren Abtheilung gegen die *Fascia cubiti* und *Fascia antibrachii* aus, und indem er mit den Muskelursprüngen zusammenhängt, erhält er durch dieselben und durch Faserzüge, welche in querer Richtung von einem *Condylus humeri* zum andern ziehen, geringgradige Verstärkung.

Von den zwei Lücken, welche in der Fascie der Beugeseite vorhanden sind, dient die obere äussere zum Austritt des *Nerv. cutaneus brachii ext.* und des Venenzweiges, welcher zuweilen vom *Musc. brachialis internus* oder der *Vena collateralis radialis* ausgeht und in die *Vena cephalica* einmündet. Die untere Lücke nimmt die constant vorkommende Anastomose zwischen der *Vena mediana* und einer *Vena radialis* auf.

An der Streckseite fliesst die Fascie mit der Beinhaut des *Olecranon* zusammen und es findet sich hier zwischen ihr und der äussern Haut ein Schleimbeutel, der bei verschiedenen Individuen in seiner Grösse sehr variirt und der Sitz pathologischer Veränderungen *(Hygroma olecrani)* werden kann.

Die oberflächlichen Venen der Ellenbogengegend sind wegen ihrer Stärke und leichten Zugänglichkeit für den Aderlass besonders beachtenswerth.

Unter den ziemlich zahlreichen Varietäten, welche an den Vorderarmvenen auftreten, kann die gabelige Theilung eines grösseren Zweiges an der Beugeseite des Vorderarmes als Norm angesehen werden. Der ungetheilte Stamm wird *Vena mediana* genannt; von seinen beiden Zweigen wendet sich der eine nach aussen — *Vena mediana cephalica* —, der andere nach innen — *Vena mediana basilica* —. Der erstere setzt sich, nachdem er eine grössere Anzahl Zweige an der Radialseite aufgenommen hat und mit den tiefen Venen in Anastomose getreten ist, als eigentliche *Vena cephalica* in den *Sulcus bicipitalis externus* hin fort. Die letztere zieht schief über den *Lacertus fibrosus* des *Biceps* und gelangt als *Vena basilica*, die sich ulnarwärts durch Zweige, welche vom Vorderarm emporsteigen, verstärkt, in den *Hiatus fasciae brachii.*

(Die Darstellung Taf. XII, Fig. A weicht von der beschriebenen nur insofern ab, als die *Vena cephalica* schwach ist und der Verbindungszweig mit den tiefen Venen durch die *Vena mediana basilica* hergestellt wird.)

Eine andere seltener vorkommende Anordnung besteht darin, dass die genannten Zweige getrennt die Ellenbogenbeuge durchziehen. Aus den ulnarwärts heraufziehenden Venen entwickelt sich nur die *V. basilica* und aus den radialwärts emporsteigenden nur die *V. cephalica* und beide stehen entweder gar nicht oder nur mittelst ganz schwacher Zweige in Anastomose.

Bei den Varietäten zeigt sich die *V. basilica* gewöhnlich als die stärkere und die *V. cephalica* als die schwächere, und diese anastomosirt mit den tiefen Venen.

Ist die Fettablagerung an der obern Extremität sehr stark, so entfernen sich die Venen, dem Grade derselben entsprechend, von der Haut, d. h. die Venen bleiben der Fascie constant näher liegen, als der äussern Haut, eine

Anordnung, welche bei sehr fetten Individuen die Venaesection, wenn nicht vorher die Vene durch einen Einschnitt freigelegt wird, geradezu unausführbar macht (s. Taf. XV, Fig. B).

Die beiden sensiblen Nerven, welche zu den Venen in nähere Beziehung treten, sind der *Nerv. cutaneus medius* und *externus brachii*.

Der mittlere Hautnerv des Armes tritt, in mehrere Zweige zerfallend, aus dem *Hiatus semilunaris fasciae brachii* hervor und während er anfänglich vor oder neben der *Vena basilica* verläuft, wenden sich doch allmählich alle grösseren Zweige hinter sie und ihre Aeste, ein Grund für die bei dem Aderlass selten vorkommende Verletzung grösserer Hautnervenzweige; dass aber auch sämmtliche Nervenzweige vor den Venen ihre Lage nehmen, habe ich nicht selten beobachtet.

Der *Nerv. cutaneus externus brachii*, welcher als Endast des *Nerv. musculo-cutaneus* lateralwärts an der *Cauda* des *Biceps* die Fascie durchbricht, begibt sich neben den Wurzeln der *Vena cephalica* nach dem Vorderarm.

Der Lymphgefässzug, welcher von der Hand und dem Vorderarm emporsteigt, durchzieht das subcutane Fettgewebe der Ellenbogenbeuge vor und hinter den Venen. Einzelne Lymphdrüsen sind in dem obern Abschnitt der Ellenbogenbeuge angebracht. Bei Lymphgefässentzündungen sind dieselben in Folge ihrer Anschwellungen durch die Haut hindurch fühlbar.

Die tiefen Gebilde der Ellenbogenbeuge.

Die Muskelgruppe an der Beugeseite der *Regio cubitalis* ist zusammengesetzt aus den Enden des *Biceps* und des *Brachialis internus*, sowie aus den Ursprüngen der Vorderarmmuskeln am *Condylus internus* und *externus humeri*. Von dem *Condylus flexorius* und dem *Ligam. intermusculare internum* entspringen der *Pronator teres* in Gemeinschaft mit einer Anzahl Beugemuskeln der Hand und der Finger und indem dieselben in schiefer Richtung gegen den Vorderarm und den Radius gelangen, wo sie an den *Supinator longus* angrenzen, entsteht ein Dreieck — *Fossa cubitalis* — mit nach oben gerichteter Basis und nach abwärts an der Berührungsstelle des *Pronator teres* und *Supinator longus* befindlicher Spitze. Die Grenze dieses Dreiecks wird äusserlich an dem *Pronator teres* etwas verwischt durch die Ausbreitung der *Aponeurosis bicipitis*. Der ganze dreieckige Raum ist zunächst von der *Cauda* des *Biceps* und dem platten Ende des innern Armmuskels erfüllt. Erstere liegt auf der Mitte des *Brachialis internus* auf und bei der Flexion des Vorderarmes springt dieselbe leicht fühlbar unter der Haut

vor. Die platte Sehne zieht aussen in der *Fossa cubitalis* in die Tiefe und heftet sich an die *Tuberositas radii*, wo ein constant vorkommender Schleimbeutel angebracht ist, fest.

Der *Brachialis internus* nimmt die ganze Breite der Grube ein. Er liegt der Gelenkkapsel, in welche von ihm ein Bündel als Spannmuskel ausstrahlt, unmittelbar an. Der breite Ansatz des innern Armmuskels nimmt den *Processus coronoideus* und die *Tuberositas ulnae* so ein, dass, wenn man bei Resection des Ellenbogengelenkes eindringt, der genannte Muskel einen mächtigen Schutz für die vor ihm liegenden Gefässe und Nerven bildet. Findet eine Fractur des Kronenfortsatzes statt, so wird das losgetrennte Knochenstück durch die Wirkung des *Brachialis internus* nach vorn und oben gezerrt.

Die grossen Gefässstämme in der Ellenbogenbeuge stellen selbstverständlich die Fortsetzungen der Arterien und Venen des Oberarmes dar.

Die *Art. cubitalis* liegt als das Ende der Oberarmschlagader vor dem *Brachialis internus* und dicht an der medialen Seite der *Cauda* des *Biceps*. Bei normalem Verhalten findet ihre Theilung in die beiden Vorderarmschlagadern 1,5 Cm. unterhalb der queren Hautfurche der Beugeseite statt. Die laterale *Art. radialis* zieht gegen die untere Spitze der *Fossa cubiti* und die mediale *Art. ulnaris* senkt sich in die Tiefe, um, gedeckt von den starken Beugemuskeln, an die Volarfläche der Vorderarmgegend zu gelangen. Bei hoher Theilung der Armschlagader weicht das Verhalten der beiden Gefässe in der *Fossa cubitalis* von dem beschriebenen insofern ab, als die *Art. radialis* hoch oben am Oberarm entspringt, in dem *Sulcus bicipitalis internus* nach abwärts zur Ellenbogenbeuge zieht, und auf dem *Pronator teres* die radiale Rinne zwischen den Muskelgruppen erreicht. (Taf. XII, Fig. A.)

Noch häufiger sieht man bei hoher Theilung die *Art. ulnaris* auf den Beugemuskeln des Vorderarmes herablaufen. Interessante Varietäten sind jene seltenen, wobei die hoch oben entstehenden beiden Gefässe in der Ellenbogenbeuge sich wieder vereinigen und dann ihren normalen Verlauf nehmen.

Die Venen entsprechen dem Verhalten der Schlagadern, nur sind dieselben an jeder Schlagader doppelt vorhanden.

Die beiden *Venae radiales* und *ulnares* treten in gleicher Höhe der Theilungsstelle der *Art. brachialis* zusammen und bilden eine *Vena brachialis interna* und *externa*, welche das arterielle Gefäss einrahmen und durch Anastomosen vor demselben sich so verbinden, dass häufig ein vollständiges Netz um die Schlagader erzeugt wird. Der Communicationsast zwischen den tiefen und subscutanen Venen ist mit seinen Klappen so angeordnet, dass er das Blut aus der Tiefe nach der Oberfläche abführt.

An der Beugefläche des Gelenkes ziehen zwei grosse Nervenstämme — *Nerv. medianus* und *ulnaris* — vorbei.

Der *Medianus* verlässt in der *Fossa cubitalis* die *Art. brachialis* und wendet sich etwas nach der medialen Abtheilung der Grube, wo er dicht auf dem *Musc. brachialis internus* aufliegt, und während er unter den *Musc. pronator* tritt, zerfällt er in mehrere Zweige, die in den runden Einwärtsdreher und in die Beugemuskeln eintreten. Der Hauptstamm wird in der unteren Abtheilung der Ellenbogengrube durch den mächtigen *Flexor digitorum communis superficialis* und den *Flexor carpi radialis* gedeckt. Eine Verletzung des *Medianus* an dieser Stelle setzt eine starke Muskelwunde voraus.

Hat der *Nerv. radialis* den äusseren Kopf des *Triceps* verlassen, so begibt er sich zwischen den *Supinator longus* und den *M. brachialis internus* und zieht in der Tiefe gegen das Ellenbogengelenk herab, wo er nur durch den dünnen lateralen Theil des *Brachialis internus* und die hier liegenden *Vasa recurrentia* von der Gelenkkapsel geschieden wird. Nachdem er dem *Supinator longus*, dem *Extensor carpi radialis externus* und *internus* Zweige zugeführt hat, theilt er sich in der Nähe des *Supinator brevis* in den oberflächlichen und tiefen Ast.

Für die Venaesection ist noch speciell hervorzuheben, dass der Zweig der *Vena mediana*, welcher schief über die Sehnen des *Biceps* nach dem *Sulcus bicipitalis internus* emporsteigt, nur durch den *Lacertus fibrosus* von dem untern Ende der Armschlagader getrennt ist. Selbst bei starker Fettablagerung ist der Abstand der *Vena mediana* von der *Art. brachialis* ein geringer. Wenn nun die Venaesection ausgeführt wird, so wird zuweilen nicht nur ihre vordere, sondern auch ihre hintere Wand mit Verletzung der nahe angrenzenden Schlagader durchschnitten; das arterielle Blut wird in diesem Falle direkt in die Vene getrieben, und es entwickelt sich in dieser ein pulsirender Sack der sog. *Varix aneurysmaticus*. In der Abbildung Taf. XIII, Fig. B. 7 ist ein circumscriptes Aneurysma, entstanden an der *Art. brachialis* in Folge eines Aderlasses ohne Erweiterung der Vene, abgebildet.

Die Streckseite des Ellenbogengelenkes.

(S. Taf. XII, B.)

Das Verhalten der Weichtheile ist an der Streckseite des Ellenbogengelenkes einfacher und die einzelnen Schichten sind weniger stark als vorn, so dass die Condylen sowohl, als auch das Gelenk an keiner Stelle für operative Eingriffe leichter zugänglich sind als rückwärts.

Das platte untere Ende des *Musculus triceps brachii* geht in seiner ganzen Breite bis zum Gelenk herab und lässt nur den stark ent-

wickelten *Condylus flexorius s. internus* frei. Der Ansatz befindet sich an der *Tuberositas olecrani*, wo ein kleiner plattgedrückter Schleimbeutel angebracht ist. Einzelne Bündel gehen als *M. subanconaeus* in die Kapsel über und bilden nach Martin den *Tensor capsulae*. Wenn eine Fractur des *Olecranon* entsteht, so wird das obere Bruchende, so weit es durch die Gelenkkapsel nicht fixirt ist, nach aufwärts gezogen, und wenn die Bruchenden in gegenseitiger Berührung bleiben sollen, so ist vor Allem die Erschlaffung des *Triceps* erforderlich.

Dem *Anconaeus externus* des *Triceps* reiht sich der *Anconaeus quartus* direkt an. Derselbe erhebt sich von der hinteren Seite des *Condylus externus* und heftet sich in grösserer Ausdehnung an den hinteren lateralen Rand der *Ulna* fest. Lateralwärts reihen sich dann noch die Ursprünge der Extensoren vom *Condylus externus* und am *Lig. intermusculare externum* der *Supinator longus* an.

Die mediale Seite der Streckseite wird zunächst von den beiden Köpfen des *Flexor carpi ulnaris*, von denen der eine am *Olecranon*, der andere am *Condylus internus* entspringt, eingenommen. An den Ursprüngen der beiden Köpfe ist ein starker Faserzug angebracht, welcher sich vom *Condylus internus* zum *Olecranon* begibt. Derselbe deckt die Rinne, in welcher der *Nerv. ulnaris* zu dem Vorderarme gelangt.

Schon oben wurde hervorgehoben, dass der *N. ulnaris* sich am unteren Drittel des Humerus an die hintere Seite des *Lig. intermusculare internum* legt. In der Nähe des Gelenkes befindet sich der Nerv in der Rinne zwischen *Olecranon* und innerem Gelenkknorren so nahe an der Kapsel, dass er bei der Resection der Ellenbogengelenkenden specielle Beachtung verdient. Wird er bei einem operativen Eingriff durchschnitten, so entstehen Lähmungen mehrerer bei der Betrachtung des Vorderarmes und der Hand aufgeführter Muskeln. Nachdem er unter den beiden Köpfen des *Flexor carpi ulnaris* hindurchgetreten, wird er eine Strecke weit von einer kleinen Schlagader und Vene begleitet und wendet sich dann wieder zur Beugeseite des Vorderarmes.

Das Ellenbogengelenk.

(S. Taf. XIII, Fig. A, C, D.)

Die topographische Beschreibung der *Articulatio cubiti* wird sich vorwiegend an die Durchschnitte mit Berücksichtigung der Taf. XIII halten.

Wie Fig. D der Taf. XIII zeigt, stellt die *Extremitas inferior* des

Oberarmes ein plattes, breites Knochenende dar, welches eine eigenartige überknorpelte Walze trägt. Die *Trochlea* ist die innere, in sagittaler Richtung convexe, in transversaler concave Gelenkfläche, die vorn von der *Fossa coronoidea* und hinten von der *Fossa olecrani* begrenzt ist und mit dem hakenförmigen Ende der *Ulna* in gelenkigen Contact tritt.

Die äussere Abtheilung der Rolle, die *Eminentia capitata*, ist abgerundet und durch den etwas vorspringenden Knorpel gegen die Trochlea scharf abgesetzt. Ihr Knorpel reicht nicht so weit nach rückwärts, als jener der Trochlea.

Das oben ausgehöhlte *Capitulum radii* tritt mit der *Eminentia capitata* in Contact. Während das obere Ende der Ulna, welches die *Fossa sigmoidea major* trägt, die Trochlea umgreift und an ihr nur zwei entgegengesetzte Bewegungen, Beugung und Streckung, ausführen kann, macht das abgerundete Köpfchen nicht nur diese Bewegungen mit, sondern führt auch Rotationen um seine Längsachse aus.

Die letztere Bewegung, wobei die Pronation und Supination des Vorderarmes und der Hand zu Stande kommt, wird durch den gelenkigen Contact zwischen *Radius* und *Fossa sigmoidea minor ulnae* ermöglicht. Auf dieser gelenkigen Zusammenfügung der drei Knochen beruht die Eintheilung des Ellenbogengelenkes in *Articulatio humero-ulnaris*, *Art. humero-radialis* und *Art. radio-ulnaris*.

Die Gelenkkapsel umgibt die drei Knochenenden so, dass man nur von einer Gelenkhöhle spricht. Während die *Capsula synovialis* an der *Ulna* vom Rande des *Processus coronoideus* und des *Olecranon* ausgeht, heftet sie sich an dem Radius so an, dass dessen Hals und Köpfchen innerhalb der Kapsel sich befinden. Ihre Befestigung an dem Oberarm ist der Art, dass der Knochen, mehrere Millimeter von dem Knorpelrande entfernt, innerhalb der Gelenkhöhle sich befindet. Die *Fossa anterior major* und die *Fossa olecrani* werden mit von Fett erfüllten Einstülpungen der Synovialkapsel geebnet, und da die *Eminentia capitata* und die obere concave Fläche des *Capitulum radii* nicht congruent sind, so bildet die Kapsel an der *Articulatio humero-radialis* eine sichelförmig nach der Höhle vorspringende Ausfüllungsmasse, welche bezüglich ihrer Form an die Semiluninarknorpel des Kniegelenkes erinnert. (S. Taf. XIII, Fig. A, III. Abth., zweite Hälfte.)

Die *Capsula fibrosa* zeigt sich an der Beuge- und Streckseite des Ellenbogengelenkes mässig stark entwickelt, wesshalb man von dem *Ligamentum cubiti anticum* und *posticum* spricht. Verstärkungszüge ziehen nämlich theils in senkrechter, theils in schiefer Richtung vom Humerus zur Ulna.

Von den Seitenbändern geht das *Lig. laterale internum* der *Articulatio cubiti* schmal von der unteren Seite des medialen *Condylus* aus und heftet sich, gegen die Ulna ausstrahlend, von dem hinteren Theil des *Olecranum* bis nach vorn gegen den *Processus coronoideus ulnae* fest. Obschon die beiden Seitenbänder die Charnierbewegung im Ellenbogengelenk nicht hemmen, können doch die vorderen Fasern des *Lig. laterale internum* bei der Streckung und die hinteren bei der Beugung etwas anspannend auf die Knochen einwirken.

Das *Ligam. laterale externum* zeigt wegen der Rotationsbewegung des Radius eine eigenartige Anordnung. Nachdem dasselbe unter dem lateralen *Condylus* seinen Ursprung genommen hat und an dem Rand des Radiusköpfchens angekommen ist, theilt es sich in einen vorderen und hinteren Schenkel, von denen sich der erstere vorn, der letztere rückwärts an der *Fossa sigmoidea minor ulnae* anheftet. Diese beiden Schenkel des äusseren Bandes bilden zugleich das *Lig. annulare radii*, mit welchem das Köpfchen des Radius fixirt ist, ohne bei seinen Rotationsbewegungen in dem Radio-ulnargelenk beeinträchtigt zu werden.

Der Gelenkraum wird von der faltigen Synovialkapsel abgeschlossen. Dieselbe ist am Oberarmknochen in so grosser Entfernung von dem Gelenkknorpel angeheftet, dass die *Fossa anterior major* und *minor* und die *Fossa olecrani* vollständig innerhalb der sog. Gelenkhöhle sich befinden. Während somit eine intracapsuläre Fractur am unteren Humerusende ohne Verletzung der Kapsel vorn und hinten möglich ist, muss letztere bei Brüchen an der Ulna wegen der Art ihrer Befestigung am Knorpelrand stets zerreissen.

Von den kleinen Gefässen, die am Ellenbogengelenk sich verbreiten, sind besonders hervorzuheben: die *Arteriae* und *Venae collaterales* und *recurrentes*, welche ein vielfach anostomosirendes Gefässnetz — *Rete articulare cubiti* — bilden. Dasselbe ermöglicht bei mechanischen Einwirkungen an bestimmten Stellen und dadurch entstehenden Circulationshindernissen in einzelnen Bahnen den Blutzufluss zu den verschiedenen Gebilden des Gelenkes.

Der beiden *Arteriae collaterales ulnares* und der *Arteria collateralis radialis* wurde oben schon Erwähnung gethan. Die eine an der Radialseite stellt den Endast der *Art. profunda brachii* dar, die beiden andern an der Ulnarseite stammen direkt aus der *Art. brachialis* ab. Die *Collateralis ulnaris superior* ist vorwiegend eine Muskelschlagader, reicht aber mit ihren Endzweigen bis an das Gelenk herab, wo sie mit der *Art. collateralis ulnaris inferior*, welche näher am Ellenbogengelenk von der *Art. brachialis* ausgeht, in Anastomose tritt.

Die rückläufigen Gefässe des Ellenbogengelenkes — *Arteriae recurrentes* — gehen aus dem Ende der Armschlagader und den beiden Vorderarmgefässen hervor. Bevor noch die Theilung der *Art. brachialis* in die zwei Vorderarmäste stattgefunden hat, entspringt an ihrem Ende ein nicht sehr starker Zweig, welcher radialwärts am inneren Armmuskel die Kapsel erreicht und mit den übrigen Schlagadern in Verbindung tritt; sie kann *Art. recurrens media* genannt werden. Hat die Theilung der Armschlagader in die *Art. ulnaris* und *radialis* stattgefunden, so geben beide aus ihren Anfangsstücken rückläufige Gefässe zu den Muskeln und zu dem Gelenk ab. Die *Art. recurrens radialis* biegt sich vor der Sehne des *Biceps brachii* nach aufwärts und senkt sich zwischen dem innern Armmuskel und dem *Supinator longus* in die Tiefe, um sich an den Muskeln, der Kapsel, am *Condylus externus humeri* und in der Umgebung des Radiusköpfchens netzartig aufzulösen.

Ebenso entspringt die *Recurrens ulnaris* aus dem Anfang der Ulnar-Schlagader, jedoch etwas tiefer als der gleichnamige Zweig an der Radialseite, geht, gedeckt von den Ursprüngen der Beugemuskeln, nach oben und hinten in die Rinnen zwischen *Condylus internus* und *Olecranon* und bildet im Verein mit den übrigen Gefässen das Netz am Gelenk — *Rete articulare cubiti* — und um die Sehne des *Triceps brachii* herum.

An der Bildung dieses Netzes betheiligt sich noch ein ansehnlicher Ast der *Art. interossea dorsalis*. Dieser Ast — *Art. recurrens interossea* — begibt sich an der Lücke des Zwischenknochenbandes nach oben, um hinter den Radiusköpfchen das Gelenk zu erreichen.

Was die Venen anlangt, so sind dieselben, allen grösseren Gelenk-Arterien entsprechend, doppelt vorhanden und werden, wie diese, bezeichnet.

Die Nervenzweige, welche das Gelenk versorgen, stammen von den grossen vorüberziehenden Stämmen des *Medianus*, *Radialis*, *Musculo-cutaneus* und *Ulnaris*. An den Beugeseiten stehen die Gelenknerven in Beziehung zu den in der Gelenkkapsel angebrachten Vaterschen Körperchen.

Der Vorderarm.

Da die Vorderarmgegend nicht der ganzen Ausdehnung der beiden Knochen entspricht, so muss für alle Gebilde, sowohl gegen das Ellenbogengelenk, als auch gegen die Hand hin, eine willkürliche Abgrenzung

stattfinden. Wird daher die obere Grenzmarke etwa 6 Centimeter unterhalb der Gelenkfurche des Ellenbogens angenommen und die untere 2 Centimeter ober das Handgelenk verlegt, so hat man sowohl in fast allen Weichgebilden, wie auch in den Knochen unnatürliche Grenzen hergestellt, die man nur im Interesse der Gelenkregionen festzuhalten genöthigt ist.

Wenn man den plattgedrückten Vorderarm genauer bezüglich des Verhaltens seiner Weichtheile zu den Knochen untersucht, so ergibt sich, dass die Ulna in ihrer ganzen Länge äusserlich fühlbar und somit ohne Durchschneidung von Muskeln in grösserer Ausdehnung freigelegt werden kann, während der Radius am oberen Ende allseitig so von Muskeln umlagert wird, dass er ohne Trennung einer grösseren Anzahl von Muskeln nicht zugänglich ist. Dagegen erscheint sein unteres Ende nur theilweise von Sehnen so bedeckt, dass dasselbe in grösserer Ausdehnung durch die Haut hindurch fühlbar wird.

Die unter der äusseren Haut befindliche subcutane Fettschichte erscheint von ziemlich gleicher Stärke mit Ausnahme jener Stelle, wo die Ulna von Muskeln nicht gedeckt wird. Hier ist das Fettlager etwas schwächer entwickelt, als an den Weichgebilden. In ihm finden die stark entwickelten oberflächlichen Venen, die von der Hand aus emporsteigenden Lymphgefässe und die sensiblen Nerven ihre Aufnahme.

Der Hauptvenenzug entspricht der Radialseite des Vorderarmes. Er stellt die Fortsetzung der Venennetze des Handrückens dar, und indem die einzelnen Züge gegen die Ellenbogenbeuge emporsteigen, nehmen sie die netzartig angeordneten Zweige des Vorderarmes selbst auf. Alle Venen des Vorderarmes liegen der äussern Haut so nahe, dass sie bei mässiger Füllung und geringer Fettablagerung als bläuliche Streifen die Haut erheben.

Die Lymphgefässe bilden zwei Hauptbahnen. Zu den Zügen, welche, aus der *Vola manus* kommend, am Vorderarm emporsteigen, gesellen sich die Dorsalzweige, und zusammen bilden sie einen Zug, dessen einzelne Bahnen in dem Fettgewebe nahe nebeneinander liegen.

Die Hautnerven des Vorderarmes gehen aus den Fortsetzungen der schon erwähnten Zweige in der Ellenbogenbeuge hervor. Der stärkste unter ihnen ist der *N. cutaneus antibrachii*, welcher nach seinem Austritt aus dem *Hiatus semilunaris fasciae brachii* in Zweige zerfällt, von denen einige stärkere an der Beugeseite des Vorderarmes bis zur Handgelenkgegend herabziehen — *Ramus cutaneus antibrachii volaris* —; andere schwächere

umgeben spiralförmig den *Condylus internus* und das obere Gebiet der Ulnargegend, um sich in der Haut der Streckseite des Vorderarmes als *Ramus cutaneus antibrachii ulnaris* zu verbreiten. Der *Nerv. cutaneus externus brachii*, welcher auswärts an der Sehne des *Musculus Biceps brachii* die Fascie durchbricht, setzt sich am Vorderarm als *Nerv. cutaneus antibrachii radialis* fort. Obschon er vorwiegend an der Beugeseite des Radiusgebietes Verbreitung findet, begibt er sich doch mit einzelnen Zweigen an die Dorsalfläche und greift hier ein in den Verbreitungsbezirk des Endastes vom *Ramus cutaneus antibrachii dorsalis* des *Nerv. radialis*. Dieser gelangt am *Ligamentum intermusculare externum* nach dem Ellenbogengelenk, dann an demselben herab zur Streckseite des Vorderarmes und endet in der Haut desselben.

In die Vorderarmregion fallen auch noch die Austrittsstellen und der subcutane Verlauf der beiden Nerven für die Haut an der *Vola manus*. Der *Ramus cutaneus palmaris* vom *Nerv. ulnaris* perforirt die Fascie des Vorderarmes annähernd an der Grenze zwischen dem mittleren und unteren Drittel desselben und der *Ramus cutaneus palmaris* vom *Nerv. medianus* etwas näher am Handgelenk.

Die Fascia antibrachii.

Die Vorderarmfascie unterscheidet sich von der Fascie des Oberarmes durch ihren grösstentheils innigen Zusammenhang mit den Muskelursprüngen und mit der Ulna in ihrer ganzen Länge, und selbst am untern Drittel des Vorderarmes, wo sie die Sehnen lose umhüllt, bildet sie nicht einen so lockeren Sack, wie die Fascie des Oberarmes an den Streck- und Beugemuskeln. Eine Verletzung entsprechend den Muskelbäuchen wird daher auch viel leichter eine Muskelhernie zur Folge haben, als am Oberarm. Verstärkt wird die *Fascia antibrachii* durch die Ausstrahlung des *Lacertus fibrosus* in dieselbe. Seine Fasern kreuzen sich fast rechtswinkelig mit den Fasern der Vorderarmbinde, so dass ein festes Gitterwerk an der Gruppe der Beugemuskeln entsteht, welches mit den Ursprungssehnen genannter Muskeln sehr fest zusammenhängt.

Die Beugemuskeln und Pronatoren am Vorderarm.

Da die *Fossa cubitalis* gegen die Radialseite des Vorderarmes, aussen vom langen Supinator und innen von dem runden Pronator und den

Flexoren begrenzt, ausläuft, so wird von der erwähnten Stelle des Radius bis zur Ulna die Muskelgruppe von den Beugern der Hand, der Finger und dem Flexor des Daumens mit Einschluss der Pronatoren und des *Palmaris longus* zusammengesetzt.

Die Muskeln, welche durch ihre Bäuche in den oberen zwei Drittheilen des Vorderarmes die Fülle und Rundung und abwärts mittelst ihrer Sehnen die mehr schlanke Form hervorrufen, lassen zwischen sich Rinnen auftreten, von denen die äussere — *Sulcus radialis* — als Ausläufer der *Fossa cubitalis* dem Radius an der Beugeseite entspricht. Sie ist breiter und leichter in ihrer ganzen Länge durch die Weichtheile hindurch fühlbar, als die innere Rinne — *Sulcus ulnaris* —; diese tritt nur in dem untern Drittel des Vorderarmes auf, und während wir in ihr das untere Ende der Ulna kaum fühlen, ist der Radius in der Nähe des Handgelenkes leicht zugänglich, und in der Ausdehnung von einigen Centimetern kann er als feste Unterlage bei der Prüfung des Radialpulses mittelst leichter Compression der Schlagader auf denselben dienen.

Was nun die Muskeln an der Beugeseite anlangt, so stellen sie von ihrem Ursprung am *Ligam. intermusculare internum* und *Condylus internus* an eine innig zusammenhängende Muskelmasse dar, deren einzelne Köpfe hier nur künstlich getrennt werden können.

Der *Pronator teres* nimmt muskulös seinen Ursprung am *Condylus internus* und dem inneren Zwischenmuskelband über dem Gelenkknorren. Schief gegen das Mittelstück des Radius herabsteigend, deckt er das untere Ende des *Brachialis internus*, und indem er an seiner vorderen Seite eine Sehne, auf welcher der *Supinator longus* und der *Extensor radialis internus* aufliegen, bildet, heftet er sich lateralwärts am Radius fest, den er bei seiner Contraction um seine eigene und um die Axe der Ulna dreht.

Eine Linie, welche man von der Spitze des *Condylus internus* zur Mitte der Hohlhand zieht, entspricht der Lage des *Palmaris longus*. Gemeinsam mit den beiden Handbeugern entsteht dieser lange dünne Muskel vom *Condylus internus* und bildet oberhalb der Mitte des Vorderarmes eine dünne platte Sehne, welche, bei der Beugung der Hand am stärksten unter der Haut vorspringend, über dem *Ligamentum carpi volare proprium* in die Aponeurose der Hohlhand ausläuft.

Flexor carpi radialis. Bei der Handbeugung springt unter der Haut radialwärts neben der Sehne des vorhin genannten Muskels eine etwas stärkere Sehne vor, welche dem Handbeuger an der Radialseite angehört. Zwischen dem *Pronator teres* und dem *Palmaris longus* geht derselbe ebenfalls vom *Condylus flexorius* aus, erzeugt unter der Mitte des Oberarmes eine

etwas weniger lange Sehne, als die des langen Hohlhandmuskels, und nachdem er die glatten, von einer Synovialscheide ausgekleideten Rinnen des Kahn- und grossen vieleckigen Beins passirt hat, heftet er sich mit einer Zacke an das *Tuberculum* des *Multangulum majus* und mit platter breiter Sehne an die Basis des Mittelhandknochens des Zeigefingers und zuweilen auch an die des Mittelfingers fest.

Der *Flexor carpi ulnaris* ist jener Muskel, welcher vom *Olecranon* bis zum *Processus styloideus* an die Volarfläche der Ulna angrenzt. Er nimmt seinen Ursprung mit zwei Köpfen. Der eine geht vom *Condylus internus* und der andere vom *Olecranon* aus; beide umgeben eine dreieckige Lücke, in welcher der *Nerv. ulnaris* nach der Beugeseite des Vorderarmes läuft. Während er an der Ulna herabzieht, wird er durch einen dicken, plattsehnigen Ursprung verstärkt, welcher an den obern zwei Drittheilen des Ellenbogenbeins entsteht und mit dem *Flexor digitorum communis* zusammenhängt. Die Muskelfasern ziehen, dorsalwärts an die Sehne herantretend, bis zum Handgelenke herab. Er findet seine Anheftung an der Basis des fünften Mittelhandknochens und am Haken des *Os humatum*. Das Erbsenbein muss als ein in die Sehne des *Flexor carpi ulnaris* eingeschobener Sesamknochen angesehen werden. Die tiefe Muskelschichte des Vorderarmes ist zusammengesetzt aus dem *Flexor digitorum communis sublimis*, *Flexor digitorum communis profundus* und *Flexor pollicis longus*.

Der oberflächliche Fingerbeuger stellt einen starken Muskel dar, der seinen Ursprung vom *Condylus internus humeri*, dem *Processus coronoideus ulnae* und plattsehnig vom Radius nimmt, unterhalb des Ellenbogengelenkes einen Raum überbrückt, unter welchem der *Nerv. medianus* und die Ulnargefässe ihren Verlauf nehmen, und dann fleischig-sehnig bis zum *Ligamentum carpi volare proprium* gelangt, unter welchem er in vier, von einer Synovialscheide umgebene Sehnen zerfällt, die in Gemeinschaft mit den übrigen Sehnen in die *Vola manus* eintreten.

Der tiefe gemeinsame Fingerbeuger zeigt sich noch stärker entwickelt als der oberflächliche. Nachdem er von den zwei obern Dritteln der Ulna, vom *Ligam. interosseum* und der grössten Ausdehnung des Radius entsprungen ist, zerfällt er in vier Abtheilungen, welche den einzelnen Fingern entsprechen. Man könnte dieselben auch als besondere Muskeln betrachten, besonders die für den Zeigefinger bestimmte Portion, welche an ihrem Ursprung schärfer als die der übrigen abgegrenzt ist. Die längsstreifigen platten Sehnen gelangen, von einer Synovialscheide umschlossen, unter dem *Lig. carpi volare proprium* zur Hohlhand.

Der lange Beuger des Daumens nimmt seinen Ursprung vom *Ligamentum intermusculare internum*, von der Volarseite des Radius bis zum *Pronator quadratus* herab, wird durch ein Bündel des *Flexor digitorum communis sublimis* oder *profundus* verstärkt und begibt sich in einer eigenen Synovialscheide unter dem *Ligamentum carpi transversum* nach dem Daumen.

Unter den Beugemuskeln liegt an der Volarfläche der Vorderarmknochen unmittelbar oberhalb des Handgelenkes der *Musc. pronator quadratus.* Der viereckige, zuweilen aus zwei Abtheilungen bestehende Muskel entspringt von der Ulna und heftet sich, ein wenig schief gegen den Radius gelangend, an dessen Volarseite fest.

Die an der lateralen Seite auftretende Muskelgruppe bildet in der ganzen Höhe des Radius einen Wulst, welcher, wie schon erwähnt, den *Sulcus radialis* begrenzt. Sie besteht aus dem *Supinator longus*, den beiden Streckern der Hand an der Radialseite und dem *Supinator brevis.*

Der *Supinator longus* reicht an dem Oberarm ziemlich weit über das Ellenbogengelenk hinauf, wo er, in der Muskelscheide des *Biceps* und *Brachialis internus* eingeschlossen, von der lateralen Leiste des Oberarms und dem *Lig. intermusculare externum* entspringt und auf den Extensoren der Hand an der Radialseite nach abwärts zieht. Seine platte, lange Sehne setzt sich an das untere Ende des Radius radialwärts am *Pronator quadratus* fest.

Wenn man die beiden Extensoren der Hand, welche mit den übrigen Streckmuskeln besprochen werden, entfernt, so tritt der *Musc. supinator brevis* auf. Er entsteht plattsehnig am *Condylus externus humeri*, hängt mit der Gelenkkapsel zusammen und, indem er nach abwärts geht, heftet er sich an die Volarseite des Radius, zuweilen mit dem *Ligamentum annulare radii* vereinigt, so fest, dass er die Supination des oberen Radiusendes mit Anspannung der Kapsel vollziehen kann.

Untersucht man Querdurchschnitte des Vorderarmes an verschiedenen Stellen (Taf. XV, Fig. C, D), so sieht man, dass am oberen Drittel die fast sehnenfreie Muskelmasse die Knochen allseitig umhüllt, mit Ausnahme jener Stelle, wo die Ulna mit der Vorderarmfascie innig verwachsen ist. Abwärts treten an den rundlich platten Sehnen nur noch einzelne Muskelbündel auf, und die Knochen werden nicht mehr allseitig von ihnen gedeckt, sondern können durch die Hautschichte hindurch gefühlt werden, anatomische Anordnungen, welche besonders bei Fracturen und operativen Eingriffen von Interesse sind.

Gefässe und Nerven der Beugeseite des Vorderarmes.

Die Schlagadern und Venen innerhalb der Fascie legen am Vorderarme gemeinsame Bahnen zurück, die Nerven dagegen nehmen theilweise einen von den Gefässen unabhängigen Verlauf. Alle grösseren Gefäss- und Nervenstämme sind, wie an fast allen Abschnitten der Extremitäten, an der Beugeseite angebracht; zur Streckseite begeben sich nur die für die verschiedenen Gebilde bestimmten kleineren Zweige.

Hat die Armschlagader ihre Theilung in die *Art. radialis* und *ulnaris* in der Ellenbogenbeuge vollzogen, so geht die erstere in dem gleichnamigen Sulcus, anfänglich zwischen *Supinator longus* und *Pronator teres*, dann zwischen dem erstgenannten Muskel und dem *Flexor carpi radialis* bis in die Nähe des Handgelenkes herab. Auf diesem Wege sendet sie zu den Muskeln eine grössere Anzahl Aestchen, und oberhalb des Handgelenkes findet ihre Theilung in einen starken *Ramus dorsalis* und einen schwachen *R. volaris* statt. Diese Schlagader kann somit in der ganzen Höhe des Vorderarmes in der erwähten Rinne leicht unterbunden werden. Gewöhnlich lehrt man die Anlegung der Ligatur am oberen, mittleren und unteren Drittel des Vorderames.

Die *Art. ulnaris* nimmt bei normaler Anordnung ihren Verlauf zwischen dem *Musc. flexor communis sublimis* und *profundus*, indem sie schief gegen die Ulnarseite herabsteigt und erst in der Nähe des *Musc. pronator quadratus* sich ulnarwärts von den Sehnen lagert, so dass das Gefäss auch hier auf dem Knochen angedrückt werden kann. Nachdem dasselbe eine Anzahl Muskelzweige abgegeben hat, zerfällt es in der Nähe des Handgelenkes auch in zwei Aeste, von denen der *Ramus volaris* stark, der *R. dorsalis* schwach entwickelt ist.

Die *Art. interossea* ist der ansehnlichste Ast der Ulnarschlagader. Sie begibt sich nach ihrem Ursprung gegen das Zwischenknochenband und liegt hier eingeschlossen vom *Flexor pollicis longus* und dem Zeigefingerkopf des *Flexor digitorum profundus*. Am *Pronator quadratus* angekommen, gelangt ihr Endast nach der Dorsalseite des Vorderarmes. Dieser wird *Art. interossea dorsalis inferior* genannt, im Gegensatze zu dem obersten starken Ast, welcher als *Art. interossea dorsalis superior* durch eine Lücke des Zwischenknochenbandes zu den Streckmuskeln sich begibt.

Die in praktischer Hinsicht wichtigste Varietät der Vorderarmschlagader ist der Verlauf der *Art. ulnaris* über die Flexorengruppe unmittelbar unter der Fascie. In diesem Falle können ihre Pulsationen durch die Haut hin-

durch gesehen werden. Diese Anordnung der *Art. ulnaris* zeigt sich meist bei hoher Theilung der *Art. brachialis* in die beiden Vorderarmschlagadern. Sie geht dann von der *Fossa cubitalis* aus nicht in die Tiefe, sondern über den Muskeln gegen den *Sulcus ulnaris* und schlägt in diesem und an der Hand den normalen Weg ein.

Die Venen nehmen am Vorderarm den gleichen Verlauf wie die Schlagadern, nur sind sie neben diesen doppelt und stellenweise dreifach vorhanden. Letzteres findet sich an jenen Gegenden, wo die Gefässe in der Nähe der Knochen, am *Ligamentum interosseum* oder zwischen den Muskeln eingelagert sind. Hier bilden die Venen vollständige Plexus um die Arterien, obschon man gewöhnlich von zwei *Venae ulnares, radiales* und *interosseae* spricht, welche in der Ellenbogenbeuge zu den beiden Oberarmvenen zusammentreten. Gute Injectionen ergeben aber constant, dass an einigen Stellen drei Seiten der Arterie von den dünnwandigen Venen so begrenzt werden, dass die Schlagader bei der Muskelaction nicht leicht einen Druck erfahren kann.

Die Nervenstämme am Vorderarme sind der *Nerv. medianus, Nerv. ulnaris* und *N. radialis.*

Der *Nerv. medianus* nimmt in der Mitte des Vorderarmes, entsprechend dem *Lig. interosseum antibrachii*, seine Lage. Hat der Nervenstamm in der Ellenbogenbeuge die Armschlagader verlassen, so nimmt er seinen Verlauf zwischen dem *M. flexor digitorum sublimis* und *profundus*, um in der Nähe des Handgelenkes zwischen der Sehne des *Flexor carpi radialis* und dem *Palmaris longus* an die Fascie so anzugrenzen, dass er hier bei Schnittwunden leicht einer Verletzung ausgesetzt ist. Die Muskeläste, welche der *Medianus* am Vorderarm abgibt, gelangen zum *Pronator teres, Flexor carpi radialis, Palmaris longus, Flexor digitorum communis sublimis* und *profundus*, und *Flexor pollicis longus.* Der tiefste Ast des *Medianus*, welcher die *Vasa interossea volaria* begleitet, dem Bande, den Knochen, und schliesslich dem *Pronator quadratus* und dem Handgelenke Zweige ertheilt, wird als *N. interosseus volaris* beschrieben.

Der *Nerv. ulnaris* wendet sich von der Streckseite des Ellenbogengelenkes zwischen den beiden Köpfen des *Flexor carpi ulnaris* volarwärts und gesellt sich zu den Ulnargefässen im mittleren Drittel des Vorderarmes, an dessen medialer Seite er bis gegen das Handgelenk herabläuft, wo er den sensibeln *Ramus dorsalis* gegen den Handrücken schickt. Der starke Volarast geht über dem *Lig. carpi volare proprium* in die Hohlhand. Der *N. ulnaris* versorgt am Vorderarm den *Musc. flexor carpi ulnaris* und den *flexor digitorum communis profundus.* Dieser Muskel erhält demnach ebenso

wie der *Brachialis internus* von zwei grösseren Nervenstämmen seine Zweige, vom *Medianus* und *Ulnaris*.

Von dem *Nerv. radialis* begibt sich nur der *Ramus superficialis* längs der Beugeseite nach abwärts. Hat der *Radialis* die Ellenbogenbeuge passirt, so zieht sein *Ramus superficialis* lateralwärts in geringer Entfernung von den Radialgefässen herab und wendet sich am unteren Drittel des Vorderarmes, gedeckt von der Sehne des *Supinator longus*, nach der Dorsalfläche. Der *Supinator longus* erhält von ihm die Zweige. Der *Supinator brevis* wird vom tiefen Ast des *Nerv. radialis* innervirt.

Was die tiefen Lymphgefässe an der Beugeseite anlangt, so wird zur Zeit angegeben, dass ihre Zahl sehr gering sei. Sie sollen als einzelne Stämmchen den Blutgefässbahnen zwischen den Muskeln folgen. Wie die Lymphgefässe der Muskeln sich verhalten, ist zur Zeit fast ganz unbekannt.

Die Muskeln an der Streckseite des Vorderarmes.

Die Muskeln an der Streckseite des Vorderarmes, welche an ihren Ursprüngen am *Condylus externus humeri* und den oberen Enden der Vorderarmknochen innig zusammenhängen, zerfallen in der Mitte und gegen das Handgelenk in vier Gruppen. Lateralwärts besteht die erste Gruppe aus dem schon erwähnten *Supinator longus* und den beiden *Extensores carpi*, welche den Radius fast in der ganzen Länge decken. Die zweite ist zusammengesetzt aus dem minder starken *Extensor pollicis brevis* und *Abductor pollicis longus*. Die dritte Gruppe wird gebildet aus den Extensoren der Finger in Gemeinschaft mit dem *Extensor pollicis longus*, und an dem Ulnarrande tritt die vierte auf, nur bestehend aus dem *Extensor carpi ulnaris*, welcher an der Dorsalseite die Ulna deckt, und dem *Anconaeus quartus*.

Erste Gruppe. Die beiden Muskeln, welche im Verein mit den schon beschriebenen Supinatoren den Radius lateralwärts decken, sind:

a) der *Extensor carpi radialis externus s. longus*. Derselbe entspringt fleischig von der äusseren Kante des Humerus und am *Ligamentum intermusculare internum* bis zum *Condylus externus humeri* herab, und, nachdem er einen ansehnlichen Bauch, entsprechend dem oberen Drittel des Radius, gebildet hat, geht er in eine anfänglich platte und dann mehr runde Sehne über, welche, umgeben von einer eigenen Synovialscheide, in der Rinne des Radius und unter den Fascikeln des *Ligamentum carpi dorsale* nach dem Handrücken gelangt und sich an der Basis des Mittelhandknochens des Zeigefingers befestigt.

b) *Extensor carpi radialis brevis.* Dieser Muskel, etwas kürzer als der vorige, entsteht am *Condylus externus humeri* und hängt nach den Angaben R. Martins innig mit der Gelenkkapsel des Humero-Radialgelenkes, welche er demnach anspannen kann, zusammen. Die Sehne entwickelt sich etwas tiefer als die des *Extensor longus* und begibt sich am Radius in einer platten Rinne, umgeben von einer Synovialscheide und fixirt durch die Schenkel des *Lig. carpi dorsale*, nach der Basis des Mittelhandknochens des Mittelfingers.

Die zweite Gruppe besteht aus dem *Abductor pollicis longus*, welcher, sich anreihend an den *Supinator brevis*, gemeinschaftlich mit dem *Extensor pollicis brevis* vom Mittelstück des Radius, der Ulna und von dem *Ligamentum interosseum* entspringt und gedeckt wird von den Fingerstreckern. Die beiden genannten Muskeln treten mit ihren dicht aneinander liegenden Sehnen über die der beiden Strecker an der Radialseite hervor und begeben sich am *Processus styloideus radii*, durch ein Band fixirt, nach dem Daumen, wo der *Abductor pollicis longus* seinen Ansatz an der Basis des Mittelknochens und der *Extensor brevis* an der Basis des Grundgliedes findet.

Die dritte Gruppe nimmt das *Spatium interosseum* des Vorderarmes ein. Sie besteht aus dem *Extensor digitorum communis* nebst seinen Trabanten, dem *Extensor indicis proprius*, dem *Extensor digiti minimi proprius* und dem *Extensor pollicis longus.* Sie nehmen ihren Ursprung vom *Condylus externus humeri*, von der *Articulatio brachio-radialis*, von der Ulna und dem *Lig. interosseum.* Während der gemeinsame Strecker der Finger und der des Zeigefingers nur eine Synovialscheide unter dem *Lig. carpi dorsale* besitzen, haben die Sehnen des langen Streckers des Daumens und die des kleinen Fingers jede eine selbständige Synovialscheide unter dem *Lig. carpi dorsale.* Die platten Sehnen, welche durch quere und schiefe Faserzüge zusammenhängen, begeben sich zu den Fingern, an denen sie in eigenartiger Weise Befestigung finden.

Die vierte Gruppe wird nur repräsentirt durch den *Musc. extensor carpi ulnaris.* An den *Anconaeus quartus* angrenzend, entspringt er vom *Condylus externus humeri*, deckt die *Articulatio brachio-radialis* und wendet sich in schiefer Richtung gegen die Dorsalseite der Ulna, an der er eine plattsehnige Verstärkung erhält, welche bis zum unteren Drittel des Vorderarmes reicht. Die Sehne des Ellenbogenstreckers ist hinter dem *Capitulum ulnae* in einer Rinne durch ein Fixirungsband und eine Synovialscheide befestigt, und nachdem sie ulnarwärts das Hand- und Carpalgelenk überschritten hat, findet sie ihre Anheftung an der Basis des

fünften Mittelhandknochens. Bei isolirter Wirkung kann er eine starke Abduction der Hand hervorrufen.

Die Arterien und Venen der Streckseite des Vorderarmes sind Zweige der volaren Zwischenknochengefässe. Die *Art. interossea dorsalis* gelangt unter dem Ellenbogengelenke durch die Lücke der *Membrana interossea* und geht nicht zu allen Streckmuskeln, denn die an der lateralen Seite erhalten ihre Zweige von der *Art. radialis*. Der Endast der dorsalen Zwischenknochenschlagader begibt sich bis zum unteren Ende des Vorderarmes herab, wo er eine Anastomose mit der *Art. interossea dorsalis inferior* eingeht. Diese durchbricht in der Nähe des *Pronator quadratus* das Zwischenknochenband, um Knochen, Gelenke und Muskeln an der Streckseite der Handgegend zu versorgen. Die Venen weichen in ihrem Zusammenfluss von der Verbreitung der Schlagadern nicht ab.

Die Streckmuskeln an der Dorsalseite des Vorderarmes erhalten ihre Nervenzweige vom *Ramus profundus nervi radialis*. Derselbe durchbohrt den *Musc. supinator brevis*, gibt diesem und dem *Supinator longus* die motorischen Aeste und löst sich nach seinem Austritt aus dem kleinen Auswärtsroller in viele Zweige auf, welche die drei Strecker der Hand, die Extensoren der Finger und des Daumens, sowie dessen *Abductor longus* innerviren. Der längste Zweig nähert sich dem Zwischenknochenband, erreicht als *Nerv. interosseus dorsalis* das Hand- und Carpalgelenk und endet in den Kapseln der verschiedenen Articulationen bis zu denen der Mittelhand und Grundgliedern reichend.

Die Knochen des Vorderarmes.

Der Radius und die Ulna haben in Folge ihrer Krümmung einen bestimmten Abstand von einander. Das untere starke Ende des Radius ist mit dem schlanken Handende der Ulna so verbunden, dass nur die äussersten Spitzen beider Knochen sich gelenkig berühren. Die *Articulatio radio-ulnaris inferior* ermöglicht in Gemeinschaft mit der schon besprochenen *Articulatio radio-ulnaris superior* die Drehung der beiden Knochen aneinander, ohne dass diese Bewegungsform — Pronation und Supination — durch das *Ligamentum interosseum antibrachii* gehemmt wird. Eine Hemmung tritt erst dann ein, wenn die *Chorda obliqua*, welche unmittelbar unterhalb des Ellenbogengelenkes schief von der Ulna zum Radius geht, den höchsten Grad der Spannung erlangt hat.

Die *Membrana interossea antibrachii* dient in gleicher Weise wie die Knochenflächen den Muskeln zum Ursprung, geht als starke weiss-

glänzende Haut von der *Crista radii* schief herab zur *Crista ulnae*. Nur oben an der Rückseite des Bandes ist ein Fasernzug angebracht, welcher umgekehrt von der Ulna schräg herunter zum Radius zieht.

Der Radius, welcher in seiner Längsrichtung stärker gekrümmt ist, als die Ulna, stellt den starken Handgriff der Hand dar. Während er in seinem mittlern Drittel dreiseitig mit einer volaren, dorsalen und radialen Fläche versehen ist, wird er abwärts mehr vierseitig und kräftig und vereinigt sich mit zwei Carpalknochen. Die Ulna dagegen erscheint abwärts schmächtig und läuft in das *Capitulum ulnae* mit dem *Processus styloideus* aus. Das Köpfchen der Ulna wird durch einen Meniscus von dem dreiseitigen Bein der Handwurzel getrennt, und dasselbe articulirt demnach nur mit der *Incisura semilunaris radii*. Zwischen dem Köpfchen der Ulna und dem Radius ist ein weites sackförmiges Band — *Ligamentum capsulare sacciforme* — angebracht, welches die Bewegung des Radius an der *Circumferentia articularis ulnae* in einem Kreisbogen gestattet, wobei die beiden Knochen durch den Faserknorpel, welcher vom ulnaren unteren Rande des Radius entspringt, und sich in der Vertiefung des *Processus styloideus ulnae* befestigt, zu einander fest fixirt sind.

Die Hand.

Bei der topographisch-anatomischen Betrachtung der Hand erscheint es auch geboten, nicht allzuviele Unterabtheilungen zu machen. Sowohl an der Volar- und Dorsalfläche kann nach der Besprechung des Daumens und des kleinen Fingers mit ihren Muskeln, Gefässen und Nerven die Betrachtung der Handwurzel und Mittelhand um so mehr als eine Region angereiht werden, als sie weder physiologisch noch anatomisch von einander zu trennen sind.

Die Daumengegend *(Regio pollicis)*.

Der zu den übrigen Fingern eigenthümlich gestellte Daumen mit seinem hochgradig beweglichen Mittelhandknochen und den beiden Fingergliedern besitzt eine stark entwickelte Muskelgruppe, welche gegen die *Vola manus* den sog. Ballen bildet. Die Begrenzung des Ballens ist an der Beuge-

seite der Hand scharf ausgesprochen in der *Linea vitalis*, welche bogenförmig die *Vola* durchzieht und den Ursprungsgrenzen der kurzen Muskeln an der Beugeseite des Daumens entspricht.

Hat man die Haut des Daumens mit der mässig stark entwickelten Fettschichte, in welcher seine sensibeln Nerven Aufnahme finden, entfernt, so tritt die *Fascia pollicis* auf. Dieselbe stellt die Fortsetzung der Vorderarmbinde und der Aponeurose der Hohlhand dar. Von mässiger Stärke überzieht sie die kurzen Ballenmuskeln ebenso, wie die langen Sehnen der Strecker des Daumens. Während die Nerven und Venen an der Dorsalseite ausserhalb der Fascie ihren Verlauf nehmen, durchbrechen die Gefässe und Nerven die Fascie an der Beugeseite des Daumens erst in der Nähe des Metacarpo-phalangealgelenkes.

Die Muskeln des Daumens gruppiren sich so, dass an seiner volaren und lateralen Seite zunächst der *Abductor pollicis brevis* sichtbar ist. Entspringend vom *Ligam. carpi volare proprium* und fast constant zusammenhängend mit der Sehne des *Abductor longus* heftet er sich an das laterale Sesambein fest. Henle unterscheidet einen oberflächlichen und tiefen Bauch des *Abductor pollicis brevis*. An seiner medialen Seite reiht sich der äussere Kopf des *Flexor pollicis brevis* an. Dieser nimmt seinen Ursprung am Digitalrand des *Ligamentum carpi volare proprium* und begibt sich ebenfalls an das laterale Sesambein zwischen dem Mittelhandknochen und dem Grundgliede des Daumens.

Der *Opponens pollicis* bildet die tiefliegende Muskelschichte an dem Mittelhandknochen des Daumens. Sie entsteht am *Lig. carpi volare proprium* und dem *Os multangulum majus*, und heftet sich in der ganzen Länge des Mittelhandknochens, welcher durch den *Opponens* den übrigen Fingern entgegengestellt werden kann, fest. Henle unterscheidet auch an diesem Muskel zwei durch die Richtung ihrer Fasern unterscheidbare Schichten.

Mehr gegen die Tiefe der *Vola manus* hin tritt der *Flexor pollicis brevis* auf, ein aus zwei Köpfen gebildeter Muskel. Sein lateraler Kopf entspringt vom *Lig. transversum* und dem *Os multangulum majus*, und sein medialer in der Tiefe von der Volarseite des *Os capitatum*. Beide heften sich vereinigt oder dicht nebeneinander an das laterale Sesambein fest.

Jene starke Muskelmasse, welche an der Handwurzel und dem Mittelhandknochen des Mittelfingers entspringt und zum Daumen gelangt, stellt den *Musc. adductor pollicis* dar. Er ist constant aus zwei Köpfen zusammengesetzt, von denen der laterale nach v. Bischoff den *Adductor obliquus*, der mediale den *Adductor transversus* darstellt. Der erstere geht vom *Os*

capitatum und *hamatum* und zuweilen vom Mittelhandknochen des Mittelfingers, der letztere nur von diesem Mittelhandknochen aus, und vereinigt heften sie sich an das mediale Sesambein fest. Der kleine Muskel, welcher von Bischoff nahe am Mittelhandknochen als ein nur selten fehlender beschrieben wird, erhielt den Namen medialer Kopf des *Flexor pollicis brevis*. Er entspringt vom *Metacarpus pollicis* und dem grossen vieleckigen Bein und heftet sich am medialen Sesambein der *Articulatio carpometacarpea* an.

Neben diesen besonderen Daumenmuskeln ist noch der laterale Kopf des *Interosseus externus primus* zu erwähnen. Derselbe erhebt sich am Mittelhandknochen des Daumens von dem oberen und mittleren Drittel, und indem er sich mit dem Kopf des ersten äusseren Zwischenknochenmuskels vereinigt, wird er nicht nur *Abductor* des Zeigefingers, sondern auch *Adductor* des Daumens.

Die langen Muskeln des Daumens erreichen denselben nur mittels ihrer Sehnen. Die Sehne des *Musc. flexor pollicis longus* tritt unter dem *Lig. carpi transversum* in die *Vola manus* und begibt sich zwischen den kleinen Muskeln zum Nagelglied, an dessen Basis er sich anheftet.

Die langen Sehnen der Strecker gehen zum Grund- und Nagelglied, und da, wie oben angegeben, der *Abductor pollicis longus* sich an der Basis des Mittelhandknochens und als seltene Varietät mit einem Sehnenschenkel an das grosse vieleckige Bein befestigt, so wird auf jedes Glied des Daumens durch je einen Muskel und bei der erwähnten Varietät auch auf den Carpalknochen eingewirkt.

Das Gelenk zwischen dem Mittelhandknochen und der sattelförmigen Gelenkfläche des *Os multangulum majus* verleiht dem Daumen einen hohen Grad von Beweglichkeit. Die fibröse Kapsel umgibt das Gelenk so lose, dass ausgiebige Excursionen ausgeführt werden können. Die Synovialkapsel springt gegen die Gelenkhöhle theils kleinfaltig, theils scharfkantig vor und die Bewegungen in diesem Gelenke sind nicht nur Streckung und Beugung, sondern auch hochgradige Abduction und Adduction. Das *Capitulum* des *Metacarpus pollicis* vereinigt sich mit der Basis des Grundgelenkes ebenso zu einer beschränkten Arthrodie wie die Finger mit dem Mittelhandknochen verbunden sind. Die stark entwickelten Sesambeine an der Volarfläche machen das Gelenk etwas weniger frei beweglich, als es die Arthrodien der Finger sind.

Die Gefässe und Nerven des Daumens zeigen ein Verhalten, welches bei der Resection und der Exarticulation seines Mittelhandknochens Beachtung verdient.

Von der *Art. radialis* begibt sich der stark entwickelte *Ramus dorsalis*, dicht auf den Carpalgelenken aufliegend, nach dem Handrücken, wo er gedeckt wird von den Sehnen des *Abductor* und der beiden Strecker. Bei Anlegung der Ligatur an dieser Stelle dient die dreieckige Vertiefung zwischen dem *Extensor longus* und *brevis* unterhalb des *Processus styloideus radii* als Anhaltspunkt.

Nach Abgabe der *Rami carpi dorsales* und des radialen Zweiges für den Zeigefinger tritt der Dorsalast an den Basaltheilen der beiden ersten Mittelhandknochen, zwischen den beiden Köpfen des *Musc. interosseus externus primus*, in die *Vola manus*, wo er wieder in zwei Zweige zerfällt. Der eine läuft als *Art. princeps pollicis* zwischen *Adductor pollicis* und dem starken Kopf des *Musc. interosseus externus primus* gegen das Metacarpo-Digitalgelenk des Daumens und bildet entweder die beiden *Rami digitales volares pollicis* oder er bildet eine starke Anastomose mit dem *Arcus volaris profundus*, aus welcher dann erst die Volaräste des Daumens entspringen. Der andere Zweig des *Ramus profundus* hat vorwiegend Antheil an der Bildung des *Arcus volaris profundus*.

Was die Venen der Daumengegend anlangt, so haben dieselben in neuester Zeit eingehende Untersuchungen erfahren, deren Resultate in der schönen Abhandlung von Braune und Trübiger niedergelegt sind. Hienach kann man oberflächliche und tiefe Venen an der Daumengegend unterscheiden. Die ersteren bilden unter der Haut des Daumens Netze, aus denen die *Vena cephalica pollicis* sich entwickelt, ein Gefäss, welches ausserhalb der Fascie an der Dorsalseite des Daumens nach dem Vorderarm emporsteigt; die tiefen Venen entsprechen dem *Arcus volaris profundus*, welchen sie paarig an seiner convexen und concaven Seite umrahmen, um an der Volar- und Dorsalseite in die beiden *Venae radiales* und die Wurzeln der *Vena basilica* einzumünden.

Wird die totale Exarticulation des Mittelhandknochens ausgeführt, so hat man sowohl die Sehnen, als auch die arteriellen und venösen Gefässe, welche zu ihm in näherer Beziehung stehen, zu berücksichtigen. Am leichtesten ist der Knochen für die Exarticulation oder die Resection zugänglich an der Dorsalseite, wo er nur von den Hautschichten, der Fascie und den platten Streckschnen gedeckt wird. Schält man ihn aus seiner Umgebung mit Vorsicht los, so können die starken an ihn grenzenden Gefässe unverletzt bleiben.

Die motorischen und sensibeln Nerven der Daumengegend entstehen aus verschiedenen grösseren Zweigen. Die sensibeln *Rami digitales dorsales pollicis* sind Zweige des oberflächlichen Astes vom *Nerv.*

radialis. Sie unterscheiden sich von den Dorsalästen der übrigen Finger dadurch, dass sie nur bis an das Ende des Nagelgliedes hin sich verzweigen.

Die Empfindungsnerven der Beugeseite des Daumens sind die zwei starken *Rami digitales volares pollicis* vom *Nerv. medianus*, an denen sich zahlreiche Vater'sche Körperchen befinden.

Die motorischen Zweige für die Muskeln gehen aus dem *Medianus* und *Ulnaris* hervor. Während der *Nerv. medianus* unter dem *Lig. carpi transversum* hervortritt, schickt er ein ansehnliches Aestchen um oder durch dieses Band nach den Ballenmuskeln, von welchen der *Abductor*, der äussere Kopf des *Flexor* und der *Opponens pollicis* Zweige erhalten. Der quere und schiefe Kopf des *Adductor* und der von Th. von Bischoff beschriebene mediale kleine Kopf des *Flexor brevis* erhalten ihre Nerven von dem tiefen Aste des *Nerv. ulnaris*, welcher von der medialen Seite her dem tiefen arteriellen Hohlhandbogen in geringer Entfernung folgt.

Zahlreich sind die Lymphgefässe, welche sich in der Daumengegend entwickeln. Die an der Dorsalseite befindlichen Netze gehen in dem Winkel zwischen Daumen und Zeigefinger in Stämmchen über, welche am leichtesten für die Injection zugänglich sind. Minder zahlreich sind die einzelnen Stämmchen, welche an der Volarseite gegen die Vorderarmgegend emporsteigen.

Die Kleinfingergegend *(Regio digiti minimi)*.

Die Kleinfingergegend zeichnet sich von den übrigen Fingern dadurch aus, dass sie neben den langen Streckern und Beugemuskeln noch eine besondere kleine Muskelgruppe einschliesst, welche den Ballen des kleinen Fingers bildet.

Die Sehnen des *Flexor digitorum communis sublimis, profundus* und der vierte *Lumbricalis* verhalten sich zum kleinen Finger ebenso, wie die weiter unten zu erwähnenden der übrigen Finger, und die platten Sehnen des *Extensor digitorum communis* und des *Extensor digiti minimi proprius* weichen nicht von dem Verhalten der Strecksehnen an den übrigen drei Fingern ab.

In der *Vola manus* findet man eine besondere Muskelgruppe, welche aus vier einzelnen Parthien zusammengesetzt ist. Der oberflächlichste von ihnen ist der *Palmaris brevis*, welcher, von dem queren Handwurzelband entspringend, sich in der Haut, die er anzieht, verliert; dann folgt der *Musc. flexor digiti minimi brevis*. Dieser nimmt auch seinen Ursprung vom *Ligam. carpi transversum* und dem Hakenbein, und schief gegen

den kleinen Finger gelangend heftet er sich gemeinsam mit dem *Musc. abductor digiti minimi* am ulnaren Sesambein oder an der Basis der ersten Phalanx des kleinen Fingers fest. Der Abzieher des kleinen Fingers nimmt als ansehnlicher Muskel den ulnaren Rand des Mittelhandknochens ein. Er geht vorwiegend vom *Os pisiforme* aus. Unter diesen beiden Muskeln befindet sich der *Musc. opponens digiti minimi.* Indem derselbe vom *Lig. transversum* und dem Erbsenbein ausgeht und sich an dem Mittelhandknochen des kleinen Fingers befestigt, wird er zum Entgegensteller des genannten Knochens, welcher am Hakenbein eine grössere Beweglichkeit besitzt, als die Mittelhandknochen der drei übrigen Finger an den Handwurzelknochen.

Diesen vier Muskeln muss auch noch der *Interosseus* des kleinen Fingers angereiht werden. Als *Adductor* der Grundphalanx dieses Fingers entspringt er in der *Vola manus* von der Basis des fünften Mittelhandknochens und vom Hakenbein, und heftet sich radialwärts an die Basis der *Phalanx prima digiti minimi* an. Nach der gangbaren Bezeichnung ist dieser Muskel der *Interosseus internus s. volaris tertius*, aber nach Henle's Auffassung der *Interosseus volaris quartus.*

Die Gefässe und Nerven der Kleinfingergegend.

Die arteriellen Gefässe, welche die Kleinfingergegend durchziehen, gehören nicht ihr allein, sondern theils der Handwurzel, theils der Mittelhand an. Ist die starke Fortsetzung der *Art. ulnaris* über dem *Lig. carpi transversum*, gedeckt von dem *Lig. carpi volare commune*, in die *Vola manus* eingetreten, so zerfällt dieselbe in den *Ramus superficialis* und *profundus.*

Der erstere geht als starker Zweig in Begleitung des oberflächlichen Astes vom *N. ulnaris* unter dem *Palmaris brevis* und dessen Aponeurose in die Hohlhand, wo durch Vereinigung mit einem schwachen Zweig der *Art. radialis* der *Arcus volaris superficialis* entsteht. Der *Ramus digiti minimi ulnaris* läuft über den kleinen *Flexor* dieses Fingers hinweg, ertheilt ihm und den andern Kleinfingermuskeln Zweige, und zieht bis zur Fingerspitze. Der *Ramus profundus* tritt gewöhnlich unterhalb des Erbsenbeines und des *Flexor digiti minimi* in die Tiefe, perforirt den *Opponens* des kleinen Fingers, versorgt die Gelenke und die vier genannten Muskeln und hilft in der Nähe des *Musculi interossei* den *Arcus volaris profundus* bilden.

An der Dorsalseite der Kleinfingergegend befinden sich die Zweige des

schwachen *Ramus dorsalis* der *Art. ulnaris*. Dieselben verbreiten sich am *Carpus*, *Metacarpus* und an den kleinen Muskeln.

Die Venen der Kleinfingerregion sind in der oben erwähnten Abhandlung Braune's eingehend besprochen. Neben den oberflächlichen Netzen in dem Fett der Volar- und Dorsalgegend des kleinen Fingers unterscheidet Braune einen *Arcus venosus volaris sublimis*, welcher schwach entwickelt den Arterienbogen mit zarten Zweigen umspinnt und mit den subcutanen Hohlhandvenen anastomosirt. Die aus dem *Arcus venosus volaris profundus* hervorgehenden Zweige sind stark, begleiten den tiefen Arterienast paarig und nachdem sie die Venen des Kleinfingerballens aufgenommen haben, setzen sie sich in die zwei *Venae ulnares* fort.

Die Nerven des Kleinfingerballens bestehen aus sensibeln und motorischen Zweigen des Ulnaris; dessen *Ramus dorsalis* ist als Endast des dorsalen *N. ulnaris* reiner Empfindungsnerv, welcher unterhalb des *Processus styloideus*, gedeckt von den Venen, nach dem Handrücken gelangt, und hier nicht nur die Haut an der Handwurzel und Mittelhand, sondern auch die des kleinen Fingers bis zum zweiten Glied versorgt.

Der *Ramus volaris nervi ulnaris* begibt sich ulnarwärts von den Gefässen, dicht an das Erbsenbein angrenzend, zwischen *Lig. carpi transversum*, und dem *Palmaris brevis* nach der Hohlhand. Schon ehe er die Gegend des Erbsenbeines erreicht hat, zerfällt er in den grösstentheils sensibeln superficiellen und den vorwiegend motorischen tiefen Ast. Der oberflächliche läuft, gedeckt vom *Palmaris brevis*, diesen versorgend, am ulnaren Rand der *Fascia palmaris* gegen die Mittelhand, wo er mit dem *Medianus* anastomosirt, indem er diesem einige Bündel zuführt und dann in zwei Zweige zerfällt, welche die Haut des Ballens, den kleinen Finger an beiden Rändern und den Ringfinger am ulnaren Rand versorgen. Der *Ramus profundus nervi ulnaris* begleitet die Schlagader in die Tiefe, gibt Zweige an die Bänder, die Gelenke und *Rami musculares* für den *Palmaris brevis*, *Abductor*, *Flexor brevis*, *Opponens* und *Interosseus internus tertius* ab. Sein Endast folgt dem Verbreitungsgebiet des *Arcus volaris profundus* bis zum *Adductor pollicis*.

Die Handwurzel- und Mittelhand-Gegend
(Regio carpi et metacarpi).

Betrachtet man auf Taf. XIV. Fig. E und Taf. XV. Fig. E und F die Weichgebilde an dem Sagittal- und Frontalschnitt der Hand, so wird wahr-

genommen, dass dieselben an der Dorsalseite bedeutend dünnere Schichten bilden, als an der Volarfläche. Während sie dort nebst der Haut mit ihrem Fett und der Fascie nur aus den platten Streckschnen bestehen, kommen an der *Vola manus* zu den genannten oberflächlichen Gebilden nicht nur das stark vorspringende *Lig. carpi transversum* und die kleinen Ballenmuskeln, sondern auch die dicke zweifache Sehnenlage der langen Beuger mit den ziemlich starken Gefässen und Nerven.

Die Volarfläche der Handwurzel und Mittelhand.

Schon bei Besprechung der Daumen- und Kleinfingergegend musste sowohl der Gebilde an der Handwurzel als auch der der Mittelhand Erwähnung geschehen. Untersucht man den Handteller zwischen den beiden Ballen, so zeigt sich das Fettlager unter der Haut stark entwickelt (S. Taf. XV. Fig. E). Dasselbe schliesst sowohl die oberflächlichen Venennetze, als auch die reichen Lymphgefässnetze in sich ein. Die einzelnen sensibeln Nerven durchbrechen an verschiedenen Stellen die Fascie und gehen in die Haut und theilweise in die Vater'schen Körperchen über. W. Krause hat vor wenigen Jahren den Nachweis geliefert, dass die Zahl derselben hier grösser ist, als man bisher angenommen hat.

Was die Fascie anlangt, so zeigt dieselbe in dem mittleren Theil des Handtellers eine besondere Stärke, indem der *Palmaris longus* durch seine eigenthümliche Ausbreitung die Stelle der Fascie vertritt. Die Sehne des genannten Muskels breitet sich als dreieckig angeordnete Aponeurose in der Hohlhand aus. Sie zerfällt in der Nähe der Finger in vier Schenkel, welche durch quer verlaufende Faserzüge miteinander vereinigt werden. Unter diesen und zwischen den Schenkeln sind weite mit Fett ausgefüllte Lücken angebracht, aus denen die Gefässe und Nerven hervortreten, um dann subcutan nach den Fingern zu gelangen. Wenn auch der *Palmaris brevis* vorwiegend spannend auf die äussere Hand des Ulnarrandes am Ballen des kleinen Fingers einwirkt, so muss doch die Möglichkeit eines geringen Zuges auf die *Fascia palmaris* zugegeben werden. Der *Palmaris longus* ist jedoch in erster Reihe Spanner der genannten Fascie. Bei seiner Contraction entsteht das etwas straff gespannte Handtellerdreieck zwischen den beiden Ballen und die Fascie wird zum Schutzmittel für die unter ihr liegenden Gefässe und Nerven. Braune hat experimentell den Nachweis geliefert, dass die Hohlhandfascie nicht saugend, sondern drückend auf die Venen mit Beförderung des Blutrückflusses einwirkt.

Unmittelbar unter der Hohlhandaponeurose befindet sich der ober-

b) *Extensor carpi radialis brevis.* Dieser Muskel, etwas kürzer als der vorige, entsteht am *Condylus externus humeri* und hängt nach den Angaben R. Martins innig mit der Gelenkkapsel des Humero-Radialgelenkes, welche er demnach anspannen kann, zusammen. Die Sehne entwickelt sich etwas tiefer als die des *Extensor longus* und begibt sich am Radius in einer platten Rinne, umgeben von einer Synovialscheide und fixirt durch die Schenkel des *Lig. carpi dorsale*, nach der Basis des Mittelhandknochens des Mittelfingers.

Die zweite Gruppe besteht aus dem *Abductor pollicis longus*, welcher, sich anreihend an den *Supinator brevis*, gemeinschaftlich mit dem *Extensor pollicis brevis* vom Mittelstück des Radius, der Ulna und von dem *Ligamentum interosseum* entspringt und gedeckt wird von den Fingerstreckern. Die beiden genannten Muskeln treten mit ihren dicht aneinander liegenden Sehnen über die der beiden Strecker an der Radialseite hervor und begeben sich am *Processus styloideus radii*, durch ein Band fixirt, nach dem Daumen, wo der *Abductor pollicis longus* seinen Ansatz an der Basis des Mittelknochens und der *Extensor brevis* an der Basis des Grundgliedes findet.

Die dritte Gruppe nimmt das *Spatium interosseum* des Vorderarmes ein. Sie besteht aus dem *Extensor digitorum communis* nebst seinen Trabanten, dem *Extensor indicis proprius*, dem *Extensor digiti minimi proprius* und dem *Extensor pollicis longus.* Sie nehmen ihren Ursprung vom *Condylus externus humeri*, von der *Articulatio brachio-radialis*, von der Ulna und dem *Lig. interosseum.* Während der gemeinsame Strecker der Finger und der des Zeigefingers nur eine Synovialscheide unter dem *Lig. carpi dorsale* besitzen, haben die Sehnen des langen Streckers des Daumens und die des kleinen Fingers jede eine selbständige Synovialscheide unter dem *Lig. carpi dorsale.* Die platten Sehnen, welche durch quere und schiefe Faserzüge zusammenhängen, begeben sich zu den Fingern, an denen sie in eigenartiger Weise Befestigung finden.

Die vierte Gruppe wird nur repräsentirt durch den *Musc. extensor carpi ulnaris.* An den *Anconaeus quartus* angrenzend, entspringt er vom *Condylus externus humeri*, deckt die *Articulatio brachio-radialis* und wendet sich in schiefer Richtung gegen die Dorsalseite der Ulna, an der er eine plattsehnige Verstärkung erhält, welche bis zum unteren Drittel des Vorderarmes reicht. Die Sehne des Ellenbogenstreckers ist hinter dem *Capitulum ulnae* in einer Rinne durch ein Fixirungsband und eine Synovialscheide befestigt, und nachdem sie ulnarwärts das Hand- und Carpalgelenk überschritten hat, findet sie ihre Anheftung an der Basis des

vom Ulnaris ihre Zweige. Die Sehnen der langen Fingerbeuger werden von ziemlich weit gefalteten Sehnen- oder sog. Schleimscheiden umgeben. Dieselben machen die Verschiebung der Sehnen unter sich und unter dem *Lig. carpi transversum* möglich. Sie reichen vom unteren Ende des Vorderarmes bis in die Nähe der Capitula der Mittelhandknochen, wo sie ebenso, wie am Vorderarme, blind endigen. Constant sind zwei Schleimscheiden vorhanden; die eine grössere umhüllt die Sehnen des *Flexor digit. communis sublimis* und *profundus*, und die andere die Sehne des *Flexor pollicis longus*. Zuweilen zerfällt die grössere unter dem *Lig. carpi transversum* in zwei stellenweise miteinander communicirende Abtheilungen. Als normale Bildung kann die vollständige Trennung der beiden grossen Schleimscheiden von jenen an den Sehnen entsprechend den Fingern angesehen werden, denn der directe Zusammenhang zwischen beiden wird äusserst selten beobachtet. Die nahe anatomische Beziehung der Sehnenscheiden zu einander kann jedoch zur Folge haben, dass Entzündungsprocesse, welche von einer Schleimscheide der Finger ausgehen, sich auf die der Mittelhand und des Vorderarmes direct fortsetzen.

Unter den Sehnen der langen Fingerbeuger sind die tiefen Gefässe und Nerven gelagert. Der *Arcus arteriosus volaris profundus* entsteht aus der Vereinigung des tiefen Astes der *Art. ulnaris* mit dem *Ramus profundus*, welcher, von dem Dorsalzweig der *Art. radialis* ausgehend, zwischen dem Mittelhandknochen des Daumens und Zeigefingers in die *Vola manus* gelangt. Der tiefe Arterienbogen hat seine Lage an den Basen der Mittelhandknochen, wo aus seiner convexen Seite verschieden starke Zweige entspringen, die theils mit den *Arteriae digitales communes* zusammenfliessen, theils in den Muskeln — *Arteriae interosseae volares* — und den Carpalgelenken Verbreitung finden. Einige Zweige begeben sich als *Arteriae perforantes* in den Zwischenknochenräumen nach dem Handrücken.

Der *Arcus venosus volaris profundus* ist aus zwei Venen zusammengesetzt. Wie oben schon mitgetheilt wurde, begleiten sie die Schlagader sowohl an der convexen, als an der concaven Seite und gehen ulnarwärts in die *Venae ulnares* und radialwärts in die *Vena cephalica pollicis* über. In den *Spatia interossea* stehen sie mit den Venen am Handrücken in mehrfacher Communication. Aehnlich wie die Vertheilung der Schlagader in der Tiefe der *Vola manus* stattfindet, so fliessen auch die Venen, von den Muskeln, Gelenken und Knochen kommend, zusammen.

Der vorwiegend motorische *Ramus profundus nervi ulnaris* schlägt dieselbe Bahn ein, wie die Gefässe, nur liegt er etwas mehr digitalwärts. Er versieht sämmtliche *Musculi interossei* und von den Daumen-

muskeln nur den *Adductor obliquus* und *transversus* und den medialen Kopf des *Flexor pollicis brevis*. Zu den Knochen und Gelenken der Handwurzel und Mittelhand an der Volar- und Dorsalfläche schickt er feine Zweige, an denen stellenweise Vater'sche Körperchen angebracht sind.

Die Weichtheile des Handrückens.

Die Haut des Handrückens deckt eine schwach entwickelte subcutane Fettlage, in welcher die oberflächlichen Venen und die sensibeln Nerven verlaufen. Die grösseren Venenstämmchen entwickeln sich aus den starken Dorsalnetzen der Finger, und nachdem sie zwischen den sog. Knöcheln d. h. den Köpfchen der Mittelhandknochen durchgetreten sind, entsteht der *Plexus venosus dorsalis manus* (S. Taf. XIV. Fig. A). Derselbe steht mit den tiefen Venen des Handrückens in Anastomose, und aus ihm entwickeln sich zwei grössere Züge, von denen der eine zwischen dem dritten und vierten *Spatium interosseum* der Mittelhand als *Vena salvatella*, der andere im ersten Zwischenknochenraum als *Vena cephalica pollicis* bezeichnet wird.

Die sensibeln Nerven stammen vom *Ramus superficialis nervi radialis*, welcher schon am untern Drittel des Vorderarmes die Fascie perforirt und grösstentheils unter den Venen in der Haut des Handrückens und der Finger sich verbreitet. Er bildet eine Anastomose mit dem Dorsalast vom *Nerv. ulnaris*. Dieser verhält sich am *Dorsum manus* ähnlich, wie der vorige. Jeder von ihnen zerfällt in fünf Zweige. Der oberflächliche Ast des *N. radialis* vermittelt die Empfindung am Daumen, Zeigefinger und am Radialrand des Mittelfingers, und der Dorsalast des *N. ulnaris* die der fünf Ränder der übrigen Finger vom Ulnarrand des Mittel- bis zum kleinen Finger.

Auch die Lymphgefässe nehmen am Handrücken ihre Lage im subcutanen Bindegewebe, und die einzelnen Zweige sind zwischen den Knöcheln so gross, dass sie zur Einführung der Injectionstubuli sich eignen.

Die Fascie am Handrücken ist sehr lose mit den Scheiden der unterliegenden Sehnen, wie mit diesen selbst, verbunden, so dass ihre Darstellung eine besondere Vorsicht erfordert. Entsprechend der Handwurzel verstärken sich ihre queren Faserzüge, welche theils mit dem unteren Ende des Radius, theils mit den Carpalknocken zusammenhängen, um das *Ligamentum carpi dorsale* zu bilden.

Durch dieses Band werden die langen Sehnen, von denen nicht alle eine gerade Richtung einnehmen, fixirt. Das *Lig. carpi dorsale* gestattet

nur die Verschiebung der Sehnen in einer bestimmten Richtung bei der Contraction ihrer Muskelbäuche am Vorderarm.

Die Sehnen der Fingerstrecker unterscheiden sich durch ihre platte Beschaffenheit von denen der Beuger. Der *Extensor digitorum communis* nimmt seine Lage genau in der Mitte des Handrückens. Nachdem er unter dem *Lig. transversum* hindurch getreten, wenden sich seine drei Sehnen gegen den zweiten, dritten und vierten Finger und bevor sie die Metacarpo-phalangealgelenke erreicht haben, vereinigen sie sich miteinander durch platte sehnige Faserzüge. Aus der Sehne des Ringfingers zweigt sich erst in der Nähe des Grundgliedes die Sehne für den kleinen Finger ab, und da der Schenkel, welcher vom Ring- zum Mittelfinger geht, sehr stark ist, so ist die isolirte Extension des Ringfingers sehr erschwert, weil die beiden angrenzenden bei der Contraction des Muskels sich mitbewegen. Für den Zeige- und kleinen Finger finden sich neben den Sehnen des gemeinsamen Streckers noch besondere Muskeln vor, deren Sehnen an den Grundgliedern mit denen des *Extensor communis* verschmelzen. Der *Extensor indicis proprius* begibt sich durch die Sehnenscheide des *Extensor communis* und vereinigt sich an der Grundphalanx des Fingers nicht nur mit der Gelenkkapsel, sondern auch mit dem *Interosseus* und dem gemeinsamen Strecker des Zeigefingers.

Der *Extensor digiti minimi proprius* erhält in dem *Ligamentum carpi dorsale* eine besondere Scheide, und, aus derselben hervorgetreten, zerfällt er meist in zwei Abtheilungen, welche sich beide am kleinen Finger auch mit der Sehne des *Extensor communis* vereinigen.

Die Anheftung der Handstrecker hat oben schon Erwähnung gefunden. In den Rinnen an der Streckseite des Radius begeben sich, gedeckt von dem langen Daumenstrecker und umgeben von einer Scheide, die Sehnen des *Extensor carpi radialis longus* und *brevis*, der erstere zur Basis des Mittelhandknochens des Zeige- und der letztere zur gleichen Stelle des Mittelfingers. An der Ulnarseite befindet sich nahe bei dem besonderen Kleinfingerstrecker eine Scheide zur Aufnahme des *Extensor carpi ulnaris*, welcher an dem *Tuberculum ossis metacarpi quinti* Anheftung findet.

Da die kleinen Muskeln auf dem Handrücken fehlen, so sind die Gefässe und Nerven schwach, indem erstere nur für die Knochen, Gelenke und die dünnen Lagen der oberflächlichen Weichgebilde das Blut zu- und abführen.

Die Sehnenscheiden am Handrücken sind unter dem *Lig. carpi dorsale*, vom unteren Drittel des Vorderarmes bis zur Mittelhand reichend, angebracht. An den Dorsalflächen der Finger finden sich keine Scheiden.

Gewöhnlich reichen dieselben, blindendigend, bis zur Mitte des Metacarpus, und nach aufwärts endigen sie mehrere Centimeter oberhalb der Handwurzel. Die einzelnen Scheiden erscheinen etwas feiner als die an den Sehnen der Beugemuskeln, und ihren Zusammenhang mit den Synovialkapseln der Carpalgelenke habe ich einigemal beobachtet. Da die einzelnen Strecksehnen in grösserer Entfernung von einander unter dem *Lig. carpi dorsale* hindurchtreten, so ist die Zahl der Scheiden grösser, als an der *Vola manus*. Gewöhnlich findet man sechs oder sieben selbständige Sehnenscheiden. Der *Extensor carpi ulnaris* besitzt die erste, der *Extensor carpi radialis internus* und *externus* die zweite; diese zerfällt zuweilen so in zwei getrennte Abtheilungen, dass jede Sehne der beiden genannten Muskeln eine selbständige Scheide besitzt. Die dritte gehört dem *Extensor digitorum communis* und dem *Extensor indicis proprius* an. Der *Extensor digiti minimi proprius* ist von der vierten, der *Extensor pollicis longus* von der fünften umgeben. Die des letzteren fliesst zuweilen mit der Scheide des *Extensor carpi radialis internus* zusammen. Der *Abductor pollicis* mit dem *Extensor pollicis brevis* erhalten die enge sechste Scheide.

Hat man die Fascie an der Rückseite der Hand mit der nöthigen Vorsicht präparirt, so sind die Sehnenscheiden nach Anbringung eines kleinen Stiches in dieselben mittelst eines Tubulus aufzublasen, und ihre Grösse und Ausdehnung ist um so eingehender zu untersuchen, als sie, abgesehen von ihrer physiologischen Bedeutung, bei Entzündungen, Contusionen mit darauf folgender Exsudation, bei Abkapselung ihres eiweissartigen Sekretes, den sog. Ueberbeinen, nicht geringes praktisches Interesse erlangen.

Die tiefen Gefässe und Nerven des Handrückens zeigen sich in ihrem Verhalten verschieden. An der Handwurzel wird durch die Verbreitung und Anastomosirung der Dorsalzweige der *Art. radialis* und *ulnaris* das *Rete arteriosum carpeum dorsale* gebildet. An ihm betheiligen sich auch die Endäste der *Art. interossea dorsalis inferior* und die *Rami perforantes*, welch' letztere vom *Arcus volaris profundus* abstammen und in den Zwischenknochenräumen zur Dorsalseite vordringen. Sie geben der Handwurzel Zweige ab und laufen dann als *Arteriae interosseae dorsales* bis zu den Fingern.

Die tiefen Venen des Handrückens begleiten nach Braune als paarige Zweige das Verbreitungsgebiet des Schlagadernnetzes, und nachdem sie die *Venae interosseae* aufgenommen und sich mittelst der *Venae perforantes* mit dem *Arcus venosus volaris profundus* in Anastomose gesetzt haben, münden sie in die *Cephalica pollicis* und in die Wurzeln der *Vena basilica* ein.

Die Nerven, welche sich in der Tiefe des Handrükens verästeln,

gehören den Gelenk- und Knochennerven an. Der Endast des *Nerv. interosseus dorsalis* theilt sich an der Handwurzel in mehrere Zweige, welche, nach Abgabe der Gelenknerven am *Carpus*, bis in die Zwischenräume der Mittelhandknochen gelangen und hier mit den *Nervi perforantes*, welche vom *Ramus profundus nervi ulnaris* ausgehen, anastomosiren und sowohl die Kapseln der *Carpo-metacarpal-* als auch die der *Metacarpo-digital*-Gelenke versorgen. An den einzelnen Zweigen befinden sich nach den Beobachtungen Raubers zahlreiche Vater'sche Körperchen.

Die Handwurzel-, Mittelhandknochen und die musculi interossei.

Ist man mit den eigenthümlichen Formen der acht Knochen, welche die theils ziemlich feste, theils frei bewegliche Handwurzel — *Carpus* — bilden, vertraut, so übersieht man ihre topographischen gegenseitigen Beziehungen am klarsten an Längsdurchschnitten in der Richtung vom Radial- zum Ulnarrand und in jener von der Beuge- zu der Streckseite. (S. Tafel XIV, Fig. D und E.) Eine nicht minder klare Uebersicht über die Gruppirung der Weichgebilde und der Knochen ergeben auch die Querdurchschnitte, wie sie in Taf. XV, Fig. D, E, F dargestellt sind.

Die acht Knochen der Handwurzel reihen sich so aneinander, dass mehrere zusammen sowohl durch ihre gegenseitige feste Verbindung, als auch durch die Ergänzung ihrer Gelenkflächen eine Einheit bilden und mehrere zusammen Einen Knochen repräsentiren. So vereinigen sich die drei ersten Carpalknochen: das *Os naviculare, lunatum* und *triquetrum* in der transversalen Richtung so fest, dass sie nach aufwärts eine convexe Gelenkfläche zur Articulation mit dem Vorderarme und in gleicher Weise an ihren Digitalflächen eine wellenförmige convex-concave Articulationsfläche zur Aufnahme der vier Knochen der zweiten Reihe der Handwurzel bilden. In Folge der geringgradig-beweglichen Vereinigung in querer Richtung erlangen die Carpalknochen einen höheren Grad von Elasticität, als dies bei der Verschmelzung mehrerer zu einem Knochen der Fall wäre.

Sowohl die *Ligamenta carpi dorsalia*, als auch die *volaria* und *interossea* sind in der queren Richtung sehr straff angespannt, während sie zwischen der ersten und zweiten Knochenreihe in dem Verhältniss lose sind, als es der Grad der Bewegung erfordert. Das Erbsenbein articulirt als Sesamknochen mit der ebenen volaren Gelenkfläche des *Os triquetrum* und wird durch eine lockere, aber starke Kapsel fixirt.

Die vier Handwurzelknochen der zweiten Reihe bilden ebenso

wie die drei der ersten Reihe ein Ganzes, indem die aneinander grenzenden ebenen Flächen und die straff gespannten dorsalen und volaren Bänder nur eine unbedeutende Verschiebung ermöglichen. Auch bei der Betrachtung des *Os multangulum majus* und *minus*, des *Os capitatum* und *hamatum* könnte man die Vermuthung hegen, diese vier Stücke würden eben so gut ihre Aufgabe erfüllen, wenn sie aus einem einzigen Knochen gebildet wären. Würde dies letztere der Fall sein, so fehlten der Handwurzel die elastischen Eigenschaften, welche durch die straffen Gelenke zwischen den einzelnen Handwurzelknochen gegeben sind, gänzlich. Auf diesen feinen geringgradigen Bewegungen im Verein mit den ausgiebigen Excursionen einzelner Handknochen beruht in erster Reihe die grosse Leistungsfähigkeit der Hand. Festigkeit und Freiheit der Bewegung sind so bewunderungswürdig auf die einzelnen Abtheilungen vertheilt, dass die menschliche Hand in mechanischer Hinsicht als einer der interessantesten Körperabschnitte erscheint.

Das *Os multangulum majus* prominirt radialwärts ziemlich stark und trägt mit seiner sattelförmigen Gelenkfläche den Mittelhandknochen des Daumens, welcher sich an ihm um zwei sich kreuzende Achsen bewegt. Seine obere Seite vereinigt sich mit dem *Os naviculare* in gleicher Weise wie das *Os multangulum minus*. Beide nehmen vereint den Wellenberg des Kahnbeines ein. Mit dem kleinen vieleckigen Knochen verbindet sich der Mittelhandknochen des Zeigefingers, und zwischen beiden ist nur eine geringe Verschiebung möglich. Das Kopf- und Hakenbein ergänzen sich auch gegenseitig und bilden zusammen einen rundlichen Kopf, welcher sich in die Aushöhlung des Kahn- und Mondbeines einlegt. Die beiden Reihen der Carpalknochen können zueinander ausgiebige Verschiebungen ausführen; dagegen ist der Mittelhandknochen des Mittelfingers mit dem Kopfbein und der des Ring- und kleinen Fingers mit dem Hakenbein straffgelenkig vereinigt. Nur darf nicht übersehen werden, dass die Beweglichkeit des *Metacarpus digiti minimi* grösser ist, als die der Mittelhandknochen der drei übrigen Finger.

Betrachtet man den Längsschnitt der Hand, welcher durch den Radius und den Mittelfinger ausgeführt wurde (Taf. XIV, Fig. D und E), so übersieht man die verschiedenen Arten der Gelenke vom Vorderarme an bis zu dem Nagelglied.

Während das Hand- und Handwurzelgelenk hochgradige Beuge- und Streckbewegung zulassen, zeigen sich die Carpo-metacarpal-Gelenke mit ihren ebenen Gelenkflächen als fast starre Amphiartrosen, so dass bei dieser festen Vereinigung der vier Mittelhandknochen mit dem Wurzel-

knochen der zweiten Reihe die Beugung und Streckung der Hand zwei Gelenken: dem Radio-carpal- und dem Carpalgelenk übertragen ist.

In diesen beiden Gelenken findet auch Ab- und Adductionsbewegung der Hand mit geringgradiger Rotation statt, woran die straffen Gelenke zwischen den in querer Richtung aneinandergrenzenden Carpalknochen mit geringgradiger Verschiebung betheiligt sind.

Die Mittelhandknochen der Finger mit ihren theilweise keilförmig gestalteten Basaltheilen verbinden sich nicht nur gelenkig mit den Handwurzelknochen, sondern auch untereinander zu straffen Gelenken. Die in der Mitte etwas dünnen *Ossa metacarpi* schliessen die *Spatia interossea* zwischen sich ein, welche durch Aufnahme der kleinen *Musculi interossei* erfüllt sind. Obgleich die Capitula dieser Knochen dicker sind, als ihre Körper, erreichen sie sich doch nicht vollständig, sondern ihre Abstände voneinander entsprechen der Dicke der Gelenkkapsel und je zweier *Musculi interossei*.

Der Bandapparat der Handwurzel und der Mittelhand ist bezüglich seiner Stärke, Straffheit oder Schlaffheit dem Grade der Bewegung ebenso angepasst, wie bei allen übrigen Gelenken des Körpers, nur finden sich hier an bestimmten Stellen noch besondere straff angespannte Befestigungsbänder, die in den Knochenspalten Aufnahme finden und die nur an Durchschnitten zur Ansicht gebracht werden können. (S. Fig. D, Taf. XIV und Fig. E, Taf. XV.)

Von Synovialkapseln im strengen Sinne des Wortes kann man an der Handwurzel und Mittelhand nicht bei allen Gelenken sprechen. Man versteht jedoch unter denselben die Synovialstreifen, welche verschieden gross nach dem Grade der Beweglichkeit zwischen je zwei Knochen angebracht sind. Wenn man den Vorderarm mit in Betracht zieht, so befinden sich an der Handwurzel und den angrenzenden Knochen sieben Synovialkapseln. Die erste umschliesst das *Capitulum ulnae* und den Radius, d. h. die *Articulatio radio-ulnaris inferior*. Die zweite umgibt den Radius und den Meniscus an der Ulna einerseits und die drei Carpalknochen der ersten Reihe: das *Os naviculare, lunatum* und *triquetrum*, anderseits. Die dritte gehört dem *Os triquetrum* und *Os pisiforme* an. Die drei Knochen der ersten Reihe und die vier der zweiten werden durch die vierte Synovialkapsel vereinigt; dieselbe ist jedoch gegen die Carpo-metacarpal-Gelenke nicht abgeschlossen, sondern communicirt mit denselben zwischen dem *Os multangulum minus* und *Os capitatum*. Der Daumen wird am *Os multangulum majus* durch die fünfte Kapsel eingelenkt. Der Mittelhandknochen des Zeige- und Mittelfingers mit dem *Multangulum minus, Capitatum* und einem schmalen Rande des *Multangulum majus* besitzen die sechste, und

das *Os hamatum* mit den zwei angrenzenden Mittelhandknochen des Ring- und kleinen Fingers erhalten die siebente Synovialkapsel. Die Gelenkspalten zwischen den Basen der vier Mittelhandknochen der Finger stehen mit den Carpo-metacarpal-Gelenken in Communication.

Die *Ligamenta carpi interossea* treten als quer angeordnete kurze Bandstreifen in den Spalten zwischen dem Kopfbein einerseits und dem *Multangulum minus* und *Hamatum* anderseits auf, mit dem Unterschiede, dass die Bandstreifen zwischen Kopf und Hakenbein volarwärts und jene zwischen Kopf und kleinem vieleckigen Bein in der Mitte der Spalten angebracht sind.

Die fibrösen Kapseln sind nur an einzelnen Gelenken vorhanden, an anderen reihen sich aussen an die Synovialhäute nur accessorische Bandstreifen an.

Eine *Capsula fibrosa* kann man nur an der eigentlichen *Articulatio carpi*, an jenem Gelenk zwischen erster und zweiter Knochenreihe, dann am Erbsenbein und an dem Sattelgelenk des Daumens darstellen; allen übrigen Gelenken fehlt eine starke fibröse Kapsel, denn dieselben besitzen nur stellenweise scharf abgegrenzte Bänder.

Die *Ligamenta carpi volaria* sind nicht so bestimmt von einander geschieden, als die Bänder an der Dorsalfläche. An der *Articulatio radiocarpalis* sieht man zunächst zwei Bänder: das *Lig. volare articulationis manus obliquum* und *rectum*. Das erstere entsteht breit am Radius und läuft schief gegen den Carpus, wo es sich nicht nur an drei Knochen der ersten, sondern auch, diese theilweise überspringend, an die der zweiten Reihe anheftet.

Das *Lig. volare articulationis manus rectum* nimmt mehr innen an der Volarfläche des Radius seinen Ursprung und heftet sich, an das erstere angrenzend, an dem Mond- und dreiseitigen Bein, sowie als *Lacerti adscititii* an dem Knochen der zweiten Reihe fest. Die einzelnen Handwurzelknochen sind durch querverlaufende Bänder — *Ligamenta carpi volaria* — fest miteinander vereinigt, und zwar zeigen sie sich an den Knochen der ersten Reihe etwas weniger straff angespannt, als an denen der zweiten Reihe. An letzterer gehen Faserzüge vom *Os multangulum majus* bis zum *Os hamatum*. Arnold führt dieselben als *Ligamenta jugalia* auf. In diese Bänder greifen die in die Tiefe gehenden Fasern des *Lig. carpi transversum* theilweise ein.

Die vier *Ligamenta carpo-metacarpea volaria* gelangen von den Knochen der zweiten Reihe zu den Basen der Mittelhandknochen. Sie zeigen sich minder stark entwickelt als die *Ligamenta basium metacarpi volaria*, welche mit Ausnahme des *Metacarpus* des Daumens von einer

Basis zur andern gehen und stärker entwickelt sind, als die vorhergehenden. Zu ihnen gesellt sich ein starker Faserzug, der als *Ligam. piso-carpeum* vom Erbsenbein zur Basis des Mittelhandknochens reicht und selbst mit einem Zug, welcher sich um den Haken des *Os humatum* herumschlingt, den dritten und vierten Mittelhandknochen erreicht und der als *Lacertus reflexus* bekannt ist. Da nach meiner Auffassung die Sehne des *Flexor carpi ulnaris* nicht am *Os pisiforme* endet, so können das oben erwähnte Band und diese seine Schenkel als Ansatzstellen genannten Muskels betrachtet werden.

Die *Ligamenta carpi dorsalia* zerfallen ebenso, wie die an der Volarfläche in Bänder an der *Articulatio radio-carpalis, Ligamenta carpi dorsalia* und *carpo-metacarpea dorsalia.* Das Verstärkungsband der Synovialkapsel am eigentlichen Handgelenke ist straff und geht als *Lig. rhomboideum* schief ulnarwärts und setzt sich am Mond- und dreiseitigen Bein fest.

Die *Ligamenta carpi dorsalia* sind von einer besonderen oberflächlichen Schichte — *Membrana transversa* — welche nicht immer scharf begrenzt ausgebildet ist, gedeckt. Die accessorischen einzelnen Bänder gelangen in vorwiegend querer Richtung von einem Handwurzelknochen zum andern, und an der zweiten Reihe greifen in sie die *Lig. carpo-metacarpea dorsalia* ein. Diese sowohl, als die vorgenannten sind so straff angespannt, dass sie nur einen geringen Grad von Bewegung gestatten. Sie gelangen von den dorsalen Flächen der zweiten Reihe zu den Basen der Mittelhandknochen, an denen sie in die *Ligamenta basium metacarpi dorsalia* eingreifen. Hier ist auch der Mittelhandknochen des Daumens durch ein Querband an die Basis des *Metacarpus indicis* fixirt.

Was die sog. *Ligamenta lateralia* der Radial- und Ulnarseite des Carpus anlangt, so zeigen dieselben keine wesentliche Verschiedenheit von den dorsalen und volaren Bändern. Unter ihnen ist als ein besonders stark entwickeltes Band hervorzuheben, das *Ligamentum rotundum ulnare articulationis manus,* welches vom Griffelfortsatze der Ulna ausgeht und nach dem *Os pisiforme* und *triquetrum* ausstrahlt. Die Fasern, welche gegen den zuletzt genannten Knochen sich begeben, führt man auch als *Lig. radiatum* auf. Die Bänder der Radialseite unterscheiden sich von einander dadurch, dass jenes zwischen *Processus styloideus radii* und dem Kahnbein angebrachte schlaff, und das vom Kahnbein zum grossen vieleckigen Beine gehende straffer gespannt und schwächer ist. —

Die *Musculi interossei* füllen die Zwischenräume der Mittelhandknochen vollständig aus. Da der erste bis dritte Finger je zwei Zwischen-

knochenmuskeln besitzen und der kleine Finger nur einen, so ergibt sich die Siebenzahl für die vier Finger. Henle rechnet jedoch den kleinen Muskel, welcher von Bischoff als medialer Kopf des *Flexor brevis* beschrieben wurde, auch zu den *Musculi interossei* und zählt demnach acht derselben. Wenn man für die Bezeichnung der in Frage stehenden Muskeln die Function massgebend sein lässt, so muss man sagen, dass jedes Grundglied, vom Daumen bis zum kleinen Finger, einen *Abductor* und einen *Adductor* besitzt, welche, in Gemeinschaft mit den Beugern und Streckern, auch drehend auf die Finger einwirken können.

Auf Grund der verschiedenartigen Ursprünge hat man die *Musculi interossei* in vier äussere und drei innere unterschieden. Die äusseren Zwischenknochenmuskeln oder *Adductores* sind doppelköpfig, indem sie von den einander zusehenden Flächen der Mittelhandknochen entspringen und an dem *Dorsum manus* allein sichtbar sind. An den Grundgliedern der Finger nehmen sie so Ansatz, dass der Mittelfinger radial- und ulnarwärts, der Zeigefinger radial- und der Ringfinger ulnarwärts von ihren Sehnen eingenommen werden. Nach dieser Art des Ansatzes der *Musculi interossei* müssen sie die Grundglieder des Zeige- und Ringfingers vom Mittelfinger abziehen und das des Mittelfingers radial- und ulnarwärts bewegen.

Die drei *Musculi interossei interni* gesellen sich volarwärts zu den übrigen. Sie nehmen von dem zweiten, dritten und vierten Mittelhandknochen ihren Ursprung, so dass sie sich zwischen die vier äusseren einschieben. Die Anheftung des ersten befindet sich an der ulnaren Seite des Zeigefingers, die des zweiten und dritten an den radialen Seiten des Ring- und des kleinen Fingers. In Folge dieses Ansatzes werden die drei *Interossei interni* zu Adductoren der genannten Finger, welche gegen den Mittelfinger bewegt werden. Die Zwischenknochenmuskeln setzen sich aber nicht nur an die Grundphalanx, sondern mittelst aponeurotischer Fascikel, welche mit den Sehnen der Extensoren verschmelzen, an das zweite Fingerglied fest und werden hiedurch zu Streckern desselben.

Die Innervation der *Musculi interossei externi* und *interni* wird vermittelt durch den *Ramus profundus nervi ulnaris*, dessen Durchschneidung Lähmung aller kleinen Handmuskeln vom kleinen Finger bis zu den beiden Köpfen des *Adductor pollicis* und dem innern Kopf des *Flexor pollicis brevis* zur Folge hat.

Die Finger.

Als die geübtesten Tast- und Greiforgane des Menschen zeigen die dreigliederigen Finger an der äusseren Haut, besonders an der Volarfläche, Reihen zierlich angeordneter regelmässiger Erhebungen, welche durch die Papillen hervorgerufen sind. In inniger Beziehung zu den Fingern als Tastorgane stehen auch die sensibeln Nerven, die sich an keiner Körperstelle von gleich grosser Ausdehnung so stark entwickelt zeigen, als an ihnen. Zu Greifapparaten werden die Finger dadurch, dass zwei verschiedene Formen von Gelenken zugegen sind. Mittelst der nicht sehr freien Arthrodie führen sie auf der Mittelhand allseitige Bewegungen aus, während die einzelnen Phalangen unter sich durch zwei Charniergelenke verbunden sind, welche nur Beugung und Streckung gestatten. Mit Hilfe der scharfkantigen festen Nägel wird die Leistungsfähigkeit der Finger als Greiforgane bedeutend erhöht.

Volarseite der Finger. Unter der sehr gefässreichen äusseren Haut ist volarwärts ein viel stärkeres Fettlager angebracht, als an dem Rücken des Fingers. Die physiologische Bedeutung des Fettes als elastische Unterlage an den Beugeflächen der Finger spricht sich darin aus, dass selbst bei hochgradigem Schwund des Fettes an anderen Körpertheilen dasselbe hier, besonders an den feintastenden Fingerspitzen, nicht gänzlich schwindet, obschon der Lymphgefässreichthum an diesen Stellen eine bekannte Thatsache ist. Die grösseren Gefäss- und Nervenstämmchen nehmen in dem Fette, welches man als subcutanes bezeichnen muss, ihre Lage. Nachdem die *Arteriae digitales communes*, sich theilend in die *Rami digitales volares*, unter der *Fascia palmaris* hervorgetreten sind, nehmen sie volarwärts an der radialen und ulnaren Seite der Finger ihren Verlauf. Während sie gegen die Fingerspitze hinziehen, geben sie nicht nur Zweige an die Beugefläche, sondern auch an die Rückseite und die Gelenke ab. Eigenthümlich sind die reichen Anastomosen an den Fingerspitzen, so dass eine mehrfache Bogenbildung entsteht, welche, wie Corrosionspräparate gelehrt haben, zur Categorie der Wundernetze gestellt werden dürfen. Die Quantität des Blutes, welche zu den Fingern gelangt, ist, trotz des Mangels an contractiler Muskelsubstanz, sehr gross.

Die Venen der Beugeseite stellen Netze dar, welche nicht genau dem Laufe der Schlagadern folgen, sondern nur stellenweise dieselben paarig umrahmen. Die stärkeren Zweige, die an den Grundgliedern aus den Netzen entstanden sind, wenden sich grösstentheils gegen den Hand-

rücken. Einzelne schwache Zweige laufen in der Volarfläche der Hand weiter.

Die relativ sehr starken Nerven stammen aus dem *N. medianus* und *ulnaris*. Die typische Anordnung weist dem Medianus sieben Zweige: für den Daumen, Zeige- und Mittelfinger je zwei und für den radialen Rand des Ringfingers einen; dem Ulnaris drei: für den kleinen zwei und den ulnaren Rand des Ringfingers einen zu. Durch die Anastomose zwischen den beiden Nerven erhält der Ringfinger auch am radialen Rand Zweige vom Ulnaris. Die Nervenzweige nehmen ihren Verlauf bei den Gefässen, nur liegen sie oberflächlicher und mehr einwärts gegen die Finger gerückt. Ihre Darstellung gelingt sehr leicht bis zu den Fingerspitzen, und an allen Stellen begegnet man den Vater'schen Körperchen, welche als etwas glänzende, ovale Gebilde an feinen Fasern hängen. An den Gelenknerven, die als ziemlich starke Zweige paarig zu jedem Gelenke treten, hängen Gruppen von Vater'schen Körperchen. Sie werden in Lücken, unter und neben den Sehnen von Fett umgeben, eingeschlossen.

Die Sehnen an der Beugeseite bestehen aus den Enden des *Flexor digitorum communis sublimis* und *profundus*. Die Sehne des oberflächlichen Beugers ist dünn und platt. Sie theilt sich entsprechend der ersten Phalanx, und nach Bildung einer Spalte zum Durchtritt der Sehne des tiefen Beugers findet eine Wiedervereinigung und dann Anheftung an der Basis des zweiten Gliedes statt. Nachdem die Sehne des tiefen Beugers durch die Spalte des oberflächlichen hindurch getreten ist, heftet sie sich an die Basis des Nagelgliedes fest, so dass durch diese Anordnung der Sehnen das Nagelglied weniger kräftig erscheint, als die zweite Phalanx, an welcher die Wirkung der beiden Sehnen bis zu einem gewissen Grade zur Geltung gelangt.

Die Sehnen sind an den Fingern von Scheiden umgeben, welche, in sich abgeschlossen, bis gegen die Mittelhandknochen reichen, wo sie ebenso, wie an den Nagelgliedern, blind endigen und nur äusserst selten mit den Sehnenscheiden der Hohlhand in Communication stehen.

In geringem Grade werden die Sehnen fixirt durch Faserzüge — *Tenacula s. vincula tendinum* — welche, gleichzeitig Träger der Sehnengefässe darstellend, von der Knochenseite der Sehnenscheide entspringen, und in die Sehne selbst übergehen. Sie sind ebenso glatt und mit Synovialzotten versehen, wie die Scheide selbst, welche die Sehnen überkleidet.

Die Fixirungs- oder Haftbänder der Sehnen umgeben die Schleimscheiden so, dass der Kanal für die Sehnen zum Theil vom Knochen, zum Theil von den Haftbändern selbst gebildet wird. Ihre ungleiche Grösse und

die verschiedene Richtung der verstärkten Faserzüge ist der Grund für die Bezeichnung: *Ligamenta vaginalia, annularia, cruciata* und *obliqua.*

Dorsalseite der Finger. Hier zeigt sich die Haut minder dick und das subcutane Fettgewebe viel schwächer entwickelt, als volarwärts, wesshalb auch die Formen der Knochen und die der Gelenke äusserlich sichtbar werden. Während wir an der Beugeseite nur einfache Furchen, welche den Gelenkhöhlen entsprechen, in der Hohlhand wahrnehmen, zeigen sich an den Fingerrücken quere Falten bei der Streckung, hervorgerufen durch die starke Dehnung der Haut bei der Beugung.

Die Arterien und Nerven finden sich an der Streckseite schwach ausgebildet; nur die Venen zeigen eine stärkere Entwicklung als volarwärts.

Die Schlagadern — *Rami digitales-dorsales* — sind theilweise Fortsetzungen der *Arteriae interosseae dorsales,* welche nur bis zum zweiten Glied reichen; theilweise stammen sie von den Volarästen.

Die Venen sind an allen Gliedern stark ausgebildet. Sie bilden Netze, aus denen sich die Zwischenknöchelstämmchen entwickeln, welche, nach Aufnahme der Volarzweige, in das Venennetz des Handrückens einmünden.

Die sensibeln Nerven der Finger sind fünf Zweige vom *Ramus dorsalis nervi radialis* und fünf Zweige vom *Ram. dorsalis nervi ulnaris.* Der Mittelfinger bildet die Grenzmarke der Verbreitungsgebiete beider Nerven. Sein ulnarer Rand erhält den Zweig vom Ulnaris, und der radiale vom *N. radialis.* Der Verbreitungsbezirk dieser Nerven reicht nur bis zum zweiten Glied, so dass die Enden der Finger mit Einschluss der Nägel ihre Empfindungsnerven von den volaren Fingerzweigen beziehen, eine Anordnung, welche in auffallender Weise zur Wahrnehmung gelangt, wenn bei Verwundungen am Ober- oder Vorderarm die eine oder andere Nervenbahn durchschnitten wird. Auch die Gelenke erhalten von den Dorsalästen ihre Zweige.

Die Sehnen an der Streckseite sind die platt ausgebreiteten Enden des *Extensor digitorum communis,* des *Extensor indicis proprius* und des *Extensor digiti minimi proprius.* Sind dieselben an der *Articulatio metacarpo-phalangea* angekommen, so treten sie mit den Gelenkkapseln in Zusammenhang und dann verstärken sie sich an den beiden Rändern durch Hinzutritt der Sehnen der *Musculi lumbricales* und der *interossei.* Dem etwas convexen Grundglied angeschmiegt, gelangt die Sehne gegen das Mittelglied, wo eine Theilung in drei Schenkel stattfindet. Der mittlere Schenkel steht in Verbindung mit der Gelenkkapsel und heftet sich an die Basis des zweiten Gliedes fest, während die beiden

seitlichen Schenkel neben an dem Gelenke vorübergehen, um, auf dem Rücken des zweiten Gliedes vereinigt, an der Basis des Nagelgliedes Ansatz zu finden. Auch die Kapsel des letzten Phalanxgelenkes wird durch die Strecksehne gespannt.

Die Knochen und Gelenke der Finger.

Die länglichen Grundglieder bilden mit ihren kleinen ausgehöhlten Basen, welche mit den grossen abgerundeten *Capitula metacarpi* in Verbindung treten, freie Gelenke, in denen neben der hochgradigen Beugung und Streckung auch beschränkte Ab- und Adductionsbewegungen und Rotation ausgeführt werden können. Die letzten drei Bewegungsformen finden nur statt im gestreckten Zustande, wenn die starken Seitenbänder etwas erschlafft sind.

Die drei Fingerglieder unterscheiden sich in formeller Hinsicht in mehreren Beziehungen von einander. Abgesehen von ihrer Grössen-Differenz ist die Art ihrer gelenkigen Vereinigung für die Leistungsfähigkeit der Finger von grosser Bedeutung.

Die Adduction, Abduction und Rotation des ersten Fingergliedes an dem Mittelhandknochen ist eine verhältnissmässig beschränkte Bewegungsform, verglichen mit der hochgradigen Beugung und Streckung. Eine an der Volarseite stark entwickelte, an einzelnen Fingern mit Sesambeinen durchsetzte Synovial- und fibröse Kapsel umgeben die beiden Knochen ziemlich lose, so dass man sie durch einen Zug, welcher grösser ist als der Druck der Atmosphäre auf das Gelenk und die elastischen und Muskelkräfte an diesem, mit knackendem Geräusche etwas von einander entfernen kann. Zwei accessorische Bänder unterstützen die Kapsel an der radialen und ulnaren Seite des Gelenkes. Mit der Volarfläche der Kapsel stehen Züge der *Fascia palmaris* in Zusammenhang, so dass hiedurch, wie durch die *Ligamenta capitulorum transversaria*, eine bedeutende Verdickung an denselben entsteht.

Die Grundglieder der Finger, welche an der Volarfläche rinnenartig ausgehöhlt und an der Dorsalseite leicht convex gestaltet sind, vereinigen sich mittelst ihrer rollenförmigen Gelenkköpfchen mit den Basen der Mittelglieder zu Charniergelenken. Die Rolle des Grundgliedes gestattet die Beugung in hohem Grade, während die Streckung eingestellt ist, wenn der Finger seine gerade Richtung nur wenig überschritten hat. Die Synovial- und fibröse Kapsel, welche die Knochen vereinigen, sind minder stark als an den Metacarpo-phalangeal-Gelenken. Beide stehen in Zusammenhang

mit den Strecksehnen und den *Vincula* der Beugesehnen, welche spannend auf dieselben einwirken können.

Stark entwickelte und straff gespannte *Ligamenta lateralia* befestigen sowohl die Metacarpo-phalangeal-Gelenke, als auch die Interphalangeal-Gelenke auf beiden Seiten.

Das zweite Phalangealgelenk weicht in seiner anatomischen Anordnung nur insofern von dem ersten ab, als die geringere Grösse seiner Gelenkflächen die Beugebewegung früher einstellt, als im ersten Gelenk.

TOPOGRAPHISCH-CHIRURGISCHE

ANATOMIE DES MENSCHEN

von

Dr. RÜDINGER,
Professor an der Universität in München.

VIERTE ABTHEILUNG.

Die Beckengegend und die untere Extremität.

MIT ZEHN TAFELN

ENTHALTEND SECHSUNDDREISSIG FIGUREN

IN LICHTDRUCK VON MAX GEMOSER UND FÜNF HOLZSCHNITTEN.

STUTTGART.
VERLAG DER J. G. COTTA'SCHEN BUCHHANDLUNG.
1878.

Buchdruckerei der J. G. Cotta'schen Buchhandlung in Stuttgart.

Inhaltsverzeichniss des Textes.

Vierte Abtheilung.

(Erste Hälfte.)

Die Beckengegend.

	Seite
Topographie der Niere, der Nebenniere und des Harnleiters	3
Topographie der Beckenregionen	10
A. Das knöcherne Becken	10
I. Die einzelnen Beckenknochen	10
II. Die Verbindungen derselben	16
III. Die *Cavitas pelvis*	20
IV. Beckenaxe und mechanische Construction des Beckens	24
V. Seine Geschlechtsdifferenzen	26
B. Die Dammgegend *(Regio perinei)*	28
Die fetthaltige Bindesubstanz in der Umgebung der Beckenfascien und der Beckeneingeweide	34
Die Muskeln der Dammgegend	36
a. Die Muskeln der männlichen Dammgegend	36
b. Die Muskeln der weiblichen Dammgegend	39
Die Muskeln, Gefässe und Nerven der Beckenwände	41
a. Gefässe und Nerven der hinteren und seitlichen Wand der Beckenhöhle	42
b. Die Gefässe und Nerven des Dammes	45
Topographie der Eingeweide der Beckenhöhle	48
I. Topographie der Harnblase und Harnröhre	48
A. Die männliche Harnblase und Harnröhre	48
Die männliche Harnröhre	53
Die *Pars prostatica urethrae*	55
Die *Pars membranacea s. Isthmus urethrae*	58
Pars cavernosa urethrae	60
Die Schwellkörper des Penis	62
Gefässe und Nerven des Penis	64
Hodensack, Hode und Samenstrang	67
Der Hodensack	70
Der Hode	72
Der Nebenhode	74
Die Gefässe des Hodens	76
Der Samenstrang	78
II. Topographie der weiblichen Geschlechtsorgane	80
Topographie der Eierstöcke bei Erwachsenen	81
Die Gewebselemente der Eierstöcke	83
Der Eileiter *(Oviductus s. Tuba Fallopii)*	85
Die Gebärmutter	87
Befestigung und Lage derselben	88
Ihr Bau	92
Die Vagina	97
Deren Structur	98
Veränderungen derselben während der Schwangerschaft	100

	Seite
Topographie der äusseren weiblichen Geschlechtsorgane	101
Der Scheidevorhof und die Clitoris	101
Topographie der Clitoris, des Bulbus vestibuli und der Cowper'schen Drüsen	103
Die Bulbi vestibuli und die Cowper'schen Drüsen	105
Die weibliche Harnröhre	107
Topographie des Mastdarmes	109
a. Die Topographie desselben im Allgemeinen	109
b. Im Besondern	110
Die Pars analis desselben	111
Die Gefässe und Nerven der Beckeneingeweide	115
Die Nerven der Beckenorgane	118
Anhang.	
Die Herausnahme der Harn- und Geschlechtsorgane	121
a. Herausnahme der männlichen	121
b. Herausnahme der weiblichen	122

Vierte Abtheilung.

(Zweite Hälfte.)

Die untere Extremität.

	Seite
Allgemeine Uebersicht	125
Die Regio coxae	126
1. **Die Gesäss- oder laterale hintere Beckengegend** *(Regio glutaea)*	126
Die Gefässe und Nerven der Gesässgegend	129
2. **Die Unterleistengegend** *(Regio subinguinalis)*	130
a. Deren superficielle Lagen	131
b. *Fascia lata* und *Fossa ovalis Canalis cruralis*, *Septum crurale*, *Ligamentum Gimbernati* etc.	134
c. Muskeln, Gefässe etc. im Schenkelring und die *Hernia cruralis*	136
Eine weitere Beziehung für die Cruralhernie	137
3. **Das Hüftgelenk**	139
Die Oberschenkelgegend *(Regio femoralis)*	140
a. Deren Bedeckungen und *Fascia superficialis*	145
b. *Fascia lata* der mittleren Schenkelregion	145
c. Musculatur der Streckseite	146
d. Die Gefässe und Nerven der Extensoren	147
Die Beuge- und Adductorenseite am Oberschenkel	148
Ihre Musculatur	150
Nerven und Gefässe der Beugeseite des Oberschenkels	150
Vom Oberschenkelknochen *(Os femoris)*	151
Topographie der Kniegelenkgegend *(Regio genu)*	153
A. Die Kniekehle oder Kniebeuge *(Fossa poplitea)*	154
B. Die Streckseite des Kniegelenkes	154
C. Das Kniegelenk	159
Die Topographie des Unterschenkels	161
a. Die Streck- und Beugeseite des Unterschenkels	165
b. Die Knochen und das *Ligamentum interosseum* des Unterschenkels	166
Die Topographie des Fusses	172
I. Der Fussrücken	173
II. Die Fusssohle	174
III. Die Knochen und Gelenke des Fusses im Allgemeinen	178
IV. Die Verbindungen der Knochen und die Articulationen des Fusses im Besonderen	184

VIERTE ABTHEILUNG.

(ERSTE HÄLFTE.)

DIE BECKENGEGEND.

Die Topographie der Niere, der Nebenniere und des Harnleiters.

Bei der Betrachtung der Topographie der Bauchorgane wurde der Lage der Nieren, der Nebennieren und der Harnleiter nicht gedacht, obschon die Abbildungen nach Flächenansichten und Horizontal-, Sagittal- und Frontalschnitten von Erwachsenen und Neugeborenen, welche der Abtheilung I und II dieses Buches beigegeben sind, und auf welche hier verwiesen werden muss, die topographischen Beziehungen zu den Bauchorganen übersehen lassen.

Drängt man die Dünndarmschlingen an einer vorn eröffneten Bauchhöhle bei nach oben gehaltener Leber nach rechts oder links aus der Bauchhöhle heraus oder entfernt man die ersteren vollständig von ihrer Anheftungsstelle an der Wurzel des Gekröses, so sieht man hinter dem parietalen Theil des Bauchfelles in den beiden Lendenregionen neben der Wirbelsäule die mit ihren längsten Durchmessern schief gestellten Nieren liegen.

Auch nach Entfernung der hintern Bauchwand mit Einschluss der Lendenwirbel, wie es in der Abbildung Taf. IV, Fig. A dargestellt ist, wird die Topographie der Nieren klar übersehen. Mittels dieser Tafel erkennt man, dass ihr oberes Ende der Medianebene viel näher steht, als das untere, daher denn auch die Sagittaldurchschnitte durch die Gegenden, wo die Nieren liegen, nicht den ganzen Höhendurchmesser, sondern nur einen schiefen Schnitt durch die Niere ergeben. Die Nieren entsprechen dem zwölften Brust- und ersten bis dritten Lendenwirbel, die rechte etwas leichtere, wird durch die voluminöse Leber tiefer herangedrückt als die linke.[1] Der Einschnitt — *Hilus renalis* — zum Ein- und Austritt der

---

[1] Das untere Ende der rechten Niere habe ich oft in der Höhe des vierten Lendenwirbels, das der linken in der Höhe des Knorpels zwischen dem dritten und vierten gefunden, wie denn eine sehr verschiedene Höhenlage der beiden Nieren beobachtet werden kann.

Gefässe, der Nerven und des Nierenbeckens ist nach innen und unten gerichtet, und diese erwähnten, zur Niere in Beziehung stehenden Gebilde haben für ihre Fixation eine wesentliche Bedeutung. Wollte man annehmen, dass das Bauchfell zur Befestigung der Nieren allein beitrage, so darf nicht übersehen werden, dass bei starker Fettablagerung die *Capsula adiposa* sich zwischen dasselbe und die Niere so eindrängt, dass letztere unschwer vom Bauchfell getrennt und aus der Fettkapsel leicht ausgeschält werden kann.

Während die vordere convexe Nierenfläche sich lose mit dem *Peritoneum parietale* durch Zellstoff verbindet, ist die hintere mehr ebene Fläche an dem *Musc. quadratus lumborum* und an der *Pars vertebralis* und *costalis* des Zwerchfelles angeheftet. Der convexe laterale Rand muss in Folge der Schiefstellung ihres längsten Durchmessers etwas nach aufwärts gerichtet sein. Die verschiedenen Beziehungen der beiden Nieren zu den angrenzenden Organen machen es erforderlich, jede gesondert zu betrachten.

Die **rechte Niere** befindet sich unter und hinter der Leber, welche die *Impressio renalis* von ihr erhält. Betrachtet man die Abbildung von dem Horizontalschnitt B auf Tafel XIV und Tafel IV der Abtheil. I und II, so wird es klar, dass die Niere mit einem Theil ihres oberen Endes rückwärts an die Leber angrenzt. Ist auch auf der zuletzt angeführten Tafel eine hypertrophirte Leber dargestellt, so haben doch andere Durchschnitte von Bauchhöhlen mit ganz normalen Organen ergeben, dass beim Erwachsenen und Neugebornen die Leber theilweise vorn an der Niere anliegt. An dem oberen inneren Ende schiebt sich zwischen die Niere und die Leber die Nebenniere so ein, dass sie kappenartig mit einer nach abwärts gerichteten Concavität auf dem oberen Nierenende aufsitzt. Sehr klar wird auch die Lage der relativ grossen Nebenniere der Neugebornen aus Tafel XII A und B erkannt.

Wie schon erwähnt wurde, grenzt rückwärts an die rechte Niere der *Quadratus lumborum*, und höher oben lateralwärts der dünne Rippentheil des Zwerchfelles an. Letzterer vermag einerseits eine geringgradige Verschiebung der Niere hervorzurufen, und anderseits reicht der complementäre Raum des Brustfelles so weit zwischen Thorax und Zwerchfell herab, dass er in der Höhe des oberen Endes der Niere steht und von dieser aus Perforationen nach dem Pleurasack hin stattfinden können. An der vorderen Fläche und dem äusseren Rand der rechten Niere befindet sich ferner das aufsteigende *Colon* und auch dessen *Flexura coli dextra*, und letztere liegt so dicht an, dass zuweilen selbst an ihr ein Eindruck von der convexen Niere hervorgerufen wird. Ausserdem liegt vorn und einwärts an der rechten Niere das *Duodenum*, indem dessen

Pars descendens vor der rechten Niere nach abwärts zieht und daher an ihrem unteren bauchfellfreien Ende von der rechten *Regio lumbalis* her zugänglich wird. Braune hat im Jahre 1875 an der Leiche den Nachweis geliefert, dass man den Zwölffingerdarm an der genannten Region ohne Verletzung des Bauchfelles erreichen kann. Aber nicht nur das *Colon ascendens* und die *Pars descendens duodeni* stehen mit der Niere in Contact, sondern auch die in der *Regio lumbalis dextra* beweglich gelagerten Dünndarmschlingen, welche nur durch das parietale Blatt des Bauchfelles und die *Capsula adiposa* von ihr getrennt sind. An dem Horizontalschnitt Taf. XIV, B ist auch sichtbar, dass das obere Ende der rechten Niere von dem Anfangstheil der *Bursa omentalis* und der unteren Hohlvene nur einen ganz geringen Abstand hat.

Die Beziehung der rechten Niere zur zwölften und elften Rippe ist der Art, dass sie oft vor diesen beiden, und zuweilen nur vor der zwölften allein liegt.

Dringt man in der *Regio lumbalis dextra* am lateralen Rand des *Latissimus dorsi* und seitlich von den Rückenmuskeln und dem *Quadratus lumborum* in die Bauchhöhle, so ist die *Nephrotomie*, wie sie von Simon am Lebenden mit glücklichem Erfolge ausgeführt wurde, nicht allzu schwer.

Die **linke Niere**, welche in der *Regio lumbalis sinistra* etwas höher steht, als die rechte, weil die Milz[1]) einen bedeutend kleineren Raum in der Bauchhöhle erfordert, als die Leber, reicht mit ihrem oberen Ende über die elfte Rippe hinaus und steht in der Höhe des Zwischenrippenraums zwischen der elften und zehnten Rippe, rückwärts von der Milz gedeckt. Folglich nimmt die linke Niere auch eine ausgedehntere Stelle am Zwerchfell ein, als die rechte. In Abtheilung I und II auf Tafel III ist ihr Contact mit der Milz und dem *Pancreas* dargestellt, und wenn man Sagittalschnitte durch die Bauchhöhle prüft, so ergibt sich auch eine sehr nahe Beziehung der linken Niere zum Fundus des Magens. So beträgt an einem von mir ausgeführten Schnitt die Entfernung der Niere vom Magen nur 3 Mm. Im Lebenden mag diese Entfernung etwas bedeutender sein, weil zwischen diesen beiden Organen die Milzgefässe eingeschoben sind, welche sich an dem erwähnten Präparat fast ganz leer zeigen. Das absteigende *Colon* läuft an der linken Niere so herab, dass dasselbe bei starker Ausdehnung die vordere Fläche theilweise deckt. Im contrahirten

[1]) Dass die höhere Stellung der linken Niere unter der links gelagerten Milz nicht regelmässig vorkömmt, kann man bei genauerer Prüfung sehr oft an der Leiche wahrnehmen.

Zustande zieht es sich jedoch auf den lateralen Rand der Niere zurück, indem es dann im Querschnitt nur einen Durchmesser von etwa 2 Mm. hat. Auch an die linke Niere grenzen die Dünndarmschlingen an und berühren das parietale Bauchfell vor der Niere ebenso, wie rechterseits. Es kann nämlich die Fettablagerung an der vordern Fläche der Niere gänzlich fehlen, während sie an ihren Rändern noch in geringen Quantitäten vorhanden ist.

Nicht immer ist die Lage der Niere die angegebene. Zuweilen findet man Mangel der einen Niere mit zwei Ureteren an der vorhandenen bei normaler Mündung derselben an der Harnblase. So habe ich drei Fälle beobachtet, bei denen zweimal bei Erwachsenen die linke Niere fehlte, während die Nebenniere ihre normale Grösse und Lage hatte. Der dritte Fall betraf ein neugeborenes Kind mit fehlender rechter Niere bei vorhandener Nebenniere. In allen drei Fällen gehen von der einen Niere selbständige Nierenbecken aus diesen zwei Ureteren hervor, welche an der Harnblase normal einmünden. Bei dem einen Erwachsenen und dem Kinde sind zwei *Arteriae renales* in verschiedener Höhe an derselben Seite der *Aorta abdominalis* vorhanden, während bei dem anderen nur einfache starke Gefässe *(Art.* und *Vena)* abgeschnitten zugegen sind. Nach Hyrtl sind die Gefässbezirke der vergrösserten Niere vollständig von einander abgegrenzt. Die grosse männliche Niere hatte ein Gewicht von 256 Gramm, die weibliche ein solches von 206 Gramm.

Zuweilen findet man auch die Niere in der *Fossa iliaca* ähnlich fixirt, wie bei normaler Lage. Sie kann bei dieser Situation ihre Schlagader von der Theilungsstelle der *Aorta* oder auch von der *Iliaca communis* beziehen.

In der Literatur sind einige Beobachtungen verzeichnet, nach denen die eine oder beide Nieren auf- und abwärts verschiebbar waren. Diese sog. wandernde Niere entsteht hauptsächlich bei jenen Individuen, welche plötzlich stark abmagern, in Folge dessen das Fett in der *Capsula adiposa* resorbirt wird und das zurückbleibende lockere Bindegewebe eine Verschiebung der Niere gestattet. Der von Urag beschriebene Fall, bei welchem die Niere am vorderen Rande des rechten Leberlappens, verbunden mit dem Colon und der Gallenblase, gelagert war, scheint zu den angebornen Bildungsanomalien gerechnet werden zu müssen. Dass die grosse Beweglichkeit der Niere bei normaler Lage angeboren ist, scheint nicht bewiesen zu sein.

Eigenartig zeigen sich die beiden Nieren zuweilen dadurch, dass dieselben in der Mittellinie vor der Wirbelsäule miteinander zu einer grossen hufeisenförmig gestalteten Drüse verschmelzen. Diese Hufeisenniere ist gewöhnlich ziemlich gross und liegt vor der *Aorta abdominalis* und der *Vena cava inferior.* Sie erhält starke Gefässzweige und entsendet zwei Ureteren, welche normal verlaufen. Auch die Entstehung von zwei Ureteren aus einem Nierenbecken und Wiedervereinigung beider vor der Mündung in die Harnblase wird mitunter beobachtet.

Die Nierenpforte — *Hilus renalis* — nimmt als ziemlich grosser Einschnitt, der nach vorn und medianwärts gerichtet ist, die Gefässe und den Ausführungsgang der Drüse auf. Sie ist ebenso, wie die Oberfläche der Niere mit der *Capsula fibrosa* ausgekleidet und hängt mit den ein- und austretenden Gebilden innig zusammen. Die Topographie der starken

Gefässe und des Nierenbeckens verhält sich so, dass man am weitesten vorn der *Art. renalis* begegnet. Sie entsteht seitlich an der *Aorta abdominalis* oder auch von anderen Aesten der Bauchgefässe (häufig doppelt oder dreifach) und begibt sich gegen den *Hilus s. Sinus renalis*, in welchem sie in 8—14 Zweige zerfällt, die an verschiedenen Stellen in die Nierensubstanz eintreten.

Die *Vena renalis* entwickelt sich in dem *Sinus renalis* aus den kleineren Zweigen und nimmt ihre Lage rückwärts von der Schlagader. Da die *Vena cava inferior*, in welche die Nierenvenen einmünden, rechts vor der Wirbelsäule gelagert ist, so muss die *Vena renalis sinistra* vor der *Aorta abdominalis* zur Hohlvene gelangen, wesshalb sie länger, als die *Vena renalis dextra* ist. Die beiden Nierenvenen befinden sich unter den Schlagadern. Die linke Nierenvene zeigt sich dadurch von der rechten verschieden, dass sie die *Vena spermatica sinistra* bei den beiden Geschlechtern aufnimmt.

Hinter den Blutgefässen liegt das Nierenbecken — *Pelvis renalis* — als ein ziemlich weiter individuell verschieden geformter Sack, mit trichterförmiger von vorn nach hinten plattgedrückter Beschaffenheit. Dasselbe entsteht aus der Vereinigung der Nierenkelche — *Calices renales* — welche in wechselnder Zahl, zwischen 8—14 auftreten. Als kleine Säckchen umgreifen sie die Nierenpapillen, aus denen der Harn abfliesst und in den Kelchen zunächst Aufnahme findet. Die Corrosionspräparate des Nierenbeckens und der Nierenkelche ergeben ungemein viele Formverschiedenheiten der beiden.

Die Wände dieser ersten Aufnahmsapparate des Harnes bestehen aus einer äusseren Bindesubstanz, zur Verbindung mit der Umgebung, einer mittleren contractilen Faserlage, welche die Verengerung und Erweiterung vermittelt, und aus einer innersten Schichte: der Schleimhaut. Während die äussere longitudinale Lage der *Muscularis* von den Nierenkelchen aus nach der Basis der Papille ausstrahlt, umgreift die ringförmige den Basaltheil der Papille, und wird so zu einem „Ringmuskel“ für dieselbe. Die Schleimhaut der Nierenkelche setzt sich mit ihrem Epithel auf die Oberfläche der Papillen fort. An den arteriellen und venösen Gefässen gelangt auch der *Plexus nervosus renalis* zur Niere. Dieser stammt aus dem *Plexus coeliacus*, also aus sympathischen Nerven, und, da auch der *Nerv. splanchnicus minor* sich an dem Nierengeflecht betheiligt, so ist es wahrscheinlich, dass auch Rückenmarksnerven zur Niere gelangen. Das gleiche gilt auch für die wenigen Endäste des *Nerv. vagus*, welche zum Nierengeflecht abgegeben werden.

Was die Drüsensubstanz der Niere anlangt, so kann hier nur hervorgehoben werden, dass dieselbe allseitig von einer fast nur aus Bindegewebe bestehenden *Capsula fibrosa s. Tunica propria* umhüllt wird. Obgleich dieselbe in innigem Zusammenhange mit der Nierensubstanz steht, kann sie doch bei normaler Anordnung leichter abgezogen werden, als die Umhüllungsmembranen vieler anderer Drüsen. Die *Tunica propria* senkt sich in den *Hilus renalis* ein, und reicht bis zu jenen Stellen der Papillen, wo diese von den Nierenkelchen umgeben werden.

Durchschneidet man eine Niere senkrecht oder horizontal, so zeigen sich schon für das freie Auge zweierlei Bestandtheile. Die äussere oder Rindenschichte — *Substantia corticalis* — sticht scharf ab von der inneren oder Markschichte — *Substantia medullaris.* —

Während die Rindenschichte eine mehr gleichmässige dunkle Beschaffenheit darbietet und stellenweise sich tiefer in die Marksubstanz einsenkt, hat letztere ein gestreiftes Ansehen und eine etwas hellere Farbe. In der Marksubstanz treten die mit ihren Basaltheilen in das Nierenparenchym gerichteten Malpighischen Pyramiden auf, deren Spitzen die Nierenpapillen, welche in die Nierenkelche hineinragen und die Mündungen der Harnkanälchen tragen, darstellen. Die Zahl der Malpighischen Pyramiden übersteigt in jeder Niere nicht leicht 16—18, und sinkt häufig auf 8—10 herab.

Die einzelnen schärfer markirten Streifen jeder Malpighischen Pyramide hat man bisher mit dem Namen Ferreinsche Pyramiden aufgeführt.

Bezüglich der Anordnung der Harnkanälchen, der Bindesubstanz und der Blutgefässe in der Niere, wodurch das verschiedene Aussehen der Rinden- und Marksubstanz hervorgerufen wird, muss auf die descriptive Anatomie und Histologie verwiesen werden.

Nachdem die Topographie der Nebenniere bei jener der Niere Erwähnung fand, ist nur noch der Lage der Ureteren zu gedenken.

Hat sich der Harnleiter als Fortsetzung des Nierenbeckens zu einem contractilen Kanal mit verhältnissmässig weitem Lumen gebildet, so zieht derselbe auf jeder Seite dicht hinter dem parietalen Blatt des Bauchfelles durch die *Regio lumbalis* und *iliaca* herab, um in die kleine Beckenhöhle zur Blase zu gelangen. Er kann bei mageren Personen an der hinteren Bauchwand durch das Peritoneum hindurch gesehen werden. Der Nierenausführungsgang steht auf seinem langen Wege zur Harnblase durch lockeres Bindegewebe mit den verschiedensten Gebilden in Zusammenhang. Während er vor dem *Musc. psoas* schief nach innen und unten seinen Weg zurücklegt, läuft er oben spitzwinkelig über die *Vasa spermatica* und dann vor

den *Vasa iliaca*, um lateralwärts an der kleinen Beckenhöhle den Fundus der Harnblase zu erreichen, an welchem beide Ureteren, mehrere Centimeter von einander entfernt, einmünden. Bevor sie die Blase ganz erreicht haben, biegt sich das *Vas deferens* über ihnen nach innen und abwärts gegen den Blasengrund.

Die Harnblase wird von den beiden Ureteren in auffallend schiefer Richtung durchbrochen, wodurch an der Einmündungsstelle in der Blasenschleimhaut eine Form von Klappe hervorgerufen wird, welche es verhindert, dass Flüssigkeit oder Luft, welche an der Leiche durch den Ureter eingetrieben wird, ohne vorherige Unterbindung und nach Entfernung des Katheters zurücktritt.

Auf die anatomische Beziehung des weiblichen Harnleiters zum obern Abschnitt der Scheide hat Luschka besonders aufmerksam gemacht. Es wurde im Jahre 1856 von Simon eine Harnleiter-Scheiden-Fistel beobachtet, welche für Luschka die Veranlassung war, die Topographie des Harnleiters und der Scheide zum Gegenstand einer besonderen Untersuchung zu machen. Der Ureter zieht nämlich oben und seitlich an der *Vagina* vorbei, um dann vor ihr den Fundus der Harnblase zu erreichen.

Was die Einmündungen der weiblichen Harnleiter in die Blase betrifft, so sind dieselben desshalb von besonderem praktischen Interesse, weil sie von der Harnröhre aus mittelst des Katheters erreicht werden können.

Die Zusammensetzung des Ureters weicht von jener des Nierenbeckens und der Nierenkelche nicht ab. Auf die äussere Bindegewebslage folgt eine *Muscularis* mit ineinander greifender longitudinaler und circulärer Faseranordnung, welche, von Bindesubstanz durchsetzt, innen eine im leeren Zustande gefaltete Schleimhaut mit einer geschichteten dicken Epithellage pflasterförmiger Zellen trägt. Die lockere Verbindung der Schleimhaut mit der *Muscularis* durch eine *Submucosa* gestattet die Bildung von 8—10 Längsfalten im Ureter.

Die Gefässe des Ureters stammen von verschiedenen Zweigen der Bauch- und Beckenhöhle ab. Die Nerven setzen sich vom *Hilus renalis* aus auf die Harnleiter fort, und es ist fraglich, ob auch von den Blasennerven Zweige am Harnleiter emporsteigen.

Die Topographie der Beckenregionen.

A. Das knöcherne Becken.

Das Becken nimmt nicht nur als Gürtel der unteren Extremitäten mit eigenartig mechanischer Construction ein hohes physiologisches Interesse in Anspruch, sondern dasselbe gewinnt auch in Folge seines Einflusses auf den Gebärakt eine besondere praktische Bedeutung und erfordert daher eine eingehende topographisch-anatomische Betrachtung.

I. Die einzelnen Beckenknochen.

Der unterste knöcherne Abschnitt des Rumpfes stellt den starken fest vereinigten Knochenring, das Becken dar. Dasselbe ist aus den beiden grossen *Ossa innominata*, dem Kreuz- und Steissbein zusammengesetzt. Als starker knöcherner Ring ruht das Becken auf den frei an ihm eingelenkten beiden Oberschenkelknochen und trägt rückwärts die gegliederte Wirbelsäule und mittelst dieser den ganzen Stamm. So eingeschaltet zwischen den Rumpf und die unteren Extremitäten muss dasselbe bei hochgradigen pathologischen Formveränderungen eine bedeutende Rückwirkung auf die Haltung und Krümmung der Wirbelsäule einerseits sowohl, als auch auf die Bewegungen der unteren Extremitäten andererseits ausüben.

Wie die Mehrzahl der Knochen haben auch die einzelnen Stücke des Beckens ihre knorpeligen Vorläufer, in denen an bestimmten Punkten die Verknöcherung auftritt.

In der ersten knorpeligen Anlage ist das *Os innominatum* nicht in drei Stücke abgegrenzt, sondern es stellt einen ungetheilten Knorpel dar, welcher der Form des fertigen Hüftbeins in allen Beziehungen entspricht. An der Grenze zwischen dem grossen und kleinen Becken, oberhalb des Hüftgelenkes, tritt in diesem Knorpel zuerst ein platter Knochenkern auf, welcher nach aufwärts gegen die Darmbeinschaufel rascher an

Grösse zunimmt, als nach den übrigen Richtungen des Knochens. Erst wenn der Knochenkern im Darmbein eine gewisse Grösse erreicht hat, erscheint im oberen Theil des Sitzbeinastes der zweite Ossificationspunkt am Becken; dieser wird frühzeitig etwas massiger und runder, und, während er gegen die Pfanne und das untere Ende des Sitzknorrens vorrückt, bildet sich oben an der Umrandung des Schambeinastes ein länglicher dritter Kern aus. Die weitere Entwickelung dieser drei Knochenkerne ist der Grund für die Eintheilung des *Os innominatum:* in das Darmbein — *Os ilium* —, das Sitzbein — *Os ischii* — und das Schambein — *Os pubis* —.

Neben den drei grossen Ossificationsstellen treten aber noch besondere epiphysäre Kerne auf. So verwächst der selbständig sich entwickelnde obere Rand der *Crista ilei* erst zur Zeit der Pubertät mit dem Darmbein und ebenso das Epiphysenstück am Sitzknorren. Weniger constant finden sich epiphysäre Stücke am hinteren Ende des Darmbeines und vorn in der Nähe der Schamfuge vor. Haben sich die drei Knochenkerne entsprechend der Pfannenmitte einander genähert, so findet keine einfache Verschmelzung sondern eine innige Vereinigung durch selbständige Verknöcherung der dreischenkeligen knorpeligen Zwischenlage statt. Zur Zeit der Geburt ist die Gelenkpfanne, der obere Rand des Darmbeines, der absteigende Ast des Schambeines und der aufsteigende des Sitzbeines noch grösstentheils knorpelig. Die vollständige knöcherne Vereinigung der drei Knochenstücke und die Verschmelzung der erwähnten Epiphysen mit denselben fällt durchschnittlich in das 14.—16. Lebensjahr, wonach sich an der Stelle der endlichen Verknöcherung gewöhnlich schwache Auftreibungen vorfinden, die jedoch in späteren Jahren gänzlich verstreichen.

Das **Darmbein** — *Os ilium s. Os coxae s. Os pelvis* — ist der am deutlichsten äusserlich fühl- und sichtbare Knochen des Beckens, welcher nach aufwärts so weit emporragt, dass er noch Antheil an der Umschliessung der Baucheingeweide hat. Seine Vereinigung wird rückwärts mit dem Kreuzbein durch ein straffes Gelenk — *Articulatio sacro-iliaca* — vermittelt. Der starke an dem Hüftgelenk participirende Körper des Darmbeines bildet mit seiner hyalinen Knorpelfläche das obere grösste Drittel der Hüftgelenkpfanne. Er wird von dem Oberschenkelkopf getragen. Ohne scharfe Abgrenzung setzt sich der Darmbeinkörper mit seinen übrigen Flächen in die schaufelförmige, etwas gekrümmte Knochenplatte fort. Dieselbe begrenzt unter der *Linea arcuata interna* die kleine Beckenhöhle und über der genannten Linie mittelst der grossen concaven Grube — *Fossa iliaca major* — die grosse Beckenhöhle.

Der ganze Knochen führt nach dieser Fläche, welche von einem Muskel

und einer Fascie gedeckt wird und viele Dünndarmschlingen trägt, seinen Namen. Der hintere Abschnitt der Innenfläche zeigt die unebene mit einem Knorpel gedeckte Fläche — *Superficies auricularis* — zur gelenkigen Verbindung mit dem Kreuzbein. Das Darmbein hat hinter dieser Gelenkfläche nicht nur einen grossen Abstand von dem Kreuzbein, sondern es überragt auch dasselbe nach hinten ziemlich bedeutend, so dass in den Spalten zwischen den beiden Knochen starke Befestigungsbänder Aufnahme finden können.

Die äussere Fläche des Darmbeines wiederholt die Form des gekrümmten Knochens und nicht nur von den drei Leisten — *Linea glutaea superior*, *media* und *inferior* — sondern auch von den zwischen diesen Linien befindlichen Stellen entspringen die Gesässmuskeln. Die obere Linie geht von dem hinteren Ende des Darmbeinkammes aus und läuft lateralwärts gegen die *Spina posterior inferior*. Sie entsteht durch die vom Darmbein entspringende Portion des *Musc. glutaeus maximus*. Die mittlere Linie, von dem vorderen oberen Darmbeinstachel ausgehend, zieht bogenförmig nach abwärts gegen das grosse Hüftloch, und die dritte kleine beginnt oberhalb der *Spina anterior inferior* und verliert sich ebenfalls am grossen Hüftloch. Einige grössere *Foramina nutritia* führen die Gefässe und Nerven in das Innere des in der Mitte nur aus compacter, an der Peripherie vorwiegend aus spongiöser Substanz gebildeten Darmbeines.

Der vordere und obere Rand des Darmbeines können bis zur *Spina posterior superior* durch die Weichgebilde hindurch beim Lebenden gefühlt werden. Da mit ihm mehrere starke Muskeln im Zusammenhang stehen, so zeigt sich am vorderen Rande ein stumpfer Vorsprung: die *Spina anterior superior ossis ilei* und etwas tiefer, mehr einwärts gebogen, die *Spina anterior inferior*. Die beiden Hervorragungen, welche durch die *Incisura iliaca minor* von einander getrennt werden, sind das Resultat von Schenkelmuskel-Ursprüngen.

In gleicher Weise erscheint die ungleich starke *Crista ossis ilei* durch die Anheftung der drei platten Bauchmuskeln in drei Leisten zerlegt. Zwischen dem *Labium externum* und *internum* tritt die *Linea intermedia* auf; ihre grössere oder geringere Stärke ist von dem Grad der Entwickelung der Bauchmuskeln abhängig.

In der Ebene des seitlichen Kreuzbeinflügels fällt der Darmbeinkamm, indem er eine wulstige Beschaffenheit annimmt, stark ab und läuft in den sog. hinteren Rand aus, an welchem sich die *Spina posterior superior* und *inferior*, durch einen Einschnitt geschieden, erheben. Die obere ist in Folge ihres höheren Standes und ihrer wulstigen Beschaffenheit leichter

durch den mächtigen *Musc. glutaeus maximus* hindurch fühlbar, als die untere, welche äusserlich fast gar nicht zugänglich ist.

Der tiefe Einschnitt, welcher unter dem hinteren Rande des Darmbeins angebracht ist, trägt als *Incisura ischiadica major* zur Bildung der gleichnamigen Oeffnung an der hinteren Beckenwand bei.

Das **Sitzbein** — *Os ischii* — begrenzt die seitliche Wand der kleinen Beckenhöhle in Form eines gebogenen kräftigen Knochenstückes, welches mit der ausgehöhlten überknorpelten Aussenfläche seines Körpers das untere Drittel der Pfanne bildet. Von den beiden knorpelfreien Flächen des Körpers stellt die innere die laterale Beckenwand dar und die äussere ergänzt das Darmbein zwischen der Pfanne und dem grossen Hüftloch.

Der *Ramus descendens* des Sitzbeines erstreckt sich als starke Fortsetzung des *Corpus ossis ischii* nach abwärts. An seinem hinteren Rande springt die stumpfspitzige *Spina ischii* gegen den Beckenraum etwas vor, und indem von ihr aus das *Ligamentum spinoso-sacrum* gegen den Kreuzbeinrand emporzieht, findet das *Foramen ischiadicum majus* nach abwärts einen etwas elastischen Abschluss. Der Ausschnitt unterhalb der Sitzbeinstachel, welcher mit einem Faserknorpel belegt ist, dient zur Formirung des *Foramen ischiadicum minus,* welchem an der medialen unteren Seite seine Begrenzung durch das *Ligamentum tuberoso-sacrum* gegeben ist. Von dem etwas aufgeworfenen unteren Ende des Sitzbeinknorrens biegt sich der allmählich dünner werdende aufsteigende Ast — *Ramus ascendens ossis ischii* — schief nach oben, um sich mit dem absteigenden Ast des Schambeines zu vereinigen. Der scharfe laterale Rand des Sitzbeines umrahmt die Oeffnung, welche durch die *Membrana obturatoria* ausgefüllt und oben durch das Schambein begrenzt ist.

Das **Scham- oder Schoossbein** — *Os pubis* — bildet in Verbindung mit dem gleichnamigen Knochen der andern Seite die vordere Beckenwand und die Schamfuge. Sein Körper und seine Aeste sind minder stark entwickelt als die des Darm- und Sitzbeines. Von dem *Corpus ossis pubis,* welches mit seiner knorpeligen Fläche die Pfanne, mit den beiden anderen die kleine Beckenhöhle und die *Fossa iliaca major* ergänzen hilft, geht ein starker Ast nach unten und vorn, und trotz seiner schiefen Stellung am aufrecht stehenden Körper führt er immer noch den Namen: *Ramus horizontalis ossis pubis.* In seiner Mitte ist er etwas eingeschnürt, und, indem an ihm die *Membrana obturatoria* nicht ganz nach oben reicht, entsteht unter ihm das bleibende *Foramen obturatorium* für die ein- und austretenden Gefässe und Nerven, welche nach dieser Oeffnung ihre

Namen führen. Der ganze innere Abschnitt des horizontalen Schambeinastes wird platt und breit. Sein oberer Rand springt stark vor und erscheint ebenso wie die Schamfuge etwas nach vorn umgebogen. Der stark prominirende Höcker — *Tuberculum ossis pubis laterale* — stellt das Ende der *Linea arcuata interna* des Beckens dar. An kräftig ausgebildeten Becken lässt sich oft noch ein zweiter Höcker — *Tuberculum ossis pubis mediale* — unmittelbar neben der Schamfuge unterscheiden, und beide, der laterale und der mediale, können zuweilen durch die Weichtheile hindurch gefühlt werden.

Während die mediale, unebene Fläche des horizontalen Schambeinastes den Schamfugenknorpel aufnimmt, dient der untere und laterale scharfkantige Rand desselben zur Aufnahme der *Membrana obturatoria*. Der *Ramus descendens ossis pubis* erstreckt sich von der Schamfuge aus nach abwärts und vereinigt sich der Art mit dem emporsteigenden Ast des Sitzbeines, dass die Umrahmung des *Foramen obturatorium* eine vollständige wird.

Die hintere Beckenwand wird vom Kreuz- und Steissbein — *Os sacrum* und *Os coccygis* — eingenommen. Als das untere Ende des Rückgrates durchlaufen die beiden Knochen einen analogen Entwicklungsprocess, wie die wahren Wirbel. Die Verschmelzung der fünf einzelnen Stücke des Kreuzbeines miteinander findet erst nach der Pubertät statt, und in seinem Innern verknöchern die Intervertebralscheiben nicht gänzlich, sondern es bleiben bis ins hohe Alter faserknorpelige dünne Reste erhalten.

Fest eingekeilt zwischen die beiden Darmbeine bildet das nach vorn concav gekrümmte Kreuzbein die hintere Wand der Beckenhöhle und bietet daher zwei grosse Flächen, eine vordere und hintere dar. Die erstere, theilweise von Muskeln, Gefässen und Nerven eingenommen, setzt sich ohne Unterbrechung in die schmale vordere Fläche des Steissbeines fort. Zwischen den einzelnen Körpern erheben sich die knöchernen Querleisten als Ueberreste der ursprünglichen Knorpelfugen. Seitlich von ihnen führen die vier *Foramina sacralia anteriora* in den Wirbelkanal, und diese nehmen, ebenso wie die Nerven und Gefässe, welche in ihnen aus- und eintreten, von oben nach unten an Grösse ab. Der Form des Kreuzbeines entsprechend zeigen die unteren Oeffnungen einen geringeren Abstand von einander als die oberen. Die rinnenförmigen Aushöhlungen, welche von den vorderen Kreuzbeinöffnungen aus gegen das grosse Hüftloch hinziehen, sind durch Einlagerung der starken Sacralnerven hervorgerufen.

Da die convexe hintere Kreuzbeinfläche grösstentheils von Bändern und

Muskeln eingenommen wird, so zeigt sich dieselbe, im Gegensatz zur glatten vorderen, von unebener Beschaffenheit. Zunächst treten, wenn in Folge vollständiger Vereinigung der beiderseitigen Bogenstücke der Sacralkanal keine Spalte zeigt, in der Mittellinie die Rudimente der Dornfortsätze auf, welche zuweilen zu einer einzigen Knochenkante mit einander verschmolzen sind. Lateralwärts befinden sich die *Foramina sacralia posteriora*, die enger und unregelmässiger sind, als die vorderen Kreuzbeinöffnungen, und nur schwachen Nerven und Gefässen zum Durchgang dienen.

Das unterste Ende des allmählich enger werdenden dreieckigen Kreuzbeinkanales wird gewöhnlich rückwärts durch Bandmasse geschlossen. Die Rudimente der Gelenkfortsätze des *Os sacrum* sind nicht immer an der inneren Umrandung der hinteren Sacrallöcher deutlich wahrnehmbar.

Mit den seitlichen starken Knochenmassen des Kreuzbeines vereinigt sich das Darmbein gelenkig und das Sitzbein durch eine zweischenkelige Syndesmose. Der laterale Flügel des *Os sacrum* erlangt darum eine so bedeutende Mächtigkeit, weil er sich aus zwei Reihen von Querfortsätzen entwickelt. An jedem Seitenrand des Kreuzbeines treten nämlich zwei durch Knorpel ursprünglich verbundene Fortsätze: ein vorderer stärkerer und ein hinterer schwächerer auf. Der erstere trägt die ohrförmige Knorpelfläche, zur Bildung der *Articulatio sacro-iliaca*, und der letztere stellt an seiner freien lateralen Seite die *Tuberositas ossis sacri*, zur Aufnahme starker Bandmassen besimmt, dar.

Auf der oberen Fläche, der Basis des Kreuzbeines, findet der fünfte Lendenwirbel Aufnahme. Nicht nur eine mächtige Intervertebralscheibe, sondern auch wirkliche Gelenkfortsätze, von Gelenkkapseln umgeben, dann Intercrural- und Intertransversalbänder vermitteln eine feste Vereinigung. Nur die schief nach vorn und oben gerichtete Fläche des Kreuzbeinflügels trägt zur Bildung der grossen Beckenhöhle ebenso bei, wie die vordere Fläche des letzten Lendenwirbelkörpers, welche auch noch als Begrenzungsknochen des grossen Beckens angesehen wird. Selbst der vierte Lendenwirbel kann noch als Grenzgebiet der *Cavitas pelvis* gelten.

Am unteren Ende des Kreuzbeines heftet sich mittelst einer Knorpelfuge das Steissbein fest. Kein Wirbelabschnitt bietet so auffallende individuelle Formeigenthümlichkeiten dar, als das *Os coccygis*. Seine Form, Länge und Richtung, sowie die grössere oder geringere Festigkeit der Verbindung seiner einzelnen Stücke zeigen hochgradige Differenzen.

Dasselbe ist aus vier, selten aus fünf einzelnen Stücken zusammengesetzt, welche nach abwärts rasch an Grösse abnehmen. Nur die Körper der wahren Wirbel sind am Steissbein in schwacher Entwickelung erhalten,

während die übrigen Wirbelelemente zuweilen als rudimentäre Bildungen sich vorfinden. So zeigen sich ausnahmsweise die Rudimente von Bogenstücken und Querfortsätzen an dem ersten und zweiten Steissbeinwirbel und die *Cornua coccygea*, als rudimentäre Gelenkfortsätze, mit den ähnlich geformten *Cornua sacralia* des Kreuzbeines nur durch Bandmasse und nicht gelenkig verbunden. In Folge der Knorpel- und Bandfugen zwischen Kreuz- und Steissbein ist die Beweglichkeit des letzteren so bedeutend, dass es nach der Angabe Meckels sogar um $1^1/_2$ Zoll nach rückwärts ausweichen kann.

Die letzten unvollständigen Intervertebralöffnungen befinden sich zwischen dem Kreuz- und dem Steissbein; aus ihnen tritt das schwache unterste Paar der Rückenmarksnerven hervor.

II. Die Verbindungen der Beckenknochen.

Während die Knochen der hinteren Beckenwand, wie schon erwähnt, unter sich und mit dem Lumbalwirbel Verbindungen eingehen, welche den Vereinigungen der einzelnen Wirbel miteinander ähnlich sind, findet die Zusammenfügung des Kreuzbeines mit den Darmbeinen durch wirkliche Gelenke statt. Alle charakteristischen Eigenthümlichkeiten eines straffen Gelenkes sind an der Kreuzbeinvereinigung gegeben, obgleich dieselbe noch immer mit der unrichtigen Bezeichnung „Knorpelfuge“ belegt wird.

Die dicke hyaline Knorpellamelle an der *Superficies auricularis* des Kreuzbeines tritt in gelenkigen Contact mit der entsprechenden Fläche des Darmbeines; an dieser ist jedoch der Knorpelbeleg bedeutend dünner als an jener. Dass beide Flächen eine convex-concave Form besitzen, wird am besten an Horizontalschnitten durch das Gelenk erkannt. Das Kreuzbein zeigt sich vorn an der Gelenkfläche convex und rückwärts ausgehöhlt. Eine Verschiebung der beiden Knochen aneinander ist nur in dem Grade möglich, als es die geringe Elasticität der starken Bindemittel gestattet. In seltenen Fällen findet beim *Fötus* die Bildung eines Gelenkes gar nicht statt, und es zeigt sich dann die angeborne *Ankylose*, welche nothwendig Difformitäten des Beckens zur Folge hat. Häufiger als in anderen Gelenken zeigen sich im vorgerückten Alter in der *Articulatio sacro-iliaca* geringgradige Veränderungen, welche jedoch nur selten zu Verwachsungen an der Gelenkfläche Veranlassung geben. Die beiden fast unverschiebbaren Flächen werden durch eine Synovialmembran mit einander vereinigt. Dieselbe unterscheidet sich von den verwandten Häuten an anderen Gelenken dadurch, dass sie kaum nennenswerthe Falten bildet, welche an einzelnen Stellen schwach entwickelt auftreten und an Synovialzotten erinnern.

Die Gelenkspalte, welche an Horizontal- und Frontaldurchschnitten, bei Abbiegung der beiden Knochen von einander, auftritt, ist ungleich weit, eine Anordnung, welche die Folge von incongruenten Gelenkflächen ist. Die accessorischen Bänder zeigen eine bedeutende Stärke. Sie umgeben allseitig das Gelenk, sind jedoch stärker ausgebildet an der hinteren, als an der vorderen Seite. Das *Ligamentum sacro-iliacum anterius* stellt einen straff angespannten platten Fasernzug dar, welcher von der vorderen Kreuzbeinfläche zum Darmbein zieht und sowohl den Raum, der zur grossen, als auch jenen, der zur kleinen Beckenhöhle gerechnet wird, einnimmt. Von Anatomen, welche grosse Freude an detaillirter Zerlegung der Körpergebilde haben, wurden aus dem erwähnten Faserzug drei Bänder, ein oberes, vorderes und unteres, gemacht. Als selbständiges Band reiht sich oben über dem Gelenk das *Lig. ileo-lumbale* an, welches stark entwickelt von der Spitze des *Processus transversus* des fünften Lendenwirbels quer nach aussen und oben zum Darmbeinkamm läuft.

Die Bänder, welche sich rückwärts an die Synovialkapsel anreihen, werden als *Ligamenta sacro-iliaca interossea* aufgeführt. Dieselben füllen als verschieden starke Bandstreifen die Knochenspalte, rückwärts an das Gelenk angrenzend, nicht vollständig aus. Ihre Länge ist von der Weite der Spalte, in der sie Aufnahme finden, abhängig. Die zwischen den einzelnen Bandstreifen übrig bleibenden Lücken sind mit Fett, kleinen Gefässen und Nerven angefüllt. Die oberflächlichste Lage, welche nach Entfernung der Muskeln auftritt, führt den Namen *Lig. sacro-iliacum posticum,* an welchem ein langer, von dem oberen hinteren Darmbeinstachel ausgehender Faserzug sich besonders auszeichnet, der *Ligamentum sacro-iliacum longum* genannt wird. Aus der Anordnung des Bandapparates an der hinteren Fläche der *Articulatio sacro-iliaca* und der nahen Beziehung des Gelenkes zur Beckenhöhle geht hervor, dass pathologische Processe zunächst nach der letzteren sich fortpflanzen können.

Die starke Bandfuge zwischen dem Kreuz- und Sitzbein wird von dem *Lig. sacro-spinosum* und *sacro-tuberosum* vermittelt. Von dem Seitenrand des Kreuzbeines, unterhalb des Gelenkes, geht diese zusammenhängende Bandmasse aus, welche schief nach unten und aussen zieht und bald in zwei Schenkel zerfällt, von denen der obere sich an die *Spina ischii,* der untere an den innern Rand des *Tuber ischii* anheftet. Sie tragen wesentlich zur Befestigung der *Articulatio sacro-iliaca* bei und dienen gleichzeitig als Schutzmittel für die aus der Beckenhöhle aus- und eintretenden Gebilde: die Muskeln, Nerven und Gefässe.

Die Verbindungen des Steissbeines mit dem Kreuzbein sowohl, als auch die Vereinigung der einzelnen Kreuzbeinstücke unter sich werden in erster Reihe durch Knorpelfugen vermittelt, welche den sog. Halbgelenken der wahren Wirbelkörper ähnlich sind. Eine faserknorpelige Scheibe, die im Innern eine mehr oder weniger grosse Höhle einschliesst, vereinigt die untere Fläche des fünften Kreuzbeinkörpers so mit der Basis des Steissbeines, dass eine ziemlich bedeutende Beweglichkeit möglich ist. Die knöcherne Verschmelzung der einzelnen Steissbeinstücke unter einander und die Ankylose zwischen Kreuz- und Steissbein ist bei beiden Geschlechtern eine nicht selten vorkommende Erscheinung. Bei normalem Zusammenhang dieser Knochen treten accessorische Bandstreifen sowohl an der vorderen, als auch an der hinteren Fläche der *Synchondrosis sacro-coccygea* auf. Das *Lig. sacro-coccygeum anticum* stellt einen aus mehreren Zügen bestehenden Bandapparat dar, von denen der oberflächliche Zug lateralwärts an der vorderen Fläche des fünften Kreuzbeinwirbels entspringt, sodann schief sich mit dem der andern Seite kreuzend, nach abwärts verläuft und an der Steissbeinspitze endet. Der tiefere Zug ist kürzer und verbindet die einzelnen Theile des Steissbeines miteinander. Das hintere Kreuz-Steissbeinband — *Lig. sacro-coccygeum posticum* — besteht aus mittleren und lateralen Parthieen, von denen einige in senkrechter, andere in gekreuzter Anordnung zwischen den beiden Knochen, sowie zwischen ihren rudimentären Gelenkfortsätzen, den Hörnern, ausgespannt sind. Auch lateralwärts können zwischen den Rudimenten der Querfortsätze Analoga der *Ligamenta intertransversaria* dargestellt werden.

Die beiden festen Verbindungsmittel zwischen dem Kreuz- und Sitzbein, die *Ligamenta sacro-ischiadica*, schliessen die Einschnitte an der hinteren Beckenwand so ab, dass das grosse und kleine Hüftloch — *Foramen ischiadicum majus* und *minus* — deren Eigenthümlichkeiten aus der descriptiven Anatomie bekannt sind, entstehen.

Die Schamfuge wird durch knorpelige Vereinigung der beiden inneren platten Enden der Schambeine hervorgerufen. Wenn auch in dem Schamfugenknorpel eine schmale Spalte, ähnlich wie in den Intervertebralscheiben, auftritt, so scheint man doch ziemlich allgemein abgeneigt zu sein, diese Verbindung mit dem Namen eines Halbgelenkes belegen zu wollen, wie dies von Luschka vorgeschlagen wurde. In die unebenen medialen Flächen der Schambeine senkt sich nämlich ein hyaliner Knorpel ein, welcher jedoch in der Mitte seinen hyalinen Charakter allmählich verliert und hier vorwiegend durch einen Faserknorpel vertreten wird. Wollte man diese Fasermasse in der Umgebung der nicht ganz constant vor-

kommenden Spalte in der Schamfuge „Schoossgelenkkapsel“ bezeichnen, so würde man nur einen neuen Namen für eine alte bekannte Sache gebrauchen. Die Höhle in der Schamfuge tritt durchschnittlich im 5. bis 7. Lebensjahre auf; selten wird dieselbe auch schon früher beobachtet. Sie stellt eine schmale, sagittal-gestellte Spalte in dem hintersten Theil der Schamfuge dar, die jedoch an frischen Durchschnitten erst sichtbar wird, wenn die Knochen von einander abgebogen werden (s. Taf. I, Fig. A und B).

Die zwei accessorischen Bänder der Schamfuge sind von dem Knorpel nicht scharf abgegrenzt. Das eine geht als starker Faserzug — *Lig. fibrosum superius* — auf der Schamfuge von einem Knochen zum andern; das andere stärkere ist als *Lig. arcuatum s. fibrosum inferius* im Schambogen ausgespannt. Die hinteren oberen Faserzüge dieses Bandes durchkreuzen sich theilweise und setzen sich in jene Bandmasse fort, welche an der Beckenhöhlenfläche der Schamfuge angebracht ist. Ein *Lig. fibrosum posticum* und *anticum* neben dem Schambeinknorpel zu beschreiben, entspricht nicht der natürlichen Anordnung. Schon aus der Art der Vereinigung der drei Beckenknochen mit einander darf gefolgert werden, dass ihre Beweglichkeit eine äusserst geringe ist, wie dies auch experimentell an der Leiche bewiesen werden kann. Obgleich schon Galen und Hunter angaben, dass in Folge der Auflockerung der Symphysen des Beckens gegen das Ende der Schwangerschaft eine Beckenerweiterung möglich sei, kann doch der Grad der Erweiterung kein bedeutender sein. Henle hat gewiss Recht, wenn er der beweglichen Verbindung der Beckenknochen keinen anderen Erfolg zuschreibt, als die Kraft der Erschütterungen, welchen das Becken ausgesetzt ist, zu brechen. Dass bei mehrgebärenden Frauen sämmtliche Beckendurchmesser grösser gefunden werden, als bei Jungfrauen, beruht sicherlich nicht nur auf einem Breiterwerden der Schamfuge und auf stärkerer Auflockerung der Kreuzdarmbein-Verbindungen, sondern vielmehr auf dem Wachsthum des ganzen Beckens, dessen Grenze für ein gegebenes Alter ebensowenig festgestellt ist, als die Wachsthumsgrenze für alle übrigen Skelettheile.

In dem *Foramen obturatorium*, welches von dem Scham- und Sitzbein umringt wird, ist noch der *Membrana obturatoria* zu gedenken. Dieselbe ist bis auf eine kleine Stelle unter dem horizontalen Schambeinast ausgespannt. Bei hinlänglicher Festigkeit vertritt diese Membran Knochensubstanz, bewirkt eine Erleichterung des Beckens und es können von ihrer inneren und äusseren Fläche ebenso die Muskeln ihren Ursprung nehmen, wie von der knöchernen Umrandung selbst. Das bleibende

Foramen obturatorium stellt eine Lücke, welche einerseits von dem Band und anderseits von dem Knochen begrenzt wird, dar; es dient Gefässen und Nerven zum Durchgang.

III. Der Binnenraum des knöchernen Beckens *(Cavitas pelvis)*.

An dem Becken, dessen Name Vesal zuerst wegen seiner Aehnlichkeit mit einem Wasserbecken in die Anatomie eingeführt hat, wird eine grosse und kleine Abtheilung, das grosse und kleine Becken, mit der grossen und kleinen Beckenhöhle unterschieden.

Das grosse Becken findet auf beiden Seiten seine Begrenzung durch die schaufelförmigen Abschnitte der beiden Darmbeine und rückwärts durch die nach aufwärts und vorn gerichteten Flächen der beiden Kreuzbeinflügel, durch den fünften Lendenwirbelkörper und dessen beide *Processus transversi*. Die Abgrenzung des grossen gegen das kleine Becken wird durch eine Linie — *Linea arcuata interna s. terminalis s. Linea innominata* — bezeichnet, welche am Promontorium, jenem winkeligen Vorsprung an der Vereinigungsstelle des Kreuzbeines mit dem fünften Lendenwirbel, beginnt, am concaven innern Theil des Darmbeins, dann am Kamm des Schambeines hinzieht und am oberen Rande der Schamfuge mit der entsprechenden Linie der anderen Seite zusammentrifft.

Etwas nach vorn von der Verbindungsstelle der Körper des Scham- und Darmbeins zeigt diese Linie einen verschieden stark entwickelten Vorsprung — *Tuberculum ileo-pectineum* — welcher die Folge der Anheftung der Sehne des *Musc. psoas minor* ist. Die *Synostosis pubo-iliaca*, welche nur selten am erwachsenen Becken noch als Vorsprung sichtbar ist, befindet sich etwas weiter rückwärts an der *Linea arcuata*, und diese fällt demnach nicht zusammen mit dem *Tuberculum ileo-pectineum*.

Die vordere Wand des grossen Beckens wird durch die theils contractile, theils aponeurotische Bauchwand gebildet, welche im Zusammenhange mit dem *Lig. Poupartii* eine etwas veränderliche Begrenzung darstellt. Das grosse Becken bietet am Lebenden für die Bestimmung der Abstände der einzelnen Knochen von einander viel weniger Schwierigkeiten dar, als das kleine. Die einzelnen Durchmesser sind am weiblichen Becken hauptsächlich in Folge der schiefen Stellung der Darmbeinschaufeln viel bedeutender, als beim Manne. Man hat am grossen Becken eine Anzahl Durchmesser[1])

---

[1]) Die in Nachfolgendem gegebenen Beckenmaasse sind die in der Klinik des Prof. v. Hecker gebräuchlichen.

angenommen, welche als Durchschnittsresultat einer grösseren Reihe von Messungen an vollständig normalen weiblichen Becken gelten. Dieselben sind:

1) Die Entfernung der beiden *Spinae anteriores superiores*, welche am getrockneten Becken:

$8^1/_2$—9″ = 22,9—23,6 Cm.

2) An Lebenden: $9^3/_4$″ = 26,3 Cm. beträgt.

3) Entfernung der beiden *Cristae* der Darmbeine am getrockneten Becken

$9^1/_4$—$9^1/_2$″ = 25,0—25,6 Cm.

4) An Lebenden 10″ 10‴ = 29,2 Cm.

5) Entfernung der grossen Rollhügel

$11^1/_2$″ = 31,0 Cm.

6) Die Höhe des grossen Beckens bei einem normal gebildeten Weibe misst von der Ebene der beiden Darmbeinkämme bis zur Ebene des Beckeneinganges durchschnittlich: 7,5 Cm.

Das kleine Becken, welches seiner anatomischen Configuration wegen für die Geburtskunde wichtiger ist, als das grosse, wird auch unter der Bezeichnung „wahres Becken“ aufgeführt. Dasselbe stellt einen grösstentheils von Knochen umgrenzten Kanal dar, welcher als Fortsetzung des grossen Beckens zu betrachten ist und abwärts an dem unebenen Beckenausgang sein Ende hat.

Von den vier Wänden, welche die kleine Beckenhöhle umgeben, ist die hintere die längste und die am stärksten gekrümmte. Sie hat eine Höhe von 4″ = 10,8 Cm. Niedriger sind die beiden Seitenwände, und die vordere kleinste Wand besteht nur aus der Schamfuge mit den angrenzenden Knochenparthieen. Da die hintere Wand des kleinen Beckens vom Kreuz- und Steissbein gebildet wird, so zeigen sich an ihr die Formen und Eigenthümlichkeiten, welche an den beiden Knochen weiter oben beschrieben wurden.

Die beiden seitlichen Wände reichen von der *Linea terminalis* des Beckeneinganges bis zum Sitzknorren herab. Die Knochen, welche sie zusammensetzen, sind die Körper der drei Stücke des *Os innominatum* mit den Aesten des Sitz- und Schambeines. An ihnen participiren auch noch jene mit Weichgebilden erfüllten Oeffnungen, welche oben schon als *Foramina ischiadica* und *obturatoria* Erwähnung fanden. Ihre Höhendurchmesser betragen mit Einschluss des grossen Beckens 7″ = 18,9 Cm.

Als vordere Wand des kleinen Beckens ist die Schamfuge mit den angrenzenden Knochen zu betrachten. Unter den vier Wänden nimmt sie den kleinsten Raum ein und es biegt sich der Geburtskanal abwärts von ihr etwas nach vorn. Ihre Höhe misst durchschnittlich $1^1/_2$″ = 4,0 Cm.

Der nur äusserst wenig erweiterungsfähige nach vorn gekrümmte Geburtskanal hat zwischen dem oberen Eingang — *Apertura pelvis superior s. abdominalis* — und dem unteren Ausgang — *Apertura pelvis inferior s. perinealis s. Exitus pelvis* — ungleiche Dimensionen, und man unterscheidet daher innerhalb des Kanales noch eine Beckenweite und Beckenenge.

A. Der Beckeneingang bietet am weiblichen Becken eine quer-ovale Form dar mit dem nach dem Binnenraum vorspringenden *Promontorium.* Er entspricht der *Linea arcuata interna.* Die hintere Grenze steht bedeutend höher als die vordere, und eine Ebene, welche dem Eingang entspricht, hat einen zuerst von Naegele'd. Ae. genau bestimmten Winkel von 60°.

Dass jedoch die Beckenneigung bei einem und demselben Individuum von veränderlicher Grösse ist, je nach der wechselnden Stellung der unteren Extremitäten, hat H. Meyer durch sorgfältige Untersuchungen nachgewiesen und diese Veränderlichkeit, je nach dem Grade der Abduction und Rotation der Oberschenkel in den Hüftgelenken, kann nach Umständen für den Gebäract Verwendung finden.

Auf Grund einer grossen Anzahl von Untersuchungen hat man für das normale kleine Becken in bestimmter Richtung ebenso Mitteldurchmesser angenommen, wie für das grosse. So unterscheidet man am Beckeneingang:

1) den geraden Durchmesser — *Conjugata vera* — welcher von dem oberen Rande der Schamfuge bis zum *Promontorium* reicht. Er misst 4″ 2—3‴ = 11,2—11,5 Cm. Die Geburtshelfer messen die *Conjugata vera* nicht vom oberen Rande der Schamfuge aus, sondern nach der dem Promontorium zunächst liegenden Stelle derselben. (Schröder.)

2) Die *Conjugata diagonalis,* der Durchmesser vom unteren Rande der Schamfuge bis zum Promontorium; dieselbe misst 4″ 8—9‴ = 12,6 bis 12,8 Cm.

3) Die *Conjugata externa s. Baudelocquii;* damit bezeichnet man den Abstand von der vorderen Fläche des oberen Randes der Schamfuge bis zur Grube unter dem *Processus spinosus* des letzten Lendenwirbels; sie misst 7″ 3‴ = 19,6 Cm.

4) Den queren Durchmesser — *Diameter transversus,* dieser geht in querer Richtung von der *Linea arcuata* der einen Seite bis zu der andern an der weitesten Stelle des Beckeneinganges, und da derselbe 5″ = 13,5 Cm. misst, so ergibt sich, dass er den grössten Durchmesser der *Apertura pelvis superior* darstellt.

5) Der schräge Durchmesser — *Diameter obliquus* — erstreckt sich von dem Kreuzdarmbeingelenke bis zu dem Höckerchen

zwischen Darm- und Schambein, und nicht bis zur Synostose zwischen den beiden genannten Knochen. Die rechte *Articulatio sacro-iliaca* ist der Ausgangspunkt für den rechten und die linke Kreuzdarmbeinverbindung für den linken schrägen Durchmesser. Bezüglich der Grösse stehen sie in der Mitte zwischen der *Conjugata vera* und dem queren Durchmesser. Jeder beträgt $4^1/_2'' = 12{,}1$ Cm.

Für die Bestimmung von pathologischen Becken ist noch der Abstand zwischen *Promontorium* und der Gegend unmittelbar über der *Fossa acetabuli* von Interesse. Die Geburtshelfer nennen denselben die *Distantia sacro-cotyloidea*, welche eine Länge von 8,5—9 Cm. besitzt.

Sowohl der Ausguss der kleinen Beckenhöhle, als auch die Betrachtung des ganzen und des durchschnittenen skeletirten Beckens ergibt, dass dasselbe in einiger Entfernung von dem Beckeneingang am weitesten ist.

B. Die Beckenweite fällt in die zweite Kreuzbeinleiste zwischen den zweiten und dritten Kreuzbeinwirbel, in das zweite *Foramen sacrale anterius*, den untersten Abschnitt der *Articulatio sacro-iliaca*, annähernd in die Mitte der Pfanne, in das *Foramen ischiadicum majus*, das *Foramen obturatorium* und die Mitte der Schamfuge. Die Form der Beckenweite (s. vierte Abtheilung Taf. II Fig. C) ist dadurch von jener des Beckeneingangs verschieden, dass das Kreuzbein minder stark in den Beckenraum vorspringt. Wie die eben erwähnte Figur zeigt, unterscheidet man an der Beckenweite mehrere Durchmesser:

1) den geraden Durchmesser, welcher von der Mitte der Schamfuge zur Mitte der Leiste zwischen dem zweiten und dritten Kreuzbeinwirbel geht. Seine Länge beträgt $4^1/_2'' = 12{,}1$ Cm.

2) Den queren Durchmesser; er geht von einer Hüftpfanne zur anderen und misst $4^1/_4'' = 11{,}5$ Cm.

3) Die beiden schrägen Durchmesser; sie gehen von den *Foramina ischiadica* zu den *Foramina obturatoria* und haben demnach nicht die fixen Punkte wie der gerade und quere Durchmesser. Für jeden ist $5'' = 13{,}5$ Cm. als Durchmesser angenommen.

Hier muss noch ein Durchmesser erwähnt werden, welchen H. Meyer „die Normal-*Conjugata*“ genannt hat. Dieser geht von dem oberen Rande der Schamfuge zum dritten Kreuzbeinwirbel, an jener Stelle, wo letzterer eine schwache Einknickung zeigt. Der Winkel, welchen diese Linie mit der horizontalen bildet, wurde von H. Meyer auf 30^0 bestimmt. Diese Linie, sagt genannter Autor, eigne sich besser für Bestimmung der normalen Beckenneigung, als die *Conjugata vera*, wegen der individuellen Veränderlichkeit des Promontoriums.

C. Die Beckenenge stellt den beschränktesten Raum in dem Geburtskanal dar. Sie fällt rückwärts auf das unterste Ende des Kreuzbeines, seitlich auf die *Spina ischii*, vorn in das *Foramen obturatorium* und den *Arcus pubis*. An ihr nimmt man zwei Durchmesser an: den geraden und den queren.

1) Der gerade geht von dem *Arcus pubis* bis zum untersten Ende des Kreuzbeines und misst 4″ = 10,8 Cm.

2) Der quere erstreckt sich von einer *Spina ossis ischii* zur andern und misst $3^3/_4$″—4″ = 10,1—10,8 Cm.

D. Der Beckenausgang erstreckt sich von dem *Arcus pubis* nach abwärts zum *Tuber ossis ischii* und von hier, längs des *Lig. tuberoso-sacrum* bis zur Steissbeinspitze. Während die starken Sitzknorren als seitliche und der untere Schamfugenrand mit den angrenzenden Knochenästen als vordere Begrenzung eine starre Umrahmung darstellen, kann eine Erweiterung der *Apertura perinealis* nur in der sagittalen Richtung durch das beweglich gestellte Steissbein während der Geburt um etwas mehr als 2 Cm. stattfinden.

1) Der gerade Durchmesser, welcher von dem *Lig. arcuatum* im Schambogen bis zur Spitze des *Os coccygis* reicht, beträgt $3^1/_2$″—$4^1/_4$″ = 9,4—11,5 Cm.

2) Der quere Durchmesser geht von der Mitte des einen Sitzknorrens zu der des andern und beträgt 4″ = 10,8 Cm.

IV. Beckenaxe und mechanische Construction des Beckens.

Die richtige Haltung des Beckens am Lebenden kann nach H. Meyer am skeletirten Becken nachgeahmt werden, wenn man dasselbe in jene Stellung bringt, in welcher die oberen Darmbeinstacheln in der senkrechten Ebene der Höcker der Schambeine sich befinden. Hiebei entspricht die oben schon erwähnte veränderliche Beckenneigung der des Weibes beim aufrechten Stehen. Denkt man sich durch den Beckenkanal eine Linie, welche gleichweit von den vier Beckenwänden absteht, so hat man die für die Geburtshilfe wichtige Führungslinie des Beckens oder die Becken-Axe. Ihre Richtung wird durch die concave vordere Kreuzbeinfläche bestimmt. Zum Beckeneingang bildet sie einen Winkel von 90°.

Während man in früheren Zeiten das Becken nur mit Berücksichtigung seiner formellen Eigenthümlichkeiten bei beiden Geschlechtern studirte, wurde erst in neuerer Zeit eine tiefere Einsicht in seine mechanische Construktion durch die eingehenden Arbeiten des Geburtshelfers Naegele d. Ae.,

der Gebrüder Weber, H. Meyer u. A. gewonnen. Zunächst suchte H. Meyer den Nachweis zu liefern, dass die Normalconjugata eine geeignetere Linie zur Bestimmung des normalen Beckens, vorwiegend zur Bestimmung seiner Neigung sei, als die *Conjugata vera*, und zwar hauptsächlich deshalb, weil die letztere ihren Ausgangspunkt von der veränderlichen Lage des *Promontorium* nimmt, während die erstere in die mehr stabile Ebene des Beckenkanals fällt und daher die Lage der Normalconjugata zum Horizont viel constanter ist, als die der *Conjugata vera*, deren Neigungswinkel von 55—60° schwankt. Das Becken in seiner natürlichen Stellung bietet die Gestalt eines Gewölbes dar, welches in den Hüftgelenken durch die säulenartigen Oberschenkel getragen wird. Die seitlichen Bögen des Gewölbes werden von den *Ossa innominata* gebildet, zwischen denen das Kreuzbein als Schlussstein eingeschoben ist. Die Schambeine stellen die abwärts liegende Vereinigung der beiden Seitentheile so dar, dass die unter den Hüftgelenken liegenden Theile des Gewölbes gegen den Horizontalschub, d. i. die seitliche Auseinanderweichung des Gewölbes, gesichert sind. Die Last des Körpers, welche auf das Kreuzbein wirkt, bringt die hinteren Bänder zwischen Kreuz- und Darmbein der Art zur Spannung, dass durch den Zug auf die hinteren Enden der Darmbeine das Kreuzbein zwischen denselben eine Einklemmung erfährt. In Folge einer dann entstehenden Drehbewegung an den miteinander artikulirenden Flächen beider Knochen streben die Schambeine auseinander zu weichen, wodurch die Schamfugebänder eine Spannung erfahren. (H. Meyer.)

Aber nicht nur das Kreuzbein bietet nach H. Meyer dieses mechanische Verhalten zwischen den beiden Darmbeinen dar, sondern auch der fünfte Lendenwirbel, welcher durch das *Lig. ileo-lumbale* jederseits mit dem Hüftbein ähnlich verbunden ist, wie das Kreuzbein. Mit Hülfe dieser mechanischen Construction des Beckens versucht H. Meyer die eigenthümliche Form des weiblichen Beckens zu erklären, indem er annimmt, dass bei grösserer Weichheit der weiblichen Beckenknochen während der Entwickelung eine grössere Weite in Folge der auf dem Kreuzbein ruhenden Last des Körpers, welche das *Promontorium* nach abwärts und vorn drängt, die Schambeine in die Breite dehnt und abflacht und die Sitzbeine weiter von einander entfernt. Der von oben stattfindende Druck auf das Kreuzbein bringt eine stärkere Krümmung derselben zu Stande, und es entsteht die Knickung am dritten Kreuzbeinwirbel, weil von dieser Stelle an nach abwärts das *Os sacrum* durch die beiden Bänderpaare am Sitzknorren und der *Spina ischii* fixirt und nach vorn gezogen wird.

Dass alle eben angeführten Eigenthümlichkeiten dem weiblichen Becken

zukommen, und dass die mechanische Erklärung derselben etwas Bestechendes hat, unterliegt keinem Zweifel; nur die Voraussetzung, dass das weibliche Becken eine grössere Weichheit während seiner Entwickelung haben soll als das männliche, ist durch directe Beobachtungen nicht erwiesen. Auch ist es selbstverständlich, dass die mechanisch wirkenden Factoren am männlichen Becken in gleicher Weise wirksam sind, wie am weiblichen.

V. Geschlechtsdifferenzen des Beckens.

An keinem Skelettheile finden sich die Geschlechtsunterschiede in so auffallendem Grade ausgesprochen, als an dem Becken. Diese Unterschiede sind, wie Fehling in jüngster Zeit nachgewiesen hat, schon im vierten Monat des Fötus vorhanden; sie entstehen durch Wachsthumsdifferenzen, welche zur Zeit nicht in allen Beziehungen erkannt sind. Für die obenerwähnte Voraussetzung, dass das Becken beim weiblichen Geschlecht bis gegen die Pubertätszeit Knochen besitzen soll, welche der mechanischen Einwirkung von Seite des Muskelzuges, dem Druck durch die Rumpflast und dem Gegendruck durch die Oberschenkel in den Hüftpfannen einen geringeren Widerstand entgegensetzen, sind zur Zeit ebensowenig stichhaltige Beweismittel beigebracht, als für die Annahme, dass das weibliche Becken, seinem specifischen Charakter nach, theilweise durch das stärkere Wachsthum der Genitalien bedingt sei.

Wenn auch manche Ursachen, welche bei Bildung der normalen und pathologischen Beckenform wirksam sind, beachtenswerth erscheinen, wie z. B. das Entstehen eines engen Beckens bei weiblichen Castraten, oder das eines sehr weiten Beckens bei einem Weibe mit doppeltem Uterus, so darf doch das Princip der Vererbung, welches sich für die beiden Geschlechter in so frühen Entwickelungsstadien geltend macht, nicht ganz ausser Acht gelassen werden, wenn wir auch die letzten Ursachen desselben bei Entstehung der Beckenform ebenso wenig einsehen, als die Ursachen, welche den Schädel oder den Thorax formen. Da jedoch die Entstehung der Formverschiedenheit zwischen männlichem und weiblichem Becken so früh im fötalen Leben beginnt, so können um so weniger die Wachsthumverschiedenheiten der Beckenorgane bei den beiden Geschlechtern als wirksame Factoren in Betracht gezogen werden, denn das Dickenwachsthum des *Uterus* und der *Vagina* ist im vierten Monat des Fötus der Art, dass es kaum mechanisch wirksam sein kann. Wirkt doch die Rumpflast bei dem Gegendruck von Seite der Oberschenkel auf die Beckenknochen

in gleicher Weise bei beiden Geschlechtern und ebenso auch der Muskelzug, und es können somit diese Momente wohl für die Gestalt des Beckens, aber nicht für die Eigenthümlichkeit der Form des weiblichen Beckens Verwerthung finden.

Die Unterschiede zwischen den Becken der beiden Geschlechter bestehen darin, dass das weibliche in allen seinen Dimensionen weiter ist, als das männliche. Beim Weibe ist der ganze Beckenkanal niedriger, beim Manne höher, und demnach sind sämmtliche Durchmesser bei ersterem grösser, als bei letzterem. Während der weibliche Beckeneingang sich einem querliegenden Oval nähert, mit dem grössten Durchmesser von einer *Linea arcuata* zur andern, zeigt der männliche mehr eine Herzform. Alle Knochen am weiblichen Becken sind weniger stark ausgebildet als am männlichen. Die einzelnen Muskelfortsätze stehen am grossen und kleinen Becken des Mannes stärker hervor, als beim Weibe. Die Darmbeinschaufeln sind beim Weibe mehr horizontal geneigt und stehen nach vorn mehr von einander ab, das weibliche Kreuzbein ist breiter, besonders durch starke seitliche Entfaltung seiner Flügel, jedoch kürzer und am dritten Wirbelkörper mit stärkerer Knickung versehen, als beim Manne. Der Beckeneingang erscheint beim Weibe mehr in die Quere gezogen, die horizontalen Schambeinäste sind länger, die Schamfugen breiter, bei dem Manne schmäler und höher, wodurch bei diesem der *Arcus pubis* enger wird, während er bei jenem einen charakteristischen weiten Bogen bildet. Das obere Ende der Schamfuge ist mit den angrenzenden Knochen beim Weibe stärker nach vorn umgebogen als beim Manne. Wie das ganze Becken, so ist die vordere seitliche Beckenwand bei jenem niedriger, als bei diesem. In Folge des breiteren Kreuzbeines und der breiteren Schamfuge bekommen die Sitzbeine einen grösseren Abstand von einander, und die Beckenweite sowohl, als auch die Beckenenge und der Beckenausgang, zeigen somit beim weiblichen Geschlecht grössere Durchmesser als beim männlichen. Was die einzelnen Durchmesser anlangt, so ist beim Weibe im Beckeneingang der Querdurchmesser, dann die *Distantia sacro-cotyloidea* und die *Conjugata vera* grösser als beim Manne.

In der kleinen Beckenhöhle überwiegen beim Weibe die geraden Durchmesser und im Beckenausgang der quere über die entsprechenden beim Manne. Bezüglich der Verschiedenheiten des Beckens nach Individualität und Race ist auf die Werke über Geburtskunde zu verweisen, und hier sollen nur noch die wichtigsten Maasse des männlichen und weiblichen Beckens, welche nach Krause die Durchschnittszahlen von Messungen normaler Becken darstellen, Aufnahme finden.

	Weiblich.		Männlich.	
	Zoll.	Mm.	Zoll.	Mm.
1) Grösster Querdurchmesser des grossen Beckens . .	9″ 6‴	256	9″ 6‴	256
2) Entfernung der beiden *Spinae superiores anteriores* .	9″	243	9″ .	213
3) *Conjugata* des Beckeneinganges	4″ 3‴	115	4″	108
4) Querdurchmesser	5″	135	4″ 9‴	128
5) Schräger Durchmesser	4″ 8‴	126	4″ 6‴	122
6) *Conjugata* des Beckenausganges. (Ein Zoll veränderlich)	3″ 4‴	90	2″ 9‴	74
7) Querdurchmesser des Beckenausganges	4″	108	3″	81
8) Höhe der hinteren Wand	4″ 9‴	128	5″ 3‴	142
9) Höhe der Schamfuge	1″ 8‴	45	2″	54

B. Die Weichgebilde am Ausgang der Beckenhöhle oder die Dammgegend — *Regio perinei.*

Der Verschluss des Beckenausganges wird zunächst durch ein willkürliches Muskelstratum vermittelt, welches einem *Diaphragma* ähnlich, einerseits mit der knöchernen Umrahmung der untern Beckenapertur, andrerseits mit den hier angebrachten Fascien in innigem Zusammenhang steht und in der Mittellinie von den Eingeweiden perforirt wird. Die innige Beziehung des aus mehreren einzelnen Muskeln zusammengesetzten *Diaphragma pelvis* zu den Fascien hat zur Folge, dass die letzteren, indem sie den Damm verstärken helfen, an allen Verschiebungen, welche die Muskeln hervorrufen, sich betheiligen und demnach vorwiegend als Fixirungsmittel für die Muskeln functioniren.

Die Dammgegend kann erst dann in ihrer ganzen Ausdehnung übersehen werden, wenn die unteren Extremitäten in den Hüftgelenken gebeugt und stark abducirt sind. Ohne diese Stellung der Beine zum Becken erscheint die *Regio perinei* als einfache Spalte zwischen den beiden Gesässbacken und den Oberschenkeln. Während man dem gegenwärtigen Sprachgebrauch gemäss unter der Bezeichnung „Damm“ den ganzen Boden der Beckenhöhle versteht, gebrauchten die Alten das Wort in einem viel beschränkteren Sinne, indem sie unter Damm oder „Mittelfleisch“ — *Interfemineum* — den Raum zwischen der Geschlechtsöffnung und dem After, seitlich von den Oberschenkeln begrenzt, verstanden, eine Auffassung,

welche gegenwärtig insofern in der Geburtskunde noch Geltung hat, als man eine Trennung der Weichtheile von der Schamspalte nach rückwärts gegen den *Anus* hin „Dammriss“ nennt.

Die äussere Form der *Regio perinei* wird in noch höherem Grade von dem Fettgehalt bestimmt, als andere Körpergegenden, an deren Zusammensetzung sich auch vorwiegend Weichgebilde betheiligen. Die physiologische Bedeutung des Fettes als Ausfüllungsmaterial tritt an der Dammgegend fast ebenso in den Vordergrund, wie z. B. in der Augenhöhle oder in dem Wirbelkanal; denn selbst bei sehr hochgradiger Abmagerung sind immer noch schwache Fettpolster in der Umgebung der Eingeweide in der Dammgegend vorhanden.

Eine scharfe äusserliche Abgrenzung der Dammgegend tritt nur bei hochgradiger Abmagerung auf, indem dann alle Weichgebilde nach der Beckenhöhle emporgedrängt werden und das Steissbein, die Höcker der Sitzbeine und die aufsteigenden Aeste derselben fühl- und sichtbar werden.

Im Verein mit der Anordnung der beiden grossen Gesässmuskeln stellt der Damm zwei ungleichschenkelige Dreiecke dar, welche in einer Linie zusammenstossen, die von einem *Tuber ischii* zum andern geht. Die Spitze des vorderen Dreiecks fällt in den *Arcus pubis*, die Spitze des hinteren auf das Steissbein.

Bei einer gesonderten topographischen Beschreibung der einzelnen Abtheilungen des Dammes wäre nicht nur eine häufige Wiederholung nöthig, sondern viele zusammengehörige Gebilde müssten getrennt betrachtet werden.

Keiner Körperregion hat man schon in den ältesten Zeiten so viel Aufmerksamkeit zugewendet, als der *Regio perinei*, aber auch keine hat in dem Maasse eine theils künstliche, theils minutiöse Darstellung erfahren, als diese, und wenn das Studium der Anatomie der Dammgegend, — ein Studium, das doch für physiologische und praktische Fragen von der grössten Bedeutung ist — dem Jünger der Medizin schwierig erscheint, dürfte der Grund hiefür weniger in der Natur der Gegend, als vielmehr in der minutiösen Behandlungsweise von Seite der Anatomen zu suchen sein. Nur ein flüchtiger Blick in die Geschichte der Anatomie der Fascien und der Muskeln des Dammes ergibt, dass die Anatomen bei dem Studium dieser Gebilde stets grosse Neigung hatten, neue Entdeckungen zu machen, aber trotzdem bezüglich des Verständnisses der Muskelanordnung noch manche Lücke übrig liessen.

Was nun die einzelnen Schichten in der *Regio perinei* anlangt, so sollen dieselben ebenso betrachtet werden, wie dies bei andern Gegenden geschehen ist.

Wird der Damm von seiner unteren Seite aus präparirt, so ist zunächst die äussere Haut an seiner Peripherie einzuschneiden und so zurückzuarbeiten, dass dieselbe an der Uebergangsstelle in die Mastdarmschleimhaut hängen bleibt. Die behaarte Haut zeigt in der Mittellinie die *Raphe*,

welche sich beim Manne in jene des Hodensackes fortsetzt; dieselbe ist beim Weibe auch angedeutet, wird aber an der Schamspalte unterbrochen.

Das subcutane Fettgewebe ist bei gesunden Individuen stets stark entwickelt, und von dem Grade der Fettablagerung ist die grössere oder geringere Fülle des Dammes abhängig. Er gestattet als lockerer von Fett durchsetzter Zellstoff ziemlich bedeutende Verschiebungen und Ausdehnungen der äussern Haut. Man muss jedoch besonders hervorheben, dass, während das Fett beim Weibe gleichmässig stark in der ganzen Ausdehnung des Dammes abgelagert ist, beim Manne dasselbe sich sowohl gegen den Hodensack, als auch in der Nähe des *Anus* hin schwach entwickelt zeigt, und an dem ersteren durch einen fast fettlosen Zellstoff vertreten ist. Abscesse, Blutergüsse und anderartige Infiltrationen können sich in ihm sehr leicht nach allen Richtungen hin ausbreiten.

An dem Boden der Beckenhöhle unterscheide ich drei Fascien: eine *Fascia perinei superficialis, Fascia perinei profunda s. media* und die *Fascia perinei superior s. pelvis.* Diese Eintheilung lässt sich sowohl anatomisch als auch physiologisch begründen.[1])

1) *Fascia perinei superficialis.* Folgt man der deutlich ausgesprochenen Gesässfascie, so erkennt man, dass dieselbe sich nach der Dammgegend hin fortsetzt, zusammenhängend mit dem verdickten Bindegewebe am *Tuber ischii* und dem aufsteigenden Sitzbeinast. Dieselbe Fascie überkleidet beim Manne im vorderen Dammdreieck die hier liegenden Gebilde, indem sie an dieser Stelle ziemlich stark und fettarm ist. Im hinteren Dammdreieck erstreckt sich die superficielle Fascie von den unteren Rändern der beiden grossen Gesässmuskeln und den Sitzbeinhöckern bis gegen die Mittellinie und zeigt so viele von Fett erfüllte Lücken, dass man Neigung haben könnte, an ihrer Existenz zu zweifeln. Diese ihre anatomische Eigenthümlichkeit, bestehend in vielfacher Durchlöcherung, ist gewiss auch der Grund dafür, dass sie weder für Senkungsabscesse noch für Blutergüsse, ähnlich wie bei anderen Fascien, Hindernisse abgibt.

2) Die *Fascia perinei profunda,* auch *media,* zeigt ein etwas complicirteres Verhalten, weil sie die Bindegewebsmembran darstellt, welche die unteren Flächen der Dammmuskeln unmittelbar deckt, und dieselben in ihren Lagen sichert. Geht man abermals von den Gesässmuskeln und den Sitzknorren aus, so kann man die mittlere oder tiefe Dammfascie an

---

[1]) Henle hat sich meiner Meinung nach in seinem Handbuch der systematischen Anatomie ein grosses Verdienst dadurch erworben, dass er die Fascien des Dammes in höchst einfacher Weise abgehandelt hat.

den genannten Stellen zusammenhängend mit der oberflächlichen im hintern Dammdreieck dicht an dem Sitzbein nach aufwärts in den Damm hinein verfolgen. Sie zieht sich an den Dammgefässen, dieselben scheidenartig umhüllend, lateralwärts nach oben bis in den Winkel hinein, wo der grösste der Dammmuskeln, der *Levator ani*, von der Beckenfascie seinen Ursprung nimmt. Von hier aus wendet sie sich auf die untere Fläche des eben genannten Muskels und gelangt bis zum *Anus*, wo sie allmählich an Stärke abnimmt. Im vorderen Dammdreieck fliesst die tiefe Dammfascie mit der oberflächlichen zusammen. Auf Grund meiner Beobachtungen leugne ich die Existenz besonderer Blätter der *Fascia perinei profunda*. Werden dieselben mittels des Scalpels oder im getrockneten Zustande dargestellt, so halte ich sie für Kunstprodukte geschickter Anatomen. Zwischen diesen beiden Fascien ist der grosse von Fett erfüllte Raum angebracht, der an den Figuren auf Taf. I der Abtheilung IV dargestellt ist.

3) Die dritte Fascie am Boden der Beckenhöhle ist die *Fascia perinei superior s. pelvis*. Sie ist oberhalb der Dammmuskeln so am Ausgange der Beckenhöhle angebracht, dass sie ein nach unten convexes Fascienblatt darstellt, von welchem die Dammmuskeln theilweise entspringen und das von den Eingeweiden Durchbrechungen erfährt. Zwischen ihnen und der *Fascia perinei profunda* ist im hinteren Dammdreieck das Muskelstratum eingeschlossen, welches aus dem *Levator ani* und *Sphincter ani externus* zusammengesetzt ist.

Nur das Studium dieser beiden Fascien im Zusammenhang mit den eben erwähnten Muskeln gewährt eine Einsicht in die physiologische Bedeutung der ersteren. Die Fascien stellen nicht nur die widerstandsfähigen Verschlussmittel am Boden der Beckenhöhle dar, sondern sie erscheinen auch gleichzeitig als Fixirungsmittel für die inneren Becken- und die Dammmuskeln einerseits, und für die Eingeweide andererseits.

Das nähere Verhalten der Beckenfascie ist folgendes: Sie entspringt mit ihrem der vorderen Beckenwand entsprechenden Theil hinten und abwärts an der Schamfuge mit Faserzügen, die eine etwas verschiedene Richtung einschlagen. Während dieser Abschnitt sich nach abwärts gegen die *Prostata* begibt, wird er unter dem *Arcus pubis* von Venen durchbrochen, welche, vom *Penis* herkommend, ihren Verlauf gegen die Harnblase nehmen. Jene etwas verstärkten Faserzüge der Fascie, welche sich vom *Arcus pubis* aus nach der Seite und nach hinten begeben, stellen die *Ligamenta puboprostatica lateralia* dar, während der mehr in der Mitte gegen die Vorsteherdrüse verlaufende Abschnitt unter dem Namen *Ligamentum puboprostaticum medium* bekannt ist. Nur selten ist dieser mittlere Zug der

Fascia pelvis stärker entwickelt, als der laterale. Er geht unterhalb der *Linea arcuata* vom Scham- und Darmbein aus, und während das mittlere Band an der genannten Knochenstelle fixirt ist, setzt sich der laterale Theil in die *Fascia iliaca* der grossen Beckenhöhle hin fort, und trotz dieses anatomischen Zusammenhanges werden doch selten die Wahrnehmungen gemacht, dass Abscesse oder anderartige Ergüsse, welche unter der *Fascia iliaca* ihren Sitz haben, sich nach der kleinen Beckenhöhle senken. Besonders muss noch darauf hingewiesen werden, dass der sehnige Ursprung des sog. *Levator ani* an dem vorderen und lateralen Theil des Beckens von der *Fascia pelvis* nicht getrennt werden kann.

Mögen auch einige Anatomen das sog. *Lig. pubo-prostaticum medium* als zur *Fascia perinei profunda* gehörig betrachten, so darf doch nicht übersehen werden, dass dasselbe gewöhnlich einen continuirlichen Zusammenhang mit der Beckenfascie hat.

Was das Verhalten der *Fascia pelvis* an der hinteren Beckenwand anlangt, so verdient zunächst hervorgehoben zu werden, dass die Angaben der Autoren hierüber sehr unbestimmt und verschieden lauten.

Wie es scheint, hat man sich meist damit begnügt, die Fascie so zu beschreiben, wie sie sich an einem ganzen Becken nach Entfernung des Bauchfelles zeigt. Dass man hiebei ihre specielle Anordnung an der hinteren Beckenwand nicht prüfen kann, ist klar. Man muss die vordere Beckenhälfte vollständig entfernen, oder ein Becken senkrecht durchschneiden, um die Fascie in ihrer Beziehung zum Kreuzbein und den Weichtheilen prüfen zu können.

Der laterale Theil der Beckenbinde, welcher in der obenerwähnten Weise mit der *Fascia iliaca* unzweifelhaft zusammenhängt,[1]) und an einzelnen Stellen direkt in dieselbe übergeht, begibt sich gegen das Kreuzbein, wo er sich mittelst mehrerer Schenkel an der innern Umrandung der *Foramina sacralia anteriora* anheftet. Diese Schenkel schliessen mit Fett erfüllte Lücken zwischen sich ein, in welchen die Ganglien des sympathischen Grenzstranges eine gegen Druck gesicherte Lage erhalten. Die einzelnen Schenkel der Beckenfascie reichen vom Steissbein an, wo der unterste mit dem der entsprechenden der anderen Seite zusammenfliesst, bis hinauf zum Körper des ersten Kreuzbeinwirbels. Einzelne Faserzüge stehen mit der *Arteria* und *Vena hypogastrica* in direkter Verbindung.

---

[1]) Es ist auffallend, dass Luschka, welcher an Genauigkeit seines anatomischen Arbeitens nicht leicht übertroffen werden konnte, die Angabe macht, dass die *Fascia pelvis* keinerlei Gemeinschaft mit der *Fascia iliaca* habe.

Entsprechend der *Articulatio sacro-iliaca* zeigt die *Fascia pelvis* gewöhnlich drei verschieden grosse Lücken; die tiefste ist ziemlich breit, hat eine fast frontal gestellte Anordnung und dient zum Durchtritt der vorderen Aeste der *Vasa hypogastrica*, und der von oben aus der grossen Beckenhöhle herabsteigenden Nervenstämme. Während demnach die erwähnten Gefässe und die unteren Lumbalnerven anfänglich innerhalb der *Fascia pelvis* gelagert sind, begeben sie sich in ihrem weiteren Verlauf ebenso hinter dieselbe, wie auch die minder starken *Vasa sacralia lateralia*. Es werden also nicht nur die erwähnten Gefässe in ihrem weitern Verlauf, sondern auch der *Musc. pyriformis*, *Levator ani* und *Musc. coccygeus* von der Beckenfascie oben und vorn gedeckt. Der von Luschka beschriebene nach aussen und oben gerichtete concave Rand der *Fascia pelvis* kann nicht als Norm, sondern nur als individuelle Eigenthümlichkeit angesehen werden.

Es bedarf noch der besonderen Betonung, dass die Beckenfascie verstärkt wird durch ihre Verschmelzung mit der Sehne des *Levator ani* und der *Fascia perinei profunda*. Diese letztere wird an jener Stelle, wo sie den *Musc. obturator internus* innen deckt, und ihm zum Ursprung dient, nach diesem bezeichnet. Rückwärts nach dem *Musc. coccygeus* hin ist auch ein Zusammenhang der Beckenfascie mit dem *Ligamentum spinoso-sacrum* vorhanden, und theilweise setzt sie sich in das grosse Hüftloch hinein fort, wo sie ebenso, wie in dem *Canalis obturatorius* die Gefässe und die Nerven gegen Druck zu schützen bestimmt ist.

Ihre Beziehung zu den Eingeweiden in der Mittellinie ist der Art, dass sie sich theilweise auf die äussere Fläche der Vorsteherdrüse, der Harnblase, der Samenbläschen und des Mastdarmes, und beim Weibe auf die Vagina umschlägt und in die äussere Bindesubstanz der genannten Organe übergeht. Eine Verstärkung erlangt die Beckenfascie durch einen ansehnlichen Faserzug, der sich als Fortsetzung der *Ligamenta pubo-prostatica lateralia* nach rückwärts bis zur *Spina ischii* hinzieht, und an dieser fixirt ist. Dieser scharf begrenzte sehnige Zug ist unter dem Namen *Arcus tendineus fasciae pelvis* bekannt. Die auf beiden Seiten angebrachten chordaähnlichen Züge sind besonders geeignet, die auf ihnen befindliche Last, ohne Beeinträchtigung der unterliegenden Eingeweide, zu tragen und eine Raumbeschränkung derselben von Seite der sich kontrahirenden innern Hüftlochmuskeln zu verhindern. Der ganze laterale Abschnitt der Beckenfascie, welcher fast senkrecht von dem Beckeneingang aus, angeschmiegt an den inneren Hüftlochmuskel, nach abwärts zieht, hat nur die Bedeutung eines Schutzmittels für die Beckeneingeweide bei Contraction des genannten Muskels.

Die fetthaltige Bindesubstanz in der Umgebung der Beckenfascien und Beckeneingeweide.

Die Art der Befestigung der Harn- und Geschlechtsorgane und des Mastdarmes am Ausgang der kleinen Beckenhöhle macht es erforderlich, dass neben der reichlichen Bindesubstanz bedeutende Fettpolster als Ausfüllungsmittel angebracht sind, in denen die zahlreichen Blut- und Lymphgefässe, so wie die Nerven ihre Aufnahme finden. In dieser lockeren Bindesubstanz können Entzündungsprocesse, Eiterherde, Extravasate mit darauf folgenden straffen Verwachsungen der verschiedenen Gebilde auftreten und nachtheilige Einwirkungen auf diese äussern. Das Verhalten der Beckenfascie und der Dammmuskeln bringt es mit sich, dass man zwei Abtheilungen dieser Bindesubstanz unterscheiden muss, nämlich die oberhalb der *Fascia pelvis* und die unterhalb der Dammmuskeln befindliche.

Das Fettgewebe oberhalb der Beckenfascie stellt ein Bindegewebe dar, welches für das männliche Becken in Fig. C der Tafel I abgebildet ist. Dasselbe kann als stark entwickeltes subperitoneales Gewebe angesehen werden, welches man bei Lostrennung des Bauchfelles leicht von der *Fascia pelvis* abheben kann, wobei nur die in ihm befindlichen zahlreichen Gefässe eine innige Fixirung mit den verschiedenen Organen vermitteln. Es umringt allseitig die Harnblase, schiebt sich keilförmig zwischen der Blase und dem Mastdarm beim Manne nach einwärts und zieht sich hinter dem Mastdarme bis gegen die vordere Steissbeinfläche herab.

Die horizontalen Schnitte (Taf. I) zeigen das oberhalb der *Fascia pelvis* befindliche Fettgewebe nur theilweise, denn bei dem Horizontalschnitt Fig. B ist die Beckenfascie so weit abgetragen, dass auch noch die Fettlage unter ihr sichtbar erscheint. Von der Harnröhre, und höher oben von der Blase an, eingeschoben zwischen diese und die Schamfuge, zieht das Fettgewebe beim Weibe gegen den Seitenrand der *Vagina* und von hier gegen den Mastdarm, wo die Anhäufung desselben viel bedeutender ist, als beim Manne (s. den Holzschnitt). Es schiebt sich bei sehr fetten Individuen als nicht unbedeutende Schichte auch zwischen die *Vagina* und den Mastdarm so ein, dass beide Organtheile nicht direct aneinder grenzen und daher bei operativen Eingriffen leicht gelöst werden können.

Dass die subperitoneale Bindesubstanz an allen jenen Stellen der Beckenfascie, wo Lücken zum Durchtritt von Gefässen und Nerven angebracht sind, einen directen Zusammenhang mit dem ausserhalb des Beckens befindlichen Gewebe hat, gilt für die *Foramina ischiadica majora* und die *Foramina obturatoria* ebenso, wie für die Oeffnungen, welche unterhalb

des *Arcus pubis* oder an anderen Stellen den Venen und kleinen Schlagadern zum Durchtritt dienen.

Wie die seröse Auskleidung der Beckenorgane nur einen Theil des Bauchfelles darstellt, so hat auch die fettreiche Bindesubstanz der Harn- und Geschlechtsorgane einen continuirlichen Zusammenhang mit dem subperitonealen Gewebe der übrigen Bauchhöhle, und die Blut- und Lymphcapillaren der zwei Körperregionen sind weder im Bauchfell noch im subperitonealen Gewebe abgegrenzt von einander.

Horizontalschnitt der männlichen grossen Beckenhöhle mit den Eingeweiden nach Braune.

1. Kreuzbein. 2. Ein Theil des fünften Lendenwirbels. 3. *Articulatio sacro-iliaca.* 4. und 5. *Vasa iliaca.* 6. *Musc. glutaeus max.* 7. *Musc. glutaeus medius.* 8. *Musc. iliacus internus.* 9. *N. cruralis.*

Das Fettgewebe unterhalb der Beckenfascie stellt die Ausfüllungsmasse in der *Fossa ischio-rectalis* dar, und befindet sich daher, da die *Fascia perinei media* die untere Fläche der Dammmuskeln bekleidet, unter dieser. Wird auch sein directer Zusammenhang mit den Beckenorganen durch die willkürliche Muskellamelle und die vorhin erwähnte Fascie verhindert, so trägt dasselbe doch zur Fixirung der Organe und der an der Dammgegend sich verzweigenden Gefässe und Nerven bei. In dem

Verhältniss, als das Fettgewebe in der *Fossa ischio-rectalis* schwindet, sinkt einerseits die Dammgegend tiefer ein, und andererseits mag dadurch die Möglichkeit gegeben sein, dass die Beckenorgane sich leichter senken. Diese Fettlage zeigt neben dem Mastdarme die stärkste Entwickelung und erscheint hier an dem Horizontalschnitt als dreieckige Masse, die am unteren Rand des *Musc. glutaeus maximus* in das Fettpolster der Gesässgegend übergeht und gegen den *Anus* allmählich ausläuft. Die Lücken in der *Fascia perinei superficialis* vermitteln auch einen Zusammenhang dieses Fettgewebes mit jenem der grossen Schamlippen und dem *Mons veneris*.

Die Muskeln der Dammgegend.

Die Muskeln der Dammgegend haben in älterer und neuerer Zeit vielfach das Interesse der Anatomen und Geburtshelfer in Anspruch genommen. Dass man so vielfachen Widersprüchen bei der Beschreibung der einzelnen Dammmuskeln begegnet, liegt einerseits in der Schwierigkeit ihrer Bearbeitung in dem reichlichen Fett der Dammgegend, andererseits in der Anwendung der Methoden bei ihrer Darstellung. Bei der Präparation mit dem Messer allein ist der Willkür des Anatomen bezüglich der Zahl und der Anordnung der einzelnen Muskelzüge, die er darstellt, zu viel Spielraum gegeben. Eine in allen Beziehungen befriedigende Einsicht in die Muskulatur der Dammgegend ist durch die vorzügliche Arbeit Henles erlangt worden. Nur dürfte vielleicht noch erübrigen, dass die Ergebnisse der Flächendarstellungen in Uebereinstimmung mit jenen der Durchschnitte, ausgeführt am *Foetus* und Neugebornen, gebracht werden. Ist auch so Manches in dieser Hinsicht schon geschehen, so bin ich doch überzeugt, dass noch werthvolle Aufklärung hiedurch erlangt werden wird.

a. Die Muskeln der männlichen Dammgegend.

Die willkürliche Muskellage, welche sich am Beckenausgange an die untere Fläche der *Fascia pelvis* anschliesst und theilweise mit derselben in Verbindung steht, hat Henle mit dem Namen *Diaphragma urogenitale* belegt. — Indem die Muskelplatte von den Knochen und Bändern oder Fascien des Beckenausganges mit mehr oder weniger zusammenhängenden Bündeln entspringt und in der Mittellinie mit der entsprechenden der anderen Seite zusammentrifft und theilweise mit den Eingeweiden in bestimmter Weise sich verwebt, kann sie ihre Function an dem Urogenitalapparat hebend und verengernd vollziehen. Das *Diaphragma urogenitale*

besteht zunächst aus dem in der Mittellinie angebrachten *Muscul. sphincter ani externus*, mit welchem der *Musc. bulbo-cavernosus* der Harnröhre einen directen Zusammenhang hat und daher auch hier mit zur Sprache kommen soll.

Der willkürliche *Sphincter ani externus* entsteht von der Spitze des vierten Steissbeinwirbels, und indem er nach vorn zieht, bildet er um den *Anus* einen vollständigen Ring, dessen Fasern der einen Seite sich vorn und hinten an demselben mit denen der anderen kreuzen und dann mit dem *Musc. bulbo-cavernosus* und der äusseren Haut Verbindungen eingehen. Der äussere Mastdarmschnürer beschreibt einen nach abwärts convexen Bogen, in welchem die Ausstrahlungen der unwillkürlichen Längsfasern des Mastdarmes so eingreifen, dass dieselben sich rechtwinkelig mit dem ersteren kreuzen. Die einzelnen Züge der unwillkürlichen Längsfasern des Mastdarmes drängen sich nämlich zwischen den nicht dicht aneinander liegenden Bündeln des willkürlichen Mastdarmschnürers hindurch und bilden theilweise so Schleifen um dieselben, dass beide Muskelparthien bei ihrer Contraction nothwendig zusammenwirken müssen.

Der *Musc. bulbo-cavernosus* steht mit keinem Knochen in directem, sondern nur mittelst des *Sphincter ani externus* mit dem Steissbein in indirectem Zusammenhang. Auch diese beiden Muskeln sind daher anatomisch zusammengehörig und müssen eine gemeinsame Wirkung äussern. Die einzelnen Bündel des ersteren gehen von der in seiner Mitte liegenden Sehne aus und umziehen in zwei verschiedenen Schichten das *Corpus cavernosum urethrae*, indem er sich durch den nicht constant vorkommenden *Musc. transversus perinei superficialis* verstärkt, um sich dann als Aponeurose auf dem Rücken des *Bulbus* der Harnröhre auszubreiten. Einzelne Bündel verlieren sich auch seitlich in der *Tunica albuginea* des *Corpus cavernosum penis*. Seine Anordnung bedingt eine allseitige concentrische Compression des Harnröhrenschwellkörpers an der Stelle, wo dieser am stärksten ausgebildet ist, d. h. am *Bulbus urethrae*.

Der mehr lateralwärts emporsteigende *Musc. ischio-cavernosus* steht in derselben functionellen Beziehung zu dem Schwellkörper des *Penis*, wie der *Bulbo-cavernosus* zu dem der Harnröhre. Nachdem er seinen Ursprung von dem aufsteigenden Sitzbein- und dem absteigenden Schambeinast genommen hat, zieht er nach oben und vorn und verliert sich, in mehrere Bündel zerfallend, theilweise in der *Tunica albuginea* des *Corpus cavernosum penis*, theilweise in der Fascie des *Dorsum penis*.

In die beiden zuerst erwähnten Muskeln strahlen die beiden lateralen Parthien des *Levator ani* und die queren Dammmuskeln aus. Der *Musc.*

levator ani verdient nur theilweise diesen Namen, denn seine anatomische Anordnung spricht vielmehr für seine Wirkung als *Compressor recti*. Auf Tafel I, Abtheilung IV ist der *Levator ani* durch Fig. A und B auf dem Durchschnitt dargestellt. Man erkennt hier, wie derselbe an der vorderen Beckenwand mit dem Knochen zusammenhängt und beim Manne an die Harnblase, die *Prostata* und den Mastdarm sich anschmiegt. Beim Weibe liegt er ähnlich an der Blase, der *Vagina* und dem Mastdarme an. Die durch fetthaltiges Bindegewebe von einander getrennten Bündel des *Levator ani* stellen, wie oben schon erwähnt, den lateralen Abschnitt der Muskelplatte des Dammes dar. Sie entspringen von der hinteren Fläche des horizontalen Schambeinastes an jener Stelle, wo die *Fascia pelvis* befestigt ist. Von hier an gehen aus dem ganzen lateralen Blatt der genannten Fascie Bündel aus, deren Sehnenfasern sich in der Beckenbinde bis zur *Linea arcuata* verfolgen lassen.

Während diese Muskelparthie, bogenförmig nach hinten und abwärts steigend, sich dem Mastdarm nähert, reiht sich weiter rückwärts ein Muskel an, welcher als directe Fortsetzung des *Levator ani* betrachtet werden kann. Da er von der Beckenbinde, der *Spina ischii* und dem *Lig. spinoso-* und *Tuberoso-sacrum* entspringt, und an der Beckenfläche des letzten Kreuzbeinwirbels und in der ganzen Höhe des Steissbeines Befestigung findet, so führt man ihn als *Musc. coccygeus* auf. Er scheint ein Schutzmittel für die unter ihm gelagerten gemeinsamen Dammgefässe und Nerven darzustellen. Seine Einwirkung auf das Steissbein kann selbst an der Leiche nachgewiesen werden. Die Wirkung des *Levator ani* lässt sich aus seiner anatomischen Anordnung folgern. Dass die Mehrzahl der vorderen Muskelbündel, welche das untere Ende des Mastdarmes schlingenförmig umgeben, denselben nach vorn und oben bewegen, kann schon aus den Horizontalschnitten, wie sie in Fig. A und B dargestellt sind, gefolgert werden, denn man sieht hier die Fixation der Muskeln an der vorderen Beckenwand und ihre Vereinigung hinter dem beweglichen *Rectum*. Budge will auch mit Hilfe des Experimentes an Hunden nachgewiesen haben, dass der *Levator ani* den oberhalb des *Anus* liegenden Abschnitt zu verengern im Stande sei. Dieser Autor glaubt annehmen zu müssen, dass der *Levator ani* in einem gewissen Antagonismus zum *Sphincter ani* stehe. Die in querer Richtung an dem Damm angebrachten Muskeln bestehen aus Zügen, welche lateralwärts an festen Punkten ihren Ursprung nehmen und die Muskellage der *Pars membranacea* und *Pars cavernosa urethrae* ausstrahlen.

Der *Musc. transversus perinei superficialis*, welcher ziemlich oft vermisst wird, nimmt seinen Ursprung an einem für diese Beschreibung

frisch dargestellten Präparat von der Bindesubstanz unterhalb des *Tuber ischii*, und indem er in der Dammgegend etwas schief nach vorn emporsteigt, strahlt er in den vorderen Abschnitt des *Sphincter ani externus* und in den *Bulbo-cavernosus* aus. Sein Ursprung rückt häufig höher nach aufwärts an den *Ramus ascendens ossis ischii*.

Der *Musc. transversus perinei profundus* spielt für die *Pars membranacea* und die *Pars prostatica* der Harnröhre, sowie für die Cowper'schen Drüsen eine wichtige Rolle. Er füllt in einiger Entfernung vom *Arcus pubis* das Dreieck zwischen den Eingeweiden und dem absteigenden Schambeinaste aus. Henle hat auch diesen Muskel in höchst genauer Weise beschrieben; er fasst alle, von den Anatomen mit verschiedenen Namen belegten einzelnen Bündel unter der oben angeführten Benennung zusammen. Der *Transversus perinei profundus* stellt eine aus mehreren Bündeln bestehende Muskelplatte dar, welche, zwischen zwei Fascienblätter eingeschlossen, sich rückwärts dem von Henle beschriebenen *Lig. transversum pelvis* anreiht. Indem er gegen die Harnröhre und *Prostata* hinzieht, theilt er sich in Züge, welche theils oberhalb, theils unterhalb der *Pars membranacea* jenen der anderen Seite begegnen, und so einen muskulösen Ring, d. h. eine in der frontalen Ebene angebrachte mächtige Muskelschleife bilden, welche die *Pars membranacea* fest zu verschliessen geeignet ist. Auch die unmittelbar vor der *Prostata* angebrachte Muskelfaserlage zeigt an einzelnen Stellen eine ziemlich starke Entwickelung, und die einzelnen Züge zeigen eine gegenseitige Kreuzung. Diese willkürlichen Fasern im Verein mit den contractilen Faserzellen der *Prostata* selbst üben eine Compression auf letztere aus. Die einzelnen Muskelgruppen, welche unter- und oberhalb der *Pars membranacea* und *Pars prostatica urethrae* ihre Lage haben, sind an dem Sagittalschnitt auf Taf. III, A, Fig. A dargestellt. An dieser Figur erkennt man auch die allseitige Umlagerung der Cowper'schen Drüsen durch die willkürlichen Muskeln unter der *Pars membranacea*.

b. Die Muskeln der weiblichen Dammgegend.

Bei Betrachtung der Muskeln der weiblichen Dammgegend können nur jene zur Sprache kommen, welche mit den Genitalien in näherer Beziehung stehen; denn der *Musc. sphincter ani externus* und der *Levator ani* zeigen im Allgemeinen von dem Verhalten der gleichnamigen Muskeln beim Manne nur die Abweichung, dass der erstere auch zum *Compressor vaginae* wird, indem die Fasern, welche von der hinteren Fläche der vorderen Becken-

wand sehnig entspringen, stark ausgebildet sind, an dem Seitentheil der Scheide vorbeigehen und dann den Anus in ähnlicher Weise, wie beim Manne, umschlingen. Folglich sind es nur der mediale an der *Vagina* als *Compressor vaginae* funktionirende *Musc. constrictor cunni* mit den beiden *Transversus perinei* und der *Musc. ischio-clitoridis*, welche hier zur Sprache kommen.

Das *Diaphragma urogenitale* des Weibes erfährt eine Durchbrechung von Seite der *Vagina*, wodurch der *Musc. bulbo-cavernosus* ähnlich auseinandergedrängt wird, wie die Muskulatur der Harnröhre, und es entsteht der paarige *Constrictor cunni*, welcher auch den Namen *Bulbo-cavernosus*, oder *Constrictor bulbi*, oder *Constrictor vestibuli* führt. Der *Constrictor cunni* verhält sich ebenso zu dem *Sphincter ani ext.* wie der männliche *Bulbo-cavernosus*. Nachdem er vor dem Anus aus dem Afterschnürer sich entwickelt hat und hier von dem *Musc. transversus perinei* durchsetzt worden ist, begibt er sich als platte Muskellamelle auf der lateralen Wand der Vagina, den *Bulbus vestibuli* und die Tiedemann'sche Drüse deckend, nach vorn, um in das *Corpus cavernosum clitoridis* und die *Urethra*, sowie in die Schleimhaut abwärts von der *Glans clitoridis* auszustrahlen. Dass der *Constrictor cunni* rückwärts mit jenem Septum zwischen Anus und Vagina, auf welches Henle speciell hingewiesen hat, zusammenhängt, lehren die horizontalen Durchschnitte durch den Mastdarm und die Vagina in der Ebene der Muskellage.

Der *Transversus perinei superficialis* und *profundus* sind auch am weiblichen Damme vorhanden; der erstere ist zwischen der Innenfläche des *Tuber ischii* und dem Septum an der Vagina und dem Anus, allseitig von Fett umgeben, angebracht. Er tritt zwischen die Muskelbündel, welche sich vom *Sphincter ani* aus nach dem *Constrictor cunni* hin fortsetzen. Der *Transversus perinei profundus* stellt jene tiefe Muskellage der weiblichen Dammgegend dar, welche sich rückwärts an das *Ligamentum transversum pelvis* anschliesst, und von hier aus bis gegen den Mastdarm sich erstreckt. Die Muskelbündel lassen die Endäste der Dammgefässe und die Nerven zwischen sich durchtreten. Wie Henle nachgewiesen hat, bestehen die Bündel dieses Muskelstratums aus animalischen und organischen Fasern und zuweilen fast nur aus den letzteren. Sie entspringen vom absteigenden Schambeinaste und von jenen sehnigen Zügen, welche theilweise die Ausläufer des *Lig. arcuatum* sind, und begeben sich dann in verschiedener Richtung gegen die Harnröhre, die Vagina und den vorderen Theil des Anus, um theils in die Längsfasern der genannten Organtheile einzugreifen, theils an den Grenzflächen derselben mit den Fasern der gleichnamigen Muskeln der andern Seite zusammenzutreffen und mit ihnen sich zu kreuzen.

Die in der Tiefe angebrachten Züge des *Musc. transversus perinei profundus* begeben sich aus der queren Richtung in die sagittale, und da sie, der *Vagina* nahe liegend, nach rückwärts ziehen und bei ihrer Contraction die Scheide verengern, so belegte Luschka dieselben mit dem Namen *Sphincter vaginae.*

Die Beziehungen der Gefässe des *Penis* und der der *Clitoris* zu dem *Musc. perinei profundus* scheinen von besonderer Bedeutung für die Erection zu sein, denn Henle hält trotz der Widersprüche von manchen Autoren an der Annahme fest, dass die wesentliche Ursache der Erection in einem tonischen Krampfe des *Transversus perinei profundus* zu suchen sei, wobei das Blut in den Abzugvenen der Schwellkörper sich staue, während gleichzeitig durch die Schlagadern der Zufluss zu denselben noch möglich sei. (Bezüglich der Muskeln des Dammes s. die Tafeln I, II und III A der IV. Abtheilung.)

Die Muskeln, die Gefässe und Nerven der Beckenwände.

Die grösseren Muskeln, welche innerhalb der kleinen Beckenhöhle ihren Ursprung und ihre Lage haben und an dem Oberschenkel ihre Anheftung finden und an diesem ihre Wirkung äussern, sind die beiden birnförmigen und die inneren Muskeln des Hüftloches. Während die letzteren in Fig. B der Tafel I Abtheilung IV in ihrem ganzen Verlaufe sehr klar übersehen werden können, sind die ersteren nur an den Flächenansichten in Fig. A und D der Tafel IV Abtheilung IV theilweise dargestellt.

Der *Musc. pyriformis* nimmt an der hinteren Beckenwand seinen Ursprung, und da er horizontal gegen das grosse Hüftloch verläuft, trägt er zur Verkleinerung der Beckenhöhle bei. Sein sehnigmuskulöser Ursprung erstreckt sich von der zweiten bis zur vierten Sacralöffnung, indem er von der Umrandung derselben ausgeht und dann, gedeckt von der *Fascia pelvis* beim Austritt durch das *Foramen ischiadicum majus* noch durch Zacken, welche von dem hinteren unteren Darmbeinstachel entstehen, verstärkt wird. An dem oberen und unteren Rande wird der *Pyriformis* von den aus der Beckenhöhle austretenden starken Gefässen und Nerven begrenzt. Nach Bildung einer plattrunden Sehne begibt er sich so nahe an den *Glutaeus medius,* dass er zuweilen von demselben nicht getrennt werden kann und in diesem Falle nur als ein besonderer Kopf des letzteren anzusehen ist. Auch heftet sich die Sehne des *Pyriformis* unmittelbar unter der Sehne des *Glutaeus medius* an die Spitze des *Trochanter major* fest. Der Zug desselben auf den Oberschenkel, wobei dieser nach auswärts rotirt wird, ist aus der Anordnung des Muskels leicht abzuleiten.

Der *Musc. obturator internus* erzeugt durch seine Anordnung an der inneren Fläche der vorderen und lateralen Beckenwand eine Raumbeschränkung der kleinen Beckenhöhle, welche an den Horizontalschnitten in Fig. A und B der Tafel I Abtheilung IV übersichtlich dargestellt ist. Seinen Ursprung nimmt dieser Muskel von der knöchernen Umrandung des *Foramen obturatorium*, der *Membrana obturatoria* und der gegen die Beckenhöhle angebrachten Fascie. Indem die Fasern dieses doppelt gefiederten Muskels mit der aponeurotischen Begrenzung des *Canalis obturatorius* zusammenhängen, kann er, wie Henle schon hervorgehoben hat, erweiternd auf den Kanal einwirken und demnach auch von Einfluss auf eine *Hernia obturatoria* werden. An der *Incisura ichiadica minor* verstärkt sich der innere Hüftlochmuskel durch Fasern, welche von dem *Lig. tuberoso-sacrum* entstehen, und nach Bildung einer platten Sehne verlässt er an der faserknorpeligen Fläche des Sitzbeines die Beckenhöhle, um in der *Fossa trochanterica* Anheftung zu finden. Ein ziemlich grosser Schleimbeutel (s. Fig. B Taf. I 8) trennt die Sehne von dem erwähnten Faserknorpel, welcher hier die Stelle einer glatten Rollenfläche vertritt. Die laterale Grenze dieser *Bursa ischiadica* reicht an dem Objekt, welches zur Abbildung der Fig. B gedient hat, nicht ganz bis zur Hüftgelenkkapsel, obgleich dieselbe ziemlich weit nach auswärts die Grenze der *Incisura ischiadica minor* überschreitet.

a. Die Gefässe und Nerven der hinteren und seitlichen Wand der kleinen Beckenhöhle.

Wie an der Fig. A der Tafel IV sichtbar ist, stammen die Gefässe aus zwei Stämmen. Zunächst läuft die *Art. sacralis media* als Rudiment der *Aorta abdominalis* an der Beckenhöhlenfläche des *Os sacrum* bis zur Spitze des Steissbeines und des *Musc. ano-coccygeus* herab und sendet Zweige nach beiden Seiten zu den genannten Knochen, den Kreuzbeinnerven und in den Wirbelkanal. Die lateralen Aeste anastomosiren vielfach mit den Kreuzbeinzweigen der *Art. hypogastrica*. An den Zweigen dieser Schlagader befinden sich, wie Julius Arnold nachwies, mehrere Gefässknäuel, von denen der grösste abwärts von der Steissbeinspitze liegt.

Luschka hat den letzteren als Steissdrüse gedeutet. Ob jedoch Drüsenelemente in diesem Gebilde vorhanden sind, ist eben so fraglich, wie für die *Glandula intercarotica* am Halse. Ich konnte mich bei wiederholten Untersuchungen von der Anwesenheit der Drüsenelemente nicht überzeugen. Die *Venae sacrales mediae* umrahmen theils netzartig, theils als einfache Zweige die Schlagader, und sie führen Blut nicht nur

aus den Gebilden der Beckenhöhle, sondern auch aus dem Wirbelkanal und dem Rückenmark nach der *Vena iliaca communis sinistra* und zuweilen auch zur *dextra* zurück.

Von jenen starken Gefässen, welche an der Grenze zwischen der seitlichen und hinteren Beckenwand ihren Verlauf nehmen, ist zunächst die *Art. hypogastrica* nach ihrer Theilung in zwei Aeste vorn sichtbar. Der *Ramus anterior*, von welchem die Schlagadern der Eingeweide im Innern der Beckenhöhle, dann die der Dammgegend und der äusseren Genitalien, beim *Foetus* die Arterie des Nabelstranges — *Art. umbilicalis* —, ausgehen, zieht, an dem Damm angelangt, hinter dem *Musc. coccygeus* und häufig zwischen den Bündeln des *Plexus sacralis* hindurch, um unterhalb des *Musc. pyriformis* das *Foramen ischiadicum majus* zu passiren.

Der *Ramus posterior* der *Art. hypogastrica* krümmt sich dicht an der *Articulatio iliaca* nach dem grossen Hüftloch, gibt auf diesem Wege eine Schlagader zur grossen Beckenhöhle und der *Regio lumbalis* — *Art. ileo-lumbalis* — und dann die seitlichen Schlagadern des Kreuzbeines — *Arteriae sacrales laterales* — ab. Sein Endast begibt sich oberhalb des *Musc. pyriformis* zur Gesässgegend. So bringen die Zweige der *Art. hypogastrica* das Blut nicht nur zu den Genitalien und den in der Beckenhöhle liegenden Harnorganen, sondern auch zu den innern Beckenwänden, dem Wirbelkanal und den aussen am Becken befindlichen Muskeln. Die an der seitlichen Beckenwand verlaufende *Art. obturatoria*, welche auch sehr oft ihren Ursprung aus der Bauchdeckenschlagader nimmt, schickt einige schwache Zweige zur Beckenwand und tritt dann in Begleitung der gleichnamigen Venen und des Nervenzweiges durch den *Canalis obturatorius* aus der Beckenhöhle hervor, um sich in der Umgebung des Hüftgelenkes und den Beckenursprüngen der Oberschenkeladductoren zu verbreiten.

Die Venen an der seitlichen und hinteren Beckenwand sind stark entwickelt, grösstentheils doppelt oder plexusartig um die Schlagadern herum angeordnet und nur an einzelnen Zweigen mit Klappen versehen, welche dem Blutstrom eine bestimmte Richtung vorschreiben.

An der hinteren Beckenwand entstehen aus den hier liegenden Weichgebilden und dem Wirbelkanal mehrere Zweige — *Venae sacrales laterales* —, welche in jenen Zug, der von dem Damm, der Gesässgegend und den Eingeweiden kömmt, einmünden, oder selbständig in die *Vena iliaca communis* übergehen. Die *Vena hypogastrica* steigt gegen die grosse Beckenhöhle empor und bildet mit ihren Aesten ein Venennetz, welches die Schlagadern so allseitig umgibt, dass letztere in das weiche Venenbett eingelagert erscheinen.

Die *Vena obturatoria* zieht einfach oder doppelt nach rückwärts und mündet in einen der vorderen Aeste der *Hypogastrica* ein. Aus der *Regio lumbalis*, d. h. von dem oberen Gebiet der grossen Beckenhöhle, dem *Quadratus lumborum*, dem *Psoas major* und aus dem Wirbelkanale entwickelt sich aus einer Anzahl Zweige die *Vena ileolumbalis*, welche ebenfalls die *Hypogastrica* verstärkt.

Die Nerven, welche an der hinteren und seitlichen Beckenwand ihren Verlauf nehmen, gehören dem Rückenmark und dem *Sympathicus* an. Nicht nur die starken Stämme, welche aus den vorderen Sacrallöchern in die Beckenhöhle treten, nehmen Antheil an der Bildung des *Plexus sacralis*, sondern auch die unteren Lendennerven ziehen in der Nähe der *Articulatio sacro-iliaca* gegen den *Pyriformis* und vereinigen sich mit dem genannten Geflecht. Das Kreuzbeingeflecht — zusammengesetzt aus einem Theil des dritten, vierten und fünften Lendennerven, dem ersten, zweiten und dritten *Nerv. sacralis* — nimmt seine Lage an der vorderen Kreuzbeinfläche auf und zwischen den Ursprungsbündeln des *Musc. pyriformis*.

Indem zuerst durch spitzwinkelige Vereinigung der einzelnen genannten Stämme die *Ansae sacrales*, in denen ein allseitiger Austausch der Fasern stattfindet, und dann aus diesen der *Nervus ischiadicus* und der *Obturatorius* entstehen, treten der vierte und fünfte Kreuzbein- und der Steissbeinnerv zusammen, um den *Plexus pudendalis*, aus welchem die Nerven der Beckeneingeweide und der Dammgegend hervorgehen, zu bilden (s. Fig. A Taf. IV Abth. IV).

Zu den erwähnten Rückenmarksnerven treten auch die Elemente des *N. Sympathicus*. Indem die beiden Grenzstränge an der vorderen Kreuzbeinfläche convergirend herabsteigen, wo ihre Ganglien in Lücken der *Fascia pelvis* eine geschützte Lage haben, verbinden sie sich durch *Rami communicantes* mit den Rückenmarksnerven, senden selbst Zweige von ihren Ganglien aus und vereinigen sich schliesslich mit dem *Ganglion impar* vor dem Steissbein.

Nach abgelaufenen Entzündungs- und Eiterungsprocessen in dem retroperitonealen Bindegewebe der Beckenhöhle zeigen sich die sympathischen Ganglien und ihre angrenzenden Nerven so in das feste Gewebe eingelagert, dass dieselben schwer oder gar nicht präparirt werden können; Aehnliches zeigt sich auch oft an den Gefässwandungen. Wie in der ganzen Höhe der Wirbelsäule, so findet auch im Beckenraum eine gegenseitige Vereinigung und ein Austausch der Elemente des animalen und vegetativen Nervensystems statt, und es scheint von besonderer physiologischer und patho-

logischer Bedeutung, dass in dieser Region die Nervenbahnen in so inniger und allseitiger topographischer Beziehung zu den arteriellen und venösen Gefässen stehen.

b. Die Gefässe und Nerven des Dammes.

Die Topographie der Gefässe und Nerven an der männlichen und weiblichen Dammgegend ist auf Tafel II Abtheilung IV Fig. A und B dargestellt.

Als Fortsetzung des *Ramus anterior* der *Hypogastrica* erscheint die ansehnliche *Art. pudenda communis* unterhalb des *Pyriformis* im grossen Hüftloch, um aus diesem, dem Knochen anliegend, hervorzutreten. Nach Abgabe einzelner Zweige in dieser Gegend für die Bänder, Knochen und Muskeln tritt sie durch das *Foramen ischiadicum minus* wieder in die Beckenhöhle ein, um, nach ein- und vorwärts verlaufend, oberhalb des *Lig. tuberoso-sacrum* die Dammgegend zu erreichen. Hier findet nun die Verbreitung vom Mastdarme an bis nach vorn zu den äusseren Genitalien hin statt, und einzelne Zweige der *Art. pudenda communis*, welche am Damm sich verästeln, erfordern Beachtung bei operativen Eingriffen an der Harnröhre. Der Hauptstamm der *Art. pudenda communis* liegt der Innenfläche des *Tuber ischii* ziemlich nahe, eingeschlossen von der *Fascia perinei media.* Sie schlängelt sich dann in einfachen Krümmungen nach vorn und oben gegen den Zwischenraum, welcher von dem *Bulbo-* und *Ischio-cavernosus* gebildet wird.

Die wesentlichsten Zweige, welche sich gegen die Weichgebilde der Dammgegend begeben, sind die *Haemorrhoidalis externa*, die den *Levator* und *Sphincter ani*, sowie die Haut und das Fett der Aftergegend versorgt.

Beim Steinschnitt in der Dammgegend sind es die *Art. tranversa perinei*, die *Scrotalis posterior* und die *Bulbo-urethralis*, welche von den Chirurgen der Jetztzeit als Gefässe bezeichnet werden, deren Verletzung ohne besondere Bedeutung sei.

Die *Transversa perinei* läuft in der Nähe des gleichnamigen oberflächlichen Muskels nach der vorderen Umgebung des *Anus*, um hier in der Muskulatur Verbreitung zu finden. Noch oberflächlicher als diese zieht die *Art. perinei superficialis*, welche den Hodensack an seiner hinteren Fläche erreicht und an ihm in die *Art. scrotales posteriores* zerfällt. In der Dammgegend werden alle Weichgebilde unterhalb der oberflächlichen Dammfascie von dieser Schlagader mit Blut versorgt. Als kurzer ziemlich

gerade gestreckter Zweig gelangt mehr in der Tiefe die *Art. bulbo-urethralis*, von der *Pudenda communis* entspringend, in den Schwellkörper der Harnröhre.

Diese zuletzt erwähnten zwei Gefässe nähern sich im vorderen Dammdreieck der Mittellinie bedeutend mehr, als der Stamm der *Pudenda communis*, wesshalb dieselben auch beim Steinschnitt leicht verletzt werden, während eine Durchschneidung der *Art.* oder *Vena pudenda communis* in der Nähe des *Tuber ischii* nur einem rohen Verfahren bei Ausführung erwähnter Operation zuzuschreiben ist.

Die Venen der *Regio perinei* zeigen sich weiter, zahlreicher und stärker geschlängelt als die Schlagadern. Im Allgemeinen begleiten sie die Arterien. Die superficiellen Zweige bilden unter sich weite Netze, welche mit jenen der Gesässgegend und des Hodensackes vielfach anastomosiren. Die Hauptbahnen, die den Aesten der *Art. pudenda communis* entsprechen, zeigen sich von der hinteren Fläche des Hodensackes an — *Venae scrotales posteriores* — stark geschlängelt, und indem dieselben die *Vena bulbo-urethralis* aus dem Schwellkörper der Harnröhre und die *Vena transversa perinei* von der vorderen Umrandung des *Anus* aufnehmen, verstärken sie sich und bilden die doppelt vorhandenen *Venae pudendae communes*, von denen die eine tiefer und aussen, die andere höher und innen von der gleichnamigen Schlagader liegt. Beim Durchtritt der *Venae pudendae communes* durch das kleine Hüftloch vereinigen sie sich, wenn auch nicht constant, zu einem Stamme, der in gleicher Weise wie die Schlagader nach der Beckenhöhle zurückkehrt. Auch die *Vena haemorrhoidalis ext.* entspricht dem Verlauf der äusseren Mastdarmschlagader, nur unterscheidet sie sich von dieser durch die netzartige Anordnung am *Sphincter* und *Levator ani*, wo sie die sehr oft varicesartig erweiterten Zweige aus der Mastdarmschleimhaut aufnimmt.

Die Lymphgefässe der Dammgegend, welche sowohl von der Haut rückwärts am Hodensack, als auch von der Haut in der Umgebung des *Anus* sich zu Stämmchen sammeln, nehmen ihren Verlauf mit den Blutgefässen. Sowohl in der Nähe des *Lig. tuberoso-sacrum*, als auch an andern Stellen der Dammgegend durchsetzen sie die Lymphdrüsen. Die Lymphgefässe dieser Gegend werden von praktischem Interesse in jenen Fällen, wo sie sich zu strangartigen gewundenen Geschwülsten entwickeln, bei deren Eröffnung grosse Quantitäten Lymphe entleert werden.[1])

---

[1]) Führer hat in seinem Handbuch der chirurgischen Anatomie eine Anzahl Fälle der Art verzeichnet.

Da die Nerven der Dammgegend vom *Plexus pudendalis* abstammen, so führen sie motorische, sensible und sympathische Zweige. Ihre Verbreitung weicht im Allgemeinen von der der Gefässe nicht ab. Dringt man von der Haut aus in die Tiefe des Dammes ein, so zeigt sich, dass der *Nervus pudendus communis* am oberflächlichsten, d. h. unterhalb der Gefässe (den Körper im aufrechten Stehen oder im Sitzen gedacht), liegt. Indem er sich um das *Lig. spinoso-sacrum* herumschlingt, verlässt er die Beckenhöhle, um durch das kleine Hüftloch an die Innenfläche des *Tuber ischii* zu gelangen und hier die Zweige zum *Sphincter ani* und zum *Levator ani* — *Nerv. haemorrhoidalis externus* — abzugeben. Die übrigen Zweige gelangen theils oberflächlich mit den Gefässen zum Damm und Hodensack (beim Weibe zu den Labien) — *Nervi scrotales posteriores*, oder beim Weibe *labiales posteriores* —, theils begleiten sie die tiefen Gefässe zu der *Pars membranacea* und dem *Bulbus* der Harnröhre, um hier nicht nur die Muskeln, sondern auch den Harnröhrenschwellkörper und die Schleimhaut, beim Weibe den *Constrictor cunni* und die *Vagina*, mit dem *Bulbus vestibuli* zu versorgen.

Von besonderem praktischen Interesse ist der *Nerv. coccygeus*. Er ist nicht selten der Sitz von Neuralgien, welche zuweilen nur durch operative Eingriffe geheilt werden. Der vordere Ast des fünften *Nerv. sacralis* und der *Nerv. coccygeus* vereinigen sich zu einem Geflecht, welches vorn am Steissbein nach abwärts zieht und dann neben dem Steissbein, am unteren Rande des hier entspringenden *Musc. glutaeus maximus*, nach rückwärts läuft und als sensibler Nerv in der Haut endet (s. die Fig. A und B der Tafel II Abth. IV). Weiter abwärts schlingen sich noch einige Zweige um den Rand des grossen Gesässmuskels und begeben sich ebenfalls zu dem Fett und der Haut der Damm- und Gesässgegend.

Die Topographie der Eingeweide der Beckenhöhle.

In keiner Körperhöhle bietet die Topographie der Organe für das Studium so grosse Schwierigkeiten dar, als in dem Becken, und dies hat einerseits seinen Grund in der Art der Befestigung der einzelnen Gebilde am Damm und andererseits in der nothwendigen anatomisch-physiologischen Beziehung dieser zu den hier vorhandenen willkürlichen Muskeln. Bei der sicheren Fixation aller an der Dammgegend angebrachten Organtheile ist die verhältnissmässig starke Muskulatur in ihrer Anordnung so berechnet, dass sie geringgradige Hebung und Senkung, Erweiterung und Verengerung der Schleimhautkanäle vermittelt.

Eine genauere Einsicht in das topographische Verhalten der einzelnen Theile der Dammgegend wurde erst gewonnen, nachdem man die Methode der verschiedenartigen Durchschnitte in Anwendung brachte, und wenn auch in dieser Hinsicht schon in älterer Zeit mancher Beitrag für die Topograhie der in Rede stehenden Region geliefert worden ist, so hat dieselbe doch erst in neuester Zeit eine gründlichere Bearbeitung gefunden, als früher.

Der Reihenfolge nach werden wir betrachten: I. Die Topographie der Harnblase und Harnröhre beim Manne. II. Die männlichen und III. die weiblichen Geschlechtsorgane nebst der Harnblase des Weibes und IV. den Mastdarm.

I. Topographie der Harnblase und Harnröhre.

A. Die männliche Harnblase und Harnröhre.

Die Blase musste, als Reservoir des Harns mit wechselnder Anfüllung, einerseits an der *Fascia pelvis* fest fixirt, anderseits so hinter der Schamfuge, vor und unter dem Peritonealsack angebracht sein, dass hier ihre Ausdehnung und Zusammenziehung ungehindert stattfinden kann. Daher sehen wir auch,

dass dieselbe bei den beiden Geschlechtern vorn und unten in dem kleinen Becken an ihrer Uebergangsstelle in die Harnröhre fest angeheftet ist, während der *Fundus*, der Körper und der Scheitel der Blase durch Bindegewebe mit der Umgebung nur lose vereinigt sind (s. Fig. A und B Taf. III A der Abth. IV).

Fasst man die hochgradigen Ortsveränderungen, deren einzelne Abschnitte der Blase bei ihrer Anfüllung und Entleerung fähig sind, ins Auge, so wird es klar, dass in der Becken- und Bauchhöhle Anordnungen gegeben sein müssen, die für andere Organe nicht in der Art erforderlich sind; denn, während z. B. der Magen in Folge der allseitigen Umhüllung mittelst einer Serosa nach allen Seiten sich ausdehnen und zusammenziehen kann, zeigt die Blase nur an ihrer hintern obern Fläche einen Peritonealüberzug. Die vordere Fläche wird durch Bindesubstanz an die unnachgiebige Schamfuge und im ausgedehnten Zustande an die contraktile Bauchwand angeheftet. Daraus geht hervor, dass die Bindegewebsfäden der vorderen Fläche und des Scheitels der Blase, bei einer Lageveränderung derselben um mehrere Centimeter, nicht fixirt sein können oder, wenn das letztere der Fall wäre, eine bedeutende Dehnung erfahren müssten.

Der Grad der Ausdehnung der Blase ist von dem Zufluss des Harns aus den Harnleitern abhängig. Hat sie sich vollständig entleert, so berühren sich die Falten ihrer Schleimhaut allseitig, wie in allen von Schleimhaut ausgekleideten Organen. Bei der allmählichen Füllung glätten sich sowohl die Schleimhautfalten, als auch der feingerunzelte Bauchfellüberzug, wobei die *Muscularis* verdünnt wird. Indem die Blase bei ihrer Anfüllung sich hinter der Bauchwand erhebt, wird die vordere, nur von Bindesubstanz überkleidete Fläche über der Schamfuge für die Instrumente des Operateurs ohne Verletzung des Bauchfelles zugänglich; daher denn auch der Blasenstich und der hohe Steinschnitt über der Symphyse ausgeführt werden. Die Topographie der Harnblase, d. h. die Beziehungen zu den sie umgebenden Bauchorganen, ist selbstverständlich nach ihrem jeweiligen Füllungsgrad verschieden. Hat man an der Leiche die Darmschlingen aus der kleinen Beckenhöhle entfernt, so kann die Blase im vollständig leeren Zustande als kleine kugelige Geschwulst unter dem Bauchfelle gesehen und gefühlt werden.

Beachtenswerth ist auch die ungleiche Dicke der männlichen Harnblase, welche sowohl an horizontalen, als auch an senkrechten Durchschnitten erkannt wird. Im zusammengezogenen Zustande zeigt sich die hintere Wand ihres Körpers bis gegen den Scheitel hin bedeutend dicker als vorn, eine

Anordnung, welche sowohl an den Durchschnitten Braunes, als auch an unserer Fig. A der Tafel III A Abth. IV sichtbar ist.

Die Befestigung der Blase ist, wie in obigen Mittheilungen schon hervorgehoben wurde, an den einzelnen Abtheilungen verschieden.

Der *Fundus vesicae* ist nach hinten und abwärts etwas ausgebuchtet. Er reicht von dem Blasenhals nach rückwärts bis zur vorderen Mastdarmfläche, wo sich seitlich die Samenbläschen und die *Vasa deferentia* nebst Gefässen und Nerven einschieben. Nach der Mehrzahl der bis jetzt in Abbildungen vorhandenen Durchschnitte von gefrornen Leichen nimmt der Blasengrund nicht immer die tiefste Stelle am Beckenausgang ein, sondern er befindet sich entweder in einer horizontalen Ebene mit der Harnröhrenmündung der Blase oder um einige Millimeter höher als diese. Selbst an einem mir vorliegenden Durchschnitt eines Rumpfes, an welchem die Harnblase bis gegen den Nabel hin ausgedehnt ist, steht die tiefste Stelle des *Fundus* in gleicher Höhe mit dem *Orificium urethrae internum*. Der laterale Abschnitt des *Fundus vesicae* erreicht im ausgedehnten Zustande die seitliche Beckenwand, und derselbe findet dort eine sehr lockere Anheftung durch fetthaltiges Bindegewebe. An dieser Stelle bezeichnet man die *Chordae umbilicales*, welche von der hinteren Beckenwand aus seitlich neben der Harnblase nach vorn und oben ziehen, als *Ligamenta vesicae lateralia*. Dieselben spielen jedoch als Fixirungsmittel der Harnblase gewiss nur eine untergeordnete Rolle.

Der Blasenkörper, welcher weder gegen den *Fundus*, noch gegen den Scheitel abgegrenzt ist, schmiegt sich vorn bei der Erhebung an die hintere Schamfugenfläche an, während er hinten und seitlich vom Bauchfell überkleidet wird und hier die *Excavatio recto-vesicalis* mit den darin befindlichen Darmschlingen begrenzt. Bei sehr starker Ausdehnung der Blase werden die Darmschlingen von ihr vollständig aus der Beckenhöhle verdrängt, indem der *Fundus* und der Körper die ganze kleine Beckenhöhle einnehmen.

Der Blasenscheitel, welcher beim *Foetus* und Neugeborenen nach oben spitzig zuläuft, setzt sich beim Erwachsenen abgerundet in den *Urachus* fort. Dieser stellt, als Stiel der *Allantois* beim *Foetus*, ein Gebilde dar, welches seiner Entwickelung nach morphologisch mit der Blase zusammenhängt, und daher mit Recht als *Ligamentum vesicae medium* aufgeführt wird. Zuweilen bleibt der *Urachus* bis in das späteste Alter entweder stellenweise oder in seiner ganzen Ausdehnung hohl, und es können, wie Luschka nachgewiesen hat, cystenartige Erweiterungen in demselben sich entwickeln. Auch kann, wenn der *Urachus* ganz offen bleibt,

der Harn durch den Nabel entleert werden. Sowohl der *Urachus*, als auch die lateralen Harnblasenbänder — *Chordae umbilicales* — sind entweder einfach an dem Bauchfell anliegend oder in dasselbe so eingesenkt, dass eine mehrere Centimeter tiefe Bucht — *Fossa pubo-vesicalis* — zwischen beiden gebildet wird.

Die tiefste Stelle der Harnblase wird von der *Prostata* umringt. Weil sich die Harnröhre von der Blase aus durch die Vorsteherdrüse hindurchzieht und die letztere aussen von quer gestreiften Muskeln umgeben ist, spricht man vom *Sphincter vesicae externus.*

Was zunächst das *Ostium urethrale* der Harnblase, welches, wie oben schon erwähnt wurde, tiefer als der *Fundus vesicae* steht, anlangt, so beträgt die Entfernung desselben von der Mittellinie des Dammes, möglichst senkrecht gemessen, beim Erwachsenen durchschnittlich 5—7 Cm. An mehreren meiner Präparate ist die Entfernung derselben vom Damm etwas geringer, als in der Abbildung Taf. B von Braune. Die Entfernung des *Orificium urethrae* von der Schamfuge nach rückwärts kann auf 2 bis 2,4 Cm. und der Abstand von dem *Arcus pubis* nach aufwärts auf 2 Cm. im Durchschnitt angegeben werden (s. Taf. III A Fig. B Abth. IV).

Die Einpflanzung des Blasenhalses in die *Prostata* und die Befestigung dieser in die Beckenfascie wird so zu einem *Punctum fixum* für die Wirkung der *Muscularis vesicae* und wird bei ihrer Contraction der Blaseninhalt nach dem fast unbeweglichen *Orificium urethrae* gedrängt.

Ein scharfbegrenzter Blasenhals ist jedoch *in Situ* nicht nachweisbar, denn 1) ist ein Raum zwischen der Blase und der *Prostata* nicht vorhanden und 2) setzt sich die *Muscularis* der Harnblase, allseitig umringt von der Vorsteherdrüse, in die *Urethra* fort. Eine Untersuchung der Blase bald nach dem Tode ergibt, dass das *Ostium urethrale* sehr eng und von den Schleimhautfalten vollständig erfüllt ist. Zeigt sich an der Uebergangsstelle des *Cavum vesicae* in die Harnröhre ein trichterförmiger Raum, so ist derselbe die Folge von Erschlaffung des *Sphincter vesicae* und der Vorsteherdrüse mit Stauung von Harn an der erwähnten Stelle. Ich sah diesen erweiterten Raum an gefrorenen Leichen bis zum *Bulbus der Urethra* reichen und mit Eis vollständig erfüllt. Wenn man bei ganz normaler Beschaffenheit der Beckenorgane die Blase von der Beckenhöhle her öffnet, so kann man sich überzeugen, dass die Trichterform des *Orificium vesicae* der Harnröhre eine grosse Seltenheit ist.

Dass der von den älteren Anatomen beschriebene willkürliche *Sphincter vesicae* in der That als stark entwickelter Ring aussen an der *Prostata* existirt, hat Henle schon constatirt und alle früheren negativen Angaben

über denselben stützen sich wahrscheinlich nicht auf mikroskopische, sondern nur auf makroskopische Untersuchungen, welche sowohl für, als auch gegen den Nachweis eines *Sphincter vesicae* nicht entscheidend sein konnten.

Feine mikroskopische Querdurchschnitte des Blasenhalses und der *Pars prostatica* ergeben, dass der *Sphincter vesicae internus* stellenweise einen Durchmesser von 5—7 Mm. hat, und nicht nur aus vegetativen, sondern auch aus willkürlichen Muskelfasern besteht. Die ersteren sind innen, die letzteren aussen angebracht, und beide verhalten sich ähnlich zu einander, wie bei dem *Sphincter ani internus* und *externus* am Mastdarm. Die willkürlichen Muskelfasern rücken so weit aufwärts am Blasenhalse, dass man zwei Abtheilungen unterscheiden muss. Die obere liegt stark entwickelt auf der vordern Seite des *Sphincter vesicae internus*, die untere befindet sich auf der Vorsteherdrüse selbst. Aus den von mir angefertigten Schnitten geht mit Bestimmtheit hervor, dass der Blasenhals auch von einer mächtigen Lage quer gestreifter Muskeln beeinflusst wird.

Trotzdem die unwillkürliche Faserlage den Blasenhals allseitig ringförmig umgibt, bestreitet Henle doch die Wirkung des *Sphincter vesicae internus* als Verschliesser, indem er diesen in die *Pars prostatica urethrae* verlegt. Ist auch die anatomische Anordnung der Muskulatur an dem innern Abschnitt der Harnröhre und am Blasenhalse genau bekannt, so darf man doch sagen, dass die Kenntniss ihrer physiologischen Thätigkeit noch Manches zu wünschen übrig lässt.

Was die Structur der Blase betrifft, so kann hier nur hervorgehoben werden, dass, wie schon erwähnt wurde, die äusserste Schichte, das *Peritoneum vesicae*, nicht straff über die hintere und einen Theil der seitlichen Fläche und den Scheitel ausgespannt, sondern so gefaltet mit diesen Stellen verbunden ist, dass eine Spannung des elastischen Bauchfelles nur dann eintritt, wenn die Füllung der Harnblase die normale Grenze hochgradig überschreitet. Das Bauchfell gewährt der Blase die Möglichkeit, sich an den mit ihr in Berührung stehenden Darmschlingen und zuweilen wohl auch am Netz verschieben zu können.

Die mittlere Schichte der Blase, die *Muscularis vesicae*, zerfällt, wie die descriptive Anatomie lehrt, in Lagen, welche so angeordnet sind, dass sie von allen Seiten auf den Inhalt der Blase eine Compression ausüben können. Da die Fixation derselben am Blasenhalse sich befindet, hat ihre Wirkung gegen diesen hin statt, wesshalb man auch die ganze Muskellage als *Detrusor urinae* bezeichnet. Die äusserste Lage der Muskelfasern ist in senkrechter Richtung, d. h. von dem *Fundus* zum Scheitel ziehend, angeordnet. Die einzelnen Züge gehen zum Theil von

der *Prostata* aus, umgeben die ganze Blase und kehren auf der entgegengesetzten Seite zur genannten Drüse zurück. Oben setzen sich Bündel auf den *Urachus* fort, während sie abwärts grösstentheils in den *Sphincter vesicae*, an dessen Querschnitt man die einzelnen Lagen zwischen die Ringfasern eingebettet findet, ausstrahlen. Einige Züge begeben sich von der vorderen Blasenwand aus gegen den *Arcus pubis*, wo dieselben an dem Anfangstheil des *Arcus tendineus* oder auch an dem *Ligam. pubo-prostaticum* Befestigung finden, und andere ziehen von der Vorsteherdrüse aus an der hinteren Fläche des *Fundus* zu den Einmündungsstellen der Harnleiter. Hyrtl nimmt an, dass diese letzteren fähig seien, die Mündungen der *Ureteren* so weit klaffend zu erhalten, dass auch bei gefüllter Blase von den Harnleitern aus noch immer Urin einströmen könne.

Die innere theils circulär, theils unregelmässig angeordnete Muskelschichte der Harnblase zeigt sich besonders deutlich an jenen Objecten, welche eine hypertrophirte Wand haben. Die einzelnen innersten Balken sind dann so stark netzartig vorspringend, dass sie Nischen zwischen sich bilden, in denen kleine Harnsteine Aufnahme finden können.

Die blasse ziemlich dicke Schleimhaut der Harnblase zeigt je nach dem Grad der Füllung derselben mehr oder weniger zahlreiche Falten. Nur an dem *Fundus* befindet sich ein glattes faltenloses Dreieck — *Corpus trigonum* —, welches mit seiner Basis den Einmündungen der beiden Ureteren, mit seiner Spitze der Oeffnung des Blasenhalses zugekehrt ist. Die glatte Beschaffenheit der Schleimhaut an dem Harnblasendreieck wird durch den Uebergang longitudinaler Muskelfasern in dieselbe hervorgerufen, und diese Züge setzen sich nach der Harnröhre hin fort.

Die männliche Harnröhre.

Die männliche Harnröhre ist weniger durch Bänder als durch Muskeln so an den Beckenausgang und in der Nähe der Schamfuge fixirt, dass sie in dem nicht erigirten Zustand des *Penis* zwei Krümmungen darstellt. Die erste oder hintere wurde von Hyrtl *Curvatura postpubica*, die zweite oder vordere *Curvatura subpubica* genannt.

Für practische Zwecke ist sowohl die Länge und Weite der Harnröhre, als auch die Art der Fixirung ihrer einzelnen Abschnitte von besonderem Interesse.

Die Angaben über die Länge der Harnröhre differiren bei den verschiedenen Schriftstellern sehr bedeutend; denn während Malgaigne nur $5^1/_2$—$5^3/_4$ Zoll Länge angibt, soll dieselbe nach Sabatier 10—12 Zoll

betragen. Dass die Länge der Harnröhre sich nach den grossen individuellen Verschiedenheiten des *Penis* richtet, versteht sich von selbst. Was jedoch ihre Weite und Krümmung anlangt, so kann dieselbe an der Leiche am zuverlässigsten bestimmt werden, wenn man Corrosionspräparate *in Situ* ausführt, wobei der Kanal allerdings zum Maximum seiner Ausdehnungsfähigkeit erweitert wird, jedoch die natürliche Richtung beibehält.

Wenn ich auch mit Hyrtl annehme, dass der Werth einer geradlinigen oder krummlinigen Messung zur Gewinnung eines mittleren Masses der Länge der Harnröhre nicht hoch zu taxiren ist, will ich doch hervorheben, dass die Länge beim Erwachsenen nach meinen Messungen zwischen 17 und 23 Cm. schwankt. Dieses Resultat ist von der Angabe Henle's, welcher 20—22 Cm. angibt, nicht allzusehr abweichend.

Die Länge der Harnröhre ist auch bei Neugebornen etwas verschieden. Im Allgemeinen darf man eine Länge von 6—7 Cm. annehmen. Wichtiger für practische Bedürfnisse ist die Kenntniss der Weite der Harnröhre, obschon man auch hiebei nicht übersehen darf, dass die Ausdehnungsfähigkeit, wie bei allen Schleimhautkanälen, nicht leicht mit Zahlen bestimmt werden kann, und wenn man Corrosionspräparate zur Feststellung derselben verwerthen wollte, so ist zu bedenken, dass das Resultat stets abhängig sein wird von dem Grad des Druckes, der bei der Injection zur Anwendung kam, und von dem Verhalten der willkürlichen Muskeln; die Ausdehnung muss auch verschieden ausfallen, je nachdem die Todtenstarre bei Ausführung der Injection noch vorhanden war oder nicht.

Dass die Capacität der Harnröhre an ihren verschiedenen Abschnitten wechselt, ist schon erkenntlich, wenn man dieselbe der Länge nach spaltet. Unter normalen Verhältnissen stellt die Harnröhre einen von einem cavernösen Körper umgebenen Schleimhautkanal dar, in welchem die Schleimhautfalten sich vollständig berühren. Dehnt man den Kanal mechanisch aus, so verstreichen die Falten und es zeigt sich, dass die *Fossa navicularis* und die *Pars bulbosa* am weitesten, dagegen das *Orificium urethrae externum*, dann die Stelle hinter der *Fossa navicularis*, und die *Pars membranacea* am engsten sind. Die *Pars prostatica* der Harnröhre zeigt sich bezüglich ihrer Capacität verschieden nach dem Alter und der Beschaffenheit der Vorsteherdrüse. Man findet sie zuweilen an Querdurchschnitten von sehr enger Beschaffenheit mit stark gefalteter Schleimhaut; bei alten Individuen mit atrophischer *Prostata* kann dieselbe jedoch stark ausgedehnt sein. Meistens können alle Abschnitte der Harnröhre um das Doppelte und noch mehr ihres Kalibers mechanisch erweitert werden. Das *Orificium urethrae externum* und die *Pars membranacea* sollen nach Kohlrausch

durchschnittlich 7 Mm. messen. Der weiteste Theil der *Pars prostatica* wird auf 10 Mm., die Weite in dem *Bulbus*, welche sich von vorn nach hinten allmählich steigert, auf 13—14 Mm. angegeben (s. Taf. I Abth. IV Fig. D).

Bei der Betrachtung der Richtung der Harnröhre wird auch die Fixirung der einzelnen Abschnitte Besprechung finden.

Die gebräuchliche Eintheilung der Harnröhre in *Pars prostatica*, *P. membranacea* und *P. cavernosa* soll bezüglich der Topographie beibehalten werden.

Die Pars prostatica urethrae

entlehnt ihren Namen von der Vorsteherdrüse, welche die Harnröhre ringförmig umgibt. Was die Lage der *Pars prostatica urethrae* anlangt, so wird man dieselbe am leichtesten übersehen, wenn die Figuren Taf. I B und Taf. III A Fig. A Abth. IV ins Auge gefasst werden. An ihnen erkennt man, dass die einer Kastanie ähnliche Drüse der Art die Harnröhre umlagert, dass die vordere Abtheilung derselben bedeutend kleiner als die hintere ist. Sie nimmt etwa 2—3 Cm. lang den Anfangstheil der Harnröhre ein. Die *Prostata* steht so hinter der Schamfuge, dass ihr unteres Ende annähernd mit einer horizontalen Ebene, welche dem *Arcus pubis* entspricht, zusammenfällt. Ihr Abstand vom *Arcus pubis* nach rückwärts beträgt durchschnittlich 1 Cm., dagegen in der Nähe des Blasenhalses 1,5 Cm. Die hintere Fläche der *Prostata* ruht so auf dem Mastdarme, dass sie durch diesen im normalen und noch leichter im pathologischen vergrösserten Zustande gefühlt werden kann. Wie der Horizontalschnitt auf Taf. I Fig. B der Abth. IV erkennen lässt, schmiegt sie sich mittelst einer nur wenig concaven Fläche der Mastdarmwandung an und ist durch loses Bindegewebe mit ihr vereinigt. Die seitlichen Gebiete grenzen bis an die *Fascia pelvis*, den *Musc. levator ani* und die übrigen Dammmuskeln.

Die Richtung der Harnröhre innerhalb der *Prostata* ist in der Mehrzahl der Fälle in der Nähe der Blase eine senkrechte, dann eine allmählich sich nach vorn krümmende. Sowohl die Durchschnitte von Kohlrausch, Pirogoff, Braune u. A., als auch die von mir ausgeführten bestätigen diesen Satz, und, wie es scheint, beruht die Darstellung, welche Henle von der winkeligen Anordnung der *Pars prostatica urethrae* gibt, auf seltener Ausnahme.

Da bei neugebornen Kindern der Blasenhals in der horizontalen Ebene des oberen Randes der Schamfuge steht, so erscheint die *Pars prostatica* in die Länge gezogen und steigt, ein wenig nach rückwärts geneigt, hinter der Schamfuge nach abwärts (s. Taf. XI Fig. B Abth. I und II).

Die Fixation der *Pars prostatica* wird durch die *Fascia* und das *Diaphragma pelvis* vermittelt. Retzius d. Ae. hat darauf hingewiesen, dass die Beckenbinde in der Umgebung der *Prostata* eine Kapsel darstellt, welche er mit dem Namen *Ligamentum pelvico-prostaticum capsulare* belegt hat. Indem nämlich die *Ligamenta pubo-prostatica lateralia* als Theile der *Fascia pelvis* an der Seite der Vorsteherdrüse vorbei und nach unten ziehen, um sich an dem Sitzbeine zu befestigen (*Ligamenta ischio-prostatica* nach Joh. Müller), entsteht durch den Uebergang dieser Züge auf die obere und untere Fläche der *Prostata* eine Kapsel, welche zur Befestigung genannter Drüse neben den Muskeln beiträgt. Da ferner zwischen den beiden *Ligamenta pubo-prostatica lateralia* das *Lig. triangulare s. Lig. pubo-prostaticum medium*, von der hinteren Fläche des *Arcus pubis* zur Vorsteherdrüse gehend, angebracht ist, so wird auch dieses als Befestigungsmittel der Vorsteherdrüse aufgefasst. Sehr häufig jedoch bemüht man sich vergeblich ein *Lig. pubo-prostaticum medium* zur Darstellung zu bringen, und dies gelingt um so weniger, je weiter die Lücken sind, durch welche die Venen des *Penis* in die Beckenhöhle hereintreten.

Einen wesentlichen Antheil an der Befestigung der *Prostata* und der in derselben befindlichen Harnröhre haben die willkürlichen Muskeln, welche an der Aussenfläche der Vorsteherdrüse vorwiegend an deren vorderer Seite angebracht sind. Henle bezeichnet dieselben als *Sphincter vesicae externus*,[1]) ein Name, der um so mehr Berechtigung hat, als man an den Querdurchschnitten die Wahrnehmung macht, dass diese quergestreifte Muskellage die Grenze der *Prostata* vorn und aufwärts überschreitet und am Blasenhalse eine mächtige Schichte mit circulärer Anordnung zeigt. Sehr schön ist die Kreuzung der willkürlichen Muskellage vor der *Prostata* an Querschnitten nachzuweisen.

Die *Prostata* schliesst unter dem *Sphincter vesicae externus* eine unwillkürliche Muskellage so ein, dass nicht nur die Drüsenelemente, sondern auch die Harnröhre und die in ihr befindlichen Gebilde eine Compression erfahren können.

Die Vorsteherdrüse, welche die *Vesicula prostatica s. Utriculus masculinus* und die *Ductus ejaculatorii*, als Ausführungsgänge der Samenbläschen, einschliesst, zeigt einen Bau, der in mancher Beziehung von dem anderer acinöser Drüsen wesentlich abweicht. Die organischen Muskelfasern finden sich, gemischt mit vielen elastischen Fasern, nicht nur an der Oberfläche der Drüse, sondern auch in der Tiefe um die Drüsenbläschen herum.

---

[1]) Kohlrausch nennt den willkürlichen Muskel „*Sphincter vesicae prostaticus.*“

Sie haben auch eine vorwiegend circuläre Anordnung, mit welcher jedoch auch Lagen, die eine senkrechte Richtung einnehmen, abwechseln. Diese stark entwickelten Muskellagen, gemischt mit elastischen Fasern, sind der Grund, warum die Vorsteherdrüse bei operativen Eingriffen einen sehr schwer zu erweiternden festen Ring um die Harnröhre darstellt. Welch hohe Bedeutung diesem Ringe von den Chirurgen bei operativen Eingriffen zugeschrieben wurde, darf aus dem Satze Pecchioli's in Siena entnommen werden, welcher lautet: „Das grosse Geheimniss des glücklichen Erfolges des Steinschnittes liegt darin, nie über die Grenze der *Prostata* hinauszugehen."

Untersucht man die Vorsteherdrüse an erwachsenen und gesunden Individuen, so kann man sich leicht überzeugen, dass die Drüsensubstanz die Hauptmasse des Organes ausmacht, während die Studien an Neugeborenen ein Verhältniss zwischen den faserigen Elementen und der Drüsensubstanz ergeben, welches von der Anordnung beim Erwachsenen wesentlich abweicht.

Der *Colliculus seminalis* in der *Pars prostatica* springt als ein abgerundeter langer Wulst an der hinteren Wand der Schleimhaut der *Pars prostatica* vor. In leerem Zustande der Harnröhre schmiegt sich die gefaltete Schleimhaut an den *Colliculus seminalis* dicht an. Der Samenhügel entsteht einerseits durch Anhäufung der Drüsensubstanz in ihm, und anderseits durch die in ihm angebrachten *Ductus ejaculatorii*, der *Vesicula prostatica s. Utriculus masculinus.* Der männliche *Uterus* oder die Prostatablase stellt eine Schleimhautbucht dar, welche oben und hinten in der Vorsteherdrüse eingeschlossen ist und nur bei starker Entwickelung sich bis an den freien hinteren Rand der Drüse erstreckt. In der Nähe des *Colliculus seminalis* beginnt sie als schmale senkrecht stehende Spalte, welche sich allmählich zu einem rundlich geformten Bläschen erweitert, in welchem die vielen zierlichen Schleimhautfalten, die in verschiedener Form und Grösse gegen das Lumen vorspringen, auf die Fähigkeit einer Erweiterung schliessen lassen.

Die *Ductus ejaculatorii* liegen, indem sie die *Prostata* convergirend durchziehen, um zu beiden Seiten in die *Vesicula prostatica* zu münden, in der Wand der letzteren, d. h. sie werden allseitig von dem dichten Fasergewebe umhüllt, welches die Wand des *Utriculus masculinus* ausmacht. In ihrer Nähe sind ziemlich weite Gefässe vorhanden. Die zierlichen Schleimhautfalten in ihnen springen minder stark gegen das Lumen vor, als in dem *Utriculus masculinus.*

Bezüglich der nun folgenden Topographie der Samenbläschen — *Vesiculae seminales* — wird auf die Tafeln I und III A Abth. IV verwiesen.

Auf der ersten Tafel (Fig. C 16) sieht man dieselben, horizontal durchschnitten, dicht vor dem Bauchfellsack in der Beckenhöhle liegen, und auf der Taf. III A Fig. A zeigt sich nur ein kleiner Theil des Samenbläschens auf dem Sagittalschnitt eingeschoben zwischen Harnblase und Mastdarm. Da die Samenblasen von dem oberen hinteren Theil der *Prostata* aus stark divergiren, also von der Mittellinie sich entfernen, nehmen sie hinter der Harnblase lateralwärts am Bauchfell, etwas entfernt vom Mastdarm, ihre Lage, und es kann daher der Sagittalschnitt, wenn er genau in der Medianebene ausgeführt wird, nur den untersten kleinsten Theil eines Bläschens und eines *Vas deferens* zur Anschauung bringen. Führt man aber den Sagittalschnitt in einiger Entfernung von der Mittellinie aus, so wird die etwas schief an der hinteren Blasenwand stehende *Vesicula seminalis* so getroffen, wie es in Fig. B 18 der Taf. IV Abth. IV dargestellt ist. Auch hier übersieht man die Topographie derselben zwischen der *Prostata* und der Harnblase einerseits, dem Mastdarm und dem Bauchfell anderseits. An der Samenblase, welche in der angeführten Tafel abgebildet ist, zeigte sich etwas Induration. Während das untere Ende der *Vesicula seminalis* sich in den Einschnitt der *Prostata* einsenkt und hier mit dem *Vas deferens* sich zum *Ductus ejaculatorius* vereinigt, befindet sich ihr oberes Ende lateralwärts unter dem Bauchfell in der Höhe der Beckenweite oder etwas unter derselben. Beim neugebornen Kinde steht das Samenbläschen in der Beckenhöhle ebenso relativ höher als die *Prostata*.

Dass das Samenbläschen nicht nur Reservoir für den Samen ist, hat schon J. Hunter hervorgehoben, und obschon auch Samenelemente in ihm ebenso wie in dem ampullenartig erweiterten *Vas deferens* gefunden werden, muss dasselbe doch als eine „Drüse", welche ein eigenartiges Sekret liefert, das dem Samen beigemischt wird, aufgefasst werden.

Jedes Samenbläschen stellt einen vielfach ausgebuchteten Kanal dar, welcher in vielfachen Krümmungen auf einem verhältnissmässig kleinen Raum angebracht ist. Seine Wand, welche aus Bindegewebe und unwillkürlichen Muskelfasern besteht, wird innen von einer sehr faltenreichen Schleimhaut mit grosser Oberfläche ausgekleidet. Aussen zieht über beide Samenbläschen eine Faserlamelle hinweg, welche fast nur aus organischen Muskeln besteht.

Pars membranacea urethrae s. Isthmus urethrae.

Der membranöse Abschnitt der Harnröhre überschreitet die Länge eines Centimeters nur dann, wenn der *Penis* von der Schamfuge abgezogen wird.

Wie gering der Abstand des cavernösen Theils der Harnröhre von der *Prostata* ist, kann an der Abbildung Fig. A Taf. III Abth. IV erkannt werden. Die Entfernung von dem *Ligam. arcuatum* im Schambogen beträgt ebenfalls einen Centimeter, und was die Beziehung der *Pars membranacea* zum *Arcus pubis*, in dessen horizontaler Ebene sie sich befindet, anlangt, so stimmt die vorhin citirte Abbildung A Tafel III mit jenen von Henle und Braune überein, während die Angaben und die Darstellung Luschkas von jenen der genannten beiden Autoren und den meinigen abweichen.

Die *Pars membranacea urethrae* ist von einer mächtigen Muskelschichte, welche in zwei Lagen angebracht ist, umringt. Die äussere stellt einen willkürlichen Muskel dar, der oben als *Urethralis transversus* beschrieben wurde. Derselbe strahlt, nachdem er von den absteigenden Schambeinästen seinen Ursprung genommen hat, gegen die *Pars membranacea* der Harnröhre so aus, dass er sie oben und unten umfasst, in der Mittellinie sich mit den correspondirenden Fasern der andern Seite kreuzt und somit eine contractile Schlinge darstellt, welche bei ihrer Zusammenziehung die Harnröhre von oben nach unten comprimirt und plattdrückt. Schon Joh. Müller hat an der *Pars membranacea urethrae* zwei Muskelstrata unterschieden: das *Stratum horizontale superius* und *inferius*, die jedoch von dem *Musc. urethralis transversus* schwer abzugrenzen sind. Die ganze Muskellage, welche in einiger Entfernung von dem *Arcus pubis* angebracht ist, kann nur eine Beziehung zur Harnröhre haben: die quer oder horizontal angeordneten Züge comprimiren die Harnröhre und die Längsfasern wirken verkürzend auf dieselbe ein.

Die der Harnröhrenschleimhaut zunächst liegende unwillkürliche Muskelfaserlage bildet einen kräftigen Ring so um die *Pars membranacea*, dass eine verschliessende Wirkung, besonders auch bei Einführung eines Katheters und anderer Instrumente die nothwendige Folge ist. Dieser Anordnung der *Muscularis* entsprechend, zeigt die Schleimhaut eine starkfaltige Anordnung, welche sich von jener der *Pars prostatica* in mancher Hinsicht unterscheidet. Die Faltenbildung der Schleimhaut erinnert an die der Uebergangsstelle zwischen Blase und Harnröhre.

Die beiden Cowper'schen Drüsen nehmen dicht nebeneinander liegend den Raum unter der *Pars membranacea urethrae*, hinter der Spitze des *Bulbus* der Harnröhre, ein. Keine Drüse des Körpers zeigt eine so wechselnde Grösse, wie die Cowper'sche, indem sie zuweilen so klein ist, dass man sie nur mit Schwierigkeit auffinden kann. Ihr Durchmesser schwankt zwischen 2 und 11 Mm. Sie kann fast die Grösse einer Hasel-

nuss erreichen, wobei sie leicht durch die Muskeln hindurch gefühlt wird. Die aus den einzelnen *Acini* hervortretenden Ausführungsgänge, welche an ihrem Anfang oft eine ampullenartige Erweiterung besitzen, dann aber enger werden und in schiefer Richtung das cavernöse Gewebe des *Bulbus* durchziehen, münden in dem letzteren. Die mit organischen Muskelfasern durchsetzte Wand geht auch zwischen die einzelnen *Acini* der Drüsen der Art hinein, dass diese von sich durchkreuzenden Zügen umgeben werden. Die Auffindung der Ausführungsgänge wird häufig dadurch erleichtert, dass sie mit einem hellen, zähen Sekret strotzend gefüllt sind. Zuweilen sollen sich die beiden Ausführungsgänge zu einem vereinigen, welcher an der unteren Seite der Harnröhrenschleimhaut des *Bulbus* mündet.

Pars cavernosa urethrae.

Der Name des vorderen längsten Abschnittes der Harnröhre stammt von seiner Einlagerung in einen Schwellkörper. Da der Same und die übrigen Sekrete bei der Entleerung einen langen Weg in der Harnröhre zurücklegen müssen, so ist eine eigenartige Anordnung der umgebenden Wände erforderlich, und diese Anordnung besteht in der allseitigen Umlagerung des Schleimhautkanales durch einen Schwellkörper — *Corpus cavernosum urethrae.* — Derselbe ist von ungleicher Stärke und bildet am hintern Abschnitt eine Anschwellung — *Bulbus urethrae* —, welche mit ihrem unter der Harnröhre liegenden abgestumpften Ende die *Pars membranacea* so weit überragt, dass sie nur einen 1,4 Cm. betragenden Abstand vom Mastdarme hat, und daher der membranöse Abschnitt der *Urethra* für operative Eingriffe ohne Verletzung des *Bulbus* von der Dammgegend aus schwer zugänglich ist.

Wenn ich nach einem an der Leiche ausgeführten Steinschnitt in der *Regio perinei* den *Bulbus urethrae* untersuchte, fand ich sehr oft einen Einschnitt in demselben, und zwar erschien dieser um so stärker, je mehr der spongiöse Körper Ausdehnung hatte und daher die *Pars membranacea urethrae* überragte. Vorn und oben reicht der Schwellkörper der Harnröhre viel weniger weit nach hinten; er endet hier durchschnittlich in der frontalen Ebene des *Arcus pubis.* Gegen das Mittelstück wird das *Corpus cavernosum* allmählich etwas dünner und verleiht der Harnröhre eine von oben nach unten etwas abgeplattete Form.

Zwischen dem *Bulbus* und dem Mittelstück ist anatomisch keine Grenze nachweisbar, das letztere bildet am vorderen Ende des *Penis* eine nach oben und hinten ausgehöhlte kappenartige Auftreibung, welche vor-

wiegend die Eichel — *Glans penis* — ausmacht. Diese umgreift die stumpfspitzigen vorderen Enden der *Corpora cavernosa penis* und vermittelt so eine elastischere Decke, als sie von den beiden Schwellkörpern des Gliedes gebildet werden könnte.

Der cavernöse Körper ist von einer starken etwa 2 Mm. dicken *Tunica albuginea* umgeben, welche aus vorwiegend ringförmig angeordnetem Bindegewebe und elastischen Fasern zusammengesetzt ist. Die einzelnen Bündel setzen sich in das Innere des Schwellkörpers fort und stellen das mit vegetativen Muskelfasern durchsetzte Gerüste dar, in welchem die Gefässe eigenthümliche weite Maschen bilden. An Querdurchschnitten des *Penis* wird schon bei mässiger Vergrösserung erkannt, dass eine Faserlage in der Nähe der Schleimhaut zwei Abtheilungen des cavernösen Gewebes hervorruft. Die äussere mächtige und die innere unmittelbar auf die Schleimhaut folgende schwache Schichte, welche die Faserlage vielfach durchsetzen, stehen in innigem gegenseitigem Zusammenhang.

Der cavernöse Körper bietet an einzelnen Stellen Besonderheiten dar, welche hier nur kurze Erwähnung finden können. So kann das von Kobel beschriebene Septum, welches den *Bulbus* in zwei Hemisphären theilt, selten tief in den cavernösen Körper hinein verfolgt werden. Auch an der Eichel zeigt sich eine mediane Scheidewand, welche das cavernöse Gewebe sowohl oberhalb als auch unterhalb der Harnröhre in zwei symmetrische Abtheilungen trennt. Die obere erstreckt sich nicht ganz bis zur *Tunica albuginea*, während die untere in das *Frenulum praeputii* ausläuft.

Die Schleimhaut der Harnröhre ist stark gefaltet und so angeordnet, dass die Flächen der einzelnen Längsfalten sich vollständig berühren und nur bei Entleerung der Se- oder Excrete auseinander gedrängt werden. Die einzelnen Vorsprünge derselben hat man als Klappen beschrieben. So wurde hinter der *Fossa navicularis* durch Guérin die *Valvula fossae navicularis* an der oberen Wand der Harnröhre bekannt, welche die nicht constant wahrnehmbare Schleimhauterhebung darstellt und eine nach vorn gerichtete Concavität besitzt, so dass ein in die Harnröhre eingeführtes Instrument in dieselbe eindringen und an der Weiterführung gehindert werden kann.

Vorwiegend an der oberen Wand der Harnröhre treten in ihrer vorderen Hälfte kleine Gruben — *Lacunae Morgagnii* — in der Schleimhaut auf, welche von einigen Anatomen als einfache Formen von Schleimdrüsen gedeutet werden. Acinöse Drüsen in der Harnröhrenschleimhaut wurden von Kölliker beschrieben. Dieselben werden als vereinzelte kleine Drüschen, deren *Acini* mit Cylinderepithel ausgekleidet sind, geschildert. Sie stehen

in den Maschenräumen des unter der Schleimhaut befindlichen cavernösen Gewebes und werden auch von einzelnen Anatomen unter dem Namen Littre'sche Drüsen aufgeführt, während Andere die Morgagnischen Lacunen mit diesem Namen belegen. Was die innerste Auskleidung der Harnröhre anlangt, so besteht dieselbe in ihrem hinteren und mittleren Abschnitt aus Cylinderepithel, während von dem *Orificium urethrae extremum* an bis auf 2—3 Cm. Entfernung von demselben eine Plattenepithellage mit unter derselben befindlichen Papillen vorhanden ist.

Die Schwellkörper des Penis.

(Siehe Tafel II Fig. D, Tafel A Fig. A.)

Die *Corpora cavernosa penis* stellen zwei cylindrisch gestaltete Gebilde dar, deren Länge und Dicke je nach den verschiedenen Altersperioden und der jeweiligen Füllung der spongiösen Räume mit Blut auffallend variiren.

Die feste Fixirung der beiden Schwellkörper an den inneren Flächen der absteigenden Aeste der beiden Schambeine und ihre innige gegenseitige Vereinigung bedingen sowohl die Befestigung des Gliedes, als auch die der Harnröhre. Indem die etwas abgeplatteten Wurzeln von den absteigenden Schambeinästen sich entfernt haben, convergiren sie gegen die Mittellinie und verbinden sich so innig miteinander, dass sie oben eine seichte Rinne zur Aufnahme der grösseren Gefässe des *Penis*, und abwärts eine tiefe Furche bilden, in welcher das *Corpus cavernosum urethrae* Befestigung findet (s. Taf. II Fig. D). Die vorderen Enden der beiden Schwellkörper laufen stumpfspitzig zu und werden von der kappenartigen Umbiegung des *Corpus cavernosum urethrae* so umfasst, dass sie sich oberhalb der Harnröhre ganz im Innern der Eichel befinden.

Die *Tunica albuginea* des Ruthenschwellkörpers ist bedeutend dicker, als die des *Corpus spongiosum* der Harnröhre. Ein Querschnitt durch diese starke aus Bindegewebe bestehende Haut lässt ihre dichte und glänzendweisse Beschaffenheit klar erkennen. Wird auch bei Ausdehnung des Schwellkörpers die *Albuginea* bedeutend verdünnt, so erreicht sie doch nie jene geringe Dimension, wie die weisse Haut des Harnröhrenschwellkörpers, und in dieser Beschaffenheit der ersteren ist der wesentlichste Grund zu suchen, dass bei der Erection die Schwellkörper des *Penis* eine viel grössere Festigkeit erlangen, als das *Corpus cavernosum urethrae*, welches auch bei starker Anfüllung sehr elastisch bleibt. Da die beiden Schwellkörper des Gliedes in

der Mittellinie sich vereinigen, so entsteht durch Verwachsung der beiden weissen Häute eine Scheidewand, welche jedoch nicht vollständig, sondern vielfach von Lücken durchbrochen ist und daher die Communication der beiden Schwellkörper möglich macht (s. Taf. II Abth. IV Fig. D). Von allen Seiten der Innenfläche sendet die *Tunica albuginea* verschieden starke Fortsätze aus, welche ein Balkengerüste darstellen, in und zwischen welchen die Gefässe ihre eigenartige Verbreitung finden. Aber neben diesen feinen Fortsätzen werden an einzelnen Stellen stärkere Lamellen wahrgenommen, die von der weissen Haut ausgehen und in den beiden cavernösen Körpern besondere Abtheilungen hervorrufen. Sie stellen keine vollständigen Scheidewände dar, sondern verlieren sich in grösserer oder geringerer Entfernung in dem feinen Balkennetz.

Die Fixirung der Schwellkörper wird ausser der Anheftung an den Knochen noch durch zwei „Aufhängebänder" — *Ligamenta suspensoria* — vermittelt. Dieselben stehen mit einer Haut in directem Zusammenhange, welche das Glied allseitig als „*Fascia penis*" umhüllt und die als Fortsetzung der Fascien der angrenzenden Regionen zu betrachten ist. Während sie in der grössten Ausdehnung des *Penis* eine sehr lose Verbindung zeigt, wird sie an der Wurzel desselben etwas dicker und erlangt auch durch ihren Zusammenhang mit der Sehne des *Ischio-cavernosus* eine straffere Anordnung.

Mit der äusseren Haut ist die Fascie des Gliedes durch ein sehr lockeres fettfreies Bindegewebe vereinigt. Von den beiden *Ligamenta suspensoria* gelangt das oberflächliche — *Lig. suspensorium superficiale* — als breiter elastischer Faserzug von der *Linea alba* des Bauches aus nach abwärts und umgibt jene Stelle des *Penis* schlingenförmig, welche vor der Schamfuge bei der Erschlaffung sich nach abwärts biegt.

Das tiefe Aufhängeband — *Lig. suspensorium profundum* — geht von der Schamfuge schmal aus, und, indem es breiter werdend sich mit der *Fascia penis* verbindet, bildet es ein *Lig. triangulare*, das zuweilen durch den Uebergang von Sehnenfasern des *Ischio-cavernosus* verstärkt wird.

Die äussere Haut des *Penis* zeigt sich dünn, in der grössten Ausdehnung haarlos, aber doch mit Talgdrüsen versehen und ohne subcutane Fettablagerung. An der Stelle dieser finden sich vegetative Muskelfasern, welche die äussere Haut den Schwellkörpern accomodationsfähig machen.

Hat die äussere Haut, indem sie sich umschlägt, das in Folge der sehr lockeren Verbindung der beiden Lamellen verstreichbare Präputium gebildet, so überkleidet sie die Eichel und steht hier mit der *Tunica albuginea* in so festem Zusammenhange, dass sie von dieser nur schwer in

Falten abgehoben werden kann. Die innigste Verbindung zeigt sich an dem Eichelwulst, der *Corona glandis.*

Das innere Blatt der Vorhaut und die Ueberkleidung der Eichel gleichen bei der Phimose einer Schleimhaut, indem sie mit dem *Smegma praeputii* belegt und daher feucht sind.

Die acinösen Talgdrüsen, welche sich an dem inneren Blatt des Präputiums und hinter der *Corona glandis* befinden, sind unter dem Namen der Tyson'schen Drüsen bekannt. Wie die äussere Haut, so ist auch die der Eichel und der Vorhaut mit zahlreichen Papillen versehen und mit einem geschichteten Plattenepithel gedeckt.

Da wir bezüglich der Beschreibung des cavernösen Gewebes und des Verhaltens der Gefässe in demselben auf die Handbücher der descriptiven Anatomie und der Histologie verweisen, erübrigt nur noch die Betrachtung der gröberen Gefässe und Nerven des *Penis.*

Gefässe und Nerven des Penis.

Schon innerhalb der Beckenhöhle, resp. unterhalb des *Arcus pubis,* zeigen die Gefässe des männlichen Gliedes manche Eigenthümlichkeiten.

Der Endast der *Art. pudenda communis* spaltet sich unter dem *Arcus pubis* in mehrere Aeste. Während an den Schlagadern des *Penis* sehr oft Varietäten beobachtet werden, verhalten sich die Venen ziemlich constant in ihrer Anordnung, nur sind die Anastomosen derselben mit den Zweigen des Oberschenkels und der unteren Bauchgegend vielen Verschiedenheiten unterworfen.

So sehr ausser der gröberen auch die feinere Verbreitung der Gefässe des Gliedes in ihren Beziehungen zu den Schwellkörpern von besonderem anatomischem und physiologischem Interesse ist, kann doch nur die Beschreibung der ersteren hier Aufnahme finden.

Ist die *Art. pudenda communis* in dem Dreieck zwischen dem *Bulbus* und dem *Musc. ischio-cavernosus*, theilweise umgeben von dem *Musc. transversus perinei profundus,* angekommen, so gibt sie die *Art. bulbo-urethralis* zum Schwellkörper der Harnröhre ab, in dessen Innerem sie als dickwandiges Gefäss vor ihrer vollständigen Verzweigung an Querdurchschnitten wahrgenommen wird. Von manchen Anatomen wird noch eine *Art. bulbosa* beschrieben, ein Zweig der *Pudenda communis,* welcher weiter rückwärts in der Spitze des *Bulbus,* in der hier angrenzenden Musculatur und in den Cowper'schen Drüsen sich verbreitet.

Die Endäste der beiden gemeinsamen Schlagadern durchbohren unter

dem *Arcus pubis* die Fascie und theilen sich jederseits in die *Art. dorsalis* und die *Art. profunda penis*. Die oberflächlichen Schlagadern des Gliedes laufen in geringer Entfernung von einander in der oberen Rinne der cavernösen Körper, gedeckt von der Fascie, nach vorn, senden ihre Zweige in Bogen um den *Penis* herum nach abwärts und versorgen die äusseren Weichgebilde und die Schwellkörper. Die einzelnen Zweige durchbrechen die *Tunica albuginea* und gelangen an den Balken des cavernösen Körpers in das Innere des *Penis*.

Die tiefen, ebenfalls geschlängelt angeordneten Schlagadern begeben sich an der Wurzel des Gliedes in dessen *Corpora cavernosa*. Mitunter stammen die beiden tiefen Arterien des Schwellkörpers von der einen *Pudenda communis* ab, und bei diesem Verhalten beobachtet man auch manchmal Anastomosen zwischen den beiderseitigen Aesten in der Tiefe. Sie ziehen dann stark geschlängelt in geringer Entfernung vom *Septum* nach vorn bis zur Spitze des Schwellkörpers, um sich in diesem aufzulösen.

Es sind im *Penis* zweierlei Verbreitungsarten der arteriellen Gefässe zu unterscheiden. Die eine Art derselben löst sich in der *Albuginea* und in den Balken des cavernösen Netzes auf, und diese wurde von Joh. Müller *Rami nutricii* genannt, während die zweite Art, die *Rami helicini*, eine eigenartige Beziehung zum Schwellgewebe erlangt. Die Zweige der letzteren münden nach Valentin und den neuesten Untersuchungen von Langer mittelst trichterförmiger Erweiterungen direct in die cavernösen Räume. Diese Räume sind demnach mit der *Tunica intima* der Gefässe ausgekleidet und können sich auf dem direktesten Weg mit arteriellem Blute füllen.

Die von Joh. Müller zuerst beschriebenen korkzieher- oder rankenartig gewundenen *Arteriae helicinae* wurden von mehreren Forschern der Neuzeit nicht anerkannt, sondern als Kunstproduct erklärt.

Die Venen des *Penis* unterscheiden sich dadurch von den Schlagadern, dass der Hauptstamm einfach ist und demnach, von zwei Arterien umrahmt, von dem Rücken des *Penis* aus das Blut nach der Beckenhöhle abführt. Neben der einfach vorhandenen *Vena dorsalis penis* sind aber noch *Venae subcutaneae penis* ausserhalb der Fascie vorhanden.

Die Rückenvene des Gliedes führt das Blut nicht nur aus den Hautgebilden, sondern theilweise auch aus den Schwellkörpern mittelst der *Rami perforantes superiores* ab, welche die *Albuginea* durchbohren. Jene Zweige, welche aus den Schwellkörpern der Harnröhre austreten — *Rami perforantes inferiores* — umziehen den *Penis* bogenförmig und begeben sich in die *Vena dorsalis*. Aus diesen sowohl, als auch aus den Venen der Eichel, entsteht die *Vena subcutanea penis*, welche theilweise in die

Vena saphena magna, theilweise in das Venengeflecht des Samenstranges und in die *Vena dorsalis penis* sich fortsetzt. Ihr müsste man die Stelle einer Abflussröhre zuschreiben, wenn es Thatsache wäre, dass während der Erektion die *Vena dorsalis penis* zwischen den Bündeln des *Transversus perinei* comprimirt und der Blutabfluss in ihr gehemmt würde.

Hat die *Vena dorsalis* den *Arcus pubis* erreicht, so spaltet sie sich in zwei oder mehrere Aeste, welche die Anfänge der beiden *Pudendae communes* darstellen. Vorher jedoch senken sich noch die aus dem Innern der Schwellkörper kommenden Zweige in sie ein. Sie führen den Namen *Venae profundae* und *Venae bulbosae penis*. Sind sie mit mehreren Zweigen aus den Schwellkörpern hervorgegangen und haben sie die *Albuginea* als die grössten *Rami perforantes* durchsetzt, so vereinigen sie sich theils mit der *Dorsalis penis*, theils mit den netzartigen Anfangszweigen der *Pudenda communis*. Besondere Zweige, welche das Blut aus dem *Bulbus* der Harnröhre abführen, werden, wie schon erwähnt, als *Venae bulbosae* aufgeführt. Sie senken sich in den *Plexus venosus subpubicus* ein.

Bezüglich der Lymphgefässe des *Penis* darf vorausgesetzt werden, dass in einem so gefässreichen Gebilde die Zahl derselben nicht gering ist. Sowohl in der Schleimhaut der Harnröhre, als auch in der Eichel, im *Praeputium* und der übrigen Haut lassen sich feine Lymphgefässnetze durch die Injection darstellen. Die aus ihnen hervorgehenden Stämmchen nehmen ihre Lage in der oberen Rinne bei den Blutgefässen, und obschon man angibt, dass einzelne Zweige unter dem *Arcus pubis* nach der Beckenhöhle gelangen, scheint die Erfahrung der Syphilidologen dafür zu sprechen, dass die Mehrzahl derselben in die Inguinaldrüsen und nicht in die Beckendrüsen übergeht, denn die secundären Erscheinungen bei syphilitischen Affectionen sollen sich äusserst selten in den Lymphdrüsen des Beckenraumes, wohl aber in jenen der Inguinalgegend zeigen.

Die Nerven des männlichen Gliedes müssen von zwei verschiedenen Quellen abstammen.

Als Vermittler der Wollustempfindung müssen spinale Nerven in den verschiedenen Gebilden des *Penis*, vorwiegend aber in der Eichel, Verbreitung finden, und als trophische Nerven müssen sie zu dem reichen Gefässplexus sich begeben. Vom Rückenmark gehen zunächst die Dammnerven — *Rami perinei* — als motorische Zweige aus und gelangen zu den Muskeln des *Isthmus urethrae*, dem *Bulbo-cavernosus* und *Transversus perinei profundus*. Der sensible *Nervus dorsalis penis* stellt jederseits eine Fortsetzung des *Pudendus communis* dar. Lateralwärts von den Gefässen geht er unter dem *Arcus pubis* nach dem Rücken des *Penis*, um hier in der

Haut, den Schwellkörpern, der Eichel, dem *Praeputium* und der Harnröhrenschleimhaut seine Verzweigung zu finden. An den Enden finden sich nach Krause's Beobachtungen vereinzelt peripherische Endkolben. Die Nerven des *Penis* lösen zwar keine oder nur eine geringgradige Tastempfindung, wohl aber eine eigenartige Sensibilität aus.

Was die trophischen Nerven des männlichen Gliedes betrifft, so verdankt man die Kenntniss derselben den trefflichen Forschungen Joh. Müllers, welcher schon im Jahre 1836 den Nachweis lieferte, dass bei dem Menschen und bei den Thieren der *Plexus hypogastricus* sich neben der *Prostata*, unter dem *Arcus pubis*, nach dem *Penis* fortsetzt und mit den Gefässen in den Schwellkörpern seine Verbreitung findet.

Die Beziehungen der Nerven zur Erection wurden in den letzten Jahren in einer Reihe von experimentellen Untersuchungen durch Eckhard geprüft. Dieser Forscher hat den Nachweis geliefert, dass das reflectorische Centrum für die Erection in dem Lendenmark seinen Sitz hat. Die *Nervi erigentes* ziehen von hier aus nach den Schwellkörpern und stehen mit den Muskeln der Erectionsgefässe in besonderer Beziehung.

Hodensack, Hode und Samenstrang.

Für das topographisch-anatomische Studium des Hodensackes und seines Inhaltes eignen sich am zweckmässigsten horizontale Schnitte durch gefrorne oder in Weingeist erhärtete Objecte. Verwendet man zu derartigen Darstellungen neugeborne Knaben, deren Hoden schon vollständig aus der Bauchhöhle herabgetreten sind, so kann man dünne Scheiben herstellen, welche sich selbst für starke mikroskopische Vergrösserungen eignen.

Wie die Entwickelungsgeschichte lehrt, findet die erste Anlage des Hodens in der *Regio lumbalis* statt. Seine erste Bildung stellt die nicht differencirte Geschlechtsdrüse dar, welche in unmittelbarer Nähe des Wolff'schen Körpers: der Primordial- oder Urniere, in der Lendengegend sich entwickelt und in gleicher Weise, wie die letztere, an das Bauchfell angrenzt. Der Wolff'sche Körper, welcher mittelst seines Ausführungsganges in die *Urethra* mündet, spielt bezüglich seiner Function die Rolle einer Niere des *Foetus* in dessen ersten Entwickelungsstadien. Aus der Genitaldrüse bildet sich der Hode, aus den Blinddärmchen des Wolff'schen Körpers der Nebenhode und aus dem Ausführungsgang der Blinddärmchen, dem Wolff'schen Gang, das *Vas deferens*.

Ein hohles, fadenförmiges Gebilde, welches in einer Bauchfellfalte vor der Urniere liegt und den Namen „Müller'scher Faden“ führt, wird

beim männlichen Geschlecht zu einem Rudiment, von welchem beim Erwachsenen nur die *Vesicula prostatica*, als unterer Endtheil desselben nachweisbar bleibt.

Die Wanderung des Hodens von dem Orte seiner Entstehung bis zum Hodensack herab vollzieht sich gewöhnlich von der Mitte des fötalen Lebens bis zum 9. Monate desselben. In der Regel tritt er im 8. Monat durch den Leistenkanal und im 9. aus demselben in den Hodensack herab.

Diese Ortsveränderung der Hoden — *Descensus testiculorum* — verdient nicht nur als interessanter Vorgang an und für sich, sondern noch mehr wegen der pathologischen Vorgänge, die als Folge derselben auftreten können, das höchste Interesse des Arztes.

Hat sich der Hode aus der Geschlechtsdrüse entwickelt, so wird er vom Bauchfell ähnlich überkleidet, wie die übrigen Organe innerhalb des Abdomen. Der Hode ist so vollständig in das Bauchfell eingelagert, dass dieses sowohl in der *Regio lumbalis*, als auch bei seiner Wanderung durch die *Fossa iliaca* zwischen ihm und der Wand eine senkrecht stehende Duplicatur, das *Mesorchium*, bildet, wodurch eine geringgradige Verschiebung des Hodens möglich wird. Bleiben die Hoden an irgend einer Stelle ihrer Wanderung liegen, und behält der Hodensack die kleine, fötale Beschaffenheit bei, dann sehen wir jene Bildungshemmung, die unter dem Namen „*Cryptorchismus*“, oder, wenn dieser Vorgang sich nur auf einer Seite zeigt, „*Monorchismus*“ bekannt ist, auftreten. Auch kann der Hode eine andere Bahn als die durch den Leistenkanal einschlagen, indem er, wenn auch selten, unter dem Poupart'schen Bande, oder nach seinem Durchgang durch den genannten Kanal unter die Haut der *Fossa subinguinalis* gelangt. Eckhard beschrieb einen Fall, bei welchem der Hode den normalen Weg durch den Leistenkanal genommen hatte und durch den Schenkelring wieder in die Bauchhöhle zurückgetreten war.

Soll die Frage beantwortet werden, warum der Hode, nachdem er in seiner ursprünglichen Lage auf dem nächsten Wege die Gefässe und Nerven bezogen hat, die Wanderung in den Hodensack vollzieht; soll man angeben, warum derselbe nicht in der Bauchhöhle oder — wie der Eierstock beim Weibe — in der Beckenhöhle liegen bleibt, so können wohl mehrere Gründe für den Vorgang angeführt werden, allein eine befriedigende Erklärung für denselben schliessen sie nicht in sich ein. Der Engländer Cleland machte für den *Descensus testiculorum* das verhältnissmässige starke Wachsthum der Baucheingeweide geltend, während Andere bei dem in der Bauchwand vorgebildeten *Canalis inguinalis* die Schrumpfung des *Gubernaculum Hunteri* als Zugmittel des Hodens ansehen. Was die Vergrösserung der Bauchorgane, welche verschiebend auf den Hoden einwirken soll, anlangt, so muss man sich nur einmal von der freien Lage während seiner Wanderung durch die *Fossa iliaca* hinter den Darmschlingen überzeugt haben, um diese angegebene Ursache des *Descensus testiculorum* für höchst unwahrscheinlich zu halten. Was

das Hunter'sche Band betrifft, so geht dasselbe vom unteren Hodenende als starker Strang, welcher vorwiegend aus organischen Muskelfasern besteht, zum Hodensack. Bedenkt man aber, dass bei manchen Thieren das abgerundete untere Ende des Hunter'schen Bandes gar keine feste Anheftung an der Haut oder an irgend einer andern Stelle hat, so wird auch die bewegende Wirkung des Bandes auf den Hoden von Seite des contractilen Stranges sehr zweifelhaft. Wenn auch Luschka mit einem Witzwort, das er in seiner Anatomie des Menschen gebraucht hat, welches lautet: „halb neigt er sich, halb zieht's ihn an", die Thatsache treffend bezeichnet hat, so kann dasselbe doch keine Erklärung für den Vorgang geben.

In dem Verhältniss, als der Hode in den Leistenkanal ein- und durchtritt, muss der Bauchfellsack sich verlängern, und, wenn jener seine Wanderung vollzogen hat, muss von der serösen Oberfläche bis zum inneren Leistenring ein Kanal vorhanden sein, den man *Processus vaginalis peritonei* nennt. Es ist jedoch nicht erst der Hode, welcher den Scheidenfortsatz bildet, sondern dieser, d. h. die Aussackung des Bauchfelles im Leistenkanal, geht dem Hoden stets so voraus, dass man z. B. einen Divertikel injiciren oder aufblasen kann, wenn der Hode noch innerhalb der grossen Beckenhöhle liegt. So findet man zuweilen bei completem *Monorchismus* oder *Cryptorchismus* ebensowohl, wie beim weiblichen Geschlechte, Bauchfellausstülpungen in dem Leistenkanal, welche entweder leer sind oder Netzparthien und Darmschlingen enthalten, also angeborene Leistenbrüche darstellen, ohne dass der Hode herabgetreten ist. Ich bewahre ein Präparat auf, an welchem trotz dem vorhandenen *Monorchismus* ein Bauchfellsack bis zum *Annulus inguinalis externus* reicht. Nach E. H. Weber's Untersuchungen soll ursprünglich am Leistenkanal eine Blase vorhanden sein, welche durch Verlängerung gegen den Hodensack nach abwärts und gegen die Geschlechtsdrüse nach oben den Leistenkanal bilde. Im achten Monat beginne die Einsackung der im Leistenkanal liegenden Theile der Blase und ziehe den Hoden nach, und wenn die Einstülpung vollzogen sei, befinde sich der Hode in dem Hodensack und die *Tunica vaginalis propria* sei kein Ueberrest des Bauchfelles, sondern eine selbständige seröse Haut. Der ursprüngliche, den Hoden überziehende Bauchfelltheil soll nach Weber's Auffassung mit der *Tunica albuginea* zusammenfliessen.

Da der Scheidenfortsatz nach vollständigem *Descensus testiculi* einen offenen Kanal darstellt, dessen Wände sich jedoch im leeren Zustande berühren, so ist hierdurch die Prädisposition für das Nachrücken der Baucheingeweide gegeben. Treten diese in den Scheidenfortsatz hinein und rücken sie bis zum Hoden herab, so berühren sie denselben ebenso, wie sich die vom Bauchfell überzogenen Organe berühren, und es liegt die *Hernia*

inguinalis externa congenita vor. Wenn jedoch keine Eingeweide der Bauchhöhle in den Scheidenkanal nachrücken, so beginnt die Verschliessung desselben entweder schon in dem letzten Fötusmonat, oder erst nach der Geburt. Die Verwachsung beginnt zuerst in der Mitte des Fortsatzes und schreitet dann nach oben gegen den Leistenkanal und nach unten gegen den Hoden hin fort. Nicht selten bleibt ein kleiner Trichter an dem innern Leistenring übrig, welcher eine Prädisposition für die erworbene *Hernia inguinalis* abgeben kann. Häufiger jedoch findet sich an der bezeichneten Stelle eine Narbe, von welcher regelwidrige kleine weisse Linien ausstrahlen.

Ein Präparat der Münchener Sammlung zeigt den Scheidenfortsatz in der Nähe des inneren Leistenringes fast vollständig geschlossen, obschon der ganze übrige untere Abschnitt die fötale Form beibehalten hat, eine Bildung, welche als *Atavismus* gedeutet werden könnte, denn bei manchen Thieren bleibt der *Canalis inguinalis* das ganze Leben hindurch offen. Ein trichterförmiges Offenbleiben des Scheidenfortsatzes in der Nähe des Hodens ist ziemlich selten.

Hat die Verwachsung des *Processus vaginalis peritonei* vollständig stattgefunden, so ist derselbe als strangförmiger Bindegewebszug, wenn auch nicht immer, im Samenstrang nachweisbar, und, wenn nach der Obliteration Eingeweide durch den Leistenkanal nach aussen treten, so muss ein neuer Bruchsack am Bauchfell gebildet werden, welcher sich neben den Gebilden des Samenstranges gegen den Hodensack nach abwärts drängt. Der den Hoden überkleidende Theil des Scheidenfortsatzes bildet an ihm die seröse *Tunica vaginalis propria testis.*

Der Hodensack.

Nach diesen kurzen entwickelungsgeschichtlichen Bemerkungen müssen wir uns der Topographie des Hodensackes zuwenden und vor Allem darauf hinweisen, dass derselbe eine Ausbuchtung der Haut der vorderen Dammgegend mit eigenthümlicher Anordnung darstellt. Als contraktiler, von vorn nach hinten etwas abgeplatteter Sack nimmt er in nicht ganz gleicher Höhe die Hoden so in sich auf, dass dieselben durch eine Scheidewand — *Septum scroti* — von einander vollständig getrennt werden. Die Lage der Hoden vor den beiden Oberschenkeln macht einerseits ihre Einhüllung in eine Serose, anderseits deren ungleiche hohe Lage als mehr oder weniger kugelförmig gestalteter Organe erforderlich. Auch die quergestreifte Muskulatur, welche am Hoden als *Cremaster* fungirt, darf mit der Entwickelung und der Lage desselben in Zusammenhang gebracht werden. Die ein-

zelnen Schichten des Hodens ergeben sich sowohl aus der Art seiner Entwickelung, als auch aus seiner oberflächlichen Lagerung nach der Geburt.

Dringt man von aussen nach innen vor, so tritt nach Entfernung der behaarten, mit querlaufenden Falten versehenen, contraktilen Cutis, welche in der Mittellinie die erhabene *Raphe scroti* zeigt, die *Tunica dartos* auf.

Die Faltenbildung an der äussern Haut des Hodensackes ist durch diese Membran hervorgerufen, und dieselbe tritt hier an die Stelle des subcutanen Fettlagers, welches sich in den angrenzenden Regionen vorfindet. Die *Tunica dartos* besteht aus vegetativen Muskelfasern, welche sich in das *Septum* fortsetzen und einen wesentlichen Antheil an demselben haben. Die Betheiligung dieser Fasern an der Scheidewand vervollständigt den contraktilen Sack an der medialen Seite für beide Hoden.

Die Fleischhaut des Hodens ist mittelst schwacher sehniger Ausläufer am auf- und absteigenden Schambeinast, abwärts am Poupart'schen Bande und im *Septum scroti* an der *Raphe* des *Musc. bulbo-cavernosus* befestigt. Demnach sind für die *Tunica dartos* bestimmte fixe Punkte vorhanden, nach welchen hin bei ihrer Contraction die Verkleinerung stattfinden muss. Die sich kreuzenden Muskelbündel befinden sich in einer Gewebslage, welche aus fettfreiem Bindegewebe besteht.

Während die eben erwähnte *Tunica dartos* eine Hülle des Hodens darstellt, die zur äusseren Haut gerechnet werden darf, folgen weiter einwärts drei Lagen, die dem Hoden selbst angehören. Die erste Lage, die *Tunica vaginalis communis testis*, stellt eine Hülle des Hodens dar, welche sich längs des Samenstranges fortsetzt und theilweise in die *Fascia superficialis abdominis* übergeht. Sie lässt sich als selbständige Haut in der ganzen Länge des Samenstranges und am Hoden um so leichter darstellen, je stärker hier die in ihr befindlichen quergestreiften Muskelfasern — *Cremaster* — entwickelt sind. Man kann am Hoden zwei Lagen dieser Haut unterscheiden. Die äussere stellt ein Bindegewebestratum mit dem *Cremaster externus* dar. Dieser besteht aus Muskelbündeln, welche den Hoden bogenförmig umschlingen und vom *Musc. obliquus abdominis internus* herkommen. Die innere Lage besteht nach Kölliker aus Bindesubstanz mit eingestreuten vegetativen Muskelfasern, die zerstreut im Innern des Samenstranges senkrecht emporsteigen und als Ueberrest des *Gubernaculum Hunteri* betrachtet werden.

Auf die gemeinsame Scheidenhaut folgt der am Hoden befindliche Abschnitt des Bauchfelles: die *Tunica vaginalis propria testis*. Da

der Hode sich in gleicher Weise wie die Organe der Bauchhöhle in das *Peritoneum* einstülpt, so hat man ein parietales, mit der Umgebung verwachsenes, und ein viscerales, mit dem Organ vereinigtes Blatt zu unterscheiden. Diese Beziehungen der beiden Blätter zu einander und zu den übrigen Gebilden, an denen sie angebracht sind, zeigen sich sehr klar, wenn man Horizontalschnitte durch den ganzen Hodensack mit seinem Inhalte macht. Hiebei ergibt sich, dass der Hode hinten und medialwärts an den Hodensack angeheftet ist, und da hier der Nebenhode liegt, so geht das parietale Blatt an dieser Stelle in das viscerale über. Das erstere überkleidet die Innenfläche der *Tunica vaginalis communis* und das *Septum scroti* mit Ausnahme einer 12—17 Mm. breiten Stelle, an welcher man das operative Eindringen in die besondere Scheidenhaut vermeidet. Ihre Aussenfläche ist von der oben erwähnten vegetativen Muskellage gedeckt, während die Innenfläche mit einem Plattenepithel ausgekleidet ist.

An dem Nebenhoden, also rückwärts und innen, geht das äussere Blatt in das viscerale, welches den Hoden und Nebenhoden überkleidet, über. Dasselbe verleiht dem Hoden und Nebenhoden nebst den rudimentären Anhängen der gestielten und ungestielten Morgagnischen Hydatide die glatte seröse Oberfläche. Auch in jene Spalte, welche sich zwischen den Hoden und Nebenhoden von oben nach abwärts zieht, senkt sich das Bauchfell so tief ein, dass auch hier geringgradige Verschiebungen möglich sind.

Wie in der Bauch- und Brusthöhle die parietale Serosa mit der visceralen bei normaler Beschaffenheit in inniger Berührung steht, so auch am Hoden. Nur bei Ansammlung von Wasser, Blut oder Eiter wird das äussere Blatt von dem inneren abgehoben.

Der Hode.

Beschränken wir uns bei dieser Betrachtung nur auf die Topographie, so ergibt der oben schon erwähnte Horizontalschnitt die Lage des Testikels. Die von vorn nach hinten etwas abgeplattete tubulöse Drüse, welche eine elliptische Form darbietet, steht mit ihrem längsten Durchmesser nicht ganz senkrecht, sondern derselbe ist oben etwas nach vorn geneigt. Die mediale Fläche ist gegen das *Septum* und nach vorn, die laterale nach aussen und rückwärts gerichtet. Der freie Rand sieht nach vorn und aussen, der mit dem Nebenhoden verbundene nach rückwärts. Der hintere Rand mit dem Nebenhoden findet seine Fixation am Hodensack, indem an diesem die *Tunica vaginalis propria* sich umschlägt und eine Stelle des Hodens und Nebenhodens nicht überkleidet.

Zuweilen zeigen sich Verschiedenheiten in der Lage und Befestigung des Hodens und Nebenhodens. So ist an einem Präparat der Münchener Sammlung der rechte Hode mit seiner angehefteten Stelle fast ganz nach einwärts an die Scheidewand gerückt, während der linke hinten und lateralwärts angewachsen ist.

Der Nebenhode stellt einerseits den Ausführungsgang der Geschlechtsdrüse, andererseits eine selbständige Drüse dar. Er nimmt am hintern Rand des Hodens seine Lage. Mit seinem Kopfe ist er auf dem oberen, mit der *Cauda* an dem unteren Ende des Hodens fest angeheftet. Er rückt lateralwärts, während das von der *Cauda* aufsteigende *Vas deferens* medianwärts am Hoden seine Lage nimmt; der Nebenhode und der Samenleiter schliessen die Hodengefässe und Nerven zwischen sich ein.

Bevor wir zur Betrachtung der Topographie der Hodenelemente übergehen, muss noch die *Tunica albuginea* Erwähnung finden. Die weisse Haut des Hodens stellt eine fibröse starke Hülle dar, welche nur am hinteren Rande eine Unterbrechung zeigt. Während sich die Aussenseite innig mit dem einen Blatt der *Tunica vaginalis propria* vereinigt, gehen innen von ihr verschieden starke Fortsätze aus, welche das Hodenparenchym durchsetzen, um einerseits Träger der gröberen Gefässe, anderseits ein Balkengerüste — *Septula testis* — darzustellen, zwischen denen die Läppchen des Hodens Aufnahme finden. Jener starke Fortsatz, welcher an dem hinteren Rande des Hodens nach dem Inneren abgerundet vorspringt, ist unter dem Namen *Corpus Highmori* bekannt. Derselbe bildet eine nach innen vorspringende Platte, welche 8 Mm. breit und etwa 4 Mm. dick ist. Seine Höhe beträgt 14 Mm. In den Highmor'schen Körper treten nicht nur die aus den Hodenläppchen hervorgehenden *Tubuli seminiferi recti* ein und bilden ein dünnwandiges weites Netz, sondern auch die grösseren Gefässe des Hodens, welche von ihm aus nach der Drüsensubstanz sich begeben.

Die *Tunica albuginea* mit den Balken im Innern des Hodens umschliesst die Drüsenelemente mit den Blut- und Lymphgefässen, sowie die Nerven so fest, dass bei gesteigertem Druck im *Parenchym* sehr bald eine hochgradige Compression nicht nur der Samenkanälchen, sondern auch der Gefässe und Nerven eintreten muss.

Die verhältnissmässig dickwandigen Hodenkanälchen mit ihren blinden Ausbuchtungen zeigen einen vielfach geschlängelten Verlauf, indem sie sich netzartig untereinander vereinigen und zwischen den Bindegewebsbalken die pyramidalen Läppchen — *Lobuli testis* — bilden. Die einzelnen Läppchen (gegen 200) sind wohl durch die Balken von einander getrennt, jedoch nicht vollständig geschieden. Sie sind mit ihren abgestumpften Spitzen gegen das *Corpus Highmori*, d. h. gegen den hinteren Rand, und

mit ihren Basen nach den Flächen und dem freien Rande des Hodens gerichtet. Die geradeverlaufenden Samenkanälchen — *Tubuli seminiferi recti* — gehen direkt aus den Spitzen der Läppchen, allmählich dünner werdend, hervor und begeben sich in das *Corpus Highmori*, wo sie bei mehrfacher Theilung weiter werden und hier ein Netz — *Rete Halleri* — bilden, welches nach den sorgfältigen Untersuchungen von Mihalkovics stellenweise grosse lückenartige Erweiterungen zeigt. Somit sind die *Tubuli seminiferi recti*, welche etwa zehnmal enger als die gewundenen Samenkanälchen sind, als die primären Ausführungsgänge der Drüse, und der Nebenhode als der gemeinschaftliche Drüsengang derselben zu betrachten. Das *Rete vasculosum Halleri* stellt demnach ein zwischen die primären Ausführungsgänge und den Nebenhoden eingeschaltetes Kanalnetz mit äusserst dünnen Wänden und einem dieselben auskleidenden Plattenepithel dar, ein Netz, in welchem das von den Samenkanälchen producirte Sekret die erste vorübergehende Aufbewahrung erfährt.

Die Samenkanälchen selbst bestehen aus einer ziemlich dicken Wand, welche aus Bindesubstanz und elastischen Fasern mit vielfach eingestreuten Kernen zusammengesetzt ist. Nach Henle, Merkel u. A. ist die Wand aus Lamellen mit eingelagerten Kernen gebildet und Mihalkovics nimmt an, dass die Resistenz der Kanälchen gegen Säure wider die faserig-bindegewebige Natur der Wandungen spreche. Die Membranen stellen nach Mihalcovics Häutchenzellen oder Endothelhäutchen dar. Ob neben diesen Endothelhäutchen, welche nach dem zuletzt genannten Autor von Spalträumen mannichfach durchbrochen sind, eine selbständige *Tunica propria* mit den Drüsenzellen vorhanden, oder ob diese Drüsenmembran nur die innerste Lage der Endothelhäutchen ist, muss vorläufig dahingestellt bleiben. Bezüglich des Inhaltes der Hodenkanälchen und der Bindesubstanz, in welchen die gewundenen Samenkanälchen Aufnahme finden, muss auf die Histologie verwiesen werden.

Der Nebenhode.

Wie schon hervorgehoben wurde, stellt der Nebenhode einerseits ein Absonderungsorgan der flüssigen Bestandtheile des Samens, andererseits den gemeinsamen Ausführungsgang des Hodens mit einer so eigenartigen Anordnung dar, wie dies bei keiner andern Drüse im thierischen Körper sich findet. Der hochgradig gewundene Verlauf des Ausführungsganges hat zur Folge, dass derselbe eine Länge besitzt, welche von Lauth und Krause auf 19—30′ angegeben wurde. Die Samenkanälchen selbst taxirte Krause im Mittel auf eine Länge von 1750′. Die Sekretionsfläche der Kanälchen soll sich nach E. H. Weber für jeden Hoden auf 17□′ berechnen, eine Fläche, welche grösser wäre, als die Oberfläche des ganzen Körpers.

Indem nämlich aus dem *Rete Halleri* 9—14 Kanälchen — *Vasa effe-*

rentia testis — hervortreten und ohne zu anastomosiren gegen das obere Ende des Hodens emporsteigen und allmählich zahllose Krümmungen machen, bilden sie die pyramidalen *Coni vasculosi Halleri*, welche in entsprechender Anzahl wie die *Vasa efferentia* den Kopf des Nebenhodens zusammensetzen. Die Vereinigung der einzelnen Kanälchen an den Bases der *Coni* bildet den Anfang des *Vas deferens*, welches anfänglich dünn und vielfach gewunden ist. In dem Verhältniss, als die Windungen weniger zahlreich werden, nimmt der Samenleiter an Dicke seiner Wand zu und, nachdem derselbe den Körper und die *Cauda* erzeugt hat, biegt er sich als einfacher Ausführungsgang an der medialen Seite des hinteren Hodenrandes nach oben, um im Samenstrang den Weg durch den Leistenkanal nach der Beckenhöhle zurückzulegen. Hier angekommen zieht das *Vas deferens* durch die untere Abtheilung der *Fossa iliaca*, vor den *Vasa iliaca*, dicht an das Bauchfell angrenzend, nach dem Fundus der Harnblase und nachdem es auf diesem Wege über die *Chorda umbilicalis* und den Harnleiter weggegangen, wendet es sich an die mediale Seite des Samenbläschens und vereinigt sich schliesslich mit dessen Ausführungsgang zum *Ductus ejaculatorius*.

Die Kanälchen in den *Coni vasculosi* des Nebenhodens unterscheiden sich von jenen des Testikels dadurch, dass sie bedeutend dicker, von contractilen Faserzellen durchsetzt und innen von einem Flimmerepithel ausgekleidet sind.

Neben den schon erwähnten Morgagnischen Hydatiden, der gestielten und ungestielten,[1]) beobachtet man bei Injectionen des Hodens mittelst Quecksilbers, dass ein Anhang — *Vas aberrans Halleri* — vorhanden ist, zusammengesetzt aus feinen Kanälchen, welche sich ebenso wie die Kanälchen des Hodenschwanzes mit der Injectionsflüssigkeit füllen. Derselbe zieht sich hinter dem Körper des Nebenhodens nach aufwärts und nach Bildung vieler Windungen endet er blind. Als rudimentäres Gebilde, als Abkömmling der unteren Blinddärmchen des Wolff'schen Körpers, zeigt das *Vas aberrans Halleri* bezüglich seiner Grösse bedeutende individuelle Verschiedenheiten.

Ein besonderes Gebilde, welches im Jahre 1857 von Giraldes entdeckt wurde, muss noch Erwähnung finden. Dasselbe hat seine Lage in der Nähe des Nebenhodenkopfes, fast allseitig von den Gefässen des Samenstranges umgeben. Henle nennt dasselbe *Parepididymis*. Es besteht ebenfalls aus feinen Kanälchen, welche an einzelnen Stellen in blinde Enden

[1]) Fleischl hat die ungestielte Hydatide ihrer Entstehung nach als „*Orarium masculinum*“ gedeutet.

übergehen. Die Wände der Kanälchen bestehen aus Bindesubstanz und der Inhalt aus einem wandständigen Epithel, welches Flüssigkeit umschliesst. Giraldes betrachtet dieses Gebilde als Ueberrest der Primordialniere.

Die Gefässe des Hodens.

Am Hoden sind mehrfache Blutbahnen vorhanden. Die Gefässe des Skrotums müssen nothwendig von ganz anderen Bahnen abstammen, als jene der Samendrüse, denn diese bezieht während ihrer ersten Entwickelung ihre Zweige von den grossen Bauchgefässen vor der Wirbelsäule.

An der hinteren Fläche des Hodensackes sind es die Endäste der *Art. pudenda communis* und an der vorderen Fläche kleine Zweige von der Oberschenkelschlagader, welche das Blut zuführen, während zur Samendrüse, dem Nebenhoden und der *Tunica vaginalis propria* das arterielle Blut durch die *Art. spermatica interna* zufliesst. Die Gefässbahnen des Hodensackes werden bei starker Dehnung der äusseren Haut mit Erschlaffung der *Tunica dartos* äusserlich sichtbar; denn die Hodensackvenen sind ziemlich weit und bilden untereinander grobe Netze, welche in gleicher Richtung wie die Schlagadern verlaufen.

Die *Venae scrotales posteriores* stellen die Anfangszweige der *Vena pudenda communis* dar, und die *Venae scrotales anteriores* werden nach ihrer Vereinigung mit den oberflächlichen Venen des Penis zu den *Venae pudendae externae*, die sich in die Schenkelvenen einsenken.

Die Lymphgefässe des Hodensackes entwickeln sich aus den feinen Hautnetzen und schon in geringer Entfernung treten verhältnissmässig starke Gefässe auf, welche bogenförmig über den hintern und lateralen Theil des Sackes verlaufen, um sich theils in die Inguinaldrüsen, theils gegen die *Regio perinei* fortzusetzen.

Die Nerven des Hodensackes stammen von den sensibeln Zweigen der Dammnerven. Sie treten im Verein mit den Gefässen als *Nervi scrotales posteriores* zur hinteren Fläche des Skrotums. Die vordere Seite des Hodensackes erhält Endäste vom *Nerv. ileo-inguinalis.*

Die Gefässe der Hodendrüse, des Nebenhodens, der *Vaginalis propria* und der *Albuginea* stammen von der *Art.* und *Vena spermatica interna.* Die grosse Länge dieser Zweige ist, wie oben schon erwähnt wurde, von der Entwickelung des Hodens in der Bauchhöhle abhängig. Während bei der ersten Anlage der Samendrüse die Gefässe und Nerven nicht länger als die der Niere sind, müssen sich dieselben in dem Verhältniss als der Hode im Leistenkanal nach abwärts rückt, verlängern.

Die *Art. spermatica interna* entspringt vorn von der *Aorta abdominalis*. Unterhalb der *Art. renalis* entsteht die rechte etwas höher, die linke ein wenig tiefer, und indem sie sich erst in einiger Entfernung von dem Ursprung zur gleichnamigen Vene gesellt, zieht sie über den *Musc. psoas* und vor dem *Ureter*, diesem und dem Bauchfell Zweige ertheilend, gerade gestreckt durch die *Fossa iliaca* nach dem Leistenkanal in den Samenstrang. Auch hier findet schon Abgabe kleiner Aestchen statt, welche bei manchen Thieren ein starkes Netz im Samenstrang bilden. Während das Gefäss gegen den hinteren Hodenrand hinzieht, macht es vielfache Windungen, und am Hoden angelangt, treten seine Zweige in den Nebenhoden und in schiefer Richtung in das *Corpus Highmori* und von diesem aus an den *Septula testis* in das Hodenparenchym ein, wo sie um die Samenkanälchen und in deren Umgebung feine Capillarnetze bilden. Die feineren Haargefässe senken sich am Nebenhoden in die Wände der Kanälchen ein und dringen bis gegen das Epithel vor, während die Samenkanälchen von den capillaren Netzen nur umsponnen werden. Trotzdem die *Art. spermatica* ein verhältnissmässig dünnes geschlängeltes Gefäss darstellt, werden die aus ihr hervorgehenden Capillaren doch sehr zahlreich. Interessant ist z. B. das hochgradig aufgewundene Verhalten der *Art. spermatica* beim Pferde, von welcher ich ein Corrosionspräparat dargestellt habe.

Was die Venen des Hodens anlangt, so werden dieselben sehr bald nach ihrem Austritt aus dem Hoden und Nebenhoden innerhalb des Samenstranges zu einem rankenartigen Geflecht — *Plexus pampiniformis* —. Dasselbe hüllt die *Art. spermatica* theilweise in sich und zieht, allmählich einfacher werdend, gegen den Leistenkanal, wo noch zwei oder drei Zweige sich befinden, aus welchen dann innerhalb der Bauchhöhle die einfache *Vena spermatica* hervorgeht. Die Vene der rechten Seite begibt sich direkt in die *Cava inferior*, während die linke in die *Vena renalis sinistra* einmündet. Von diesem verschiedenen Verhalten der beiden Venen, d. h. von den rechtwinkelig aufeinander treffenden Blutbahnen, nemlich der in der *V. spermatica sinistra* zu jener in der linken Nierenvene und dieser zu der senkrecht aufsteigenden Bahn der *Vena cava inferior*, wollte man das häufige Vorkommen der *Varicocele*, einer über den ganzen *Plexus pampiniformis* sich erstreckenden Erweiterung der Blutadern, abhängig machen. Es scheint jedoch, dass die Beziehung zum *Stromamum*, welches bei Kothanhäufung in demselben eine starke Compression auf die Vene ausüben kann, ein wichtigeres ätiologisches Moment für die Entstehung der *Varicocele* ist, als das erwähnte anatomische Verhalten der *Vena spermatica* zur linken Nierennerve.

Auch an Lymphgefässen ist der Hode sehr reich. Die neuesten Untersuchungen von Ludwig, Tomsa, Tomasi u. A. haben ergeben, dass in dem Hoden keine Lymphcapillaren in dem gebräuchlichen Sinne des Wortes vorhanden sind, sondern Lymphbahnen, welche mit Endothelhäutchen ausgekleidete Lücken zwischen den Bindegewebsbalken darstellen. Wenn nun auch diese mit Endothelzellen ausgekleideten Lücken keine wirklichen Gefässe sind, so müssen sie doch als scharf begrenzte, den Gefässen ähnliche Kanäle angesehen werden. Aus diesen Maschenräumen gehen die wirklichen Lymphgefässe am *Corpus Highmori* hervor und ich habe diese die Lymphe abführenden Gefässe sich mitunter füllen sehen, wenn ich die Samenkanälchen vom *Vas deferens* aus mit Quecksilber injicirte. Die gröberen Lymphgefässe begeben sich im Samenstrang durch den Leistenkanal nach der Bauchhöhle.

Der Samenstrang.

Die Lageveränderung, welche der Hode während seiner Entwickelung erfährt, ist auch der Grund für die Bildung jenes Stranges, der als *Funiculus spermaticus* bekannt ist. Er schliesst die Mehrzahl der Gebilde, welche eine Beziehung zum Hoden haben, in sich ein; in ihm müssen die Gefässe und Nerven des Hodens, der *Musc. cremaster,* das *Vas deferens* und die Ueberreste des Bauchfelles enthalten sein.

Daher finden wir denn auch, wenn wir einen Samenstrang quer durchschneiden, dass in seinem Innern

1) das relativ dickwandige *Vas deferens* sich mit seiner äusseren schwächeren longitudinalen und seiner inneren circulären Muskellage, welch letztere gegen die Schleimhaut hin mit Längsfasern wieder abwechselt, vorfindet. Dasselbe ist etwas nach rückwärts gelagert, wo es in Folge seiner festen Beschaffenheit beim Lebenden durch die Haut hindurch gefühlt werden kann. Es steigt durch den Leistenkanal in die Bauchhöhle und verlässt am *Annulus inguinalis internus* die Gefässe, um oberhalb der *Vasa iliaca,* gedeckt vom Bauchfell, nach dem Fundus der Harnblase, zur medialen Seite der Samenbläschen zu gelangen.

2) Der verwachsene zu Bindegewebe umgewandelte Fortsatz des Bauchfelles, — *Rudimentum canalis vaginalis peritonei* — kann nicht immer leicht nachgewiesen werden. Zuweilen zeigt er jedoch noch cystenartige Ueberreste des Bauchfellsackes.

3) Die *Arteria spermatica,* welche ihren Verlauf in geringer Entfernung von dem *Vas deferens* nimmt und in der Nähe des Hodens die schon erwähnten stärkeren Windungen zeigt. Neben dieser grösseren

Schlagader finden sich aber noch kleinere Zweige vor, welche die verschiedenen Gebilde des Samenstranges selbst versorgen.

4) Der starke venöse *Plexus pampiniformis* umschliesst die Schlagader fast allseitig. Die einzelnen miteinander anastomosirenden Zweige zeigen eine verschiedene Stärke. Indem sie gegen den Leistenkanal emporsteigen, werden sie in Folge der Vereinigung einfacher und man findet innerhalb des Leistenkanales auf dem Querschnitt des Samenstranges zwei Venen, von denen die eine — *Vena spermatica externa* — das Blut aus den Hüllen des Samenstranges und Hodens in die *Vena epigastrica* zurückführt, die andere grössere die *Vena spermatica interna* darstellt.

5) Die Lymphgefässe der Hodendrüse nehmen auch im Samenstrange, jedoch mehr an der Oberfläche desselben, ihren Verlauf. Sie sind ebenfalls in der Nähe des Hodens zahlreicher, als weiter aufwärts im Leistenkanal und gegen die hintere Fläche der Bauchhöhle zu, wo sie sich zu den retroperitonealen Lymphdrüsen begeben.

6) Die Nerven des Samenstranges sind zweierlei Art. Der spinale *Ramus spermaticus externus* ist ein Zweig des *Nervus genito-cruralis.* Während derselbe im Samenstrang zum Hoden herabsteigt, liegt er, in einige Bündel getheilt, in geringer Entfernung von der *Art. spermatica.* Ihm gesellen sich die sympathischen Elemente bei. Dieselben folgen jedoch als *Plexus spermaticus,* welcher vom Aortengeflecht der Bauchhöhle abstammt, der gleichnamigen Schlagader. Eine zweite sympathische Bahn, welche wahrscheinlich spinale Elemente enthält, gelangt tief in der Beckenhöhle auf das *Vas deferens* und folgt demselben möglicherweise bis gegen den Hoden.

7) Die Bündel des *Obliquus abdominis,* welche als *Musc. cremaster* in der Mitte des *Lig. Poupartii* entspringen, und dem Samenstrange sich beigesellen, gelangen in der Umgebung des *Vas deferens* und der *Art. spermatica* zum Hoden und erst an letzterem angelangt strahlen sie schlingenförmig auseinander.

8) Im Samenstrang hat Henle einen *Musc. cremaster internus* beschrieben. Derselbe begleitet die Gefässe und das *Vas deferens* „in Form einer weitläuftigen Adventitia". Die einzelnen Bündel ziehen zwischen dem *Vas deferens* und der *Art. spermatica* zerstreut nach der *Tunica vaginalis propria* des Hodens, d. h. zunächst gegen den Nebenhoden, wo sie stark entwickelt die Gefässe umhüllen. Kölliker vermuthet, dass sie eine Beziehung zu dem *Gubernaculum Hunteri* haben.

9) Alle angeführten Gebilde werden in eine Bindegewebsmembran eingehüllt, welche unter dem Namen *Tunica vaginalis funiculi sper-*

matici bekannt ist. Dieselbe wird in Zusammenhang mit der *Tunica vaginalis communis* des Hodens als Fortsetzung der *Fascia transversalis abdominis* gedeutet. Dass sich auch die *Fascia superficialis abdominis* am äusseren Leistenring auf den Samenstrang fortsetzt, kann ohne Schwierigkeit nachgewiesen werden, und wenn man nur Eine gemeinschaftliche Hülle am Samenstrang unterscheidet, so muss man annehmen, dass diese zuletzt erwähnte mit der *Vaginalis communis* zusammenfliesst. Was die behaarte braungefärbte äussere Haut an jener Stelle, wo der Samenstrang gegen den Leistenkanal emporsteigt, anlangt, so zeigen sich in ihr auf dem Querdurchschnitt zahlreiche grosse Lücken, welche subcutan angebracht sind und vielfach mit einander communiciren. Auch Henle hat diese Lücken an der Hodengegend schon gesehen, denn in der Figur 329 seines Buches wird eine solche mit Fragezeichen als Lymphgefäss abgebildet.

II. Die Topographie der weiblichen Geschlechtsorgane.

Die erste Anlage der weiblichen Geschlechtsdrüse in der Nähe des Wolff'schen Körpers tritt in ähnlicher Weise auf, wie beim männlichen Geschlecht. Aus ihr entsteht der Eierstock, welcher nicht mit den Blinddärmchen des Wolff'schen Körpers in Verbindung tritt, sondern isolirt bleibt, während der genannte Körper sich zu einem rudimentären Organ, dem Nebeneierstock, zurückbildet. Bei manchen Säugethieren bleiben Theile der Ausführungsgänge übrig und bilden die neben dem Uterus liegenden Gärtner'schen Kanäle. Eine besondere Bedeutung beim weiblichen Individuum erlangt der früher erwähnte Müller'sche Faden; er wird zu einem Schleimhautkanal, dem Eileiter — *Tuba Fallopii.*

Da die Müller'schen Gänge, nachdem sie an ihren unteren Enden zu einem Kanal verschmolzen sind, in die Allantois münden, so entstehen aus diesem der Uterus und die Vagina. Das von dem Wolff'schen Körper nach abwärts ziehende Band, welches durch den *Canalis inguinalis* geht, rückt bis zum unpaaren Stück der Müller'schen Gänge herab und formt sich zum runden Mutterband des Weibes.

Es findet daher an den Eierstöcken ähnlich, wie bei den Hoden, eine Lageveränderung während der Entwickelung statt, und man kann beim Fötus aus den frühesten Monaten den mehr plattgedrückten Eierstock, welcher sich, wenn auch nicht in allen Beziehungen, ähnlich zum Bauchfell

verhält, wie der Testikel, von der *Regio lumbalis* aus durch die *Fossa iliaca* bis zur Seitenwand der kleinen Beckenhöhle verfolgen.

Eine Beziehung des Eierstockes zu dem Leistenkanal ist während seines Herabtretens in die Beckenhöhle bei dem weiblichen Geschlecht insofern auch wahrnehmbar, als das Bauchfell trichterförmig in den engen inneren Leistenkanal herabrückt und eine Ausbuchtung darstellt, welche den Namen *Diverticulum Nuckii* führt. Dieser Fortsatz des Bauchfelles im Leistenkanal gewährt die Möglichkeit, dass auch der Eierstock durch denselben aus der Bauchhöhle hervortreten und den Inhalt eines Leistenbruches beim Weibe bilden kann. Pott hat sogar beide Eierstöcke, welche auf beiden Seiten in Leistenbrüchen vorlagen, exstirpirt. Selbst Einklemmungen eines Eierstockes in einem Leistenbruch hat man beobachtet.

Haben die Eierstöcke ihre Lageveränderungen ausgeführt, so erscheinen sie sowohl, als auch der Eileiter und der Uterus von dem Boden der Beckenhöhle aus so in das Bauchfell eingestülpt, dass dieselben glatte Flächen erhalten, an welchen die beweglichen Darmschlingen sich verschieben können. Aber die drei genannten Organe stehen während ihrer Entwickelung in dem kleinen Becken noch so hoch, dass bei Neugebornen der *Fundus uteri* die Grenzen des Beckeneinganges nach oben weit überragt und in gleicher Weise auch die Eileiter und die Eierstöcke. Erst nach und nach nehmen die erwähnten Theile eine tiefere Stellung in dem Raume der kleinen Beckenhöhle ein, vorwiegend bedingt durch das Wachsthum der Beckenknochen in senkrechter und horizontaler Richtung. Die Lage der Eierstöcke und der Tuben erleidet bei jeder Ausdehnung des Uterus während der Schwangerschaft eine Veränderung. So finde ich an einem Präparat von einer 22jährigen Selbstmörderin, welche im neunten Monat schwanger war, die unteren Enden der Eierstöcke 10 Cm. vom innern Leistenringe aufwärts entfernt, und das runde Mutterband hat, vom inneren Leistenring an gemessen, eine Länge von 18 Cm.

Topographie der Eierstöcke bei Erwachsenen.

Haben die weiblichen Geschlechtsdrüsen den sog. *Descensus ovarii* nach der Beckenhöhle vollständig ausgeführt, so nehmen sie ihre Lage an der seitlichen Wand der kleinen Beckenhöhle, annähernd in der Höhe der Beckenweite. Zuweilen befindet sich an der seitlichen Beckenwand eine dem Eierstock entsprechend geformte Vertiefung, in welcher derselbe Aufnahme findet, und wenn man diese, bei normaler Anordnung aller übrigen Beckenorgane, als den Ort betrachtet, an welchem der Eierstock beim Erwachsenen gelagert ist, so befindet dieser sich etwas oberhalb der Beckenweite.

Nach der gangbaren Auffassung soll der Eierstock, ähnlich allen übrigen Baucheingeweiden, von aussen, also hier von dem Boden der Beckenhöhle her, eingestülpt sein.

Die breite platte Bauchfellfalte — das breite Mutterband — *Ligamentum latum* — umhüllt die Gebilde seitlich vom Uterus vollständig und dient theils zur Befestigung des Eierstockes, theils gewährt es dem Eileiter die Möglichkeit, peristaltische Bewegungen auszuführen. Gegen den Uterus hin wird der Eierstock fixirt durch das in dem breiten Mutterbande eingeschlossene *Lig. ovarii proprium,* einen aus Bindesubstanz und vegetativen Muskelfasern gebildeten Strang, welcher vom lateralen Theile des *Fundus uteri* ausgeht und an dem medialen Ende des Eierstockes Befestigung findet.

Der ovale plattgedrückte Eierstock, der bezüglich seiner Form und Grösse in den verschiedenen Altersperioden variirt, soll nach der bisherigen Annahme mit seinem längsten Durchmesser transversal im *Lig. latum* liegen. Das laterale stumpfe Ende, an welches die Gefässe und Nerven, erstere von glatten Muskelfasern begleitet, herantreten, steht etwas höher, als das mediale. Ersteres erfährt lateralwärts am Becken eine Fixation durch das *Lig. infundibulo-pelvicum.* Dasselbe ist aus einem Faserzug, eingeschlossen in eine Bauchfellfalte, gebildet, der an der Innenfläche des *Psoas major,* dem Verlaufe der Eierstockgefässe folgend, angeheftet ist. Bezüglich der Richtung der Flächen des Eierstockes stimmen meine Beobachtungen mit den Angaben von Fr. Arnold und Henle vollkommen überein; denn die vordere Fläche, welche etwas nach oben sieht, wird von dem breiten Mutterband und der Tuba so überlagert, dass sich eine Decke bildet, welche in jüngster Zeit von Hasse mit dem Namen *Bursa ovarica* belegt worden ist. Diese Umhüllung konnte ich sowohl an jungfräulichen Individuen, als auch bei einer 22jährigen Person, bei welcher im achten Schwangerschaftsmonat der Eierstock mit der Tuba weit in die Bauchhöhle emporgestiegen war, beobachten. Im letzteren Falle sah die obere Fläche nach vorn und erschien vom breiten Uterusband gedeckt: das innere Ende war nach oben, das äussere mit den an dasselbe herantretenden Gefässen ganz nach abwärts gerichtet.

Bezüglich der normalen Lage des Eierstockes bei Nichtschwangeren muss erwähnt werden, dass nach den Untersuchungen von B. S. Schultze in Jena, welche an Lebenden in der Rückenlage ausgeführt wurden, die Eierstöcke eine überwiegend sagittale Richtung längs der Seitenwand, mit dem medialen Ende nach vorn, dem lateralen nach hinten, einnehmen sollen. Prüft man zunächst die Stellung des

fötalen Eierstockes, so ergibt sich allerdings, dass derselbe in vielen Fällen mit seinem längsten Durchmesser schief steht. Das laterale Ende ist etwas nach oben und das mediale nach vorn gerichtet; und nicht nur beim Fötus, sondern auch beim Erwachsenen, ist das vom Uterus entfernte Ende immer das beweglichste. Ich habe jedoch einzelne Fälle aufgezeichnet, bei denen der fötale Eierstock mit seinem längsten Durchmesser eine frontale Lage einnahm. Auch wird schon beim Fötus und Neugebornen die eine Fläche des Eierstockes vom breiten Mutterband im Verein mit dem Eileiter vollständig eingenommen. Die Ergebnisse der Leichenuntersuchung beim nichtschwangern erwachsenen Weibe sprechen für eine mehr frontale als für eine sagittale Stellung der längsten Durchmesser der Ovarien; eine Thatsache, welche vermuthen lässt, dass diese Stellung auch beim Lebenden vorhanden sein wird.

Die Anatomen sind autoritätsgläubig genug, um keine Einwendungen zu machen, wenn die Geburtskundigen angeben, dass in der Rückenlage des lebenden Weibes die Stellung der Eierstöcke durch die Scheide und die Bauchdecken hindurch zu fühlen sei.

Die Topographie der Gewebselemente der Eierstöcke.

Die Eierstöcke erscheinen an ihren Oberflächen glatt, und bis vor einigen Jahren hielt man diese glänzende glatte äusserste Hülle für den Ueberzug des Bauchfelles, welcher mit der derben darunter folgenden Haut des Eierstockes, der *Tunica albuginea*, verbunden sei. Das von dieser umschlossene Stroma des Eierstockes zerfällt in zwei nicht scharf von einander abgegrenzte Schichten: die Rinden- und Marksubstanz. Da die Gefässe und Nerven in den nach abwärts und aussen gerichteten Rand eintreten, so bezeichnet man diese Stelle als *Hilus ovarii*.

Bei kurzer Erwähnung der Gewebselemente des Ovariums ist zunächst hervorzuheben, dass auf der Oberfläche der Eierstöcke, auf der erwähnten Serosa, eine Epithellage angebracht ist, welche die mehr cylindrische Form des fötalen Epithels am Bauchfell zeigt und von den Histologen der Gegenwart mit dem von Waldeyer zuerst eingeführten Namen „Keimepithel“ belegt wird. Von ihm sollen die Graaf'schen Bläschen mit dem Primordial- oder Urei ausgehen.

Mit der *Tunica albuginea* steht das Ovarialstroma in innigem Zusammenhang, und die Rindensubstanz schliesst zahlreiche Kapseln oder Säckchen ein, welche in geringer Entfernung von der weissen Haut die Corticalzellenzone darstellen. Die verschiedene Grösse der Eifollikel, beruhend auf verschiedenen Entwickelungsstadien derselben, ist der Grund für die Eintheilung derselben in Primär- und Secundärfollikel. Von den letzteren werden die reifsten und grössten mit dem Namen *Folliculi Graafiani* bezeichnet. Jeder derselben stellt im frischen Zustande ein aus Bindesubstanz —

Tunica folliculi — bestehendes Bläschen dar, welches mit dem Eierstockstroma zusammenhängt. Die innerste etwas festere Lage trägt eine mehrschichtige Epithellage. aus granulirten cylindrisch gestalteten Zellen bestehend, welche an einer Stelle einen nach innen vorspringenden, rundlich geformten Vorsprung bilden, den man Keimhügel — *Cumulus oophorus* — der das *Ovulum* in sich einschliesst, nennt. Der übrige Raum des Graaf'schen Follikels ist erfüllt von einer eiweisshaltigen Flüssigkeit — *Liquor folliculi* — die in dem Verhältniss sich vermehrt, als das Graaf'sche Bläschen an Reife und somit an Grösse zunimmt.

Das frische, aus dem Keimhügel herausgenommene Ovulum stellt ein Bläschen dar, welches in der Regel auf seiner Oberfläche noch zahlreiche von dem Keimhügel stammende Zellen trägt. Sind dieselben vollständig entfernt, so erkennt man eine dicke durchsichtige Hülle — *Zona pellucida* — welche eine weisslichte mattglasartige Beschaffenheit darbietet.

An keinem der vielen Eier, welche ich in letzterer Zeit bei Prof. v. Bischoff zu sehen Gelegenheit hatte, konnte ich mich von dem Vorhandensein radiärer Streifung der *Zona pellucida*, soweit dieselbe nicht durch die aufliegenden Zellen bedingt war, überzeugen.

Der von der *Zona pellucida* umhüllte Dotter enthält die in der Regel etwas excentrisch gelegene *Vesicula germinativa*, ein dünnes Bläschen mit einem eiweissartigen Inhalt und dem in der Regel etwas excentrisch gelegenen Keimfleck — *Macula germinativa*. — An gutgelungenen Imbibitionspräparaten wird zuweilen in diesen ein dunkel gefärbter Punkt, das Schrön'sche Keimkorn, sichtbar, welches als *Nucleus* der Zelle gedeutet worden ist.

Neben diesen grösseren Graaf'schen Follikeln mit reifen Eiern sind noch zahllose Primärfollikel in der Randzone des Eierstockes in verschiedenen Entwickelungsstadien eingelagert. Ihre Zahl wird von Henle auf 36,000, von Sappey auf 400,000 geschätzt. Als mikroscopisch-kleine Bläschen von kugeliger Gestalt sind sie ohne scharfe Abgrenzung in das Stroma des Eierstockes eingebettet. Das an der Innenfläche befindliche einschichtige Cylinderepithel umschliesst das Primärei mit einer äusserst geringen Quantität *Liquor folliculi*. In der Marksubstanz des Eierstockes treten Bindesubstanz, Venen und Arterien, welche letztere von platten Muskelfasern begleitet sind, neben Nerven und an einzelnen Stellen Reste von Graaf'schen Follikeln auf.

Hat sich an der Oberfläche des Eierstockes zur Menstruationszeit ein Graaf'scher Follikel geöffnet und seinen Inhalt entleert, so sinkt derselbe ein und füllt sich mit einer körnig zelligen Masse. In der Follikelhaut tritt ein so bedeutendes Flächenwachsthum auf, dass verschieden grosse Falten nach dem Innenraum vorspringen und auf Durchschnitten eine stark wellenförmige Anordnung darstellen. Die ganze Stelle, wo früher der Graaf'sche Follikel sich befand, erscheint vergrössert, und ihre gelbliche Färbung ist der Grund für die Bezeichnung: *Corpus luteum*.

Zwischen dem Ovarium und dem Eileiter ist noch des rudimentären Organes, des Parovariums, zu gedenken. Dieses sog. Rosenmüller'sche Organ oder der Nebeneierstock ist der Ueberrest des Wolff'schen Körpers und besteht demnach aus kleinen Kanälchen, welche innen mit einem niedrigen Flimmerepithel ausgekleidet sind und eine zähe Flüssigkeit einschliessen.

An dem medialen Abschnitte des Nebeneierstockes ist zuweilen noch ein rudimentäres Gebilde, das *Paroopheron*, wahrnehmbar. Dasselbe wurde als Ueberrest des Nierentheils des Wolff'schen Körpers aufgefasst, und verdient hier specielle Erwähnung deshalb, weil aus den blinden Enden seiner Kanälchen sich pathologische Cysten entwickeln können.

Der Eileiter — *Oviductus s. Tuba Fallopii.*

Der Eileiter nimmt in Folge seiner eigenartigen Beziehung zum Eierstock eine Ausnahmsstellung unter den drüsigen Organen des Körpers ein. Während die Mehrzahl der Drüsen mit ihren Ausführungsgängen continuirlich zusammenhängen, zeigt der nach Bischoff im Mittel 160 Mm. lange Eileiter an dem einen abdominalen Ende — *Ostium abdominale tubae* — ein weites, von Fransen umgebenes Lumen, welches mit der Oberfläche des Eierstockes nicht direct verbunden ist, sondern mit dieser Oeffnung sich an dieselbe anschmiegen kann. Allmählich enger werdend, geht der contractile Gang in den Seitentheil des *Fundus uteri* über.

Die Länge des Eileiters ist bedeutend grösser als es der Abstand des Ovariums vom Uterus erforderlich macht, und es kann sich daher der erstere um den letzteren so herumlegen, dass das *Ostium abdominale tubae* einen Graaf'schen Follikel an jeder Stelle des Eierstockes erreichen kann. Selbst die annähernd 2 Cm. lange *Fimbria ovarica*, welche als lange untere Franse der Tuba mit dem lateralen Ende des Eierstockes verwachsen ist, hindert die Verschiebung der Tuba nur bis zu einem gewissen Grade.

Die Richtung des Eileiters, welcher in dem obersten Rand des breiten Mutterbandes sich befindet, muss als eine nach vorn und oben convex gekrümmte bezeichnet werden. Während das mediale Ende der Tuba bis auf eine bestimmte Entfernung vom Uterus eine mehr gestreckte Lage in der Frontalebene des Beckens einnimmt, zeigt sich ihr lateraler Abschnitt gewunden und das Ende so nach ein- und abwärts gebogen, dass das *Ostium abdominale tubae* dem Eierstock lateralwärts anliegt. Findet sich auch diese Anordnung in der Leiche am häufigsten vor, so kann man doch mannigfache Abweichungen von der erwähnten Richtung beobachten. Dieselben sind gewiss nur die Folge der leicht vorkommenden Lageveränderung dieser glatten verschiebbaren Gebilde. Ist es doch kaum zu bezweifeln, dass die aufrechte Stellung oder die Rückenlage des Körpers verschiedenartig auf das topographische Verhalten des sehr beweglichen lateralen Abschnittes der Tuba einwirkt und daher vereinzelte Beobachtungen nicht massgebend sein dürfen für das, was man als die „Norm" bezeichnet.

Beim Fötus schmiegt sich der Eileiter vorn und unten an jenen Rand des Eierstockes an, den man beim Erwachsenen als oberen bezeichnet. In den fötalen Entwickelungsstadien findet man am meisten abwärts und vorn das runde Mutterband, dann den gewundenen Eileiter und oben und rückwärts an diesem dicht anliegend das Ovarium.

Die Dicke des Eileiters ist an seinen verschiedenen Abschnitten ungleich. Von der ziemlich grossen trichterförmigen abdominalen Oeffnung an bis etwa gegen seine Mitte, d. h. so weit er eine gewundene Anordnung besitzt, ist die Tuba sehr ausdehnungsfähig, und dieser ganze Abschnitt wurde von Henle mit dem Namen Ampulle belegt. Das mediale Stück des Ovidukts erscheint gleichmässig eng, und Barkow hat ihm die Bezeichnung *Isthmus tubae* gegeben. Während der Durchmesser der Ampulle zwischen 7—9 Mm. schwankt, behält der *Isthmus* annähernd die Dicke von 3 Mm. bei.

Der Bau des Eileiters kann an den Querdurchschnitten, welche den verschiedensten Stellen entnommen sind, am leichtesten übersehen werden. Die an der äussern Oberfläche befindliche Serosa, welche dem Bauchfelle angehört, gestattet die Lageveränderungen zu den ihn umgebenden Gebilden. Nur in geringem Grade gefaltet, steht sie mit der ungleich dicken *Muscularis* in Zusammenhang. Die Muskelschichte des Eileiters, welche eine fortschreitende Bewegung vom offenen *Ostium abdominale* nach dem Uterus, wie auch in umgekehrter Richtung, vermittelt, ist so angeordnet, dass sie bei ihrer Contraction Verengerung sowohl, als Verkürzung desselben zur Folge hat. In der aus Bindesubstanz bestehenden lockern Adventitia, welche auf die Serosa folgt, treten einzelne Längszüge glatter Muskelfasern auf, an welche sich innen eine mächtige Ringfaserlage anreiht. Die an diese weiter einwärts angrenzenden Längsbündel contractiler Faserzellen gehören der Schleimhaut an.

Die *Mucosa* zeigt in den beiden Abtheilungen der Tuba eine verschiedene Beschaffenheit: denn während in dem Isthmus nur einfache Längsfalten, ähnlich jenen im Harnleiter, auftreten, zeigen sich in dem lateralen Abschnitt der Ampulle starke verästelte Falten, welche durch secundäre Erhebungen mit einander vereinigt sind. Die Schleimhaut bildet so eine sehr grosse Fläche und gewährt die Möglichkeit einer bedeutenden Erweiterung in der ganzen Länge des lateralen Abschnittes der Ampulle, welche Henle ihrer physiologischen Bedeutung nach für ein „*Receptaculum seminis*“ hält. Während der Isthmus des Eileiters nur einfache mit Flimmerepithel besetzte Falten besitzt, welche aussen von einer längsverlaufenden *Muscularis mucosae* begrenzt wird, zeigt die Schleimhaut in der Ampulla nichtverstreichbare Falten, die, von dem Fasergewebe der Schleimhaut gebildet, auch an allen Stellen der Oberfläche das Flimmerepithel tragen. Diese Anordnung der Schleimhaut erinnert im Allgemeinen an jene in dem Ende des *Vas deferens*, der Samenbläschen und der *Vesicula prostatica*. Die von Bowmann beschriebenen Drüsen existiren in der Schleimhaut des Eileiters sicherlich nicht, und es ist wahrscheinlich, dass die auf dem Querschnitt auftretenden tiefen Spalten zwischen den Falten der Schleimhaut für Drüsen gehalten wurden.

Die Gebärmutter.

Das Studium der topographischen Anatomie der Gebärmutter hat zur Zeit nicht so befriedigende Resultate ergeben, wie jenes über den gröberen und feineren Bau derselben; denn über die Lage des Uterus und seine Beziehungen zu den benachbarten Organtheilen bestehen zwischen den Anatomen und den Geburtskundigen jetzt noch mehrere Controversen, zu deren Beseitigung die ersteren viel weniger als die letzteren beitragen können. Während der Anatom seine topographischen Studien wesentlich auf die Leiche, welche ihm durch den Transport in der Rückenlage zugestellt wird, beschränken muss, ist der Geburtshelfer in der günstigen Lage sowohl die Leiche, als auch das lebende Weib für Topographie der Beckenorgane unter den verschiedensten Umständen verwerthen zu können. Die Untersuchungs-Ergebnisse des Geburtshelfers bezüglich der Topographie des Uterus schliessen denn auch, trotzdem der grösste Abschnitt desselben nur dem Tastsinne zugänglich ist, meiner Meinung nach vollgiltigere Beweise in sich ein, als die des Anatomen.

Wie die descriptive Anatomie lehrt, ist an der Gebärmutter, als einem hohlen von vorn nach hinten plattgedrückten Organ von birn- oder flaschenförmiger Gestalt, der mittlere Abschnitt — *Corpus uteri* — mit dem nach oben gerichteten abgerundeten Grund — *Fundus uteri* — von dem unteren Stück, dem Halse — *Cervix uteri* — zu unterscheiden. Die vordere und hintere Fläche der jungfräulichen Gebärmutter gehen an den abgerundeten lateralen Rändern ineinander über. Hat der Uterus sich nach einer Geburt wieder zurückgebildet, so zeigt er nicht mehr die jungfräuliche platte, sondern mehr eine cylindrische Form.

Der unterste Abschnitt des Gebärmutterhalses ist von dem obern Ende der Scheide so umgeben, dass sein abgerundetes Ende — *Portio vaginalis uteri* — frei in die Scheide hereinragt und von der Schleimhaut dieser allseitig umkleidet und umlagert wird.

An der Scheidenportion der jungfräulichen Gebärmutter steht der äussere Muttermund — *Ostium uteri externum* — als quere Spalte etwas nach rückwärts und wird von der grösseren wulstigen vorderen und von der kleineren, dünneren, hinteren Muttermundlippe umrahmt. In Folge der stärkeren Ausbildung und des tieferen Standes der vorderen Muttermundlippe kann dieselbe bei der Exploration leichter erreicht werden, als die hintere. Wie der ganze Uterus nach einer stattgehabten Schwangerschaft eine mehr rundliche Form annimmt, so auch das *Ostium uteri externum*, welches eine unebene, mehr rundliche Beschaffenheit darbietet.

Die Höhle der Gebärmutter — *Cavum uteri* — stellt eine von vorn nach hinten abgeplattete schmale Spalte dar, welche nicht immer, wie Kohlrausch angibt, eine Sförmige Biegung hat, sondern oben eine mehr gerade und abwärts in dem *Cervix uteri* eine individuell verschiedene Krümmung mit der Concavität nach vorn sehend, zeigt. So weit der Hals der Gebärmutter reicht, spricht man von dem *Canalis cervicis uteri*, welcher sich aufwärts mittelst einer zuweilen sehr engen Stelle — *Ostium uteri internum* — in die Höhle des Körpers fortsetzt. Ich habe Objecte von normaler Beschaffenheit untersucht, an denen das *Ostium uteri internum* nur die Weite hatte, um eine dünne Schweinsborste durchführen zu können. Das *Cavum uteri* wird gegen den Fundus allmählich breiter, und indem dasselbe mittelst enger Oeffnungen in die beiden Tuben übergeht, erlangt es eine dreieckige, von vorn nach hinten plattgedrückte Form, mit nach oben gerichteter Basis und nach abwärts sehender Spitze. In dem *Cavum uteri* stehen, ebenso wie in den beiden Eileitern, die Schleimhautflächen in vollständiger gegenseitiger Berührung. Die Querdurchschnitte des Uterus zeigen sowohl in der Form der Höhle, als auch in der Anordnung der Schleimhaut in den verschiedenen Abtheilungen auffallende Unterschiede. Während die Höhle der *Portio vaginalis uteri* eine Strecke weit eine von vorn nach hinten abgeplattete Spalte mit schwachen Erhebungen der Schleimhaut darstellt, befindet sich in dem Cervikalkanal ein sternförmiges Lumen mit 5—8 stark vorspringenden Schleimhautfalten. In dem *Corpus* und *Fundus uteri* dagegen erscheint die Spalte einfach mit kaum angedeuteter Faltenbildung, und an jener Stelle, wo lateralwärts die vordere und hintere Wand aneinander grenzen, hat die Schleimhaut mit ihren drüsigen Elementen den geringsten Dickendurchmesser.

Befestigung und Lage der Gebärmutter.

Steht der Uterus, wie beim Fötus und Neugebornen, noch hoch in der grossen Beckenhöhle, so wird er allseitig von den Dünndarmschlingen oder auch vom *Sromanum* umlagert. Hat er endlich seine tiefe Lage in der kleinen Beckenhöhle eingenommen, so macht sich an ihm neben den besonderen Fixirungsmitteln der intraabdominale Druck ebenso geltend, wie in den Organen des übrigen Bauchraumes. Auf Grund vielfacher neuerer Beobachtungen an der Leiche bezweifle ich jetzt auch, dass die ganze hintere Fläche der Gebärmutter, wie dies Claudius annahm, an der vorderen Mastdarmfläche anliegt. Fasst man den Sagittalschnitt Taf. III A Fig. B. welcher einem jungfräulichen Individuum entnommen ist, ins Auge, so

dürfte erkannt werden, dass der Uterus sich weder dem Mastdarme noch der Blase, wenn bei beiden die vollständige Entleerung vorausgesetzt wird, anlegen kann. Versucht man an dem Präparat, von dem die Photographie gewonnen ist, und an ähnlichen Objekten die Anlegung an den Mastdarm, so muss man ebenso starke Zerrung an den Theilen ausführen, wie bei Andrängung der vorderen Gebärmutterfläche an die entleerte Harnblase. Will man mit Claudius an der Meinung festhalten, dass hinter der Gebärmutter keine Darmschlingen, welche in Folge ihrer peristaltischen Bewegungen dieselbe belästigten, Aufnahme fänden, so lässt man ausser Acht dass dieselben sowohl vorn, als auch auf beiden Seiten des Uterus ihre Lage haben und peristaltische Bewegungen ebenso ausführen, wie der Mastdarm rückwärts und die Harnblase vorn am Uterus. Die beiden zuletzt genannten Organtheile stellen nicht minder eine für die Gebärmutter unruhige und belästigende Nachbarschaft dar, als der Dünndarm. Trotzdem Claudius bei 78 verschiedenen Frauen aus verschiedenen Altersperioden 7mal und ich bei 29 in dem Alter von 11—81 Jahren 23mal den Uterus an dem Mastdarm anliegend fanden, möchte ich doch auf Grund wiederholter Untersuchungen annehmen, dass nur Lagerungen desselben beobachtet wurden, welche als Leichenerscheinungen zu deuten sind. Zwar sind auch Beobachtungen von Gynaekologen bekannt geworden, welche die Annahme von Claudius zu stützen geeignet scheinen. So will Beigel bei 24 lebenden Frauen, welche von ihm per rectum auf die Lage der Gebärmutter untersucht wurden, gefunden haben, dass nicht die einzigen Berührungen, die [illegible] Rande waren gewesen seien. Aber diese Angabe [illegible] nicht minder schlimme Fehler, welche zur Verwechslung [illegible] Leichen gemacht haben gegen [illegible] wurde. Wenn diese Lage eingenommen [illegible] so [illegible] haben [illegible] die Lage des Uterus [illegible] und [illegible] Lehre [illegible] müssen diese übereinstimmenden Ergebnisse [illegible] [illegible] [illegible]

der breiten und runden Mutterbänder, dass die Rückwärtsneigung und Anlegung desselben an den Mastdarm den Eindruck einer nicht normalen Anordnung macht. Der Abstand des Uterus von dem leeren Mastdarm an einem jungfräulichen Becken der Münchener Sammlung beträgt 4 Cm., und die *Excavatio recto-uterina* könnte beim Lebenden von der Gebärmutter nur dann ausgefüllt sein, wenn dieselbe an ihrem Halse stark geknickt gewesen wäre.

Die besonderen Fixirungsmittel des Uterus sind:

1) die Verwachsung seines unteren Endes mit der Blase und der Beckenfascie, sowie die Verbindung mit dem Kreuzbein,

2) die Mutterbänder und

3) das Bauchfell.

1) Die Verwachsung des unteren Endes des Uterus mit der hintern Blasenwand zeigt sich individuell sehr verschieden. So finde ich an einem jungfräulichen Becken den Uterus in der Ausdehnung von 4,3 Cm. vom Bauchfellsack überkleidet, während bei einem andern Objecte mit zusammengezogener Blase hinter der Schamfuge seine vordere Fläche nur in der Ausdehnung von 1,8 Cm. vom Bauchfell gedeckt ist. In dem letzteren Falle steht der *Cervix uteri* und ein Theil des Körpers mit der Blase durch Bindegewebe und vegetative Muskelbündel so lose in Zusammenhang, dass der Uterus an der Leiche sich durch einen Druck auf die *Portio vaginalis* oder durch Zug an dem Fundus um etwa 2—3 Cm. auf- und abwärts verschieben lässt. Aber auch die Blase kann sich bei ihrer Anfüllung unabhängig vom Uterus ausdehnen. Aus den von mir untersuchten Präparaten geht hervor, dass bei mittlerer Ausdehnung der Blase eine hochgradige Lageveränderung des Uterus nicht stattfinden muss, denn einerseits ist der Raum zwischen der vorderen Uterusfläche und der Becken- und Bauchwand ziemlich gross (S. Taf. III Abth. IV), und anderseits zeigt sich das Bauchfell in der *Excavatio vesico-uterina* so stark gefaltet, dass die unmittelbare Betheiligung des Uterus an den Bewegungen der Blase bei mittlerer Anfüllung derselben nicht als eine Nothwendigkeit erscheint. Man muss Pansch beistimmen, wenn er annimmt, dass erst bei starker Füllung der Harnblase der Uterus von dem sich ausdehnenden *Fundus vesicae* nach rückwärts gedrängt werde. Die Prüfung ausgesuchter normaler Präparate von Individuen, welche nicht geboren haben, lässt kaum einen Zweifel darüber bestehen, dass die Gebärmutter in Folge der lockeren Verbindung mit der Harnblase von letzterer in ihrer Lage wohl beeinflusst wird, jedoch nicht in so hohem Grade, wie dies manche Autoren annehmen.

Neben der Fixirung des Uterus durch seine Verwachsung mit der Vagina sind noch besondere Bänder an ihm vorhanden. Dieselben gehen auf jeder Seite als breite Faserzüge von der Vereinigungsstelle des *Corpus* und des *Cervix uteri* aus, ziehen unter dem Bauchfelle des Douglasischen Raumes nach rückwärts, umgreifen den Mastdarm und hängen theils mit der am Kreuzbeine befestigten Beckenfascie, theils, nach aufwärts ziehend, mit den beiden letzten Lendenwirbeln zusammen. Diese Faserzüge wurden zuerst von Mad. Boivin beschrieben und von ihr *Chordons utérosacrés* genannt. Denselben muss um so grössere Bedeutung zugeschrieben werden, als Luschka an dem vom Uterus ausgehenden Theil derselben „glatte Muskelfasern" — *Musc. retractor uteri* — nachgewiesen hat. Kreitzer, welcher diese Muskelzüge als *Musculi recto-uterini* aufführt, lässt dieselben weder an dem Mastdarm, noch an den Knochen der hinteren Beckenwand, sondern in dem Bindegewebe in der Umgebung des Mastdarmes endigen. Nach Pansch geht diese Muskulatur neben dem Mastdarm in das subseröse Zellgewebe über. Auch mit der *Fascia pelvis* steht der Uterus in Verbindung, indem dieselbe sich mit den Gefässen und Nerven gegen den oberen Theil seines Halses hin fortsetzt.

2) Dass die runden Mutterbänder die wichtigsten Befestigungsmittel für den Uterus sind, hat man vielfach bezweifelt. Dieselben gehen als Fortsetzung der Muskelsubstanz der beiden lateralen Ränder des *Corpus uteri* unterhalb der Tuba mit zwei Zügen aus und ziehen, das Bauchfell etwas erhebend, bogenförmig durch die kleine und grosse Beckenhöhle nach dem Leistenkanal, um sich an der Aponeurose des *Obliquus abdominis internus* in der Nähe der Schamfuge, an den beiden Schenkeln des äusseren Leistenringes, zu befestigen. Sie schliessen an ihren vorderen unteren Abschnitten nicht nur die von der Gebärmutter abstammenden glatten Muskelbündel, sondern auch einige quergestreifte Fasern, welche von dem *Musc. transversus* der Bauchwand abstammen, in sich ein. Die letzteren reichen nach rückwärts bis in die Nähe des *Fundus uteri*.

3) Der Uterus sowohl, wie alle Gebilde, welche mit ihm in näherer Beziehung stehen, werden von dem Peritoneum überkleidet, wodurch die Gebärmutter ebenso, wie die Baucheingeweide befestigt wird. An der Gebärmutter selbst steht das Bauchfell mit der Muskelsubstanz in so innigem Zusammenhang, dass keine Faltenbildung möglich ist. Zu beiden Seiten hüllt das Bauchfell die Tuben, die runden Mutterbänder und die Eierstöcke mit ihren Bändern in der erwähnten Weise so ein, dass auf jeder Seite eine breite seröse Falte — *Lig. uteri latum* — entsteht, welche aber

als Befestigungsmittel der Gebärmutter sowohl, als der übrigen genannten Gebilde nur eine untergeordnete Rolle spielen kann; denn dasselbe reicht vom Uterus bis zum *Musc. psoas*, und es zeigt sich zwischen diesen beiden Stellen an der Leiche so wenig straff angespannt, dass eine Fixirung des Uterus durch dasselbe nur in geringem Grade möglich ist.

Die Einstülpung des Uterus und seiner Adnexa in das Bauchfell bedingt eine tiefe Mulde zwischen dem Mastdarm und der Gebärmutter — *Excavatio recto-uterina s. Cavum Douglasii* — in welcher bei der oben beschriebenen Stellung des Uterus die Ileumschlingen Aufnahme finden.

Zwei zur Seite am Boden der kleinen Beckenhöhle von vorn nach rückwärts gehende Bauchfellfalten — *Plicae Douglasii* — welche theilweise durch Fasern des *Musc. retractor uteri* gebildet werden, zerlegen den Douglasischen Raum in drei Abtheilungen: eine mittlere tiefere und zwei laterale seichtere, deren individuelle Formverschiedenheiten sehr gross sind.

Die *Excavatio vesico-uterina* stellt den Raum zwischen der Blase und der Gebärmutter dar, dessen Verhalten von dem Füllungsgrad der Harnblase abhängig ist. Betrachtet man in der Abbildung Taf. III A in der Abth. IV diesen Raum, so erkennt man, dass sich die hintere obere Wand der Harnblase bis zu ihrem Scheitel bedeutend ausdehnen kann, ohne dass der Uterus genöthigt ist, seine Lage verändern zu müssen. Diese erwähnte Abbildung spricht auch mit Bestimmtheit für die mehr senkrechte Stellung des Uterus in der Beckenhöhle; denn wird derselbe an dem Präparat, von welchem die Abbildung gewonnen wurde, nach rückwärts an den Mastdarm angedrückt, so entstehen sehr starke Zerrungen an dem oberen Ende der Vagina und an der *Portio vaginalis uteri*.

Bau der Gebärmutter.

Der Uterus zeigt ähnlich wie der Eileiter drei verschiedene Gewebslagen. Wie eine Anzahl vegetativer Organe, welche der Erweiterung und Verengerung fähig sind, aus drei verschiedenen Gewebsschichten zusammengesetzt ist, so zeigt auch der Uterus eine Serosa, welche eine Verschiebung desselben in der Beckenhöhle gestattet, eine starke *Muscularis* und eine eigenartige Schleimhaut.

1) Die Serosa der Gebärmutter ist ein Theil des Bauchfelles. Da die Harn- und Geschlechtsorgane in der Beckenhöhle von unten her in das Peritoneum eingestülpt erscheinen, so müssen dieselben, wie alle in

eine Serosa eingelagerten Organe, mit ihm verwachsen sein. Fest und faltenlos zeigt sich das Peritoneum mit dem *Fundus* und *Corpus uteri* verwachsen; dagegen wird am unteren Theil des Körpers und noch weiter nach abwärts gegen den Cervix die Anheftung des Bauchfelles so lose und locker, dass hier eine Verschiebung des Organes ohne Dehnung des serösen Ueberzuges möglich ist. Jene gröberen Falten, welche das Bauchfell abwärts an der hintern Fläche des Uterus bildet, sind in der Tafel III A Abth. IV dargestellt. Unter ihnen begeben sich glatte Muskelfasern, welche vom Uterus ausgehen, nach rückwärts und befestigen sich in der Umgebung des Mastdarmes.

2) Die *Muscularis uteri* besteht aus einer mächtigen Lage vegetativer Faserzellen, deren verschiedenartige Anordnung eine allseitige Verkleinerung der Höhle des Uterus bei seiner Contraction bewirkt. Im Allgemeinen kann man vier nicht scharf von einander abgegrenzte Schichten unterscheiden. Die erste äussere subseröse Schichte ist von dünner Beschaffenheit und zeigt einen longitudinalen Verlauf, d. h. die einzelnen Züge haben eine der Längsachse des Organes entsprechende Richtung. Von besonderer Stärke sind diese Züge an den beiden Rändern, wo sie Gruppen von Bündeln darstellen, welche sich theilweise zwischen die Ringfasern der folgenden Schichte eindrängen. Die zweite Muskellage besteht aus den sog. supravasculären Längs- und Ringfasern, welche aufwärts in die Tuben und runden Mutterbänder und abwärts in den *Detrusor urinae* sich fortsetzen. Die Längsbündel sind auf der vorderen Muttermundfläche stärker ausgebildet, als auf der hinteren. Aber auch in der vasculären, vorwiegend aus Venennetzen bestehenden Schichte sind netzartig angeordnete Muskelbündel angebracht, welche sich am schwangeren injicirten Uterus leicht darstellen lassen. Die dritte einwärts auf die starken Gefässnetze folgende Lage besteht aus abwechselnd angeordneten Längs- und Ringfasern, von welchen die ersteren vorherrschend sind. In der vierten submukösen Schichte herrschen die Ringfasern vor. Frontal- und Horizontalschnitte der nicht schwangeren Gebärmutter lassen aber erkennen, dass scharfe Grenzen an den einzelnen Schichten nicht vorhanden sind, obschon die mehr oder weniger starke Ausbildung der Längs- oder Ringfasern sehr deutlich ausgesprochen ist. Die an die Schleimhaut unmittelbar angrenzenden Bündel der vierten Schichte haben einen vorwiegenden Längsverlauf, und ihre einzelnen Fasern senken sich zwischen die Drüsen der Uterusschleimhaut so ein, dass die blinden Enden derselben fast allseitig von Muskeln umgeben sind. In dieser letzteren Schichte tritt ebenso, wie an der Oberfläche der Seitenränder des Uterus, mehr Bindesubstanz auf, als in den übrigen Muskellagen.

An dem unteren Uterusende, an dem Halse sowohl, als auch an der *Portio vaginalis uteri*, gruppiren sich die Muskeln der Art, dass auf beiden Seiten des *Cervix uteri* scharf begrenzte Längszüge, welche von der mittleren (dritten) Ringmuskellage umgeben werden, auftreten. Dieselben gelangen gegen die *Portio vaginalis uteri*, wo sie, wie die Mehrzahl aller nach abwärts gehenden Längsfasern, eine eigenartige Beziehung zu dem *Sphincter uteri* erlangen. Die Existenz eines Ringmuskels in den Muttermundslippen wollte man früher läugnen; allein es ergibt die Betrachtung der Durchschnitte aus den verschiedensten Altersperioden, dass die Ringfasern an der *Portio vaginalis* sehr stark ausgebildet und scharf abgegrenzt sind, und es lässt sich hier, ähnlich wie am Pförtner und am Mastdarm, ein *Sphincter* nachweisen. Ob seine Funktion unabhängig von der der angrenzenden Muskelparthien ist, mag dahin gestellt bleiben; morphologisch hängt der *Sphincter uteri* ebenso mit der angrenzenden Muskulatur der Gebärmutter zusammen, wie der Pylorus mit den Muskellagen des Magens und der *Sphincter ani internus* mit den Rings- und Längsfasern des Mastdarmes. In der *Portio vaginalis* zeigen sich die Ringmuskeln besonders stark entwickelt, und sie sind sowohl in der vorderen, als auch in der hinteren Muttermundslippe in einiger Entfernung von der Schleimhaut der Aussenseite der genannten Portion scharf abgegrenzt. Zwischen diese Ringfasern greifen die von oben herabsteigenden Längsfasern so ein, dass die letzteren Schlingen um die ersteren bilden. Ist diese Muskelanordnung auch an anderen Stellen der Gebärmutter zugegen, so zeigt dieselbe sich doch nicht so bestimmt ausgesprochen, wie an der Scheidenportion, und wenn man die anatomische Anordnung der Muskeln in dieser vergleicht mit jener des Mastdarmes, so muss die vorhandene Analogie sofort in die Augen fallen. Haben Geburten stattgefunden, so bleibt die Muskulatur der Gebärmutter selbst nach vollständiger Rückbildung in allen ihren Schichten bedeutend stärker, als sie im jungfräulichen Zustand war, und dies gilt namentlich von den vertikalen Fasern der dritten Schichte und den Ringfasern zunächst der Schleimhaut. Findet auch während der Schwangerschaft eine Massenzunahme der *Muscularis* in Folge Vergrösserung und Neubildung der glatten Muskelfasern statt, so wird doch die im nichtschwangeren Zustande mächtige Wand durch Flächenausdehnung so dünn, dass der Querschnitt der vorderen oder hinteren Uteruswand zur Zeit der Geburt an einzelnen Stellen zwischen 4—6 Mm. schwankt. Ist die Frucht ausgetrieben, und hat sich die Wand so vollständig contrahirt, dass die Innenflächen sich vollständig berühren, so beträgt ihre Dicke durchschnittlich 2,5—3,5 Cm.

3) Die Schleimhaut der Gebärmutter zeigt bei Erwachsenen eine sehr verschiedenartige Beschaffenheit; denn es gehen während jeder Menstruation und jeder Schwangerschaft auffallende Veränderungen in ihr vor.

In dem *Fundus* und *Corpus uteri* erscheint dieselbe bei nichtmenstruirten und nichtschwangeren Frauen ziemlich glatt und nur wenig geröthet, während sie im Cervikalkanal blass ist und starke regelmässige nicht verstreichbare Erhebungen bildet. Diese treten als Falten — *Plicae palmatae* — auf, welche hinten von einer mittleren Leiste ausgehen und seitlich so auslaufen, dass eine verzweigte Figur entsteht, die *Arbor vitae* genannt wird. Die vorderen auch schief aufsteigenden *Plicae palmatae* sind weniger regelmässig als die hinteren. Dass sich auch kleine Falten entsprechend den seitlichen Rändern der Höhle erheben und gegen den Binnenraum vorspringen, lehren die horizontalen Schnitte. Eine Faltenbildung ist an der Aussenseite der *Portio vaginalis uteri* nicht vorhanden, dagegen eine solche gegen die Uterusmündungen der Eileiter, welche sich in die Längsfalten des Eileiters direct fortsetzt.

Die blassrothe Schleimhaut des Uterus lockert sich während jeder Menstruation stark auf und erlangt eine vier- bis fünffache Verdickung. In Folge des grössern Blutreichthums erscheint sie röther, und die Mündungen der Schleimhautdrüsen treten nach der Beobachtung von Th. Bischoff für das unbewaffnete Auge als weissliche Punkte hervor, welche scheinbar zottige Erhebungen darstellen.

An der Zusammensetzung der Schleimhaut betheiligt sich eine auffallend körnige Substanz, welche im *Fundus* nur wenige feine Fasern, mehr dagegen in dem *Cervix uteri* einschliesst. Dieselbe wird in bestimmten Abständen von Drüsen — *Glandulae uterinae* — durchsetzt; dieselben bieten eine dreifach verschiedene Form dar. In der Schleimhaut des Grundes und Körpers treten a) einfache, b) zusammengesetzte cylinderförmige Drüsenschläuche auf. Die ersteren stellen einfache Cylinder dar, welche mit ihren blinden, erweiterten und etwas gebogenen Enden bis in die Muscularis reichen. Nicht selten sind sie gegen ihre blinden Enden gabelig getheilt. Die zweite Form besteht aus zusammengesetzten Drüsen mit 3—5 Ausbuchtungen. Viele derselben theilen sich gleich unter der freien Oberfläche der Schleimhaut gabelförmig, und jeder dieser etwas schief und ein wenig geschlängelt angeordneten Cylinder zerfällt durch wiederholte Theilung in mehrere sekundäre Schenkel, die an ihren Enden so stark aufgerollt sind, dass dieselben bei einer Verdickung der Schleimhaut sich in gerade Richtung begeben können. Diese zusammengesetzten Drüsen zeigen sich an Schnitten, welche ich von dem Uterus eines

16jährigen jungfräulichen Individuums ausgeführt habe, im Fundus und Körper ziemlich zahlreich. Die einfachen Uterusdrüsen sowohl, als auch die zusammengesetzten sind von einem Cylinderepithel ausgekleidet, welches auf einer Unterlage aufsitzt, die mit Unrecht als *Tunica propria* der Drüse beschrieben worden ist. Die Drüsenzellen lösen sich sehr leicht von der Wand los und lassen zwischen sich und der s. g. *Tunica propria* einen lichten Begrenzungsraum wahrnehmen.

Die oben erwähnten Präparate von dem Uterus des 16jährigen Mädchens ergeben auch, dass die Schleimhaut entsprechend den lateralen Rändern der Uterushöhle bedeutend dünner als vorn und hinten ist, und ihr entsprechend stellen auch die Uterindrüsen kurze Cylinderchen dar. An manchen Schnitten ist der Nachweis leicht zu führen, dass die sog. *Ovula Nabothi* in Folge Verschliessung, Abkapselung und Erweiterung der Uterindrüsen in grösserer oder geringerer Entfernung der Schleimhautoberfläche entstehen. Von besonderem Interesse zeigte sich die Stellung der Uterusdrüsen in dem Uterus eines Weibes, welches schon geboren hat. In dem oberen Theile des Körpers sind die langgestreckten Uterindrüsen alle auffallend schief in die Schleimhaut eingepflanzt. Ihre Mündungen sind nach aufwärts und ihre blinden Enden nach abwärts gerichtet.

Die dritte Form der Uterusdrüsen beschränkt sich auf die mehr untere Schleimhaut des Uterushalses. Hier treten an allen Stellen kleine Drüschen auf, welche einen wesentlich andern Charakter darbieten, als die langgestreckten Drüsencylinder des *Fundus* und *Corpus uteri*. Die Ausbuchtungen sind theils einfache und seichte, theils tiefe Schleimdrüsen, an denen sich kein scharf abgegrenzter Ausführungsgang wahrnehmen lässt. Die Mündung an der freien Oberfläche ist häufig nur etwas mehr eingezogen, als das rundlich erweiterte blinde Ende.

Neben diesen einfachen Formen beobachtet man auch solche mit zwei bis sechsfachen rundlichen oder länglichen Bläschen von verschiedener Grösse. Bei letzteren erscheint auch die Ausmündung an der Schleimhaut etwas tiefer eingezogen, ähnlich einem Ausführungsgange. Diese *Glandulae racemosae cervicis uteri* zeigen viel deutlicher, als jene des Körpers, eine *Tunica propria*, und sind mit einem Cylinderepithel (Flimmerepithel?) besetzt. Unter ihnen verlaufen zahlreiche Gefässe, deren Querdurchschnitte eine sehr dicke Wand und enge Lumina besitzen. An dem *Os uteri externum* und an der Aussenfläche der vorderen und hinteren Muttermundlippe sind in der That, wie schon Robin im Jahre 1852 und später Wagner nachgewiesen haben, einzelne Drüsengruppen vorhanden. Dieselben sind in die Muskelsubstanz tief eingebettet, mit langem Ausführungs-

gang versehen, an welchem kleine Gruppen von Läppchen sitzen. Um die Drüsen zur Ansicht zu bringen, muss man die ganze *Portio vaginalis uteri* durch sagittale Schnitte zerlegen und man wird dann an einer Anzahl Schnitte diese traubenförmigen Drüsen nicht vermissen.

Die Vagina.

(Siehe die Topographie der Mutterscheide auf Tafel I Abtheilung IV A und Tafel III A Abtheilung IV Fig. B, sowie auf Tafel VII der ersten und zweiten Abtheilung.)

Als ein von vorn nach hinten plattgedrückter Kanal steht die Vagina vorn mit der Harnblase und der Harnröhre und hinten mit dem Mastdarm und dem Bauchfellsack in Zusammenhang. Die Vagina reicht von der *Portio vaginalis uteri* bis herab zum Hymen oder dessen Ueberresten. Ihre Schleimhautflächen berühren sich vollständig, und nur an in Alkohol conservirten Objecten werden die Wände starr, ziehen sich zusammen und begrenzen ein weit klaffendes Lumen, wie es in der Taf. III Abth. IV von einem in Weingeist aufbewahrten Präparat photographisch wiedergegeben ist. Die Verwachsung der Vagina mit den benachbarten Organen ist eine verschiedene. Mit dem Fundus der Harnblase ist die Scheide ebenso durch lockere Bindesubstanz vereinigt, wie rückwärts mit dem Mastdarme. Tief abwärts wird sowohl die Verbindung mit der Harnröhre, als auch mit dem Ende des Mastdarmes sehr innig, indem das Bindegewebe fast gänzlich durch die Wände der Organe, welche sich direct mit einander vereinigen, verdrängt wird. Die Verbindung der Scheide mit dem Bauchfellsack, welche ich nur selten vollständig vermisst habe, ist eine so lockere, dass einige kleinere Querfalten und eine grössere Duplicatur gebildet werden, die verstreichen können und Lageveränderungen der Vagina und des Uterus gestatten; denn das Bauchfell trägt weder zur Fixation der *Portio vaginalis uteri*, noch zu der der Scheide bei. Unter normalen Verhältnissen lässt sich der oberste hinterste Theil der Vagina nicht herausschneiden ohne Verletzung des Bauchfelles.

Die Länge der Scheide zeigt sich in Folge der Stellung der *Portio vaginalis uteri* vorn und hinten verschieden. Während ihre vordere Wand an dem oben erwähnten Becken mit den jungfräulichen Genitalien 5,3 Cm. misst, hat die hintere eine Länge von 6,3 Cm. Durchschnittlich verhält sich die Länge der vorderen zur hinteren Wand wie 7 : 8 Cm. Das obere Ende der Scheide — *Fornix vaginae* — umgibt die *Portio vaginalis uteri* allseitig und hat einen directen morphologischen Zusammenhang mit der

Gebärmutter, indem sowohl die Schleimhaut, als auch die Muskelfasern von dieser auf die Scheide übergehen. Der Raum zwischen der Scheide und der vorderen Muttermundlippe erscheint kleiner und weniger scharf begrenzt, als rückwärts, wo eine tiefere Ausdehnung sich bildet, die dem rück- und aufwärts angebrachten Bauchfellüberzug entspricht. In der Mitte und abwärts zeigt die Scheide an ihrer vorderen und hinteren Wand nicht verstreichbare ziemlich feste Falten — *Columna rugarum anterior et posterior* — welche in der Medianebene eine quere und seitlich eine aufsteigende Richtung annehmen. An der vorderen Wand sind die Falten stärker, als an der hinteren. Dort tritt ausserdem ein länglicher Wulst auf, hervorgerufen durch die Harnröhre, welche die vordere Vaginalwand nach rückwärts drängt. Nach öfteren Schwangerschaften und Entbindungen verstreichen die Vaginalfalten mehr und mehr, ohne jedoch am unteren Ende der vorderen Fläche gänzlich zu verschwinden.

Das untere Ende der Vagina ist im jungfräulichen Zustande durch die Scheidenklappe — *Hymen s. Valvula vaginalis* — abgegrenzt. Dieselbe stellt eine verschieden geformte kreisförmig vorspringende Schleimhautfalte dar, welche sich zwischen das *Vestibulum* und die Vagina vordrängt. Der Hymen ist an der Basis, wo er sich erhebt, dicker als an dem freien Rande, welcher in sehr variirender Form auftritt.

In der Mehrzahl der auf einer anatomischen Anstalt zur Beobachtung gelangenden Individuen findet man eine scheibenförmige Anordnung mit einer etwas nach vorn gerückten Oeffnung — *Hymen annularis* —. Selten sind die Fälle, bei welchen eine vollständige Scheidewand — *Hymen imperforatus* — zwischen Vestibulum und Vagina vorhanden ist. Zeigt sich die Scheidenklappe an einzelnen Stellen oder entsprechend dem ganzen Rande durchbrochen, so spricht man vom *Hymen cribriformis.*

Nach der Defloration entstehen aus dem eingerissenen Hymen 2—4 abgerundete längliche Wülste von verschiedener Grösse und Form, welche unter dem Namen *Carunculae hymenales s. myrtiformes* bekannt sind.

Structur der Vagina.

Die Topographie der Gewebselemente verhält sich an der Scheide ähnlich jener des Uterus; nur ist die Serosa auf eine kleine Stelle des hinteren Scheidengewölbes beschränkt.

Wird diese Stelle bei Operationen an der *Portio vaginalis uteri* vollständig durchbrochen, so können die Dünndarmschlingen nach der Scheide vorfallen, und diese zuweilen beobachtete Erscheinung spricht neben den

angeführten Gründen dafür, dass der Uterus beim Lebenden nicht an der Mastdarmwand anliegt, sondern die *Excavatio recto-uterina* von einer Anzahl Dünndarmschlingen eingenommen wird.

An der Aussenfläche der Vagina findet sich eine gefässreiche lockere Bindesubstanz, welche dieselbe mit den angrenzenden Gebilden vereinigt. Während sie am oberen Scheidenabschnitt sowohl vorn gegen die Blase, als auch rückwärts gegen den Mastdarm hin sehr locker ist, wird sie tiefer abwärts an den genannten Organen fester und vermittelt hier eine innigere Verbindung. Starke venöse Netze durchsetzen diese Bindesubstanz, und aus ihnen entstehen theilweise die grösseren Venenplexus der Beckenhöhle.

An Längsdurchschnitten des *Fornix vaginae* erkennt man an der vorderen Seite in der Bindegewebslage ringförmig verlaufende Züge glatter Muskelfasern, welche vom Uterus aus eine kurze Strecke an der Scheide herab sich fortsetzen. Dann folgt eine Lage organischer Muskelfasern mit vorwiegend ringförmigen und gruppenweise abgegrenzten Zügen. Zwischen dieser und den weiter innen befindlichen mehr längs verlaufenden Lagen glatter Muskelbündel befinden sich weite Gefässe mit vorwiegend venösem Charakter. Alle arteriellen Zweige zeigen sich hier auffallend kleiner und dickwandiger, als die venösen. Die beiden Gefässarten treten in Folge der natürlichen Injection an Längs- und Querschnitten sehr deutlich hervor.

Die Schleimhaut folgt auf die eben erwähnten Schichten und zeigt von diesen keine scharfe Abgrenzung. Eine Submucosa ist nicht nachweisbar. Die Schleimhaut besteht aus dicht verfilzter Bindesubstanz und elastischen Fasern, in welchen ein grobes Gefässnetz vorhanden ist, das jedoch keinen cavernösen Charakter darbietet. Die Grundlage der Schleimhaut erhebt sich zu kleinen Hervorragungen: die Papillen der Vagina. Dieselben werden ebenso, wie alle übrigen Stellen von einer mächtigen Plattenepithelschichte gedeckt. Eine Reihe von Schnitten an verschiedenen Stellen der Vagina, deren Gefässe grösstentheils natürliche Blutinjection zeigen, lassen mit Bestimmtheit erkennen, dass die Schichten der Scheide keine cavernösen Gefässnetze einschliessen. Zahlreiche weite und enge Gefässe werden an verschiedenen Schnittpräparaten wahrgenommen, allein ein *Corpus cavernosum*, ähnlich jenem der Clitoris und des Penis, existirt sicherlich nicht.

Werden alle in der Vaginalwand angebrachten Gefässe strotzend mit Blut gefüllt, so tritt eine starke Schwellung von der äussern Bindegewebslage bis hinein zur Schleimhautoberfläche auf, allein diese Schwellung muss eine wesentlich andere sein, als jene, welche in einem cavernösen Gewebe zu beobachten ist. Nur die Schleimhautwülste in dem Eingang der

Scheide zeichnen sich sowohl durch stärkere Entwickelung der Muskeln, als auch durch grösseren Gefässreichthum aus; denn sowohl die Längs-, als auch die queren Muskelzüge sind stärker ausgebildet, als höher oben. Weit und zahlreich sind die Gefässe sowohl zwischen der *Muscularis* und der Schleimhaut, als auch in dem dichten Gewebe der letzteren, in welchem sie ein grobmaschiges Netz darstellen, dessen einzelne Schlingen bis gegen das Epithel vordringen. Die Scheidenschleimhaut entbehrt in ihrer ganzen Ausdehnung der Schleimdrüsen. Zuweilen wird conglobirte Drüsensubstanz beobachtet, welche unter die Oberfläche eingelagert ist. Henle hat dieselbe in der Scheide einer 18jährigen Selbstmörderin gesehen, beschrieben und abgebildet. Ich kann sie an verschiedenen Präparaten von jungfräulichen und nichtjungfräulichen Scheiden nicht wahrnehmen.

Die Veränderungen der Vagina während der Schwangerschaft.

Was die topographisch-anatomischen Veränderungen der Vagina während der Schwangerschaft anlangt, so ist hervorzuheben, dass dieselben in einer Verdickung der *Muscularis*, Erweiterung der Gefässe, Auflockerung und stärkeren Faltenbildung der Schleimhaut bestehen. Auch ist die Abgrenzung der Vagina gegen den Uterus hin nicht mehr so scharf markirt, als im nichtschwangeren Zustande.

Als weiter dehnbarer Kanal befindet sich die obere Vaginalgrenze kurz vor der Geburt unterhalb des Beckeneinganges. An dieser Stelle zeigt sich auch der *Fornix vaginae* an Braune's Supplementtafel B. Die verdickte *Portio vaginalis uteri* befindet sich unterhalb des geraden Durchmessers, welcher vom *Arcus pubis* zur Spitze des Steissbeines gezogen wird. In der Tafel C des Supplementheftes von Braune, in welcher der Kopf in die kleine Beckenhöhle eingetreten dargestellt ist, steht der äussere Muttermund vorn nicht ganz 2 Cm. oberhalb des *Arcus pubis* und hinten in der Ebene der Kreuzsteissbeinverbindung. In auffallender Weise stehen Harnblase, äussere Genitalien und Mastdarm unterhalb des Beckenausganges. Keine anatomische Präparationsmethode vermag so klar und vollständig die Topographie der Genitalien während der Schwangerschaft und unmittelbar nach der Geburt zu geben, als die Durchschnitte gefrorener Leichen. Auch in der Taf. VII Abth. I und II gebrachten Abbildung, welche die Genitalien nach der Entbindung darstellt, befindet sich der äussere Muttermund etwas unterhalb der Beckenweite, während die übrigen unten sich anschliessenden Genitalienabschnitte ganz ausserhalb des Beckenausganges ihre Lage haben. Bei einem senkrechten Schnitt, welchen ich nach der

Entbindung bei erschlafftem Uterus und Vagina ausgeführt habe, und der schon öfter zu Demonstrationen verwendet wurde, daher keine sicheren Anhaltspunkte für die Topographie darbietet, steht der Muttermund unmittelbar unter dem Beckeneingang. Das Bauchfell geht in der Höhe des Beckeneinganges von der Harnblase auf die Gebärmutter und in der Ebene der Vereinigungsstelle des zweiten mit dem dritten Kreuzbeinwirbel vom Mastdarm auf den Uterus über. Die Scheide wird hinten und oben von dem Bauchfell in der Ausdehnung von 5 Cm. überzogen.

Die Topographie der äusseren Geschlechtsorgane.

Der Scheidenvorhof und die Clitoris.

Haben sich die grossen Schamlippen beim Fötus nach dem 8. Monate mit ihren medialen Flächen vollständig genähert und die kleinen ganz gedeckt, so stellt der Raum von den grossen Schamlippen bis zu dem Hymen eine sagittale Spalte dar, in der vorn und oben die Clitoris mit dem Präputium und rückwärts von dieser die gewulstete Mündung der Harnröhre sich befindet. Gegen den Anus werden sowohl die grossen, als auch die kleinen Schamlippen in allen Dimensionen geringer, und die ersteren vereinigen sich vor dem Anus durch das *Frenulum labiorum pudendi* mit einander. Jene Grube zwischen dieser zuletzt erwähnten Hautfalte und der hintern Umrandung des Hymen führt den Namen *Fossa navicularis*. Bleiben die kleinen Schamlippen von den grossen unbedeckt, so können erstere an ihren niederen hinteren Enden durch das *Frenulum labiorum* mit einander verbunden werden, während die grossen mit ihren hinteren Enden mehr lateralwärts verstreichen.

Die *Labia majora* sind abgerundete Falten der äussern Haut, welche mit Bindesubstanz, Fett und Venennetzen erfüllt sind. Indem sie vor dem *Praeputium clitoridis* zusammentreten, bilden sie einerseits die vordere Commissur der Schamspalte, und andererseits setzen sie sich in die behaarte Haut vor der Schamfuge gegen den *Mons veneris* hin fort.

In den grossen Schamlippen findet man alle einzelnen Elemente der äussern Haut in etwas modificirter Anordnung. Sowohl ihre äusserlich sichtbaren, als auch ihre medialen Flächen tragen ein Epithel, welches jenem anderer Hautstellen ähnlich ist. Allmählich jedoch verliert die Haut die Haare und die dunkle Beschaffenheit, indem an ihr eine glänzend feuchte, haarlose und roth gefärbte Oberfläche auftritt, welche sich mikroskopisch von jener der Schleimhäute nicht unterscheidet. Die mikro-

skopische Untersuchung weist aber auch an der roth gefärbten Decke der Labien und des *Vestibulum* eine Plattenepithelschichte, aus kleinen Zellen bestehend, und im Innern der grossen Schamlippen organische Muskelfasern nach, welche einen ihrer Längsachse entsprechend angeordneten Verlauf haben.

Die kleinen Schamlippen oder die Nymphen stellen an den medialen Flächen der *Labia majora* Hautfalten dar, welche an ihren vorderen Enden eine besondere Beziehung zur Clitoris haben. Werden die *Labia minora* vollständig von den grossen Schamlippen gedeckt, so zeigen sie den Schleimhaut-Charakter. Ragen sie jedoch als lange Hautduplicatur zwischen den grossen Schamlippen hervor, dann bieten sie die braun gefärbte trockene Beschaffenheit der äussern Haut dar.

Der Zusammenhang der kleinen Schamlippen mit der Clitoris wird durch zwei Hautfalten vermittelt, welche directe Fortsetzungen der *Labia minora* sind. Die äussere vordere Falte wird zum *Praeputium clitoridis*, welches kaputzenartig die *Glans clitoridis* überragt. Die innere, dünne, scharfkantige Falte wendet sich als *Frenulum clitoridis* zur *Clitoris*, an deren Spitze sie mit der der andern Seite zusammentrifft. So vereinigt müssen sich die medialen Flächen der kleinen Schamlippen bei geschlossenem Vorhofe aneinanderlegen und die unten und hinten an der Clitoris angebrachte Furche, welche sich bis gegen die Harnröhrenmündung hinzieht, zu einer sagittalen Spalte umwandeln. Zuweilen treten noch lateralwärts vor dieser Furche zwei seichte längliche Vertiefungen auf, die sich unbestimmt in der Nachbarschaft verlieren.

Die fettlosen kleinen Schamlippen bestehen aus Bindesubstanz, elastischen Fasern und zahlreichen Venennetzen, welch letztere ein den Schwellkörpern ähnliches Verhalten zeigen. An ihren Oberflächen senken sich ebenso, wie an den grossen Schamlippen, Talgdrüsen mit verhältnissmässig langen Ausführungsgängen in etwas grösseren Abständen von einander ein.

Rückwärts von der Clitoris, gewöhnlich 1,5 Cm. von ihr entfernt, befindet sich die äussere Mündung der Harnröhre. Sie tritt, von einer gefalteten Schleimhaut umringt, unterhalb des Hymen, welcher zuweilen mit ihren Falten zusammenhängt, in das Vestibulum vor und kann hier als etwas festere Stelle leicht gefühlt werden.

Der übrige Theil des Vestibulum ist entweder vollständig glatt, oder von unebener sammtartiger Beschaffenheit, indem kleine Falten auftreten, welche auf Querdurchschnitten sich als zottenartige Verlängerungen darstellen. Nur an einzelnen Stellen treten verschieden grosse Buchten, sog.

Lacunen, auf, von denen sich jene unter der Anheftungsstelle des Hymen am häufigsten und schärfsten markirt zeigen. In die lateralwärts und hinten unter der Scheidenklappe angebrachten Vertiefungen münden die Ausführungsgänge der Cowper'schen Drüsen.

Topographie der Clitoris, des Bulbus vestibuli und der Cowper'schen Drüsen.

Die Clitoris, das Analogon des Penis beim Manne, besteht aus zwei kleinen Schwellkörpern, welche sich hinsichtlich ihrer anatomischen Anordnung nur in einigen Beziehungen von den *Corpora cavernosa penis* unterscheiden. Beide Schwellkörper nehmen ebenso, wie beim männlichen Geschlechte ihre Ursprünge an den medialen Seiten der absteigenden Schambeinäste, wo sie mit der Beinhaut innig zusammenhängen. Nachdem sie eine Strecke weit aufwärts gestiegen sind und in der Mittellinie sich genähert haben, findet eine plötzliche Umbiegung statt. Die vereinigten beiden Schwellkörper der Clitoris begeben sich von dieser Stelle an nach unten und hinten und bilden mit ihren Enden die *Glans clitoridis*, die von dem Präputium kappenartig umhüllt ist.

Die kniefömige Umbiegung der Clitoris wird durch das *Ligamentum suspensorium*, welches, allseitig von Fett umgeben, nach dem subcutanen Gewebe des *Mons veneris* hinzieht, befestigt. Das Studium der Querdurchschnitte der Clitoris ergibt, dass dieselbe an jener Stelle, wo die *Corpora cavernosa* sich vereinigt haben, eine von beiden Seiten comprimirte Form darbietet. Die Schwellkörper erscheinen als dreieckige, gegen den Rücken schmale und gegen den untern Theil breite abgerundete Gebilde, welche sehr innig mit einander verbunden sind. Eine *Tunica albuginea* von ziemlicher Mächtigkeit umgibt den Schwellkörper als derbe ausdehnungsfähige Hülle. Sie setzt sich nach innen in die Balken des cavernösen Gewebes fort und steht aussen mit einer dichten verfilzten Bindesubstanz in Zusammenhang. In der Mittellinie treten die weissen Häute der Schwellkörper zusammen, ohne jedoch vollständig mit einander zu verschmelzen, denn das sog. *Septum corporis clitoridis* besteht jederseits aus der *Tunica albuginea* nebst einer Zwischensubstanz, welche dieselben miteinander verbindet. Nur gegen den Rücken ist das Septum stellenweise unterbrochen und vermittelt die Communication zwischen den beiden Schwellkörpern.

Von besonderem Interesse ist das Gewebe an der Aussenseite der Clitorisschwellkörper. Die Querdurchschnitte ergeben eine dichte Bindesubstanz, mit elastischen Fasern durchsetzt. Sie zeigt an dem Rücken der

Clitoris eine besondere Stärke und Anordnung. Indem sie in grosser Ausdehnung von den Schwellkörpern aus gegen den *Mons veneris* emporsteigt, bildet sie ein mit verschieden grossen Lücken durchsetztes Gitterwerk, welches in einiger Entfernung von der Clitoris von Fett, in der ganzen Breite des *Dorsum clitoridis* dagegen von Gefässen und Nerven ausgefüllt ist.

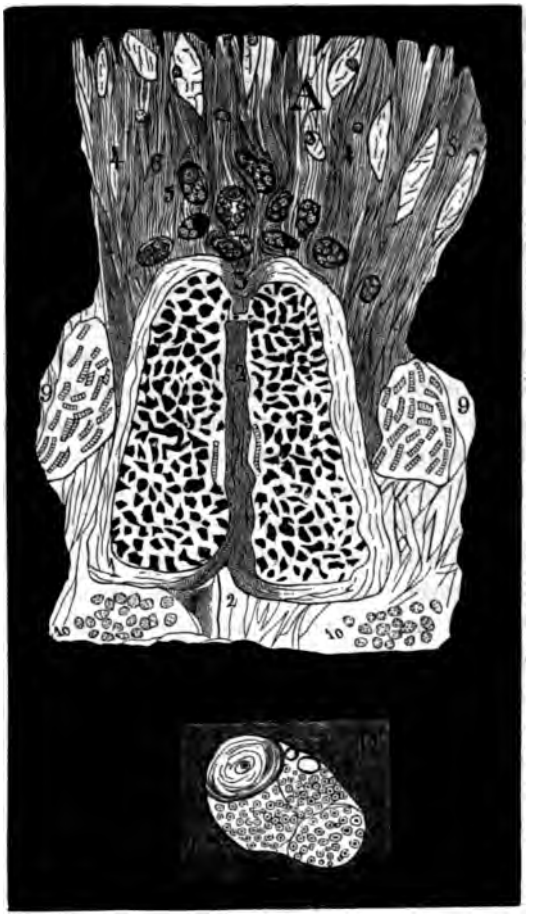

A. Querschnitt durch die *Corpora cavernosa clitoridis* mit den angrenzenden Gebilden. 1. *Tunica propria.* 2. *Septum* der Clitoris. 3. Obere Rinne der Clitoris. 4. *Ligamentum suspensorium clitoridis.* 5. Querdurchschnittene Nerven und Gefässe in engbegrenzten Lücken dieses Bandes. 6. Die Zahl ist etwas zu weit entfernt von dem wandständig angebrachten Vater'schen Körperchen. 7. Nach der Bauchwand ausstrahlende Fasern des *Ligamentum suspensorium clitoridis.* 8. Fettlücken in dem *Lig. suspensorium.* 9. *Musc. ischio-clitoridis.* 10. Querdurchschnittene Nervenbündel unterhalb der Clitoris. B. Eine Lücke in dem *Lig. suspensorium clitoridis* vergrössert dargestellt. An den querdurchschnittenen Nervenbündeln befindet sich links oben der Querschnitt eines Vater'schen Körpers.

Die Gefässe der Clitoris stammen aus den Endästen der *Arteria* und *Vena pudénda communis*. Die *Arteria* und *Vena dorsalis clitoridis* verhalten sich zu der Oberfläche ebenso, wie die analogen am Penis des Mannes. Die äusserlich verlaufenden Zweige sind in die Lücken des erwähnten Gewebes theils isolirt, theils gemeinsam mit den Nerven eingeschlossen. Die *Art.* und *Vena profunda clitoridis* verlaufen im Schwellkörper in der Nähe des Septum, wo sie auf dem Querschnitte getroffen werden.

Die Nerven der Clitoris bieten auf dem Rücken derselben eine Anordnung, welche eine besondere Erwähnung verdient. Die oben beschriebenen Lücken sind in der ganzen Breite des *Dorsum clitoridis* von den Nervenbündeln, meist ohne von Fett umgeben zu sein, erfüllt. Die dicksten Bündel liegen in der Mitte, die kleineren mehr seitlich. Aber auch in einiger Entfernung von der Clitoris trifft man in den mit Fett erfüllten Lücken kleine Nervenbündel auf dem Querschnitt. Neben den dickeren Nervenbündeln sind in den Bindegewebslücken Vater'sche Körper eingeschlossen, welche in der Regel auf der einen oder andern Seite des Nervenbündels, an die Wand einer Lücke angrenzend, gelagert sind und sich an Querschnitten als in einander geschachtelte Kreise, mit dem Nervenelement in dem Centrum, darstellen. Auch in einiger Entfernung von dem Schwellkörper begegnet man in dem Fett den Querschnitten Vater'scher Körper. (Siehe den Holzschnitt B. S. 104.)

Zur Seite angeschmiegt an den Schwellkörper der Clitoris, trifft man den *Musc. ischio-clitoridis*, der an einigen meiner Präparate auf beiden Seiten von ungleicher Stärke ist. Abwärts, an die Schwellkörper angrenzend, treten ansehnliche Nervenbündel auf den Querdurchschnitten auf. (S. den Holzschnitt S. 104.)

Die Bulbi vestibuli und die Cowper'schen Drüsen.

In dem nebenstehenden Holzschnitt (S. 106) sind zu beiden Seiten des *Vestibulum vaginae* die *Bulbi vestibuli* von einer im Wochenbett Verstorbenen nach einer photographischen Aufnahme dargestellt. Sie erscheinen als zwei stark entwickelte, nach hinten abgerundete Schwellkörper, die, nach vorn allmählich dünn zulaufend, vor der Harnröhre zuweilen einander erreichen. Jeder Vorhofschwellkörper entspricht mit seiner obern Hälfte dem Eingang der Vagina und mit seiner untern dem *Vestibulum* selbst. Bei natürlicher Füllung mit Blut oder bei künstlicher durch Injectionsmasse nimmt sein hinteres abgerundetes Ende eine dem Bulbus des Mannes ähnliche Form an, und der Raum, den er sowohl in senkrechter, als auch in horizontaler

Richtung einnimmt, ist ziemlich bedeutend. (S. den Holzschnitt.) Gleich dem übrigen Gefässsystem der Genitalien erlangt der *Bulbus vaginae*

Horizontalschnitt durch ein weibliches Becken in der Nähe des Beckenausganges. 1. *Os femoris.* 2. *Os ischii.* 3. *Musc. glutaeus maximus.* 4. Adductorengruppe. 5. Extensorengruppe. 6. Mastdarm. 7. *Bulbus vestibuli.* 8. Cowper'schen Drüsen. 9. *Vasa cruralia.* 10. *Nervus cruralis.* 11. *Nerv. ischiadicus.*

während der Schwangerschaft eine bedeutende Mächtigkeit. Seine Hülle sowohl, als auch sein Balkengerüste im Innern ist von geringer Stärke, und obschon der injicirte *Bulbus vestibuli* mehr an ein scharfbegrenztes dünnwandiges Venennetz erinnert, muss er doch seiner Struktur und Entwickelung nach den ächten Schwellkörpern angereiht werden. Die aus ihm an seinem hintern Ende hervortretenden Venen sind ziemlich stark, und sie stellen eine Anzahl Wurzeln des *Plexus pudendus* dar. Während er an seiner medialen Seite an die Schleimhaut fast in ihrer ganzen Ausdehnung angrenzt, wird er aussen ebenso, wie der *Bulbus urethrae* des Mannes, von einem willkürlichen Muskel: *Constrictor cunni*, welcher comprimirend auf ihn einwirken kann, gedeckt.

Die Cowper'schen oder Tiedemann'schen Drüsen stehen topographisch in der innigsten Beziehung zu dem *Bulbus vestibuli.* Sie stellen von aussen nach innen abgeplattete oder rundlich geformte acinöse Drüsen von sehr wechselnder Grösse dar. Ihr Sekret wird in die *Fossa navicularis* des Scheidenvorhofes entleert. Jedes Drüschen liegt rückwärts am *Bulbus vestibuli* (8), unmittelbar innen von jenen animalen Muskeln, welche den

letzteren decken. Zuweilen muss man den *Bulbus* entfernen, um die Drüse mit ihren einer Brombeere ähnlichen Bläschen zur Ansicht zu bringen. Horizontale oder frontale Durchschnitte lehren, dass sich einzelne Bläschen zwischen die Muskeln, welche sie allseitig umgeben, eindrängen. Der an der medialen und vorderen Fläche sich entwickelnde Ausführungsgang stellt in der Nähe der Drüse eine weite, mit zähem Sekret erfüllte Ampulle dar, die sich allmählich zu einem verhältnissmässig weiten und kurzen Ausführungsgang verengert, welcher unter dem Hymen oder dessen *Caruncular myrtiformes* lateralwärts in einer kleinen Vertiefung des Vestibulum einmündet. Sind auch die Tiedemann'schen Drüsen schon vor der Pubertät vorhanden und mit Sekret gefüllt, so zeigen sie sich doch bei älteren und mehr gebärenden Frauen ebenso constant stärker entwickelt, als der *Bulbus vestibuli* und der *Constrictor cunni*. Zuweilen sind die Drüschen auf einer oder auf beiden Seiten so schwach ausgebildet, dass man sie mit unbewaffnetem Auge nicht wahrnehmen kann.

Die weibliche Harnröhre.

Die dickwandige kurze weibliche Harnröhre steht mit der vordern Scheidenwand in inniger Verbindung und bildet an dieser einen langen fühlbaren Wulst. In der Länge von 3—3.7 Cm. steht die weibliche Harnröhre in fast senkrechter Richtung so hinter dem *Arcus pubis*, dass ihr unteres Drittel sich ausserhalb des Beckenausganges befindet. Während der Schwangerschaft stellt sie sich tiefer, und bei Frauen, die öfter geboren haben, nimmt sie eine constant tiefere Lage ein, als im jungfräulichen Becken.

Der Uebergang der Harnröhre in die Harnblase ist beim Weibe viel weniger scharf abgegrenzt, als beim Manne. Das *Ostium urethrae internum* entspricht (in der Fig. B Taf. III A Abth. IV) annähernd der Horizontalebene, welche durch die Mitte der Symphyse gelegt wird. Seine Entfernung von der hintern Fläche der Schamfuge beträgt an dem Präparat, welches zur erwähnten Abbildung gedient hat, 3 Cm. Das *Orificium urethrae externum* befindet sich vor dem Eingang in die Scheide 1.5 Cm. unterhalb des knöchernen *Arcus pubis*. Die dicke Wand der weiblichen Harnröhre unterscheidet sich in mehreren Beziehungen von jener des Mannes. Sie besteht aus einer mächtigen animalen und vegetativen Muskelschichte, einem *Corpus cavernosum* mit der Schleimhaut.

a) Die *Muscularis* der Schleimhaut tritt an ihrem oberen Abschnitt als vollständig willkürlicher Ring — *Sphincter vesicae* — auf, während

dieselbe tiefer unten nur ihre laterale und vordere Seite in halbmondförmiger Anordnung als 3 Mm. dicke Schichte umgibt. Letztere kann als Fortsetzung des *Musc. transversus perinaei profundus* angesehen werden. Neben den Ringfasern sind auch willkürliche Muskeln entsprechend der Längsachse der Harnröhre angebracht. Sie treten an Querschnitten als verschieden starke Bündel theils aussen, theils sich anschliessend an die kreisförmige Lage, auf. Angereiht an die Ringfasern, als deren theilweise Fortsetzungen sie gedeutet werden können, sieht man sie zwischen der Harnröhre und der Vagina, ohne jedoch bis zur Mittellinie zu reichen, eingelagert. Eigenartig ist ihre Beziehung zu dem reichen Gefässgeflecht, welches an der erwähnten Stelle, dem *Septum urogenitale* nach Luschka, sich befindet, nur erstrecken sich die Gefässe auch noch auf jene Region, wo die Längsmuskeln fehlen.

b) Die organischen Muskeln der Harnröhre sind ebenso reichlich vertreten, als die quergestreiften, und sie werden nur an einzelnen Stellen von Bindesubstanz und elastischen Fasern unterbrochen. Ihre Anordnung ist der Art, dass zunächst unter den quergestreiften Fasern eine ringförmige Lage und mehr in der Tiefe gegen das cavernöse Gewebe hin eine vertikale Schichte folgt, welch letztere an der vorderen Seite der Harnröhre eine stärkere Ausbildung erlangt, als rückwärts.

c) Der cavernöse Körper der weiblichen Harnröhre muss als zur Schleimhaut gehörig angesehen werden, denn er bildet im Verein mit dieser grössere und kleinere Längsfalten, welche auf den Querdurchschnitten zierlich geformte, nach dem Lumen vorspringende Erhöhungen darstellen. Im zusammengezogenen Zustande der Harnröhre liegen diese Falten innig aneinander. Eine Submucosa ist an der weiblichen Harnröhre kaum angedeutet und, wie es scheint, können die durch das cavernöse Gewebe hervorgerufenen Längsfalten nur zum Theil verstreichen. Das cavernöse Gewebe selbst ist ungleich dick, und seine Räume sind in den Falten sowohl, als auch an den zwischen denselben befindlichen Stellen je nach dem Füllungsgrad verschieden. Theils treten sie als längliche Spalten, theils als regelmässige rundliche miteinander communicirende Lücken auf. An der Oberfläche der Harnröhren-Schleimhaut befindet sich ein geschichtetes ziemlich dickes Plattenepithel, welches gegen die Ausführungsgänge der Harnröhrendrüsen seinen Charakter allmählich ändert.

Diese Drüsen stellen ein- oder mehrfache Ausstülpungen der Schleimhaut dar, deren blinde Enden auf den Querdurchschnitten zwischen den cavernösen Räumen sichtbar werden. Sie unterscheiden sich von der freien Oberfläche der Schleimhaut durch die mächtige Schichte eines Cylinderepithels.

Die Topographie des Mastdarmes.

a. Die Topographie des Mastdarmes im Allgemeinen.

Das Endstück des Dickdarms, das *Rectum*, zeigt im Allgemeinen bei beiden Geschlechtern eine der vorderen Fläche des Kreuz- und Steissbeines entsprechend gekrümmte Anordnung. Da sein unterer Abschnitt keinen Bauchfellüberzug besitzt, so muss derselbe mit seiner Umgebung allseitig verwachsen sein. Das obere Stück des *Rectums* wird von dem Bauchfell so überkleidet, dass dasselbe in der Gegend des Beckeneinganges, soweit das *Mesorectum* reicht, geringgradige Verschiebungen ausführen kann, während das untere Ende nur einer Verengerung, Erweiterung und einer Verkürzung fähig ist. Bezüglich der Fixirung mittelst des Bauchfelles verhält sich der Mastdarm ähnlich wie das auf- und absteigende Colon; er erleidet jedoch durch das eigenartige Eingreifen einer Anzahl willkürlicher Muskeln in seine stark entwickelten, vegetativen Schichten, deren topographisches Verhalten hier specielle Berücksichtigung finden soll, eine Modification, welche für die Kothentleerung erforderlich ist. Deckt man an den beiden Abbildungen (Fig. III. A, Fig. A und B), das Becken bis zu seinem Ausgang mit einem Papierblatt, so ergibt sich, dass der Mastdarm an dem weiblichen Becken viel weiter nach abwärts die Beckengrenze überschreitet, als jener an dem männlichen. Ein zweiter in der Münchener anatomischen Sammlung befindlicher Durchschnitt durch eine männliche Leiche stimmt mit dem oben erwähnten Schnitt, dem die Abbildung entnommen ist, genau überein, und doch hätte die an demselben vorhandene stark ausgedehnte Blase eine Verdrängung des Rectums nach abwärts zur Folge haben können. Eine ähnliche Anordnung des Mastdarmes kann auch an den beiden Figuren (Tab. 1. A und Tab. II) in Braune's Atlas erkannt werden. An der männlichen Figur in Braune's Atlas beträgt das Mastdarmstück unterhalb des Beckenausganges 3,5 Cm. und an der weiblichen 5 Cm. (In senkrechter Richtung von der vorderen Wand des Mastdarmes, welche der Ebene des Beckenausganges entspricht, nach abwärts zur äussersten vorderen Grenze des *Anus* an Braune's Figuren gemessen, ergibt beim Weibe eine Länge von 5 Cm., beim Manne eine solche von 3,2 Cm.). Demnach ist die Stellung des Mastdarmes beim Weibe, ähnlich jener aller übrigen Gebilde an der Dammgegend, tiefer als beim Manne. Dass das *Rectum* keine einfache, der Aushöhlung des Kreuzbeines genau entsprechende Krümmung zeigt, geht schon aus den beiden erwähnten Sagittaldurchschnitten, Taf. III, A, hervor: denn erstens erlangt der Mastdarm in dem Verhältniss, als er sich dem Damm

nähert, eine immer grössere Entfernung von dem Kreuzbein, und zweitens biegt sich sein unterstes Endstück in der Länge von 3—4 Cm. stark nach rückwärts, und diess um so mehr, als der Fettreichthum in der Beckenhöhle gering ist. Der letztere mag auch der Grund sein, dass der Mastdarm an der weiblichen Figur auf Taf. III, A eine mehr gerade Richtung vor dem Kreuzbein einnimmt. An der Abbildung von dem mageren männlichen Präparat senkt er sich tiefer in die Kreuzbeinconcavität hinein und biegt sich daher an seinem unteren Ende stärker um das Steissbein nach hinten.

b. Die Topographie des Mastdarmes im Besondern.

Bei der topographisch-anatomischen Betrachtung des Mastdarmes erscheint es zweckmässig, den Anus mit seinem Muskelapparat gesondert zu besprechen.

Da eine scharfe Grenze zwischen dem *Sromanum* und dem Mastdarm anatomisch nicht gegeben ist, so kann jenes Darmstück als *Rectum* bezeichnet werden, welches von der linken Seite des Promontorium an, dann entsprechend der Mittellinie des Kreuzbeins bis zum Anus herabzieht. Der Anfangstheil des *Rectum* ist von dem Bauchfell — *Mesorectum* — vollständig umhüllt; dagegen ändert sich in der ganzen Höhe des zweiten Kreuzbeinwirbels die Anordnung desselben der Art, dass nur noch die vordere und die beiden seitlichen Flächen eine Bauchfellbedeckung tragen, und in der Höhe des dritten Kreuzbeinwirbels streicht der seröse Ueberzug nur über die vordere Fläche des Mastdarmes hinweg. Die tiefste Stelle der *Excavatio recto-uterina* beim Weibe oder der *Excavatio recto-vesicalis* beim Manne ist individuell so variirend, dass die Beziehung derselben zu den Körpern des Kreuzbeines schwer anzugeben ist; denn sie kann von der Ebene des vierten Kreuzbeinwirbels an bis unter die Spitze des Steissbeines herabrücken. Tiefer abwärts ist der Mastdarm vorn vereinigt mit dem Fundus der Harnblase, den beiden Samenbläschen, den *Vasa deferentia* und der *Prostata*, welch letztere mit ihrer hintern concaven Fläche so dicht auf der Mastdarmwand aufliegt, dass dieselbe leicht durch diese hindurch gefühlt werden kann. Die Vereinigung des *Rectums* mit der Scheide beim Weibe ist oben eine weniger feste, als abwärts, wo die Verbindung durch kurzen Zellstoff vermittelt wird.

Die Befestigung der *Curvatura coccygea* des Mastdarmes an dem Steissbein wird theils durch Bindesubstanz, theils durch willkürliche und unwillkürliche Muskelbündel, welche von der Längsfaserschichte des Mastdarmes gegen die vordere Steissbeinfläche hin ausstrahlen, vermittelt. Aber neben diesen genannten Zügen und den noch zu erwähnenden starken will-

kürlichen Muskeln am Ende des *Rectums* betheiligen sich an dessen Befestigung sowohl der hintere schwache Abschnitt der Becken*fascia*, als auch beim Weibe die seitlichen Parthien der *Retractores uteri*. Die letzteren begeben sich neben dem Mastdarm nach rückwärts und strahlen gegen das Kreuzbein hin aus.

Die Pars analis des Mastdarmes.

Das stark eingezogene Endstück des Mastdarmes, der *Anus*, wird von vegetativen und willkürlichen Muskeln so umfasst, dass dieselben, in Folge einer eigenartig morphologischen Beziehung zu einander, funktionell zusammenwirken müssen. Dieses gegenseitige anatomische Ineinandergreifen der willkürlichen und vegetativen Muskellagen, wie es in dem nebenstehenden Holzschnitt (S. 112) dargestellt ist, kann nur an senkrechten Durchschnitten durch die mit ihrer Umgebung gehärtete *Pars analis recti* erkannt werden.

Wie in dem ganzen Mastdarm nach dessen vollständiger Entleerung und in Folge der Contraction seiner Muscularis starke Längsfalten sich bilden, welche sich gegenseitig genau berühren, so muss auch an der innern Auskleidung des Anus, an welchem die Musculatur eine besondere Stärke besitzt, eine Faltenbildung zu Stande kommen, die sich jedoch nicht nur auf die Schleimhaut, sondern auch auf die Cutis hin ausdehnt und daher an der letzteren, von der Umgebung des Anus ausgehend, eine sternförmige faltige Anordnung hervorruft.

Die Einwirkung der mächtigen Muskeln auf das Mastdarmende ist denn auch der Grund, dass keine Stelle des Dickdarmes so fest zusammengezogen erscheint, als die des Anus.

1. Die willkürlichen Muskeln, welche am Mastdarme functioniren, sind der *Musc. levator ani* und der *Musc. sphincter ani externus*. Da beide schon bei Besprechung des Dammes Erwähnung fanden, so soll hier nur ihr Verhalten zu einander und zum Mastdarme berührt werden. Dass nicht alle Bündel des Afterhebers in den *Sphincter ani externus* übergehen, kann schon durch die mikroskopische Präparation constatirt werden. Die vorderen Fasern, welche beim Manne dicht an der Prostata und beim Weibe an der Scheide hinziehen, gelangen spitzwinkelig zwischen die Bündel des willkürlichen *Sphincter ani externus* und sie haben in ihrem weiteren Verlauf die Anordnung und physiologische Bedeutung, wie die Fasern des Afterschnürers selbst. Der *Levator ani* ist, wie schon bei der Beschreibung der Dammmuskeln angegeben wurde, weniger ein Heber des Afters, als vielmehr ein *Compressor recti*.

Der zweite willkürliche Muskel, welcher sich aussen und unten um das Ende der vegetativen Muskelschichten des Mastdarmes herumlegt, ist

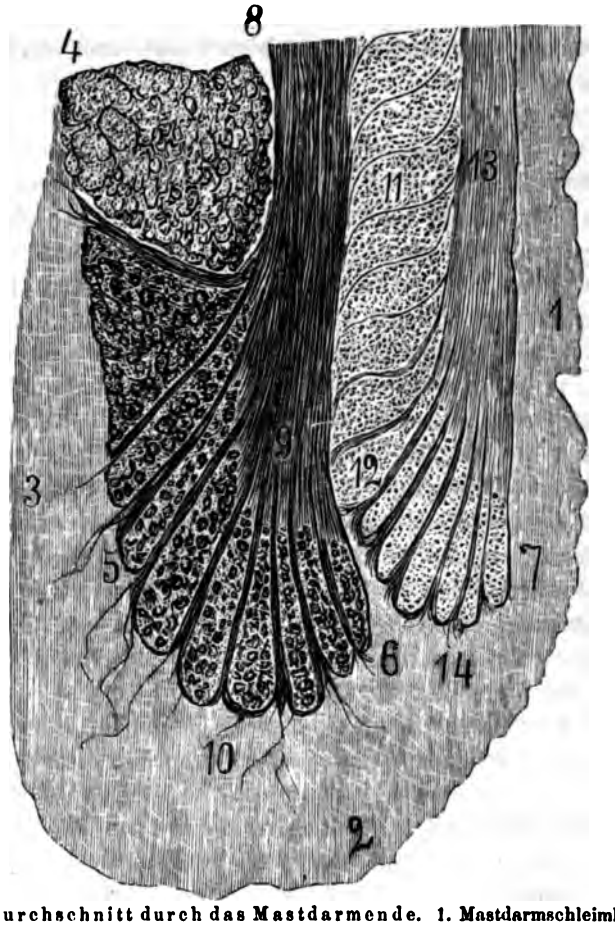

Senkrechter Durchschnitt durch das Mastdarmende. 1. Mastdarmschleimhaut. 2. Uebergang der Haut des Anus in die des Gesässes. 3. Fettlager aussen und abwärts bei 2. 4. Bündel des *Lerator ani*. 5. *Sphincter ani externus*, welcher in Gruppen abgetheilt ist. 6. Ausstrahlung der Bündel, welche von der Längsschichte des *Rectums* ausgehen und den *Sphincter externus* durchsetzen. 7. *Sphincter ani internus*. 8. Längslage der *Muscularis recti*. 9. Uebergang der Längsfasern in den *Sphincter externus*. 10. Bindegewebszüge, welche in das Fett übergehen. 11. Ringfasern der *Muscularis recti*. 12. Muskelbündel der *Muscularis mucosae*, welche den *Sphincter internus* durchsetzen. 13. *Muscularis mucosae*. 14. Bogenförmige Vereinigung der Längszüge unten am *Sphincter internus*.

der *Sphincter ani externus*. Derselbe ist von bedeutender Stärke und besteht aus zwei Abtheilungen: einer oberen, welche eine topographische Beziehung zum s. g. *Levator ani* hat, und einer unteren, im Bogen um den

Sphincter ani internus herumgelegten Abtheilung, in welche die vegetativen Längsfasern des Mastdarmes in ziemlich regelmässigen Abständen eingreifen. Zwischen den einzelnen Muskelabtheilungen befinden sich nämlich Spalten, welche zur Aufnahme der Längsfasern bestimmt sind. Von diesen begeben sich, nachdem sie an der Innenseite der unteren Abtheilung des *Sphincter externus* angekommen sind, einzelne Züge zwischen die erwähnten Spalten und durchziehen dieselben vollständig bis zur Aussenfläche der genannten Muskeln. Schon während ihres Durchganges durch den willkürlichen Muskel werden die einzelnen Züge allmählich schwächer und nach ihrem Austritt vereinigen sich mehrere von ihnen so miteinander, dass um die willkürlichen Bündel des äusseren Sphincters ungleich dicke Schlingen gebildet werden. So entsteht zwischen den beiden Muskelarten ein zierliches ineinandergreifendes Gitterwerk, wodurch dieselben bei ihrer Contraction aufeinander einwirken müssen. Verkürzt sich die Längsmuskelschichte des Rectums, so wird der ganze untere Abschnitt des äussern *Sphincter* emporgezogen, d. h. er muss der unwillkürlichen Längslage nothwendig folgen. Alle Schnitte, welche ich vom Mastdarme gewonnen habe, zeigen in dieser Beziehung ein übereinstimmendes Verhalten.

Erwähnenswerth sind noch die Ausstrahlungen von Zügen, welche, nach ihrem Austritt aus den Bündeln des *Sphincter externus*, mit der Bindesubstanz in dem Fett und selbst mit der äussern Haut in Zusammenhang treten. Sie stellen grösstentheils nur die Ueberreste der Bindesubstanz, welche in der Längslage des Mastdarmes vorhanden ist, dar.

Besonders hervorzuheben ist noch die Beobachtung, dass in der unteren Abtheilung der Längsschichte des Mastdarmes sowohl, als auch in dem *Musc. recto-coccygeus* quergestreifte Muskelbündel in nicht geringer Zahl eingelagert sind. Ob dieselben die directen Fortsetzungen jener willkürlichen Muskeln, welche den Anus umgeben, darstellen, oder ob sie selbständige Muskeln in der *Tunica muscularis recti* sind, muss vorläufig dahingestellt bleiben. Sie nehmen dieselbe senkrechte Richtung ein, wie die Längsfasern des Mastdarmes.

In dem *Musc. recto-coccygeus*, welcher vom Steissbein ausgeht und in die Längsschichte des Mastdarmes ausstrahlt, habe ich vereinzelte Bündel quergestreifter Muskeln mit Sicherheit mikroskopisch nachweisen können.

2. Der unwillkürliche Muskel, der *Sphincter ani internus*, ist ähnlich durch Spalten in einzelne Bündel abgetheilt, wie der *Sphincter externus*, und dieselben werden auch von Zügen glatter Muskelfasern eingenommen.

Die Ringfaserlage ist an keiner Stelle des Mastdarmes so stark ent-

wickelt, wie an seinem Ende, wo sie den innern Schliessmuskel bildet. Wie in der ganzen Höhe des Rectums die Ringfasern grobbündelartig von einander abgegrenzt sind, so zeigen sich auch die Fasern am *Sphincter ani internus* in Gruppen abgetheilt und zwischen dieselben begeben sich die Fortsetzungen der *Muscularis mucosae*, welche sich, wie schon von Kohlrausch erkannt worden ist, am Ende des Mastdarmes durch eine bedeutende Mächtigkeit auszeichnet. Kohlrausch sprach von einem *Sustentator tunicae mucosae*, von einem Unterstützer des Rectums, welcher aus senkrecht angeordneten Fasern gebildet sei. Von dieser von Henle *Muscularis mucosae* bezeichneten Schichte begeben sich auch Lamellen zwischen die Bündel des inneren *Sphincter*, durchziehen dieselben und bilden nach ihrem Austritt noch schärfer ausgesprochene Schlingen um die Bündel des *Sphincter internus*, als jene um die des *Sphincter externus*. Diese Beziehung der *Muscularis mucosae* zum inneren Afterschliesser bedingt auch eine Abhängigkeit der Function beider von einander. — Der *Sphincter ani tertius* wurde in den letzten Jahren vielfach besprochen. Es wurde, wie dies schon Velpeau, Nélaton, Hyrtl u. A. beschrieben hatten, wiederholt gezeigt, dass etwa 8 Cm. vom Anus entfernt eine Verstärkung der Ringmuskeln des Mastdarmes, wenn auch nicht constant, vorhanden ist, der man die Aufgabe zuschrieb, den Koth oberhalb dieser Stelle zurückzuhalten.

Bezüglich der Schleimhaut des Mastdarmes muss noch hervorgehoben werden, dass neben den verstreichbaren Falten eine nicht constante *Plica transversalis recti* zugegen ist. Dieselbe kann eben so wenig verstreichen, als die senkrechten Leisten — *Columnae recti Morgagni* — welche von dem After aus emporsteigen und kleine Gruben — *Sinus Morgagni* — zwischen sich einschliessen. Die *Columnae recti* sind hervorgerufen durch stärkere Ausbildung einzelner senkrechter Züge der *Muscularis mucosae*.

Von besonderem Interesse sind noch einzelne Anordnungen der *Pars analis*, welche sowohl die Schleimhaut, als auch die Cutis betreffen.

In der Umgebung des Afters ist eine mächtige Platten-Epithelschichte angebracht, welche die zahlreichen Papillen deckt. Dieselbe setzt sich noch eine Strecke weit gegen die papillen- und haarfreie Schleimhaut hin fort und findet ihre Grenze an den starken Ausbuchtungen, die als *Lacunae Morgagni* oben erwähnt wurden. Diese Sinus sind sämmtlich von einem Cylinderepithel ausgekleidet, in dessen Nähe nach aufwärts eine Drüsengruppe sich anreiht, deren Bläschen grösser sind als die übrigen Lieberkühn'schen Drüsen des Mastdarmes. Sie stehen schief mit den Mündungen nach aufwärts gerichtet und weniger regelmässig als die blinddarmförmigen

Schläuche. Dieser Kranz von Drüsen bildet den Abschluss des Secretionsapparates der Mastdarmschleimhaut. Vorläufig sollen sie als Analdrüsen bezeichnet werden; jedenfalls aber verdienen sie eine noch genauere Untersuchung, als man bisher an denselben ausgeführt hat.

An der äussern Haut des Afters zeichnen sich sowohl die Schweissdrüsen als auch die Haarbalgdrüsen durch ungewöhnliche Grösse aus. Die ersteren bilden umfangreiche *Acini* um die Haarwurzeln und die letzteren zeigen sehr weite Gänge mit hohem Epithel und engem Lumen. Sie erinnern vollständig an die grossen Schweissdrüsen der Achselhöhle.

Die Gefässe und Nerven der Beckeneingeweide.

Die arteriellen und venösen Gefässe, welche an den Beckenorganen ihre Verbreitung finden, weichen insofern von einander ab, als die Bahnen der ersteren sehr spärlich, die der letzteren in Folge vielfacher netzartiger Verbindungen sehr zahlreich sind. Die Venen sind mit nur wenigen Klappen versehen und ihre Wurzeln stehen sowohl an den Beckenorganen, als auch an den Beckenwänden in vielfacher Beziehung zu der Pfortader und man kann an mehreren Stellen keine capillaren Grenzen bezeichnen, wo der Blutstrom nach der unteren Hohlvene oder nach der Pfortader gelangt.

Verschieden zeigen sich auch die Gefässe innerhalb der Beckenhöhle je nach dem Geschlecht; denn alle Schlagadern der inneren Genitalien sind beim Weibe stärker ausgebildet als beim Manne; umgekehrt verhalten sich jene Stromgebiete der *Art. pudenda communis*, welche an den äusseren Genitalien vorhanden sind; die Rückenschlagadern des Penis müssen starke und jene der Clitoris können schwache Blutbahnen darstellen.

Von der *Art. hypogastrica* gehen fast alle secundären Bahnen aus, in denen das Blut nach den Beckeneingeweiden strömt. Nur der Mastdarm erhält seine grösste Blutquantität von der *Aorta abdominalis resp.* von ihrer unteren Gekröspulsader.

Beim Manne und Weibe gelangt von der *Art. hypogastrica* aus die *Art. umbilicalis* nach dem Nabelring, und während sie unten an der Seitenwand der Beckenhöhle hinzieht, gelangen von ihr aus eine Anzahl Zweige zur Harnblase. Die *Art. vesicalis inferior, media* und *superior* gehen, gedeckt vom Bauchfell, seitlich zur Harnblase, wo sie durch ihre Vereinigung mit einander und mit den gleichnamigen der andern Seite zunächst gröbere arterielle Netze in der *Muscularis vesicae* bilden, die ihre Zweige durch diese hindurch zur Submucosa und schliesslich zur Schleim-

haut senden. Von der unteren Harnblasenschlagader begibt sich die *Art. spermatica deferentialis* zum Samenbläschen, dem Ende des *Vas deferens* und der *Prostata*. Ihre Stärke ist im Verhältniss zur Grösse der Prostata und der Samenbläschen gering.

Zum Mastdarme geht die *Art. haemorrhoidalis superior* als stark entwickeltes Gefäss. Dasselbe tritt, nachdem es an dem *Sromanum* sich verbreitet hat, allmählich an die hintere Seite des Mastdarmes und umgreift denselben mit seinen gabelförmig sich theilenden Zweigen bis zum Anus herab. Sowohl die *Art. haemorrhoidalis media,* als auch die *Art. haemorrhoidalis inferior* sind im Vergleich zur obern Mastdarmschlagader nur schwache Aestchen. Geht eine *Art. haemorrhoidalis media* von dem Endtheil der *Art. sacralis media* zum Mastdarm, so betheiliget diese sich an der gemeinsamen capillaren Netzbildung in der *Muscularis* und der Schleimhaut des Rectums.

Die Schlagadern der weiblichen Beckenhöhle stammen aus drei grösseren Aesten ab, denn neben den starken Gefässen von der *Art. hypogastrica* stammt die *Art. ovarica* von der *Aorta abdominalis* und die *Art. haemorrhoidalis* von der *Mesenterica inferior.*

Die stärkste ist die *Art. uterina.* Sie geht aus dem vordern Ast der Hypogastrica hervor und zieht zunächst an der seitlichen Beckenwand, gedeckt vom Bauchfell, nach abwärts, um in einem nach unten convexen Bogen den *Cervix uteri* zu erreichen. Von diesem aus steigt sie lateralwärts am Uterus in starken Schlängelungen empor, schickt Aeste in die Uterussubstanz hinein und endet mit ansehnlichen Zweigen im Eileiter — *Ramus tubarius* — und Eierstocke — *Ramus ovarii* —. Der letztere geht makroskopische Anastomosen mit der eigentlichen Eierstockschlagader — *Art. spermatica s. ovarica* ein.

Die beiden langgestreckten Eierstocksarterien, die Analoga der *Arteriae spermaticae* des Mannes, stammen von der *Aorta abdominalis* und nachdem sie, gedeckt vom Bauchfell, in der Beckenhöhle angekommen sind, treten sie lateralwärts und hinten in die weibliche Zeugungsdrüse ein. Da die *Art. ovarica* mit der *Uterina* Anastomosen der Art eingeht, dass man schwer bestimmen kann, von welcher Bahn die Zweige abstammen, so erscheint es als eine ganz willkürliche Annahme von einer *Art. uterina aortica* zu sprechen.

Bei der Ausdehnung des Uterus während der Schwangerschaft bilden sich sowohl die *Arteriae uterinae* als ihre Nebenäste: die *Arteriae vaginales,* welche an den Seitenwänden der Scheide nach abwärts verlaufen und ihre Aeste zu der Vaginalwand abgeben, als auch die *Arteriae ovaricae*, gleich

stark aus. Alle genannten Gefässe stellen ein anastomosirendes Gefässnetz von bedeutender Stärke an den inneren Genitalien dar. Sämmtliche Zweige auf beiden Seiten können von einem Gefäss aus zur Füllung gebracht werden.

Die Venen innerhalb der Beckenhöhle bilden in Folge ihrer Weite, grösseren Zahl und gegenseitigen vielfachen Verbindungen ein ungewöhnlich starkes Netz, das beim Weibe während der Schwangerschaft an sämmtlichen innern Genitalien eine hochgradige Entwickelung erfährt. In besonderem Grade weit und zahlreich zeigen sich an dem Ende der Schwangerschaft die Venen der Gebärmutter, des *Bulbus vestibuli* und der grossen Schamlippen, also an allen jenen Stellen, an welchen die Venen auch unter normalen Verhältnissen vorherrschend sind.

Beim Manne entwickelt sich um die Harnblase herum ein *Plexus venosus*, in welchen die Venen des *Dorsum penis* einmünden. Die starken Venennetze nehmen innerhalb des Beckens ihren Zug seitlich an der *Fascia pelvis* gegen die *Articulatio sacro-iliaca* hin, wo sie als *Plexus hypogastricus* emporsteigen und nach Aufnahme der seitlichen Kreuzbein- und übrigen Venen am Boden der Beckenhöhle die *Vena hypogastrica* bilden, welche im Verein mit der *Iliaca externa* die *Vena iliaca communis* darstellt.

Hat der Uterus am Ende der Schwangerschaft seine volle Ausdehnung erlangt, so ändern die grossen Venenstämme die Richtung ihres Verlaufes, indem dieselben sowohl vom lateralen Rande des Uterus, als auch von dem in der Bauchhöhle gelagerten Eierstock aus ihre Bahn nach abwärts nehmen. Während die Venenstämme des schwangeren Uterus, anfänglich gedeckt von dem runden Mutterbande, nach unten zunächst gegen die Region der *Articulatio sacro-iliaca* verlaufen, biegt sich die *Vena ovarica* von hier aus im Bogen gegen die hintere Bauchwand, wo die rechte in die untere Hohlvene, die linke in die *Vena renalis sinistra* mündet.

Von den Lymphgefässen der Beckenhöhle werden die einzelnen Bahnen von manchen Anatomen genau beschrieben und auch abgebildet. Die der einzelnen Organe sind jedoch zur Zeit sehr ungenügend erforscht. Dass der Lymphgefässreichthum innerhalb der kleinen Beckenhöhle bedeutend ist, geht aus der nicht geringen Zahl von Lymphdrüsen hervor, welche sowohl in der Dammgegend, als auch in der Umgebung der verschiedenen Beckenorgane leicht darzustellen sind. Auch können die Lymphbahnen der schwangern Gebärmutter bei pathologischen Vorgängen leicht gesehen werden. Hier sind sie allerwärts als Netze, aus sehr weiten dünnwandigen Gefässen bestehend, erkannt worden. Sie fliessen ebenso wie die Venen lateralwärts am Uterus zusammen und begeben sich in die *Glandulae hypogastricae* und *Glandulae lumbales*.

Die Nerven der Beckenorgane.

Die Nerven der Beckenorgane stammen von dem Rückenmarke und dem *Nerv. sympathicus* ab. Die Rückenmarksnerven, welche sich schon in der Lumbalgegend zu den Bahnen des Sympathicus gesellen, wurden sowohl durch die anatomische Untersuchung, als auch mit Hilfe des physiologischen Experimentes als „Nerven der Beckenorgane" erkannt. Die anatomische Untersuchung der *Rami communicantes* zwischen dem sympathischen Lendenstrang und den spinalen Lumbalnerven lässt keinen Zweifel darüber bestehen, dass in denselben Rückenmarksnerven eingeschlossen sind, welche sich zu den peripherischen Bahnen des Sympathicus begeben. Beim Kaninchen hat Budge in dem Lumbaltheil des Rückenmarkes das *Centrum genito-spinale* nachgewiesen, und bei demselben Thiere glaubt Masius in der Höhe des sechsten und siebenten Bauchwirbels ein *Centrum ano-spinale* gefunden zu haben. Auch die Harnblase empfängt ihre Bewegungsnerven aus den obern Lendennerven, denn die directen Reizungen dieser Nerven, welche *Gianuzzi* vornahm, ergaben Zusammenziehungen der Harnblase.

Ob die den Uterus erregenden Nerven schon aus den Lumbalnerven herstammen und mit dem Sympathicus nach abwärts gelangen, oder ob die Sacralnerven die motorischen Zweige für die Gebärmutter entsenden, darüber sind die Meinungen zur Zeit noch getheilt. Während Kehrer und Spiegelberg auf Grund experimenteller Studien die letztere Ansicht vertreten, wollen Frankenhäuser und Obernier die motorischen Nerven des Uterus vom Lendenmark zum *Nerv. sympathicus* und von diesem zum Uterus experimentell verfolgt haben.

Die sympathischen Nerven steigen an der *Aorta* und an der *Arteria mesenterica inferior* als *Plexus hypogastricus superior* gegen den Mastdarm und die Genitalien herab, und an diesen angekommen, findet eine Vermehrung durch neu hinzutretende spinale und sympathische Elemente statt, wodurch jenes Geflecht entsteht, das unter dem Namen *Plexus hypogastricus inferior* bekannt ist. Es folgen demnach die Hauptnervenbahnen in der Beckenhöhle vorwiegend den arteriellen Gefässen: einzelne Züge derselben nehmen jedoch anfänglich einen selbständigen Verlauf und gesellen sich erst in den Organen zu den Blutgefässen.

Von dem *Plexus aorticus* begibt sich ein Geflecht zur *Art. ovarica* und folgt dieser zum Eierstock und den Tuben. Dasselbe stellt den *Plexus spermaticus internus* dar. Es bildet die eine Nervenbahn der innern Geschlechtsorgane; die andere, der *Plexus hypogastricus inferior*, begibt sich

aus dem Beckenstrang des Sympathicus und der Sacralnerven zu dem aus der Bauchhöhle herunterziehenden Netze. In diesem Geflecht sind sowohl in der Beckenhöhle, als auch höher oben im *Plexus hypogastricus superior* zahlreiche Ganglien eingelagert, und *Frankenhäuser* nennt das *Ganglion mesenteric. inferius* als das wichtigste Centrum für die Contractionen der Gebärmutter.

Jene weissen Nerven, welche aus dem *Plexus sacralis* hervorgehen und sich dem Beckengeflecht beigesellen, betrachtet Frankenhäuser als „Hemmungsnerven" des Uterus, eine Ansicht, welche von Spiegelberg und Anderen bekämpft wird. Hat zwischen den sympathischen und Rückenmarksnerven ein gegenseitiger Austausch stattgefunden, so strahlen die einzelnen plexusartig angeordneten Bahnen nach den verschiedenen Organen aus und erhalten nach diesen ihre Namen.

Beim Manne ist der *Plexus vesicalis* und *Plexus prostaticus* mässig stark entwickelt. Während man die sympathischen Nerven früher in der *Regio prostatica* endigen liess, hat J. Müller den Nachweis geliefert, dass eine Anzahl *Nervi cavernosi minores* und ein *Nervus cavernosus major* unter den *Arcus pubis* sich gegen den Rücken des Penis hin fortsetzt und ein Geflecht auf demselben, wesentlich für den cavernösen Körper bestimmt, bilden. Von dem *Plexus vesico-prostaticus* gelangen Zweige zur Samenblase und zum *Vas deferens*. Dieselben steigen längs des letzteren in der kleinen Beckenhöhle empor und erreichen den *Plexus spermaticus* in dem *Canalis inguinalis*.

Aehnliche Anordnungen auf dem Rücken der Clitoris wurden von Valentin beschrieben. Hier treten zahlreiche sympathische und spinale Zweige auf, deren näheres Verhalten oben schon Erwähnung fand.

Das Verhalten des *Plexus haemorrhoidalis* ist bei beiden Geschlechtern übereinstimmend.

Der *Plexus utero-vaginalis* stellt ein starkes Nervennetz dar, welches im Allgemeinen in seinem peripherischen Verlauf der Uterus- und Scheidenschlagader folgt. An der Oberfläche der Gebärmutter sind allseitig Ganglien in die Nerven eingelagert. Vereinzelt treten sie an der vorderen und hinteren Gebärmutterfläche, zahlreich an den Seitenwänden auf. Gegen den *Cervix uteri* dringen Nervenbündel in grosser Zahl vor und die einzelnen Fasern können sowohl hier, als auch an den übrigen Stellen in die Muskelsubstanz verfolgt werden. Ganglien konnten in der Tiefe der Uteruswand bis jetzt nicht nachgewiesen werden.

Ein grösseres plattes Ganglion (*Cervicalganglion* des Uterus) liegt oberhalb des *Fornix vaginae* an der hintern Seite des Uterus. Die

Mehrzahl der Uterusnerven durchsetzt zunächst dieses Ganglion und von ihm aus ziehen dann erst die einzelnen Zweige an dem Seitenrande der Gebärmutter empor. Die Zahl der direct aus dem *Plexus hypogastricus* zum Uterus gelangenden Nerven ist verhältnissmässig gering. Zu dem Uterus vermochte Valentin weniger Sacralnerven zu verfolgen, als zur Scheide, besonders zu deren vorderer Wand.

ANHANG.

Die Herausnahme der Harn- und Geschlechtsorgane.

Die Exenteration der Harn- und Geschlechtsorgane kann in sehr verschiedener Weise vollzogen werden. Sollen alle Gebilde innerhalb der Beckenhöhle im Zusammenhang untersucht werden, so ist ihre Herausnahme in ganz anderer Weise zu handhaben, als wenn es sich nur um Prüfung eines einzelnen normalen oder krankhaft veränderten Organes handelt. In dem letzteren Falle ist eine kunstgerechte Herausnahme sämmtlicher Eingeweide des Beckens überflüssig und es wird sich dann z. B. nur um Abschneidung eines Eierstockes, Herausnahme eines Hodens oder um Abtragung der Gebärmutter am *Fornix vaginae* etc. handeln, Operationen, welche von jeder, auch der ungeübtesten Hand, ausführbar sind. Ganz anders liegt die Aufgabe, wenn es sich darum handelt, eine grosse Zahl sehr wichtiger physiologischer oder pathologischer Veränderungen an den Organen der Beckenhöhle, besonders an den männlichen und weiblichen Genitalien, unversehrt und klar übersehen zu wollen. In diesem Falle ist eine sehr grosse Uebung für die Herausnahme der Beckenorgane erforderlich. Dieselbe bietet so mancherlei Schwierigkeiten dar, welche sich in den übrigen Körperhöhlen, deren Wände bei Entfernung der Organe theilweise abgetragen werden können, nicht vorfinden.

a. Die Herausnahme der männlichen Harn- und Geschlechtsorgane.

Ist die Bauchhöhle eröffnet und sind die Baucheingeweide mit Ausnahme der Nieren und der Nebennieren entfernt und untersucht, so fasst man mit der linken Hand zunächst die rechte Niere, schält dieselbe in Verbindung mit der Nebenniere aus ihrer *Capsula adiposa* heraus, trennt sie von ihren Gefässen und präparirt dann den Harnleiter, indem man das in der linken Hand befindliche Organ stark anzieht, von der Lumbalgegend an bis gegen die *Articulatio sacro-iliaca* hin los. Hat man die rechte Niere wieder in ihre Lage gebracht, so trennt man auch die linke in gleicher Weise, wie die rechte, und bringt dieselbe dann wieder in die linke Lumbalregion. (Handelt es sich nur um eine Untersuchung der Niere, so wird dieselbe aus der Fettkapsel herausgeschält und sowohl von ihren Gefässen, als auch von dem Ureter abgeschnitten.) Bevor die Gebilde von den Beckenwänden getrennt werden, müssen die Hoden und Samenstränge gegen die grosse Beckenhöhle hin lospräparirt sein.

Drängt man dann die Beine auseinander und umgreift mit der linken Hand den Hodensack von rückwärts, so kann man in die vor dem Hoden und dem Samenstrang gespannte Haut einen langen senkrechten Schnitt führen und dann den Hoden selbst fest fassen und, nach Verlängerung des Schnittes bis zum äusseren Leistenring, denselben mit dem Samenstrang, soweit der vorhin erwähnte Hautschnitt ausgeführt ist, heraus-

präpariren. Dann wird der Leistenkanal gegen die Mittellinie des Bauches hin mittelst eines Horizontalschnittes gespalten und der Samenstrang bei starker Anspannung bis gegen den innern Leistenring mehr herausgezogen, als geschnitten. Hat man die *Vasa spermatica* in der *Fossa iliaca* quer getrennt und das *Vas deferens* bis zum Eingang der kleinen Beckenhöhle frei gemacht, so legt man den rechten Hoden zur rechten Niere und den linken, nachdem er ähnlich behandelt ist, wie der anderseitige, zur linken Niere.

Jetzt umgreift man die Harn- und Samenleiter der Art, dass auch das Bauchfell an dem Beckeneingang sich stark anspannt und dringt mit bogenförmigen Schnitten in dem lockeren Gewebe, welches das Bauchfell, die Harnblase und den Mastdarm an die Beckenwände befestigt, nach abwärts bis zur *Fascia pelvis*. Hält man sich bei diesem Vordringen nicht allzu nahe an die Beckenwände, so kann diese Operation ohne starke Blutung aus den Venenplexus leicht vollzogen werden.

Jetzt erst kann die Schnittführung an der Peripherie der Dammgegend stattfinden. Indem man den Penis mit der linken Hand stark nach abwärts und hinten zieht, macht man von rechts nach links einen kräftigen Bogenschnitt oberhalb des behaarten Theiles durch den *Mons veneris*, dringt gegen den *Arcus pubis* vor und nähert sich den Anheftungsstellen der *Corpora cavernosa penis*.

Ist der vorhin erwähnte Schnitt an der lateralen Grenze des Beckenausganges bis gegen die Steissbeinspitze verlängert und sind die beiden Schnitte hier vereinigt, so durchtrennt man die starke Schichte des Fettes bis zu den Dammmuskeln, sticht das Messer, mit der Spitze nach oben und hinten gerichtet, unter dem *Arcus pubis* durch und dringt von hier aus auf beiden Seiten in sägenden Zügen mit dem Messer bis gegen die Steissbeinspitze. Hiebei sind sowohl die Dammmuskeln als auch die Damm- und Beckenfascien zu durchschneiden, und wenn ein genügend grosser Spielraum unterhalb des Schambogens gewonnen ist, so drängt man ein Organ nach dem anderen durch die Beckenhöhle nach abwärts und hat dann nur noch die Steissbeinkrümmung des Mastdarmes von ihrer Nachbarschaft mit Hilfe einiger Schnitte frei zu machen.

b. Die Herausnahme der weiblichen Harn- und Geschlechtsorgane.

Die Exenteration der weiblichen Beckenorgane macht nur in einigen Beziehungen Modificationen von jener der männlichen erforderlich. Die Section der weiblichen Beckenhöhle ist einfacher und in Folge der grösseren Weite des weiblichen Beckens auch leichter ausführbar.

Die Abweichung von der Herausnahme der männlichen Harn- und Geschlechtsorgane besteht nur darin, dass die runden Mutterbänder mit dem Bauchfell einfach an dem inneren Leistenring abgeschnitten und dieselben dann ebenso behandelt werden, wie die *Vasa deferentia*, d. h. sie müssen im Verein mit den Harnleitern und dem zu spannenden Bauchfell von den Beckenwänden losgelöst werden. An der Dammgegend wird die Operation auch dadurch einfacher, dass man einen einfachen Bogenschnitt vor den Schamlippen durch den *Mons veneris* ausführt und von hier aus gegen die Anheftungsstellen der *Corpora cavernosa clitoridis* vordringt; nachdem diese von den Knochen getrennt sind, weicht das weitere Verfahren von jenem, wie es für die männlichen Beckenorgane angegeben wurde, nicht ab.

Während der Exenteration der weiblichen Geschlechtsorgane hat man besonders darauf zu achten, dass weder die Eierstöcke noch der Uterus unter den Fingern starken Druck erfahren.

VIERTE ABTHEILUNG.

(ZWEITE HÄLFTE.)

DIE UNTERE EXTREMITÄT.

In der unteren Extremität sind die einzelnen Abschnitte in analoger Weise mit einander vereinigt, wie in der oberen; nur ist jene zu einem festen Tragapparat, einer gegliederten Säule umgewandelt, welche in Hinsicht auf ihre Leistungsfähigkeit weit hinter der des Armes zurücksteht, in ihrer lokomotorischen Bedeutung aber von dem Arme nicht ersetzt werden könnte.

Sollte der Mensch seine Ortsbewegungen nur mit den beiden unteren Extremitäten ausführen, so mussten die einzelnen Abschnitte derselben andere anatomische Einrichtungen erhalten, als jene an den Armen. So finden wir denn auch, dass die Anordnung der Knochen, der Gelenke und der Muskeln an den unteren Extremitäten eigenartig auftritt; auch der Grad ihrer Ausbildung ist bedeutender als am Arm. Von grosser Bedeutung erscheint die Thatsache, dass die einzelnen Abschnitte des Beins ein anderes Längenverhältniss zu einander haben, sowie auch die ganze untere Extremität ein anderes Längenverhältniss zum ganzen Körper zeigt, als der Arm. Kurz, eine Summe von Eigenthümlichkeiten, deren Besprechung der descriptiven Anatomie zufällt, beschränkt die Leistungsfähigkeit der unteren Extremität und gestaltet dieselbe zu einer beweglichen und doch festen Säule um. Der Fuss ist zu einer gewölbten elastischen Platte geformt, an der die Endglieder, die Zehen, sich zu federnden kurzen Apparaten und die Fusswurzel zu einem starken, aber elastischen Gewölbe, vorwiegend zum Tragen der Körperlast geeignet, gestaltet haben.

Für die topographisch-anatomische Betrachtung des Beines müssen ähnliche Eintheilungen gemacht werden, wie am Arme. Da die Gelenkregionen eine besondere, theils künstliche Abgrenzung erforderlich machen, so werden der Reihenfolge nach besprochen die Regionen 1) des Hüftgelenkes, 2) des Oberschenkels, 3) des Kniegelenkes, 4) des Unterschenkels und 5) des Fusses.

Wiederholt muss darauf hingewiesen werden, dass hiebei nicht alle einzelnen Gebilde so erörtert werden können, wie diess in der systematischen Anatomie üblich ist.

Ausdehnung des grossen Gesässmuskels erscheint sie minder stark ausgebildet, als an dem *Musc. glutaeus medius*, wo sie als *Fascia glutaea media* den Bündeln dieses Muskels zum Ursprung dient. An der *Crista ossis ilei* und dem Kreuzbein steht sie mit dem Knochen in fester Verbindung, dagegen geht sie an der Dammgegend in die *Fascia perinei superficialis* über.

Der oberflächlichste und ausgedehnteste Muskel des Gesässes ist der *Glutaeus maximus*. Hat derselbe von der hinteren Hälfte des *Labium externum cristae ossis ilei*, der hintern Kreuz- und Steissbeinfläche, sowie von dem *Lig. tuberoso-sacrum* seinen Ursprung genommen, so zieht er schief über die laterale Seite des Beckens, den *Tuber ischii* und den grossen Trochanter deckend, nach aussen und abwärts und heftet sich mit dem unteren Theil seiner platten Sehne oben an der *Tuberoritas femoris* der *Linea aspera* fest. Ein ansehnlicher Abschnitt seiner Sehne geht direct in die *Fascia lata* über und so wirkt er auf den Oberschenkel als Auswärtsroller und als Beuger und auf die Schenkelbinde als Spanner ein. Ist der grosse Gesässmuskel zurückgenommen, so tritt ein ziemlich weiter Schleimbeutel auf, welcher sich zwischen seine Sehne und den grossen Trochanter einschiebt.

Der weiter nach vorn reichende *Glutaeus medius* entsteht als doppelt gefiederter Muskel von der Aussenfläche des Darmbeines, den Raum zwischen der *Crista ilei* bis zur *Linea arcuata externa* einnehmend, und soweit der grosse Gesässmuskel den mittleren nicht deckt, von der Innenfläche der *Fascia glutaea media* selbst. Die Stärke dieser Fascie ist die Folge des Muskelursprunges von derselben. Die Sehne des mittleren Gesässmuskels umgreift die Spitze des grossen Rollhügels, und der Muskel wirkt daher vorwiegend als *Abductor femoris*.

Der *Musc. glutaeus minimus* wird fast vollständig von dem mittleren Gesässmuskel gedeckt. Er geht von der äusseren Fläche des Darmbeines aus und nimmt den Raum unterhalb der *Linea arcuata externa*, vom vorderen Rande des genannten Knochens bis zum grossen Hüftloch reichend, ein. Convergirend treten seine Fasern zu einer platten Sehne zusammen, welche sich vorn und oben an dem grossen Rollhügel festsetzt und ebenfalls abducirend auf den Oberschenkel einwirkt. (In der Tafel III—VI der Abtheilung I und II sind an den Sagittal- und Frontalschnitten die Gesässmuskeln dargestellt.) Die Gruppe der kleinen Muskeln, welche von den *Musc. glutaei* gedeckt werden, geht, dicht an dem Knochen und auf dem Hüftgelenk aufliegend, gegen das obere Ende des Oberschenkels und wirkt auf diesen auswärtsrollend ein. Ferner gehört hieher der *Musc. pyriformis*, welcher mit seinem etwas abgeplatteten Muskelbauch aus dem grossen Hüftloch hervortritt und mit seiner langen Sehne, auf der hinteren

Fläche der Hüftgelenkkapsel aufliegend, die Spitze des grossen Rollhügels zwischen den Anheftungsstellen der beiden Gesässmuskeln erreicht.

Aus dem kleinen Hüftloch geht in fast horizontaler Richtung der *Musc. obturator internus* hervor. Er verstärkt sich an der Aussenfläche des Sitzbeines durch zwei kleine Köpfe, den *Musc. gemellus superior* und *inferior*, welche sich mit ihm zu einer platten Sehne vereinigen. Dieselbe setzt sich im oberen Abschnitt der *Fossa trochanterica* fest. Der innere Hüftlochmuskel wirkt im Verein mit den beiden *Musculi gemelli* ebenso auswärts rollend auf den Oberschenkel ein, wie der Pyriformis und der *Quadratus femoris*. Der letztere ist zwischen der lateralen Fläche des *Tuber ischii* und der *Linea intertrochanterica posterior* des Oberschenkels angebracht. Da das Sitzbein den festen Punkt zum Oberschenkel darstellt, so muss dieser Muskel den letzteren bewegen, d. h. denselben nach auswärts um seine senkrechte Axe drehen.

Auch der *Musc. obturator externus* gesellt sich dieser eben angeführten Muskelgruppe bei, indem er von der Aussenseite der *Membrana obturaria* und der Umrahmung des verstopften Loches seinen Ursprung nimmt und dem Hüftgelenk unten und hinten angeschmiegt nach aussen und oben steigt, um in der *Fossa trochanterica* Anheftung zu finden. Der äussere Hüftlochmuskel unterstützt die Wirkung der vorhin erwähnten Muskelgruppe und es ist selbstverständlich, dass alle zusammen eine Bewegung des Beckens zur Folge haben, wenn der Oberschenkel den fixen Punkt bildet.

Die ganze Gesässmuskulatur wird innervirt von jenen Nervenstämmen, welche vom *Plexus lumbo-sacralis* ausgehen und durch das grosse Hüftloch die Beckenhöhle verlassen. Mit den kleineren Nervenstämmen für die Haut des Oberschenkels und eines Abschnittes der Gesäss- und der Dammgegend gelangt auch der *Nervus ischiadicus* unterhalb des Musc. pyriformis aus der Beckenhöhle in die Gesässgegend. In der Regel nimmt der grosse Hüftlochnerv unter und vor dem genannten Muskel seine Lage; er durchbricht aber auch zuweilen so den *Pyriformis*, dass dieser in zwei Muskelparthien zerfällt. Von dem grossen Hüftloch an wird er zwischen den kleinen Rollmuskeln vorn und dem *Glutaeus maximus* rückwärts eingeschlossen und etwas tiefer innen vom *Tuber ischii* und aussen vom *Trochanter major* begrenzt. Uebt man in der Gesässfurche zwischen dem Oberschenkel und dem Sitzknorren einen starken Druck aus, so kann der *Nervus ischiadicus* etwas comprimirt werden.

Der *Nerv. glutaeus superior* begibt sich oberhalb des *Musc. pyriformis*, der Umrandung des grossen Hüftloches nahe liegend, zwischen den *Glutaeus medius* und *minimus* und tritt mit seinen Zweigen an verschiedenen

Stellen in die Innenfläche der ersteren und die Aussenfläche des letzteren Muskels ein. Ein langes Aestchen durchbricht den *Musc. glutaeus medius* und gelangt zum *Tensor fasciae latae.*

Da diese Nervenzweige tief zwischen den angeführten Muskeln gelagert sind, so entziehen sie sich in der Regel der directen Reizung. Nur bei einem fettarmen Manne hat v. Ziemssen über und hinter dem grossen Rollhügel den *Musc. glutaeus medius* zur Contraction gebracht.

Der *Nerv. glutaeus inferior,* welcher unter dem Pyriformis durch das grosse Hüftloch nach aussen tritt, ist ein gemischter Nerv. Er führt motorische Zweige für den *Musc. glutaeus maximus*, welche in dessen Innenfläche an verschiedenen Stellen eintreten, und sensible für die Gesäss- und Dammgegend, sowie für die hintere Fläche des ganzen Oberschenkels. Die motorischen Aeste für den *Glutaeus maximus* sind wegen der bedeutenden Dicke dieses Muskels für den faradischen Strom unzugänglich. Nur die unteren Muskeläste sollen zuweilen an der Gesässfurche erreichbar sein. Neben kleinen Fäden der Gesässnerven für die Knochen und das Gelenk geht vom *Nerv. ischiadicus* der motorische Rollmuskelnerv aus und begibt sich, dicht auf dem Knochen aufliegend, zu den beiden *Musculi gemelli* und dem *quadratus femoris.*

Die sensiblen Zweige der Gesässgegend gelangen, gedeckt von dem *Glutaeus maximus,* gegen dessen unteren Rand, um an den erwähnten Regionen als *Nervi clunium inferiores, Rami perinei* und *Nervus cutaneus femoris posterior superior* ihre Verbreitung zu finden.

Der *Nervus pudendus communis* kommt an der *Regio glutaea* nur soweit in Betracht, als er durch das grosse Hüftloch, dem Knochen anliegend, heraus und zum kleinen wieder hinein zur Dammgegend sich begibt.

Die Gefässe der Gesässgegend.

Die tiefen Arterien und Venen der Gesässgegend sind starke Zweige des *Ramus posterior* der *Art.* und *Vena hypogastrica,* welche von der grossen Beckenhöhle aus durch das grosse Hüftloch nach aussen treten und den Kreislauf in der Muskulatur der *Regio glutaea* vorwiegend vermitteln.

Die *Art. glutaea superior* geht in Begleitung des gleichnamigen Nervenstammes oberhalb des birnförmigen Muskels aus dem Beckenraum hervor und verbreitet sich im *Musc. glutaeus medius* und *minimus,* anastomosirend mit der *Circumflexa femoris externa* aus der *Art. cruralis.* Die *Vena glutaea superior,* welche gewöhnlich doppelt und an einzelnen Stellen selbst dreifach mit ihren Aesten die Schlagader umgibt, weicht in

Ende des grossen Netzes ihre Lage haben und sich daher in der Umgebung der grossen Schenkelgefässe als Hernien herausdrängen können, muss das Interesse des Arztes besonders in Anspruch nehmen; denn nicht nur die Lage der grossen Gefässe zu einander und zu den Muskeln, sondern auch ihr Verhältniss zum Schenkelring und zu den in diesen sich vorlagernden Eingeweiden, welche operative Eingriffe erforderlich machen, setzen eine genaue Kenntniss der Topographie der *Fossa subinguinalis* voraus.

Eine scharfe Begrenzung der Unterleistengegend ist nur gegen die Vorderfläche des Bauches an dem Poupart'schen Bande gegeben. Sowohl nach unten hin, als auch nach ein- und auswärts geht die genannte Gegend unbestimmt in die angrenzenden Gebiete über. Wollte man auch die in der Tiefe befindlichen Muskeln, nach denen die Gegend den Namen *Fossa ileo-pectinea* führt, als Umrahmung derselben innen und aussen gelten lassen, so könnten diese Muskeln doch keine Anhaltspunkte für die Lage der oberflächlichen Schichten abgeben und desshalb kann die Unterleistengegend als das obere Drittel der vorderen Oberschenkelfläche betrachtet werden.

Dringt man in dieser Gegend von der Oberfläche aus nach der Tiefe vor, so können die verschiedenen Gebilde in drei Hauptschichten zusammengefasst werden:

a) die superficiellen Lagen,

b) die *Fascia lata* mit der *Fossa ovalis* und

c) die Muskeln, Nerven und Gefässe mit Berücksichtigung der Schenkelbrüche.

a) Die oberflächlichen Schichten der *Fossa subinguinalis*.

Zu den oberflächlichen Schichten dieser Gegend sind, neben der Haut und dem subcutanen Fettlager, die *Fascia superficialis femoris*, das Fettlager unter derselben mit den Lymphgefässen, alle kleineren Arterien und Venen und die *Vena saphena magna* zu rechnen.

Die äussere theilweise behaarte Haut erscheint dünn und lässt die subcutanen Venennetze durchschimmern. Sie ist nach Hyrtls Angabe in querer Richtung stärker gespannt, als in senkrechter, wesshalb eine senkrechte Verletzung eine stärker klaffende Wunde hervorruft, als eine frontale. Ist die Unterhautfettschichte, welche in ihrer Dicke sehr wechselt, stark ausgebildet, so berühren sich schon bei mässiger Beugung die Oberschenkel und die vordere Bauchfläche der Art, dass tiefe Inguinalspalten entstehen, in welchen bei Neugebornen und sehr fetten Individuen

ihrem Verlauf von der letzteren nicht ab. Die *Arteria* und *Vena glutaea inferior* sind jene starken Gefässe, welche in der unteren Abtheilung des grossen Hüftloches in der Nähe des *Nerv. ischiadicus* ihre Lage haben. Die Schlagadern geben den kleinen Rollmuskeln, dem Hüftgelenk und dem *Musc. glutaeus maximus* die Zweige ab. Auch der *Nervus ischiadicus* erhält ansehnliche *Vasa nervorum* und zwischen den untersten Aesten der *Glutaea inferior* und der *Art. circumflexa femoris interna* sind einzelne starke Anastomosen vorhanden, welche es ermöglichen, dass bei einer Unterbindung der *Cruralis* am *Poupart*'schen Bande das Blut durch die *Hypogastrica* in die peripherischen Bahnen der *Art. femoralis* gelangt.

Die *Vena glutaea inferior* führt das Blut von dem ganzen Verbreitungsgebiet der gleichnamigen Schlagader nach der *Vena hypogastrica* innerhalb der Beckenhöhle zurück.

Dass mit diesen Blutbahnen einzelne Lymphgefässe verlaufen, ist um so wahrscheinlicher, als man zwischen den Muskeln wenige kleine Lymphdrüsen wahrnehmen kann. Wenn dieselben auch in mehreren anatomischen Atlanten abgebildet sind, so muss man doch annehmen, dass ihre Injection selten ausgeführt worden ist.

Neben den tiefen Gefässen und Nerven müssen noch die oberflächlichen, welche sich in der äusseren Haut der Gesässgegend verbreiten, besondere Erwähnung finden.

Die sensibeln *Nervi clunium superiores* sind nämlich Abkömmlinge der lateralen und hinteren Abdominalnerven, welche über den Darmbeinkamm nach der Gesässgegend herabziehen. Sie entsprechen ähnlich verlaufenden Arterien und Venen, die ebenfalls Zweige der Bauchwandgefässe sind. Auch einzelne Zweige von den *Rami posteriores* der Sakralnerven finden in dem medialen Abschnitt der Gesässgegend ihre Verzweigung. Was die *Nervi clunium superiores* anlangt, so muss darauf hingewiesen werden, dass dieselben von dem Brusttheil des Rückenmarkes abstammen und demnach, die Bauch- oder vielmehr die Lumbalgegend weit überschreitend, die Sensibilität bis zur Gesässgegend herab vermitteln.

2. Die Unterleistengegend — *Regio subinguinalis s. Fossa ileo — pectinea.*

(Siehe Abtheilung IV, Tafel III A und B und Tafel IV C.)

Die topographische Beziehung der Unterleistengegend zur *Fossa iliaca* der grossen Beckenhöhle, in welcher die Dünndarmschlingen und das untere

Stellen in die Innenfläche der ersteren und die Aussenfläche des letzteren Muskels ein. Ein langes Aestchen durchbricht den *Musc. glutaeus medius* und gelangt zum *Tensor fasciae latae.*

Da diese Nervenzweige tief zwischen den angeführten Muskeln gelagert sind, so entziehen sie sich in der Regel der directen Reizung. Nur bei einem fettarmen Manne hat v. Ziemssen über und hinter dem grossen Rollhügel den *Musc. glutaeus medius* zur Contraction gebracht.

Der *Nerv. glutaeus inferior,* welcher unter dem Pyriformis durch das grosse Hüftloch nach aussen tritt, ist ein gemischter Nerv. Er führt motorische Zweige für den *Musc. glutaeus maximus*, welche in dessen Innenfläche an verschiedenen Stellen eintreten, und sensible für die Gesäss- und Dammgegend, sowie für die hintere Fläche des ganzen Oberschenkels. Die motorischen Aeste für den *Glutaeus maximus* sind wegen der bedeutenden Dicke dieses Muskels für den faradischen Strom unzugänglich. Nur die unteren Muskeläste sollen zuweilen an der Gesässfurche erreichbar sein. Neben kleinen Fäden der Gesässnerven für die Knochen und das Gelenk geht vom *Nerv. ischiadicus* der motorische Rollmuskelnerv aus und begibt sich, dicht auf dem Knochen aufliegend, zu den beiden *Musculi gemelli* und dem *quadratus femoris.*

Die sensiblen Zweige der Gesässgegend gelangen, gedeckt von dem *Glutaeus maximus,* gegen dessen unteren Rand, um an den erwähnten Regionen als *Nervi clunium inferiores, Rami perinei* und *Nervus cutaneus femoris posterior superior* ihre Verbreitung zu finden.

Der *Nervus pudendus communis* kommt an der *Regio glutaea* nur soweit in Betracht, als er durch das grosse Hüftloch, dem Knochen anliegend, heraus und zum kleinen wieder hinein zur Dammgegend sich begibt.

Die Gefässe der Gesässgegend.

Die tiefen Arterien und Venen der Gesässgegend sind starke Zweige des *Ramus posterior* der *Art.* und *Vena hypogastrica,* welche von der grossen Beckenhöhle aus durch das grosse Hüftloch nach aussen treten und den Kreislauf in der Muskulatur der *Regio glutaea* vorwiegend vermitteln.

Die *Art. glutaea superior* geht in Begleitung des gleichnamigen Nervenstammes oberhalb des birnförmigen Muskels aus dem Beckenraum hervor und verbreitet sich im *Musc. glutaeus medius* und *minimus,* anastomosirend mit der *Circumflexa femoris externa* aus der *Art. cruralis.* Die *Vena glutaea superior,* welche gewöhnlich doppelt und an einzelnen Stellen selbst dreifach mit ihren Aesten die Schlagader umgibt, weicht in

Die Regio coxae.

Die Gegend des Hüftgelenkes könnte zum Theil noch als Aussenregion des Beckens betrachtet werden, allein sie zeigt gegen das Becken hin um so weniger eine natürliche Abgrenzung, als das letztere an der Bildung des Hüftgelenkes einen wesentlichen Antheil hat.

Die *Regio coxae* wird am zweckmässigsten in drei Gebiete eingetheilt, nämlich in das 1) der Gesässgegend, 2) der Unterleistengegend und 3) des Hüftgelenkes.

1. Die Gesäss- oder laterale hintere Beckengegend — *Regio glutaea.*

(Siehe Tafel II und IV, Abtheilung IV.)

Die äussere hintere Beckenfläche ist von einer Anzahl stark entwickelter Muskeln, welche einerseits auf die Bewegungen der unteren Extremitäten, anderseits auf die des Rumpfes einwirken, gedeckt. Sie dehnen sich auf dem grossen Raum, von dem Kreuzbein und der *Crista ilei* beginnend, bis zum oberen Abschnitt des Oberschenkels lateral und rückwärts am Hüftgelenk, aus. Die stark gerundete *Regio glutaea* reicht demnach von der *Crista ossis ilei*, dem Kreuz- und Steissbein an bis zum vordern Rande des Darmbeines. Als untere Grenze muss die Furche bezeichnet werden, welche sich zwischen dem Hinterbacken und dem Oberschenkel tief einsenkt und die man *Sulcus glutaeus* bezeichnet.

Das unter der äusseren Haut befindliche subcutane Fettgewebe steht bezüglich der Stärke seiner Ausbildung im Allgemeinen im Verhältniss zur Fettablagerung am ganzen Körper; dasselbe ist bei sehr fetten Individuen hier doch viel reichlicher abgelagert, als an den übrigen Gegenden und bildet ein dickes, elastisches Sitzpolster, welches nur bei hochgradiger Abmagerung gänzlich resorbirt wird.

Die *Fascia glutaea,* welche sich den Muskeln an ihren äussern Flächen anschmiegt, ist eine Fortsetzung der *Fascia lata,* und zeigt, wie diese, an den verschiedenen Stellen eine ungleiche Stärke. In der

Ausdehnung des grossen Gesässmuskels erscheint sie minder stark ausgebildet, als an dem *Musc. glutaeus medius*, wo sie als *Fascia glutaea media* den Bündeln dieses Muskels zum Ursprung dient. An der *Crista ossis ilei* und dem Kreuzbein steht sie mit dem Knochen in fester Verbindung, dagegen geht sie an der Dammgegend in die *Fascia perinei superficialis* über.

Der oberflächlichste und ausgedehnteste Muskel des Gesässes ist der *Glutaeus maximus*. Hat derselbe von der hinteren Hälfte des *Labium externum cristae ossis ilei*, der hintern Kreuz- und Steissbeinfläche, sowie von dem *Lig. tuberoso-sacrum* seinen Ursprung genommen, so zieht er schief über die laterale Seite des Beckens, den *Tuber ischii* und den grossen Trochanter deckend, nach aussen und abwärts und heftet sich mit dem unteren Theil seiner platten Sehne oben an der *Tuberoritas femoris* der *Linea aspera* fest. Ein ansehnlicher Abschnitt seiner Sehne geht direct in die *Fascia lata* über und so wirkt er auf den Oberschenkel als Auswärtsroller und als Beuger und auf die Schenkelbinde als Spanner ein. Ist der grosse Gesässmuskel zurückgenommen, so tritt ein ziemlich weiter Schleimbeutel auf, welcher sich zwischen seine Sehne und den grossen Trochanter einschiebt.

Der weiter nach vorn reichende *Glutaeus medius* entsteht als doppelt gefiederter Muskel von der Aussenfläche des Darmbeines, den Raum zwischen der *Crista ilei* bis zur *Linea arcuata externa* einnehmend, und soweit der grosse Gesässmuskel den mittleren nicht deckt, von der Innenfläche der *Fascia glutaea media* selbst. Die Stärke dieser Fascie ist die Folge des Muskelursprunges von derselben. Die Sehne des mittleren Gesässmuskels umgreift die Spitze des grossen Rollhügels, und der Muskel wirkt daher vorwiegend als *Abductor femoris*.

Der *Musc. glutaeus minimus* wird fast vollständig von dem mittleren Gesässmuskel gedeckt. Er geht von der äusseren Fläche des Darmbeines aus und nimmt den Raum unterhalb der *Linea arcuata externa*, vom vorderen Rande des genannten Knochens bis zum grossen Hüftloch reichend, ein. Convergirend treten seine Fasern zu einer platten Sehne zusammen, welche sich vorn und oben an dem grossen Rollhügel festsetzt und ebenfalls abducirend auf den Oberschenkel einwirkt. (In der Tafel III—VI der Abtheilung I und II sind an den Sagittal- und Frontalschnitten die Gesässmuskeln dargestellt.) Die Gruppe der kleinen Muskeln, welche von den *Musc. glutaei* gedeckt werden, geht, dicht an dem Knochen und auf dem Hüftgelenk aufliegend, gegen das obere Ende des Oberschenkels und wirkt auf diesen auswärtsrollend ein. Ferner gehört hieher der *Musc. pyriformis*, welcher mit seinem etwas abgeplatteten Muskelbauch aus dem grossen Hüftloch hervortritt und mit seiner langen Sehne, auf der hinteren

Fläche der Hüftgelenkkapsel aufliegend, die Spitze des grossen Rollhügels zwischen den Anheftungstellen der beiden Gesässmuskeln erreicht.

Aus dem kleinen Hüftloch geht in fast horizontaler Richtung der *Musc. obturator internus* hervor. Er verstärkt sich an der Aussenfläche des Sitzbeines durch zwei kleine Köpfe, den *Musc. gemellus superior* und *inferior*, welche sich mit ihm zu einer platten Sehne vereinigen. Dieselbe setzt sich im oberen Abschnitt der *Fossa trochanterica* fest. Der innere Hüftlochmuskel wirkt im Verein mit den beiden *Musculi gemelli* ebenso auswärts rollend auf den Oberschenkel ein, wie der Pyriformis und der *Quadratus femoris*. Der letztere ist zwischen der lateralen Fläche des *Tuber ischii* und der *Linea intertrochanterica posterior* des Oberschenkels angebracht. Da das Sitzbein den festen Punkt zum Oberschenkel darstellt, so muss dieser Muskel den letzteren bewegen, d. h. denselben nach auswärts um seine senkrechte Axe drehen.

Auch der *Musc. obturator externus* gesellt sich dieser eben angeführten Muskelgruppe bei, indem er von der Aussenseite der *Membrana obturaria* und der Umrahmung des verstopften Loches seinen Ursprung nimmt und dem Hüftgelenk unten und hinten angeschmiegt nach aussen und oben steigt, um in der *Fossa trochanterica* Anheftung zu finden. Der äussere Hüftlochmuskel unterstützt die Wirkung der vorhin erwähnten Muskelgruppe und es ist selbstverständlich, dass alle zusammen eine Bewegung des Beckens zur Folge haben, wenn der Oberschenkel den fixen Punkt bildet.

Die ganze Gesässmuskulatur wird innervirt von jenen Nervenstämmen, welche vom *Plexus lumbo-sacralis* ausgehen und durch das grosse Hüftloch die Beckenhöhle verlassen. Mit den kleineren Nervenstämmen für die Haut des Oberschenkels und eines Abschnittes der Gesäss- und der Dammgegend gelangt auch der *Nervus ischiadicus* unterhalb des Musc. pyriformis aus der Beckenhöhle in die Gesässgegend. In der Regel nimmt der grosse Hüftlochnerv unter und vor dem genannten Muskel seine Lage; er durchbricht aber auch zuweilen so den *Pyriformis*, dass dieser in zwei Muskelparthien zerfällt. Von dem grossen Hüftloch an wird er zwischen den kleinen Rollmuskeln vorn und dem *Glutaeus maximus* rückwärts eingeschlossen und etwas tiefer innen vom *Tuber ischii* und aussen vom *Trochanter major* begrenzt. Uebt man in der Gesässfurche zwischen dem Oberschenkel und dem Sitzknorren einen starken Druck aus, so kann der *Nervus ischiadicus* etwas comprimirt werden.

Der *Nerv. glutaeus superior* begibt sich oberhalb des *Musc. pyriformis*, der Umrandung des grossen Hüftloches nahe liegend, zwischen den *Glutaeus medius* und *minimus* und tritt mit seinen Zweigen an verschiedenen

Stellen in die Innenfläche der ersteren und die Aussenfläche des letzteren Muskels ein. Ein langes Aestchen durchbricht den *Musc. glutaeus medius* und gelangt zum *Tensor fasciae latae.*

Da diese Nervenzweige tief zwischen den angeführten Muskeln gelagert sind, so entziehen sie sich in der Regel der directen Reizung. Nur bei einem fettarmen Manne hat v. Ziemssen über und hinter dem grossen Rollhügel den *Musc. glutaeus medius* zur Contraction gebracht.

Der *Nerv. glutaeus inferior,* welcher unter dem Pyriformis durch das grosse Hüftloch nach aussen tritt, ist ein gemischter Nerv. Er führt motorische Zweige für den *Musc. glutaeus maximus*, welche in dessen Innenfläche an verschiedenen Stellen eintreten, und sensible für die Gesäss- und Dammgegend, sowie für die hintere Fläche des ganzen Oberschenkels. Die motorischen Aeste für den *Glutaeus maximus* sind wegen der bedeutenden Dicke dieses Muskels für den faradischen Strom unzugänglich. Nur die unteren Muskeläste sollen zuweilen an der Gesässfurche erreichbar sein. Neben kleinen Fäden der Gesässnerven für die Knochen und das Gelenk geht vom *Nerv. ischiadicus* der motorische Rollmuskelnerv aus und begibt sich, dicht auf dem Knochen aufliegend, zu den beiden *Musculi gemelli* und dem *quadratus femoris.*

Die sensiblen Zweige der Gesässgegend gelangen, gedeckt von dem *Glutaeus maximus,* gegen dessen unteren Rand, um an den erwähnten Regionen als *Nervi clunium inferiores, Rami perinei* und *Nervus cutaneus femoris posterior superior* ihre Verbreitung zu finden.

Der *Nervus pudendus communis* kommt an der *Regio glutaea* nur soweit in Betracht, als er durch das grosse Hüftloch, dem Knochen anliegend, heraus und zum kleinen wieder hinein zur Dammgegend sich begibt.

Die Gefässe der Gesässgegend.

Die tiefen Arterien und Venen der Gesässgegend sind starke Zweige des *Ramus posterior* der *Art.* und *Vena hypogastrica,* welche von der grossen Beckenhöhle aus durch das grosse Hüftloch nach aussen treten und den Kreislauf in der Muskulatur der *Regio glutaea* vorwiegend vermitteln.

Die *Art. glutaea superior* geht in Begleitung des gleichnamigen Nervenstammes oberhalb des birnförmigen Muskels aus dem Beckenraum hervor und verbreitet sich im *Musc. glutaeus medius* und *minimus,* anastomosirend mit der *Circumflexa femoris externa* aus der *Art. cruralis.* Die *Vena glutaea superior,* welche gewöhnlich doppelt und an einzelnen Stellen selbst dreifach mit ihren Aesten die Schlagader umgibt, weicht in

ihrem Verlauf von der letzteren nicht ab. Die *Arteria* und *Vena glutaea inferior* sind jene starken Gefässe, welche in der unteren Abtheilung des grossen Hüftloches in der Nähe des *Nerv. ischiadicus* ihre Lage haben. Die Schlagadern geben den kleinen Rollmuskeln, dem Hüftgelenk und dem *Musc. glutaeus maximus* die Zweige ab. Auch der *Nervus ischiadicus* erhält ansehnliche *Vasa nervorum* und zwischen den untersten Aesten der *Glutaea inferior* und der *Art. circumflexa femoris interna* sind einzelne starke Anastomosen vorhanden, welche es ermöglichen, dass bei einer Unterbindung der *Cruralis* am *Poupart*'schen Bande das Blut durch die *Hypogastrica* in die peripherischen Bahnen der *Art. femoralis* gelangt.

Die *Vena glutaea inferior* führt das Blut von dem ganzen Verbreitungsgebiet der gleichnamigen Schlagader nach der *Vena hypogastrica* innerhalb der Beckenhöhle zurück.

Dass mit diesen Blutbahnen einzelne Lymphgefässe verlaufen, ist um so wahrscheinlicher, als man zwischen den Muskeln wenige kleine Lymphdrüsen wahrnehmen kann. Wenn dieselben auch in mehreren anatomischen Atlanten abgebildet sind, so muss man doch annehmen, dass ihre Injection selten ausgeführt worden ist.

Neben den tiefen Gefässen und Nerven müssen noch die oberflächlichen, welche sich in der äusseren Haut der Gesässgegend verbreiten, besondere Erwähnung finden.

Die sensibeln *Nervi clunium superiores* sind nämlich Abkömmlinge der lateralen und hinteren Abdominalnerven, welche über den Darmbeinkamm nach der Gesässgegend herabziehen. Sie entsprechen ähnlich verlaufenden Arterien und Venen, die ebenfalls Zweige der Bauchwandgefässe sind. Auch einzelne Zweige von den *Rami posteriores* der Sakralnerven finden in dem medialen Abschnitt der Gesässgegend ihre Verzweigung. Was die *Nervi clunium superiores* anlangt, so muss darauf hingewiesen werden, dass dieselben von dem Brusttheil des Rückenmarkes abstammen und demnach, die Bauch- oder vielmehr die Lumbalgegend weit überschreitend, die Sensibilität bis zur Gesässgegend herab vermitteln.

2. Die Unterleistengegend — *Regio subinguinalis s. Fossa ileo — pectinea.*

(Siehe Abtheilung IV, Tafel III A und B und Tafel IV C.)

Die topographische Beziehung der Unterleistengegend zur *Fossa iliaca* der grossen Beckenhöhle, in welcher die Dünndarmschlingen und das untere

Ende des grossen Netzes ihre Lage haben und sich daher in der Umgebung der grossen Schenkelgefässe als Hernien herausdrängen können, muss das Interesse des Arztes besonders in Anspruch nehmen; denn nicht nur die Lage der grossen Gefässe zu einander und zu den Muskeln, sondern auch ihr Verhältniss zum Schenkelring und zu den in diesen sich vorlagernden Eingeweiden, welche operative Eingriffe erforderlich machen, setzen eine genaue Kenntniss der Topographie der *Fossa subinguinalis* voraus.

Eine scharfe Begrenzung der Unterleistengegend ist nur gegen die Vorderfläche des Bauches an dem Poupart'schen Bande gegeben. Sowohl nach unten hin, als auch nach ein- und auswärts geht die genannte Gegend unbestimmt in die angrenzenden Gebiete über. Wollte man auch die in der Tiefe befindlichen Muskeln, nach denen die Gegend den Namen *Fossa ileo-pectinea* führt, als Umrahmung derselben innen und aussen gelten lassen, so könnten diese Muskeln doch keine Anhaltspunkte für die Lage der oberflächlichen Schichten abgeben und desshalb kann die Unterleistengegend als das obere Drittel der vorderen Oberschenkelfläche betrachtet werden.

Dringt man in dieser Gegend von der Oberfläche aus nach der Tiefe vor, so können die verschiedenen Gebilde in drei Hauptschichten zusammengefasst werden:

a) die superficiellen Lagen,

b) die *Fascia lata* mit der *Fossa ovalis* und

c) die Muskeln, Nerven und Gefässe mit Berücksichtigung der Schenkelbrüche.

a) Die oberflächlichen Schichten der *Fossa subinguinalis*.

Zu den oberflächlichen Schichten dieser Gegend sind, neben der Haut und dem subcutanen Fettlager, die *Fascia superficialis femoris*, das Fettlager unter derselben mit den Lymphgefässen, alle kleineren Arterien und Venen und die *Vena saphena magna* zu rechnen.

Die äussere theilweise behaarte Haut erscheint dünn und lässt die subcutanen Venennetze durchschimmern. Sie ist nach Hyrtls Angabe in querer Richtung stärker gespannt, als in senkrechter, wesshalb eine senkrechte Verletzung eine stärker klaffende Wunde hervorruft, als eine frontale. Ist die Unterhautfettschichte, welche in ihrer Dicke sehr wechselt, stark ausgebildet, so berühren sich schon bei mässiger Beugung die Oberschenkel und die vordere Bauchfläche der Art, dass tiefe Inguinalspalten entstehen, in welchen bei Neugebornen und sehr fetten Individuen

leicht Loslösung der Epidermis und nässende Wundflächen sich bilden. Das subcutane Fettgewebe sowohl, als auch die *Fascia superficialis femoris*, stehen mit den angrenzenden Regionen in directem Zusammenhang. Die letztere ist eine Membran von geringer Stärke, welche jedoch keine so scharfe Begrenzung zeigt, als die breite Oberschenkelbinde. Sie ist unterhalb des Poupart'schen Bandes ziemlich stark entwickelt und deckt hier die oberflächlichen Lymphdrüsen. An einzelnen Stellen zeigt sie Lücken zum Aus- und Eintritt von kleineren Gefässen und Nerven, und diese Durchbrechung war wohl der Grund für ihre Bezeichnung *„Fascia cribrosa"*. Sie steht durch verschieden starke Bindegewebszüge mit dem Poupart'schen Bande in Zusammenhang. Ist die Fettablagerung an den unteren Extremitäten nur mässig stark, so findet sich, von der *Fascia superficialis femoris* umschlossen, noch eine besondere Fettlage vor, welche die ovale Oeffnung deckt und die grossen Lymphgefässe des Oberschenkels in sich einschliesst.

Bei länger bestehenden Schenkelbrüchen kann diese Fascia eine bedeutende Verstärkung erfahren und eine verdickte Schichte des Bruchsackes bilden. Auf Grund ziemlich zahlreicher eigener Beobachtungen darf betont werden, dass jene Fälle, wo sich ein Bruchsack durch eine Lücke der *Fascia superficialis* durchdrängt, und diese daher keine Hülle des Bruches darstellt, sehr selten sind.

Was zunächst die Lymphgefässe und die oberflächlichen auf der breiten Schenkelbinde liegenden Lymphdrüsen anlangt, so sind die ersteren in der Nähe der *Fossa subinguinalis* weit und zahlreich. Die Gefässe liegen nahe nebeneinander in dem Fettgewebe einwärts von der oberflächlichen Schenkelbinde und begeben sich in verschiedener Tiefe als *Vasa afferentia* in die Drüsen. Die aus diesen hervorgehenden *Vasa efferentia* gelangen in die nächstfolgenden Drüsen, so dass ein zusammenhängendes Lymphgefässnetz, welches von grösseren und kleineren Drüsen in der Unterleistengegend durchsetzt ist, zu Stande kömmt. Aber nicht nur die Lymphgefässe der unteren Extremität, sondern auch jene der äusseren Genitalien münden in die Inguinaldrüsen ein. Die Zahl der oberflächlichen und tiefen Lymphdrüsen schwankt zwischen 12 und 15. Treten Indurationen derselben auf, so verwachsen sie so innig mit der Umgebung, dass sie nur schwer von der oberflächlichen und der breiten Schenkelbinde getrennt werden können.

Von den arteriellen Gefässen der Unterleistengegend sind die *Art. epigastrica superficialis* und die *Arteriae pudendae externae* von praktischem Interesse dann, wenn eine Radicaloperation des Schenkel-

bruches ausgeführt werden soll. Die erstere geht von der *Art. cruralis* unterhalb des Poupart'schen Bandes aus und dringt entweder durch das oberflächliche Blatt der *Fascia lata* oder durch die *Fossa ovalis*, um, nach Abgabe von Drüsenästchen, in dem superficiellen Fett der Bauchwand, vor dem Leistenkanal emporzusteigen und vorwiegend die Hautschichten zu versorgen.

Die beiden *Arteriae pudendae externae* stammen entweder aus der *Cruralis* oder aus ihren grösseren secundären Aesten. Die eine bleibt eine Strecke weit innerhalb der *Fascia*, die andere geht gewöhnlich aus der *Fossa ovalis* hervor und beide erreichen schliesslich die äusseren Genitalien, in welchen sie ihre Verbreitung finden. Nur selten ist die *Pudenda externa* so stark ausgebildet, dass sie Zweige an den Rücken des Penis abgibt.

Nicht ganz constant ist jene kleine Arterie, welche das laterale Gebiet der *Fascia lata* durchbricht, um als *Art. circumflexa ilei superficialis* in der Haut des Oberschenkels und des unteren Bauchgebietes sich aufzulösen. Den oben angeführten arteriellen Gefässen entsprechen auch einfache und stellenweise doppelte Venenzweige. Unter ihnen ist die *Vena epigastrica superficialis s. Abdominalis Halleri* die stärkste. Sie kann dann zu einem bedeutenden Gefäss an der Bauchwand sich entwickeln, wenn der Rückfluss des venösen Blutes in den grösseren Stämmen gehindert wird.

Schwächer zeigen sich die *Venae pudendae externae*, welche den Rückfluss des Blutes sowohl von dem *Mons veneris*, als auch von dem Penis vermitteln. Die oberflächliche *Vena dorsalis penis* anastomosirt constant mit einer der *Pudendae externae*, d. h. das venöse Blut fliesst vom männlichen Glied nicht nur nach der kleinen Beckenhöhle, sondern auch nach der *Vena cruralis* hin ab. Schwach entwickelt zeigt sich die *Vena circumflexa ilei externa*. Sie stellt einen Zweig des superficiellen Venennetzes dar, welches grösstentheils in die *Vena saphena magna* einmündet. In die grosse Rosenvene ergiesst sich das Blut von allen Gebilden des Oberschenkels ausserhalb der *Fascia lata*. Zeigen die oberflächlichen Venennetze am Oberschenkel eine natürliche Füllung mit Blut oder sind sie durch erstarrende Massen vollständig injicirt, so finden sich in der Einsenkung zwischen den Extensoren und Adductoren ausserhalb der *Fascia lata* des Oberschenkels zwei Venenstämme, die der *Fossa ovalis* zustreben. Sie stellen die in der Nähe der genannten Grube einfach werdende *Vena saphena magna* dar, welche die grösste oberflächliche Rückflussbahn an den unteren Extremitäten repräsentirt.

Bei Hindernissen des venösen Rückflusses während einer Schwangerschaft oder bei Druck von Seite grösserer Geschwülste auf die Stämme inner-

halb der Becken- oder Bauchhöhle können sich die Zweige der *Vena saphena magna* stark schlängeln und stellenweise zu zahlreichen *Varices* erweitern. —

Die sensibeln Nerven der *Fossa subinguinalis*, welche sich oberflächlich verbreiten, stammen sowohl von dem *Cutaneus femoris externus* und *Cutaneus femoris medius*, als auch von dem *Lumbo-inguinalis* und von dem *Ileo-inguinalis* des Lendengeflechtes ab. Der letztere tritt aus dem Leistenkanal heraus und erreicht mit seinen Zweigen die Haut der *Fossa subinguinalis*. Der *Nervus lumbo-inguinalis* geht unter dem Poupart'schen Bande nach aussen und verbreitet sich, die *Fascia lata* durchbohrend, mit einem ansehnlichen Aste in der Haut der genannten Gegend und bis über ihre Grenze hinaus.

b) Die *Fascia lata* und die *Fossa ovalis*.

Die *Fascia lata* des Oberschenkels erlangt in Folge ihrer Beziehung zu den Muskeln, dann dem Poupart'schen Bande einerseits, und den Gefässen anderseits eine eigenartige etwas complicirte Anordnung.

Wählt man bei der Beschreibung der breiten Schenkelbinde in der *Fossa subinguinalis* die einfachste Darstellung, so wird man für den Arzt sowohl, als auch für den Medicin Studirenden Zweckdienlicheres leisten, als mit einer minutiösen Behandlung, welche zur Gewinnung einfacher klarer Anschauungen sicherlich nicht geeignet ist.

Die althergebrachte Eintheilung der *Fascia lata* in ein oberflächliches und tiefes Blatt in der Unterleistengegend ist in der Natur der Anordnung begründet.

Das oberflächliche Blatt der breiten Schenkelbinde heftet sich als oberes Ende derselben an das Poupart'sche Band fest und bildet unterhalb der Mitte dieses Bandes eine senkrecht gestellte ovale Lücke — *Fossa ovalis* — welche aussen von einem halbmondförmigen Rande — *Processus falciformis fasciae latae* — begrenzt ist. Oben und unten läuft dieser Rand in spitzige Enden s. g. Hörner — *Cornu superius* und *inferius* — aus. Die ovale Oeffnung selbst ist von Fett, Bindesubstanz und Lymphdrüsen erfüllt und dient, neben den schon erwähnten kleinen Schlagadern, der *Vena saphena magna* und den Lymphgefässen des Oberschenkels zum Durchtritt. Sie stellt demnach eine grosse eigenartige Gefässlücke dar. In der Nähe des *Processus falciformis* zeigt sich das oberflächliche Fascienblatt vielfach durchbrochen und diese kleinen Oeffnungen lassen auch schwache Blut- und Lymphgefässe passiren. Auch diese siebförmige Durchbrechung wurde von manchen Anatomen mit dem Namen *Fascia cribrosa* belegt.

Das tiefe Blatt der *Fascia lata* kann am besten zur Darstellung gebracht werden, wenn das oberflächliche dicht an dem Poupart'schen Bande abgeschnitten und zurückgeschlagen wird. Schneidet man dann noch die *Arteria* und *Vena cruralis* in der Ebene des genannten Bandes quer durch und zieht die peripherischen Stücke etwas nach abwärts, so liegt das ganze tiefe Blatt der breiten Schenkelbinde mit seinen zwei Abtheilungen grösstentheils frei zu Tage. Die eine äussere Abtheilung wird auf dem *Musculus iliopsoas* — *Pars iliaca* — und die andere innere auf dem Kammmuskel — *Pars pectinea* — klar übersehen. Nicht minder übersichtlich erscheint nach dieser Präparation sowohl die Lücke mit den Gefässen oben gegen die grosse Beckenhöhle hin — *Lacuna vasorum* — als auch abwärts die Spalte, in welcher die Schenkelgefässe und Nerven ihren weiteren Verlauf nehmen und an der sich die beiden tiefen Blätter miteinander als Gefässscheide vereinigen. Indem diese nach abwärts zieht, kömmt tiefer unten ihre Verbindung mit dem *Ligamentum intermusculare internum* zu Stande.

Was zunächst die *Pars iliaca* des tiefen Blattes betrifft, so kann man leicht ihren Zusammenhang mit dem oberflächlichen Blatt abwärts erkennen und dann die Fortsetzung derselben in der *Fascia iliaca* nach aufwärts verfolgen. Etwas schwieriger ist jener Abschnitt darzustellen, welcher sich aussen am Iliopsoas in die Tiefe senkt. Derselbe gelangt medialwärts an der Ursprungssehne des *Rectus femoris*, mit dieser zusammenhängend, bis zur *Spina anterior inferior*. Sie schliesst als Scheide des *Musc. iliopsoas*, die *Lacuna musculorum* des *Arcus cruralis* fast vollständig ab.

Die *Pars pectinea* des tiefen Blattes deckt zunächst den Kammmuskel und verwächst dann mit dem Gimbernat'schen Bande und folglich mit dem Schambein bis zum *Tuberculum ileopectineum* hinauf, wo sie die *Pars iliaca* am Knochen erreicht. Die beiden Abtheilungen des tieferen Blattes der breiten Schenkelbinde sind von der *Linea arcuata interna* an bis zur Hüftgelenkkapsel mit dem Schambein fest verwachsen.

Somit entsteht zwischen dem oberflächlichen und tiefen Blatt der *Fascia lata* eine Lücke für die grossen Schenkelgefässe, welche demnach am oberen Grenzgebiet vorn von dem Poupart'schen Bande und rückwärts von dem horizontalen Schambeinast umrahmt wird. Diese Lücke ist die *Lacuna vasorum* des Schenkelringes. Indem die gemeine Scheide der *Vasa cruralia* mit der Umrandung der *Lacuna vasorum* verwächst, kömmt eine trichterförmige Anordnung, welche mit ihrem weiten offenen Eingang gegen die *Fossa iliaca* hingerichtet ist, zu Stande. In ihr kann sich der Bauchfellsack vordrängen.

Da die *Pars iliaca* der breiten Schenkelbinde von dem äusseren Abschnitt des Poupart'schen Bandes an bis zum Schambeinkörper hinweggespannt ist, und hinter derselben der *Musc. iliopsoas* in Gemeinschaft mit dem *Nerv. cruralis* aus der grossen Beckenhöhle hervorgeht, so hat der Raum hinter diesem Blatt den Namen *Lacuna musculorum* erhalten.

Bei einigen Autoren findet man für diesen Raum die Bezeichnung *Canalis iliacus* und für die Gefässabtheilung *Canalis cruralis* gebraucht. Die beiden Lücken stellen nur getrennte Abtheilungen des *Arcus cruralis* dar, und wenn die innere: *Canalis cruralis* im engeren Sinne genannt wird, so geschieht diess, weil an dieser widerstandslosesten Stelle die Eingeweide aus der grossen Beckenhöhle hervortreten können und daher dieselbe ein besonderes praktisches Interesse darbietet.

Die *Lacuna vasorum*, der *Arcus cruralis* im engeren Sinne, erfährt eine Verkleinerung in Folge der Anwesenheit zweier Gebilde in demselben, nämlich 1) durch das *Ligamentum Gimbernati* und 2) durch eine oder mehrere Lymphdrüsen, umgeben von fetthaltiger Bindesubstanz, welche den Namen *Septum crurale* führt.

1) Das *Ligamentum Gimbernati* stellt die innere Begrenzung der *Lacuna vasorum* dar. Dasselbe ist als Fortsetzung des *Crus externum* am äusseren Leistenring zu betrachten. Seine Fasern gehen von diesem Schenkel aus, ziehen nach abwärts und fliessen mit der *Pars pectinea* der *Fascia lata* zusammen, gelangen somit schief nach hinten und oben zu dem Schambeinkamme. Diese Parthie der *Fascia pectinea* als ein selbständiges Band darstellen zu wollen, wie es Cooper gethan hat, ist gewiss nicht begründet; wie denn auch Theile und Hyrtl das Cooper'sche Band mit Recht nur als einen Abschnitt der *Pars pectinea* der tiefen Schenkelbinde, mit welcher sich das Gimbernat'sche Band vereinigt hat, betrachten. So stellt das Gimbernat'sche Band die halbmondförmige mediale Begrenzung der *Lacuna vasorum* dar und wird zu einer scharfkantigen Umrahmung der inneren Schenkelhernie, welche dieser Lücke ihre Entstehung verdankt.

2) Die fetthaltige Bindesubstanz und die Lymphdrüsen, welche den Raum zwischen dem Gimbernat'schen Bande und der *Vena cruralis* ausfüllen, zusammenhängend mit dem *Ligamentum Poupartii* einerseits und der *Pars pectinea* am horizontalen Schambein anderseits, stellen das *Septum crurale* dar. Die grosse Drüse, welche gegen die Beckenhöhle hin auf dem Schambeine aufliegt, ist unter dem Namen „Rosenmüller'sche" Drüse bekannt. Die ganze Ausfüllungssubstanz an dieser Stelle ist so wenig fest, dass sie durch einen Druck von innen her bis in die *Fossa ovalis* hin verdrängt werden kann, und fast in jeder mageren

Leiche ist man im Stande, von der geöffneten Bauchhöhle aus, einen künstlichen Schenkelbruch zu erzeugen. In erster Reihe ist es bei Abmagerung die Resorption des Fettes in dem *Canalis cruralis*, wodurch so viel Raum entsteht, dass das Bauchfell sich sackartig ausbuchten kann, und da der ganze Kanal vorn nur durch das obere Horn des *Processus falciformis* begrenzt wird, so hat ein herabtretender Bruchsack die *Fossa ovalis* bald erreicht und wird sich in ihr als einer widerstandslosen Stelle herausdrängen und von der *Fascia superficialis femoris*, dem Fett und der Haut die weiteren Hüllen erhalten.

c) Die Muskeln, die grösseren Gefässe und Nerven im Schenkelring.

In der *Lacuna musculorum* des Schenkelkanals haben sich der *Iliacus internus* und der *Psoas major* zu einem Bauch vereinigt, welcher fast allseitig von einer Fascia umschlossen ist. Wenn man den Muskel quer durchschneidet und zurückschlägt, so möchte man bezüglich des Verhaltens der *Pars iliaca fasciae latae* zu der Annahme sich hinneigen, dass dieselbe ebenso, wie sie auf die innere Fläche der Sehne des *Rectus femoris* sich fortsetzt, auch eine Strecke weit auf das Darmbein und tiefer unten auf die Hüftgelenkkapsel übergehe, und so um den Muskel herum eine vollständige Scheide bilde, welche vorn und medianwärts vor dem Hüftgelenk durch einen 6 Cm. hohen und etwa 2 Cm. breiten Schleimbeutel — *Bursa subiliaca* — unterbrochen wird. Der grösste Abschnitt dieses Schleimbeutels entspricht der Hüftgelenkkapsel und nur eine kleine Stelle erstreckt sich bis zum Körper des Schambeins. Eine Communication mit dem Hüftgelenk wurde nur sehr selten beobachtet. Eben so selten werden Exsudationen in ihm wahrgenommen. In der Münchner Sammlung wird ein Präparat aufbewahrt, an welchem eine ziemlich grosse Geschwulst vom Schleimbeutel ausgeht und sowohl den *Iliopsoas*, als auch die Gefässe verdrängt hat. Dieselbe war unterhalb des Poupart'schen Bandes als elastische Anschwellung durch die Weichgebilde hindurch fühlbar.

Vorn und einwärts an dem *Musc. iliopsoas* gelangt der *Nerv. cruralis* aus der grossen Beckenhöhle hervor. Während er hier von dem *Psoas* vorn gedeckt wird, liegt er im Schenkelring unmittelbar vor diesem Muskel und strahlt von hier nach der *Fossa subinguinalis* hin aus. Derselbe befindet sich somit innerhalb der Fascia, welche ihn von den Gefässen vollständig trennt. Tiefer unten in der *Fossa subinguinalis* zerfällt er in seine secundären motorischen und sensibeln Aeste, die das Fascienblatt durchbrechen und dann ihre weiteren peripherischen Bahnen einschlagen.

Die grossen Gefässe nehmen in der *Lacuna vasorum* des Schenkelringes ihre Lage dicht neben einander, jedoch füllen sie, selbst in stark ausgedehntem Zustande, die Lücke nicht vollständig aus. Da die *Art. cruralis* lateralwärts und die gleichnamige Vene medianwärts den Schenkelring verlassen, so erlangt die erstere in der *Fossa ovalis* eine von der Fascia theilweise gedeckte Lage. Die Vene dagegen bleibt, soweit die *Fossa ovalis* reicht, von der Fascia ungedeckt. Ist auch die Scheide, welche diese beiden Gefässe umhüllt, schon in der *Fossa iliaca* als fetthaltige Bindesubstanz vorhanden, so erlangt dieselbe doch von dem Poupart'schen Bande an eine bedeutende Verstärkung und in Folge ihrer Verbindung mit der Umrandung der *Lacuna vasorum* eine trichterförmige Gestalt.

Der weite offene Theil dieses *entonnoir* der französischen Autoren ist gegen die grosse Beckenhöhle hin gerichtet und können in denselben, also in die Gefässscheide, Eingeweide eintreten und eine Hernie *(Hernia cruralis interna)* bilden. Aber auch lateralwärts von den Gefässen können sich Vorlagerungen in der *Lacuna vasorum* entwickeln und in diesem Falle liegt dann die dritte Form des Schenkelbruchs — *Hernia cruralis externa* — vor. Sowohl die Brüche zwischen den Fasern des Gimbernat'schen Bandes *(Hernia Ligamenti Gimbernati)* als auch jene in der *Lacuna musculorum* kommen nur äusserst selten zur Beobachtung; das Vorkommen eines Bruchs in der *Lacuna muscularis* wurde von Hesselbach angegeben, allein Linhart, welcher diese Hernie studirte, hält die Aussackung des Bauchfelles an der verdünnten *Fascia iliaca* nur für einen $^1/_2$ Zoll langen und sehr breiten Divertikel.

Von den secundären Gefässen im *Arcus cruralis* verdienen die *Arteria* und *Vena epigastrica inferior* mit dem Ursprung der *Vasa obturatoria* aus denselben eine besondere Berücksichtigung.

Die *Art. epigastrica inferior* geht von der Schenkelschlagader an jener Stelle aus, wo dieselbe in den oben offenen Trichter der Gefässscheide eintritt. Sie entspringt zwar zuweilen auch etwas höher oben oder tiefer abwärts aus dem Stamm und wendet sich in dem letzteren Falle nach oben, um an der hinteren Fläche des Leistenkanals, jederseits die *Plica epigastrica* am *Peritoneum* erzeugend, in der Bauchwand emporzusteigen.

Die *Vena epigastrica inferior* ist nur an ihrer Einmündungsstelle einfach. Höher oben umrahmen zwei Venen die gleichnamige Schlagader und ihre Aeste.

Die *Art. obturatoria*, welche in der Mehrzahl der Fälle von der *Art. hypogastrica* an der hinteren Beckenwand ihren Ursprung nimmt, kann

auch von der *Art. epigastrica* an der vordern Bauchwand abstammen. Die Angaben über die Häufigkeit ihres Ursprunges von der einen oder der andern Schlagader lauten etwas verschieden. Nach Cloquet und Meckel soll man fast ebenso häufig die Entstehung der *Obturatoria* aus der *Epigastrica* beobachten, als aus der *Hypogastrica*. Die Abstammung der *Art. obturatoria* von den Aesten an der vorderen Bauch- und Beckenwand fand sich nach Richet 38mal an 80 Extremitäten. Dabei sind aber einige Fälle verzeichnet, bei welchen die *Art. obturatoria* von der *Cruralis* und der *Iliaca externa* ausging. Den doppelten Ursprung aus der *Hypogastrica* und *Epigastrica*, welchen Hyrtl erwähnt, habe ich einigemal beobachtet. In diesem Falle sind die Aeste ungleich stark und ihre Vereinigung zu einem Stamm kann in geringerer oder grösserer Entfernung vom *Canalis obturatorius* stattfinden.

Ist nur ein Ursprung dieses Gefässes aus der *Art. epigastrica* vorhanden, so biegt sich dasselbe hinter dem *Septum crurale* über den horizontalen Theil des Schambeines nach dem *Canalis obturatorius*.

Die gleichnamigen Venen sind nicht nur doppelt, sondern fast constant schlagen dieselben zwei verschiedene Richtungen ein; denn eine *Vena obturatoria* geht in die *Vena hypogastrica*, die andere in die *Vena epigastrica* über, gleichviel welchen Ursprung die Schlagader nimmt. Nur ist der Venenzweig, welcher sich in die *Epigastrica* begibt, gewöhnlich schwächer entwickelt, als der hintere, welcher in die *Hypogastrica* einmündet. Aber auch die umgekehrte Anordnung wird zuweilen beobachtet.

Wenn die *Art. obturatoria* aus der Bauchdeckenschlagader ihren Ursprung nimmt, so kann dieselbe eine Beziehung zur *Hernia cruralis interna* erlangen. Drängt sich nämlich ein Schenkelbruch unter der *Art. obturatoria* hervor, so muss dieselbe oben und innen einen Bogen um den Bruchsackhals machen und kann daher bei Erweiterung der Bruchpforte durch Einschneidung des Gimbernat'schen oder des Poupart'schen Bandes eine Verletzung erfahren. Nicht immer nimmt aber die *Obturatoria*, auch wenn der erwähnte anomale Ursprung vorhanden ist, ihre Lage hinter dem Gimbernat'schen Bande, sondern bei längerem Bestehen eines Bruches wird dieselbe bis gegen die *Fossa ovalis* herausgezerrt, wie diess ein Fall beweist, welcher in Abth. IV, Taf. III, Fig. B abgebildet ist. An diesem Objecte hätte bei Einschneidung des Gimbernat'schen Bandes eine Verletzung der bis in die *Fossa ovalis* heruntergedrängten Schlagader leicht stattfinden können.

3. Das Hüftgelenk.

(Siehe Abtheilung IV, Tafel V A.)

Ist auch eine genaue topographisch-anatomische Kenntniss des Hüftgelenkes und seiner Umgebung für die Beurtheilung aller pathologisch-anatomischen Veränderungen an dieser Arthrodie, von den exsudativen Entzündungen an bis zu den Luxationen, den Schenkelhalsbrüchen u. dgl. unerlässlich, so kann einer topographischen Betrachtung doch nicht die Aufgabe zufallen, alle die zahlreichen Krankheitsprocesse, deren Erörterung in die pathologische Anatomie zu verweisen ist, mit zu berücksichtigen. Hier soll denn auch nur die Topographie des Hüftgelenkes Besprechung finden.

Die anatomischen und mechanischen Eigenthümlichkeiten, welche im Hüftgelenke gegeben sind, haben schon die Aufmerksamkeit der älteren Anatomen vielfach in Anspruch genommen; allein es blieb, was die Mechanik des Hüftgelenkes anlangt, die Beantwortung vieler Fragen der jüngsten Zeit vorbehalten.

Als freies Kugel- oder Nussgelenk, in welchem in gewissen Stellungen ein hoher Grad von Festigkeit zu Stande kömmt, erinnert die *Articulatio coxae* in manchen Beziehungen an das Schultergelenk, von dem es aber in erster Reihe durch die weniger freie Beweglichkeit abweicht.

In der *Fossa acetabuli* des Beckengürtels pflanzt sich der Kopf des Oberschenkels ein und beide werden vereinigt durch eine dicke, aber locker angeordnete Kapsel, welche an bestimmten Stellen die Hemmungsmittel in sich einschliesst.

Die Gelenkgrube am Becken stellt eine schalenförmige Vertiefung dar, welche zuweilen nur durch eine ganz dünne Knochenlamelle von der kleinen Beckenhöhle so abgegrenzt ist, dass bei cariösen Processen leicht ein Durchbruch nach der letzteren stattfinden kann. Nicht die ganze Gelenkgrube ist von Knorpel ausgekleidet, sondern nach innen und unten bleibt eine knorpelfreie Stelle übrig, in welcher ein elastisches Fettpolster, welches die Incongruenz der Flächen ausgleicht, angebracht ist. Eine Vergrösserung erfährt die knöcherne Pfanne dadurch, dass an ihrem Rande ein faserknorpeliger Ring — *Labrum glenoidale* — fest mit dem Knochen verwachsen ist. Derselbe umringt nicht nur den knorpeltragenden, sondern auch den knorpelfreien Theil der Pfanne, d. h. derselbe geht brückenartig über den Einschnitt an der *Fossa acetabuli* hinweg und stellt das *Ligamentum transversum acetabuli* dar. Die Untersuchungen, welche von Aeby und Schmid über die Krümmung der Pfannenfläche ausgeführt

wurden, ergaben, dass dieselbe nur in zwei Hauptrichtungen kreisförmig ist, in allen übrigen Richtungen aber die Krümmungslinien dem Oberschenkelkopfe entsprechen, welcher in der Mehrzahl der Fälle ein Ellipsoid darstellt.

Der Oberschenkelkopf — *Caput ossis femoris* — welcher auf dem schief nach innen und oben gerichteten Halse aufsitzt, ist grösser als die Pfanne und es muss daher in der Mittellage des Gelenkes sein peripherischer Rand ausserhalb der Grube sich befinden und mit der Gelenkkapsel in Contact treten. Nach Schmid, einem Schüler Aeby's, zeigte sich bei 21 Leichen nur einmal an dem Oberschenkelkopf eine reine Kugelfläche, während in allen übrigen Fällen ein Ellipsoid mit im Ganzen horizontaler, die Spitze des *Ligamentum teres* durchsetzender Rotationsachse zu Grunde lag. Die Form des Schenkelkopfes ist nicht in allen Lebensaltern die gleiche, sondern ändert sich mit zunehmendem Alter. Der Uerbergang durch die neutrale Kugelform findet schon ziemlich früh statt, und die Umformung ist abhängig von der Art seiner Belastung, wird also mechanisch hervorgerufen (Schmid). Während Paletta und König annehmen, dass zwischen der Pfanne und dem Oberschenkelkopf eine merkliche Incongruenz bestehe, suchten Aeby und Schmid den Beweis zu führen, dass die Differenz zwischen den Radien des Kopfes und der Pfanne sehr geringfügig ist.

An einer Stelle ist der Knorpel des Oberschenkelkopfes durch ein mit dem Knochen in Verbindung stehendes Band — *Ligamentum teres* — unterbrochen. Dieses Band, über dessen mechanische Bedeutung man sich noch nicht einigen konnte, geht von der *Fossa capitis* des Oberschenkelkopfes aus, und begibt sich als platter Bandstreif nach abwärts, um mit drei Schenkeln an den sog. zwei Hörnern und an der *Fossa acetabuli* Befestigung zu finden. Die Bedeutung des *Lig. teres* soll nach der Annahme von Henle und Langer darin bestehen, dass dasselbe ein Träger der Gefässe und Nerven für den periostfreien Oberschenkelkopf sei, eine Annahme, welche insofern begründet ist, als beim *Foetus* und beim Erwachsenen die Gefässe von dem Bande aus in den Kopf verfolgt werden können.

Was nun zunächst die das Hüftgelenk umgebende Synovialkapsel anlangt, so unterscheidet man zwei Abtheilungen derselben, die innere und die äussere.

Die innere Abtheilung der Synovialkapsel gehört dem *Lig. teres* und dem Fettpolster der *Fossa acetabuli* an. Sie stellt eine eingestülpte Parthie der äusseren Kapsel dar. Nachdem sie das Fett der *Fossa acetabuli* überkleidet hat, setzt sie sich bis zum Ende des *Lig. teres* fort, d. h. das

Fett ist in die Synovialkapsel so eingestülpt, dass dieselbe einen allseitigen Ueberzug und somit glatte, leicht verschiebbare Flächen erhält. Die äussere Abtheilung der *Capsula synovialis* geht von dem fibrösen ventilartigen Pfannenring aus, bildet zahlreiche, verschieden lange Einstülpungen, und heftet sich an dem Halse des Oberschenkels so fest, dass derselbe fast vollständig innerhalb der Synovial- oder Gelenkhöhle sich befindet. Von der Anheftungsstelle streicht sie am Knochen, durch ungleich dicke Bindegewebsfasern eine Verstärkung erfahrend, so bis gegen den Knorpelrand des Oberschenkelkopfes, dass der Hals auch eine Umhüllung von Seite der Synovialkapsel erhält. Diese Membran bildet demnach eine ziemlich grosse Secretionsfläche für die Synovia des Hüftgelenkes. Mit ihr steht die *Capsula fibrosa* in inniger Verbindung, und wenn man hier von zwei scharf abgegrenzten Häuten: einer Synovialmembran und einer fibrösen Kapsel spricht, so beruht diess mehr auf einer althergebrachten schematisirenden Anschauung, als auf nachweisbarer anatomischer Anordnung.

Das fibröse Kapselband, dem die Hemmung bestimmter Bewegungen übertragen ist, entspringt ebenfalls vom fibrösen *Labrum glenoidale*, jedoch so, dass das letztere sich von der Kapsel etwas abgesetzt zeigt. Die Mehrzahl der Fasern der *Capsula fibrosa* läuft der Längsachse des Kopfes und Halses des Oberschenkels parallel. Ihre Anheftung am lateralen Theile des Halses ist der Art, dass dieselben vorn bis an die *Linea intertrochanterica anterior*, rückwärts dagegen nur bis in die Mitte des Halses reichen und daher ein reiner Querbruch des *Collum ossis femoris* vorn eine intra- und hinten eine extracapsuläre Fractur sein muss. Jene Fasern, welche sich von dem unteren Kapselrande aus, gedeckt von der Synovialhaut, nach oben gegen den Knorpelrand ziehen, erscheinen ungleich stark.

Bezüglich der Anordnung der ungleich dicken Kapsel haben die Untersuchungen von Welcker ergeben, dass mehrere Stellen des Bandes eine straffere Spannung zeigen, als andere. Während man bisher das *Ligamentum Bertini* als einen 1 Cm. dicken Zug zwischen der *Spina anterior inferior ossis ilei* und der *Linea intertrochanterica anterior* beschrieb, wurden durch Welcker an der Vorderfläche des Hüftgelenkes drei Hemmungsbänder bekannt. Das *Lig. ileo-femorale laterale* ist zwischen dem unteren vorderen Darmbeinstachel und dem äussern Theil der *Linea intertrochanterica anterior* ausgespannt. Das *Lig. ileo-femorale anterius* (Webers medialer Abschnitt) geht ebenfalls von der *Spina anterior inferior* aus, und zieht sich schief nach ein- und abwärts, um sich an dem medialen Abschnitt der vorderen Zwischentrochanterlinie zu befestigen. In unmittelbarer Nähe

von dieser Stelle heftet sich das *Lig. pubo-femorale* an. Dasselbe entsteht von der *Spina ossis pubis* und gelangt nach unten und aussen. Diese drei Bänder bilden zu einander die Form eines N. Da die drei Resultanten der Bänder eine zur Längenachse des Schenkelhalses sehr verschiedene Richtung haben, so müssen sie auch eine sehr verschiedene Wirkung bei der Bewegung des Hüftgelenkes haben (Welcker). Die Resultante des äusseren Bandes geht der Achse nahezu parallel, die des vorderen kreuzt dieselbe in einem ansehnlichen Winkel.

Ein viertes Band, das *Lig. ischio-femorale,* entspringt an der Basis des absteigenden Sitzbeinastes und geht fast horizontal zur Grube des grossen Rollhügels. Während dieses ein Hemmungsband für die Rotation nach innen darstellt, wirkt das laterale vordere der Streckung, das mittlere vordere der Streckung, Auswärtsrollung und der Adduction entgegen.

Alle vier Bänder werden schlaff und laufen nahezu der Achse des Oberschenkelhalses parallel, wenn der Femur in mässigem Grade flectirt und etwas abducirt wird, das Bein sich mithin in der Mittellage befindet. Streckt man den Schenkel, so ziehen sich die drei inneren Bänder spiralförmig um den Schenkelhals herum, pressen den Kopf fest in die Pfanne hinein, und hemmen die weitere Bewegung desselben. Diese mechanische Bedeutung der vier Hüftgelenkbänder, welche Welcker erkannt hat, erweitert die frühere Auffassung der Gebrüder Weber in mehreren Beziehungen.

Dasselbe gilt auch bezüglich der mechanischen Bedeutung der *Zona orbicularis Weberi.* Diese steht nach Henle und Welcker an keiner Stelle mit dem Knochen in Verbindung, sondern sie stellt einen in sich geschlossenen Ring dar, welcher der Synovialhaut nahe liegt und daher auf den Schenkelkopf, wie ein fest anliegendes Ventil einwirkt (Welcker). Dem *Lig. teres* schreibt Welcker weder eine mechanische noch eine gefässführende Bedeutung zu, sondern er hält dasselbe für eine Anordnung, welche nur die Umtreibung der Synovia im Gelenke vermitteln soll.

In dem Hüftgelenke liegt demnach, wenn der fibröse Pfannenring mit dem Knochen in Verbindung steht, ein Nussgelenk vor, in welchem Bewegungen nach allen Seiten ausgeführt werden können, und für welche die Hemmungsmittel nur in den verstärkten Parthien der Kapsel gesucht werden müssen. Beträgt aber auch die Gelenkpfanne in Verbindung mit dem *Labrum glenoidale* mehr als die Hälfte einer Kugel, so kann doch die Wirkung des Nussgelenkes sich nicht geltend machen, weil der fibröse Rand nicht den erforderlichen Widerstand leistet. Es tragen

daher das *Labrum glenoidale* und die beiden miteinander in Contact stehenden Gelenkflächen zum hermetischen Verschluss des Hüftgelenkes der Art bei, dass die Wirkung des Luftdruckes zur Geltung kommen kann. Ueber die Wirkung des Luftdruckes auf das Hüftgelenk sowohl, als auch auf die Gelenke überhaupt, sind in jüngster Zeit verschiedene Anschauungen aufgetaucht. Während die Gebrüder Weber die Wirkung des Atmosphärendruckes, welcher auf dem Hüftgelenk lastet, auf 12 Kilogr. und Schmid auf 18 Kilogr. berechnet haben, bemühten sich Rose und kürzlich auch Hans Buchner den Beweis zu führen, dass dem Luftdrucke gar keine besondere Bedeutung, weder bei der Mechanick des Hüftgelenkes, noch bei der anderer Gelenke zukomme. Buchner schreibt die Befestigung der Knochen bei den Athrodien der Muskelwirkung zu. Aus diesen sich entgegengesetzten Anschauungen, für welche auf beiden Seiten triftige Gründe angeführt werden, geht hervor, dass die Frage neue wiederholte Prüfungen erforderlich macht.

Die Hauptbewegungs-Richtungen in dem Hüftgelenke werden als Beugung nach vorn, als Streckung nach rückwärts und als Ab- und Adduction nach aus- und einwärts bezeichnet. Die Rotation ist eine doppelte: a) um jene Achse, welche durch den Hals und Kopf des Oberschenkels geht und b) um die Längsachse des *Os femoris* selbst.

Bei diesen Bewegungen im Hüftgelenke kommen einzelne kleine Spann-Muskeln der Kapsel in Betracht, welche die Kapselfalten fixiren. Constant geht nach R. Martin der *Iliacus int.* und der *Glutaeus minimus* in die Kapsel über. Auch der *Rectus femoris* kann mittelst seiner oberen Sehne spannend auf das fibröse Band einwirken.

An Gefässen und Nerven ist das Hüftgelenk nicht sehr reich; doch besitzt dasselbe sowohl in der inneren und äusseren Synovialmembran, als auch in seiner fibrösen Kapsel Gefässe und Nerven. Die ersteren gehören, wie Langer durch Injection nachgewiesen hat, auch dem knöchernen Gebiet des Oberschenkelkopfes an, denn nicht alle Gefässe kehren an der Anheftungsstelle des *Lig. teres* an der *Fossa capitis* schlingenförmig um, sondern es treten einige in das Innere der Spongiosa des *Caput femoris* ein.

Die Nerven des Hüftgelenkes gehen von drei verschiedenen Bahnen aus. Vom *Cruralis, Ichiadicus* und vom *Nerv. obturatorius* begeben sich Zweige zur *Capsula fibrosa*, und zu den beiden Abtheilungen der Synovialkapsel. Sie dringen bis zur Synovialkapsel vor und stehen durch einzelne Primitivfasern im Zusammenhang sowohl mit den Vater'schen Körperchen, als auch mit kleineren peripherischen Endapparaten (Rauber, Krause).

Die Oberschenkelgegend — *Regio femoralis* —.

Das mittlere Gebiet des Oberschenkels kann selbstverständlich weder gegen die Hüftgelenk-, noch gegen die Kniegelenkregion eine natürliche Grenze haben. Man begreift topographisch-anatomisch unter „*Regio femoralis*“ etwas mehr als das mittlere Drittel des Oberschenkels. Weder für die Aufsuchung der Gefässe und der Nerven, noch für die Bestimmung der einzelnen Muskeln bietet das mittlere Gebiet des Oberschenkels, selbst bei starker Fettablagerung, grosse Schwierigkeiten dar.

Die äussere cylindrische Form des Oberschenkels ist bis gegen das Kniegelenk hin, wo eine mehr ovale Gestalt mit dem längsten sagittalen Durchmesser auftritt, vorherrschend.

a) Die Haut, das subcutane Fettgewebe und die *Fascia superficialis femoris*

weichen nur in wenigen Beziehungen ab von den gleichen Schichten in der *Fossa subinguinalis*.

So durchziehen starke Venennetze das Fett und münden grösstentheils in die Hauptäste der *Vena saphena magna*. Weniger stark durchbrochen zeigt sich die oberflächliche Fascie, obwohl man auch kleine mit Fett erfüllte Lücken zum Durchtritt von arteriellen und venösen Gefässen und feinen Hautnerven in ihr wahrnimmt.

Die subcutane Fettschichte ist grossen individuellen Schwankungen unterworfen. Sie allein gestaltet den Oberschenkel cylindrisch, denn bei hochgradig abgemagerten Individuen ändert sich die äussere Form dadurch, dass die Furchen zwischen den einzelnen Muskelgruppen tief einsinken und die Cylinderform mehr oder weniger verloren geht. Die Unterhautfettschichte kann gänzlich fehlen oder auch bis zu 4—8 Cm. Dicke anwachsen, ohne dass hiebei die Anhäufung der Fettzellen zwischen den einzelnen Muskeln sehr bedeutend ist.

Die Lymphgefässe sind an allen Stellen der Haut vorhanden; ihr Hauptzug jedoch, welcher von dem Unterschenkel heraufkommt, gelangt an der innern vordern Seite, längs der grossen Rosenvene, gegen die *Fossa subinguinalis*.

Die Hautnerven stammen von den drei *Nervi cutanei femoris*, dem vorderen, inneren und mittleren des *Nervus cruralis* und hinten von dem *Cutaneus femoris posterior* des *Ischiadicus* ab. Ihr Verbreitungsgebiet erstreckt sich sowohl vorn, als hinten nur bis gegen das Kniegelenk herab. Frey *junior* hat auch Nervenzweige zu den Wandungen der grösseren oberflächlichen Venen verfolgt.

b) Die *Fascia lata* in der mittleren Schenkelregion.

An keinem Extremitätenabschnitt ist die Muskelbinde so stark entwickelt, als am Oberschenkel. Die breite Schenkelbinde umgibt die starke Muskulatur, bildet für einzelne Muskeln scharf begrenzte Scheiden und steht median- und lateralwärts *(Ligamenta intermuscularia)* mit dem Knochen in Verbindung.

An der Streckseite zeigt sich eine stärkere Ausbildung derselben, als an der Beugeseite, sie erscheint jedoch hier wie dort aus queren und senkrechten Bindegewebsbündeln zusammengesezt, welche ein mehr oder weniger rechteckiges Gitterwerk darstellen.

In Folge der Anheftung der *Fascia lata* an die *Linea aspera* des Oberschenkels entstehen zwei grosse Fascienscheiden, von welchen die vordere die *Extensoren* mit Einschluss des *Tensor fasciae latae*, die hintere die Flexoren und Adductoren gemeinsam umhüllt.

Das *Lig. intermusculare externum* (s. Ath. IV, Taf. VII, Fig. A) senkt sich als Fortsetzung der Fascie zwischen dem *Vastus externus* und dem zweiköpfigen Beuger in die Tiefe und findet an dem *Labium externum* der *Linea aspera femoris* von dem Ansatzpunkte des *Glutaeus maximus* an bis zum äusseren *Condylus* des Femur herab Anheftung. Von ihm entspringen Fasern des kurzen Bicepskopfes. Dass man an keiner Stelle leichter gegen den Oberschenkelknochen vordringen kann, als an diesem Bande, ist naheliegend; denn allerwärts hat man es mit den den Knochen allseitig umlagernden dicken Muskeln zu thun.

Das *Lig. intermusculare internum* geht von der Scheide der grossen Gefässe theilweise aus und senkt sich zwischen den Adductoren und Extensoren gegen das innere *Labium* der *Linea aspera* in die Tiefe. An seiner Anheftungsstelle entspringen ebenfalls Muskelfasern von ihm. Dass dieses Zwischenmuskelband von den gegen die Beugeseite gelangenden Zweigen der *Art. cruralis* durchbrochen werden muss, ist selbstverständlich; denn alle grossen Stämme der Gefässe liegen anfänglich in der Extensorenscheide der *Fascia lata* und müssen von hier aus in die Flexorenscheide eintreten.

Eine sehr starke Ausbildung erlangt die *Fascia lata* an der äusseren vorderen Seite des Oberschenkels an zwei Stellen. Zunächst entsprechend dem grossen Rollhügel, wo der *Glutaeus maximus* mit einer ansehnlichen Parthie seiner Sehne in dieselbe übergeht, und so zu ihrem Spanner wird. Dann findet man eine Verstärkung der Fascie in senkrechter Richtung zwischen dem seitlich prominirenden Theil der *Crista ossis ilium* und dem *Condylus externus tibiae*. Diesem sog. *Ligam. ilio-tibiale* hat zuerst

Maissiat mit Recht die Bedeutung eines Hemmungsmittels bei der Adduction zugeschrieben. Dasselbe erlangt dadurch eine um so grössere Wirkung, als vorn der *Tensor fasciae latae* und hinten der *Glutaeus maximus* in dasselbe übergehen.

c) Die Muskeln der Streckseite.

Die Extensorengruppe des Oberschenkels zerfällt in zwei Schichten, eine oberflächliche und eine tiefe. Zur ersteren gehören zwei Muskeln, welchen eine eigenartige Funktion zufällt.

Der *Musc. tensor fasciae latae* ist ebenso wie der *Musc. sartorius* in eine von der breiten Schenkelbinde gebildete Scheide eingeschlossen. Beide gehen von der *Spina anterior superior ossis ilium* aus und während der erstere in die *Fascia lata* als Spanner übergeht, gelangt der letztere schief über die ganze Fläche des Oberschenkels und heftet sich an der *Tibia* fest. Sein Name ist seiner Wirkung, den Unterschenkel nach einwärts und oben zu heben, entlehnt. Da der *Sartorius* in der Mitte des Oberschenkels vor der Gefässscheide seine Lage hat, so dient er in verschiedenen Höhen als Anhaltspunkt bei der Unterbindung der *Art. cruralis.*

Die tiefe Lage besteht aus der Gruppe jener mächtigen Muskeln, welche theils vom Becken *(Rectus femoris)*, theils vom Oberschenkel selbst (die beiden *Vasti* und der *Cruralis)* entspringen und an der *Tibia* als Extensoren des Unterschenkels sich befestigen.

Dieser vierköpfige Muskel — *Quadriceps femoris* — umlagert das ganze mittlere Drittel des Oberschenkelbeines mit Ausnahme der beiden Stellen, wo oben der *Glutaeus maximus* sich anheftet und unten der kurze Kopf des *Biceps femoris* entspringt. Sie lassen an der *Linea aspera* nur so viel freien Raum übrig, dass die platten Sehnen der Adductoren sich an den Knochen anheften können.

Der *Rectus femoris,* welcher oben eine selbständige Scheide von der Fascie erhält, entsteht mit einem Sehnenschenkel von der *Spina anterior inferior ossis ilium* und mit dem andern vom fibrösen Pfannenrande, wo er diesen und die fibröse Kapsel anspannt. Er gesellt sich dann in die Mitte der beiden *Vasti,* welche man von dem *Musc. cruralis* künstlich getrennt hat.

Diese starke Muskelmasse, welche den Oberschenkel ganz umlagert, lässt sich in ihrer grössten Ausdehnung anatomisch nicht trennen und wenn man an ihr einzelne selbständige Muskeln unterscheiden will, so kann

diess nur insoferne geschehen, als die Nerven an verschiedenen Stellen in sie eintreten.

Erwähnenswerth ist noch, dass nicht an allen Stellen der Beinhaut des Oberschenkelkörpers Muskelbündel entspringen, sondern diese abwärts nur anliegen, so dass hier bei Brüchen leichter Verschiebungen der Bruchenden stattfinden können, als höher oben, wo der Knochen in seinem ganzen Umfange den Muskelbündeln zum Ursprung dient.

d) Die Gefässe und Nerven an der Extensorenseite.

Die grossen Gefässstämme nehmen am Oberschenkel den Raum zwischen den Extensoren und Adductoren ein, überlagert von dem *Musc. sartorius.* Die *Arteria* und *Vena cruralis* ändern im mittleren Drittel des Oberschenkels ihre Lage zu einander. Während in der *Fossa subinguinalis* ein grosser mit Fett erfüllter Raum in frontaler Richtung angebracht ist, wo die Gebilde nebeneinander liegen können, bedingt die Muskelgruppirung in der Mitte des Oberschenkels eine mehr sagittale keilförmige Spalte, in welcher sich die Gefässe und Nerven hintereinander lagern. Desshalb findet man in der gemeinsamen Gefässscheide vorn den stärksten Endast des *Nerv. cruralis:* den *Nervus saphenus major.* Derselbe begleitet die Gefässe bis zur Scheide des *Adductor magnus,* wo er gegen den innern *Condylus* an der medialen Seite des Unterschenkels hinzieht.

Die zahlreichen Muskelnerven, welche in den *Sartorius,* den *Rectus femoris,* die beiden *Vasti* und den *Cruralis* eintreten, stammen sämmtlich vom *Nerv. cruralis* ab. Nur der *Tensor fasciae latae* erhält seinen Ast vom *Glutaeus superior* des *Nerv. ischiadicus.*

Rückwärts, an den Nervenstamm angrenzend, befindet sich die *Art. cruralis* und erst hinter dieser in der Tiefe die *Vena cruralis.* Diese beiden grossen Gefässstämme werden in ihrem weiteren Verlauf durch die gemeinsame Gefässscheide immer inniger mit einander verbunden, so dass sie in der Nähe der Scheide des *Adductor magnus* nicht leicht von einander getrennt werden können. Die Beziehung der Gefässe zum *Sartorius* ist der Art, dass man höher oben den medialen und tiefer abwärts den lateralen Rand dieses Muskels als Anhaltspunkt verwerthet, wenn die Unterbindung der Schlagader ausgeführt werden soll.

Die sekundären Gefässe für die kräftige Muskulatur am Oberschenkel kommen grösstentheils von der *Art. profunda femoris.* Die *Art. femoralis superficialis* schickt zahlreiche, aber nur kleine Zweige zu den Muskeln.

Die *Art. profunda femoris* stellt nicht immer das Hauptgefäss für die Ernährung der Muskulatur am Oberschenkel dar, sondern in 200 Fällen nur 124 mal. Bei 76 Individuen stammen nach den Beobachtungen von Srb die Muskeläste auch von der *Art. femoralis superficialis* oder von andern Zweigen ab.

Die tiefe Schenkelpulsader kann mehr oder weniger hoch aus der oberflächlichen ihren Ursprung nehmen. Mitunter findet schon eine Theilung der *Art. iliaca externa* in zwei Aeste statt. An einem derartigen Object, welches in der anatomischen Sammlung Münchens conservirt wird, gelangen zwei grosse, fast gleich dicke Arterien aus dem *Arcus cruralis* hervor, die eine aussen, die andere innen dicht an der Vene anliegend. Die drei Gefässe nehmen die ganze Breite der *Fossa ovalis* ein und das mediale stellt die *Profunda femoris* dar.

Die zwei ersten sekundären Aeste der tiefen Oberschenkelschlagader gehören vorwiegend der *Fossa subinguinalis* an und nur einige dünne Endäste gehen weit über die Grenzen derselben hinaus. Sie umgreifen aussen und innen unterhalb des Rollhügels den Oberschenkel und werden daher *Art. circumflexa femoris externa* und *interna* genannt. Indem beide sich zwischen den Muskeln nach rückwärts begeben, senden sie Zweige nach auf- und abwärts zu den verschiedenen Gebilden. Die oberen gehen Anastomosen mit den Gesässschlagadern ein, welche sich bei einer Unterbindung der *Art. cruralis* erweitern und den Collateralkreislauf herstellen.

Der Endast der *Art. profunda femoris* zerfällt, nachdem er zahlreiche Zweige zu den Muskeln abgegeben hat, in drei *Arteriae perforantes*, welche durch die Lücken der Adductoren hindurchtreten, um sowohl in diesen, als auch in der Flexorengruppe und dem Oberschenkelknochen selbst Verbreitung zu finden.

Die Venen am Oberschenkel entsprechen dem Verlaufe der Arterien. Sowohl die drei *Venae perforantes*, als auch die beiden *Venae circumflexae femoris* umrahmen die gleichnamigen Schlagadern doppelt, während die grossen Venenstämme: die *Femoralis superficialis* und das Endstück der *Profunda femoris* an der Vereinigungsstelle mit der oberflächlichen einfach sind.

Sowohl zu den oberflächlichen, als auch zu den tiefen Gefässen der Weichtheile und des Knochens *(Vasa nutricia)* gesellen sich Nervenbündel von den Zweigen des *Plexus cruralis*. Ein langer Zweig trennt sich dicht am Knochen von einem Ast für den *Vastus* ab und geht zum Kniegelenk (Rauber).

Die Beuge- und Adductorenseite des Oberschenkels.

Die superficiellen Schichten der hinteren und inneren Seite des Oberschenkels weichen nur in wenigen Beziehungen von jenen an der Vorderseite ab. Die *Fascia lata* zeigt sich deshalb weniger stark ausgebildet als vorn, weil die Sehnen der Muskeln nicht in sie übergehen.

Die Muskeln der Beuge- und Adductorenseite.

Die Flexoren des Unterschenkels entspringen, mit Ausnahme eines kleinen Kopfes, vom Sitzknorren, überspringen somit das Hüft- und Kniegelenk, um an den oberen Enden der beiden Unterschenkelknochen Anheftung zu nehmen.

Der *Biceps femoris* besteht aus einem langen Kopf, welcher schräg von der *Tuberositas ossis ischii* ausgeht und am untern Drittel des Oberschenkels durch den kurzen Kopf verstärkt wird. Dieser entsteht von dem lateralen *Labium* der *Linea aspera* und nachdem sich die beiden Köpfe vereinigt haben, gelangt die allmählich dünner werdende Sehne an das *Capitulum fibulae*, auf welches der Muskel beugend einwirkt. Schon bei mässiger Flexion fühlt man die Sehne unter der Haut vorspringen. Der *Musc. semimembranosus* und *semitendinosus* stellen die mediale Abtheilung der Beuger dar. Haben die beiden Muskeln gemeinsam vom *Tuber ischii* ihren Ursprung genommen, so ziehen sie, dicht an dem *Biceps femoris* anliegend nach abwärts und wenden sich am untern Drittel des Oberschenkels nach einwärts zur innern Seite der *Tibia*, welche von ihnen gebeugt wird.

In einem Falle, bei welchem das *Lig. tuberoso-sacrum* mit den Sitzknorren sich nicht fest verbunden zeigte, erschien die ganze Beugegruppe als directe Fortsetzung des genannten Bandes, d. h. sie entsprang direct vom Kreuzbein.

Die *Adductoren* des Oberschenkels stellen eine mächtige Muskelmasse zwischen dem *Os femoris*, dem absteigenden Ast des Scham- und dem aufsteigenden Ast des Sitzbeins dar. Sie unterscheiden sich auf Querdurchschnitten dadurch von den Beugern und Streckern, dass sie weniger Sehnen- und mehr Muskelfasern in sich einschliessen.

Die ganze Muskelmasse gelangt von ihrem Ursprung aus in schiefer Richtung gegen die *Linea aspera* des Oberschenkels und zerfällt in mehrere Abtheilungen, welche die Namen von ihrer Form und Grösse entlehnt haben. Die vorderste und oberste Abtheilung stellt den *Musc.*

pectineus dar. Entsprungen vom Kamme des horizontalen Schambeinastes gelangt er schief nach unten und innen gegen die *Linea aspera*, unmittelbar unterhalb des kleinen Rollhügels. Da der *Musc. ilio-psoas* von dem *Arcus cruralis* schief nach innen und unten zum kleinen Rollhügel zieht, so begrenzen beide einen dreieckigen oben breiten Zwischenraum, der schon als *Fossa iliopectinea* Erwähnung fand.

Auf den Adductoren liegt ein schlanker langer Muskel, welcher nur eine topographische aber keine functionelle Beziehung zu der genannten Muskelgruppe hat: es ist dies der *Musc. gracilis*. Da derselbe neben der Schamfuge entspringt, und abwärts sich mit einer rundlichen Sehne an der inneren vorderen Fläche der *Tibia* anheftet, so wirkt er beugend und etwas drehend auf das Schienbein ein.

Die drei Adductoren wurden von Günther und Henle mit Recht in vier und von H. Meyer in jüngster Zeit in fünf einzelne Abtheilungen zerlegt. Sie folgen der Reihe nach von vorn nach hinten so aufeinander, dass der *Adductor longus* und *brevis* die Gefäss- und Nervenfurche an der Vorderseite des Oberschenkels zunächst begrenzen, während der *Adductor magnus* sich in der Nähe der Flexoren weiter rückwärts anreiht.

Unter *Adductor minimus* versteht Günther die oberste Parthie des *Adductor magnus* und unter *Portio perforata* beschreibt H. Meyer jene Parthie des Muskels, welche dem *Adductor magnus* und *longus* zugleich angehört und zwischen welchen die Aeste der *Arteriae perforantes* hindurchtreten.

Von sämmtlichen Adductoren berührt keiner das Hüftgelenk, sondern dieses wird nur von dem *Musc. obturator externus* und *Pectineus* umlagert.

Die Nerven und Gefässe an der Beugeseite des Oberschenkels.

Wie schon aus der Betrachtung der *Regio glutaea* hervorging, zieht gegen die Beugeseite des Oberschenkels der *Nerv. ischiadicus*. Ist derselbe unter dem *Musc. glutaeas maximus* hervorgetreten, so nimmt er seine Lage lateralwärts und vorn von den Beugemuskeln und erhält somit rückwärts keinen Schutz von denselben. Erst in der Mitte der Oberschenkelgegend liegt dieser starke Nerv zwischen dem langen Kopfe des *Biceps* und dem *Adductor magnus* und oft theilt er sich schon in dieser Höhe, seltener ganz oben in der Beckenhöhle in seine zwei Aeste: den *Nerv. tibialis* und *fibularis*.

Die sensiblen Nerven an der Hinterfläche des Oberschenkels gehen aus den Gesässnerven hervor. Es zweigt sich ein ansehnlicher Ast (*Nerv.*

cutaneus fem. posterior) vom *Nerv. glutaeus inferior* ab und gelangt, gedeckt vom grossen Gesässmuskel, nach abwärts, um unter dem *Sulcus glutaeus* die Fascie zu perforiren und nach der Gesässgegend selbst, sowie nach der Damm- und hinteren Oberschenkelgegend auszustrahlen.

Die Muskelnerven gehen schon zwischen dem grossen Rollhügel und dem *Tuber ischii* aus dem *Ischiadicus* hervor. Diese Zweige sind im Verhältniss zur Stärke der Muskeln schwach: sie treten an bestimmten Stellen in ziemlich gleicher Höhe in die langen Muskeln ein und können mittels eines starken electrischen Stromes etwa einen Zoll unterhalb des *Glutaeus maximus* erreicht werden (Ziemssen).

Für die Adductoren ist eine besondere Nervenbahn vorhanden und diese ist in dem *Nervus obturatorius* vertreten. Derselbe versorgt nämlich alle Adductoren mit Ausschluss des *Musc. pectineus*, welcher seinen Zweig vom *Nerv. cruralis* bezieht. Schon beim Durchtritt durch das verstopfte Loch zerfällt der *Nerv. obturatorius* in Zweige für den *Musc. obturator externus* und die fünf Adductoren. Einzelne Fasern begeben sich auch zum Hüft- und Kniegelenk.

Die Adductoren können zur Contraction gebracht werden, wenn man die Electrode an dem horizontalen Schambeinaste in die Tiefe drängt. Die einzelnen Aeste des *Obturatorius* sind nach den Erfahrungen Ziemssens nicht zu isoliren, sondern machen eine intramuskuläre Reizung erforderlich.

Die Gefässe, welche zur hinteren Seite des Oberschenkels das Blut führen, stammen theils von der *Art. profunda femoris*, theils von der *Art. glutaea inferior* ab. Sind auch die Zweige für die Schenkelmuskeln von der zuletzt genannten Schlagader schwach, so treten dieselben doch mit der *Circumflexa interna* in mehrfache Anastomose und beide bilden ein gemeinsames peripheres Netz. Die Venen entsprechen dem Verlaufe der Schlagadern und obschon die grösste Blutquantität nach der tiefen Schenkelvene abfliesst, können doch kleine Bahnen nach der Gesässgegend zur *Vena glutaea* und zu den Zweigen der *Pudenda communis* verfolgt werden und es treffen hier die Ströme von zwei Richtungen zusammen.

Die Stellung der Venenklappen und die durch dieselben bedingte Stromrichtung wurden vor einiger Zeit von Braune eingehend studirt und von diesem Autor der Beweis geliefert, dass die Muskeln in Verbindung mit den Fascien am Oberschenkel, ganz besonders in der Gegend der *Fossa ovalis*, einen Saug- und Druckapparat bilden, welcher auf den Rückfluss des Blutes fördernd einwirkt.

Eine selten vorkommende Varietät der grossen Oberschenkelgefässe, welche von praktischem Interesse ist, wurde von Dubrueil u. A. beobachtet. Sie führt den Namen

Art. ischiadica und ist als stark entwickelte Fortsetzung der *Glutaea inferior* zu betrachten. Ihr Verlauf entspricht dem des *Nerv. ischiadicus* an der hinteren Fläche des Oberschenkels und setzt sich in der Kniekehle direct in die *Art. poplitea* fort. Die *Art. cruralis* fehlt bei dem Vorhandensein dieser Varietät entweder vollständig oder sie ist nur als Rudiment vorhanden und läuft als Muskelast schon in der *Fossa subinguinalis* aus.

Die Lymphgefässe der Extensoren und der Flexoren sind nur spärlich vorhanden. Zu den grossen Gefässen gesellen sich einzelne Stämmchen, welche schliesslich in die grösseren Lymphgefässe der Subinguinaldrüsen einmünden. Aber auch zwischen den Lymphgefässen des Oberschenkels und der Gesässgegend bestehen mehrfache Verbindungen.

Das *Os femoris*.

Der Oberschenkelknochen bietet in seiner Form und Structur Eigenthümlichkeiten dar, welche von seiner physiologischen Leistung abhängig sind. Als tragende lange Säule zeigt er in seinem Mittelstück die grösste Widerstandskraft, indem hier die Dicke der compacten Rindenschichte zwischen $^1/_2$ und 1 Cm. schwankt. Das Knochenmark ist hier vorwiegend auf den *Tubus medullaris* concentrirt, der sich in sagittaler Richtung etwas weiter (1,2 Cm.) als in frontaler darstellt. Während der cylindrisch gestaltete nach vorn convex gebogene Körper des Oberschenkels, welcher eine kantige Verlängerung nach hinten als *Linea aspera* besitzt, nur einen Durchmesser zwischen 2—3 Cm. hat, wird das obere und untere Ende allmählich dicker mit gleichmässiger Verdünnung seiner Rindenschichte und stärkerer Ausbildung der Spongiosa. Dass die letztere kein unregelmässiges Maschenwerk, zur Einschliessung des Knochenmarkes, darstellt, wurde erst in den letzteren Jahren von H. Meyer erkannt.

In dem Verhältniss, als gegen die Enden des Femur die compacte Knochensubstanz dünner wird, erfährt die Spongiosa sowohl gegen das Kniegelenk, als auch gegen das Hüftgelenk hin eine derartige Mächtigkeit und Anordnung, dass dieselbe eine bedeutende Tragfähigkeit erlangt. Gegen das Kniegelenk besteht die spongiöse Substanz aus senkrecht gestellten Knochenpfeilern oder Lamellen, welche in bestimmten Abständen durch horizontale Blättchen so mit einander vereinigt werden, dass eine grosse Anzahl von Strebepfeilern entsteht, die sich in formeller Hinsicht von jenen in dem oberen Drittel des Femur unterscheiden; denn hier neigen sich die Knochen-Pfeiler oder Lamellen in der Art, dass sie sowohl in der Höhe des Trochanters, als auch in dem schiefgestellten Halse und Kopfe des Oberschenkels Pfeiler bilden, welche an Spitzbogen

erinnern. Sie stellen auf diese Art vereinigt ein Fachwerk ineinandergreifender Strebepfeiler und Sparren dar, welches eine viel bedeutendere Tragfähigkeit besitzt, als eine unregelmässig angeordnete Spongiosa. Wäre das Paulische Brückensystem nicht erfunden, es würde vielleicht jetzt construirt auf Grund der Entdeckungen, welche an dem Bau der Knochenspongiosa gemacht worden sind.

Die Topographie der Kniegelenkgegend — *Regio genu* —.

(Siehe Tafel V. Abtheilung IV.)

Das grösste aller Körpergelenke, die *Articulatio genu*, ist dem Ellenbogengelenk homolog, obschon es sowohl wegen seiner anatomischen Einrichtung als auch bezüglich seiner mechanischen Leistungsfähigkeit mehrfach von demselben abweicht. Die Kniegelenkregion, welche an einzelnen

Horizontalschnitt durch das Kniegelenk. 1. Epiphyse des Femur. 2. Epiphyse der Tibia. 3. Semimarkknorpel. 4. *Ligamenta cruciata*. 5. *Bursa subcruralis inferior*. 6. Synovialkapsel. 7. *Musc. vastus internus*. 8. *Musc. vastus externus*. 9. *Musc. biceps cruris*. 10. Tiefe Flexoren. 11. Subcutane Fettschicht.

Flächen von starken Muskeln, Gefässen und Nerven, an andern nur von dünnen, superficiellen Schichten umlagert ist, hat weder gegen den Ober-, noch gegen den Unterschenkel hin eine scharfe Markirung und daher ist auch die Bestimmung der Grenzgebiete nach auf- und abwärts eine will-

kürliche. Die festen Theile, welche zur Bildung des Kniegelenkes beitragen, können an der Streckseite durch die oberflächlichen Schichten theils gesehen, theils gefühlt werden, und von dieser Seite her kann man bei Operationen am leichtesten in das Gelenk eindringen. Während demnach die Form der *Regio genu* vorn vorwiegend durch die Knochen und ihre Verbindungsmittel hervorgerufen wird, ist dieselbe an der Beugeseite nur von Muskeln und ihren Bedeckungsschichten gebildet.

A. Die Kniekehle oder Kniebeuge — *Fossa poplitea* —.

(Siehe Abtheilung IV, Tafel V, Figur C und D.)

Die Kniebeuge lässt sich als Gelenkregion nicht scharf begrenzen. Sie stellt in der aufrechten Stellung der unteren Extremität eine ziemlich ebene Fläche mit einem mittlern senkrechten Wulst dar und erst bei gebeugtem Kniee tritt eine muldenartige Vertiefung auf, die hervorgerufen wird durch die innen und aussen stark vorspringenden Beugemuskeln des Unterschenkels.

a) Bezüglich der oberflächlichen Schichten ist nur hervorzuheben, dass das Fett an keiner Stelle des Kniegelenkes so stark entwickelt ist, als an der *Fossa poplitea*. In ihm nehmen die *Vena saphena magna*, welche, da sie hinten und innen auf dem *Condylus ossis femoris* nach oben steigt, an dem medialen Grenzgebiet der Kniekehle liegt, dann die *Vena saphena parva* und die sensiblen Hautnerven ihre Lage.

Die *Vena saphena parva* tritt häufig schon unterhalb der Kniekehle unter die Fascie, um sich in dem Fett nach oben und vorn in die Tiefe zu senken. Eine Anzahl starker Lymphgefässstämmchen begleiten die grosse Rosenvene und gelangen erst oberhalb des Kniegelenkes zur Vorderfläche des Oberschenkels. Die Nerven, welche oberflächlich in der Kniekehle ihre Verbreitung finden, sind Ausläufer vom *Nerv. cutaneus femoris posterior* und *Nerv. saphenus major*. Als sensibele Zweige stammt der erstere vom *Ischiadicus*, der letztere vom *Cruralis* ab, und beide lösen sich in der Haut der Kniebeuge auf.

Die *Fascia poplitea* ist ein mässig starker Abschnitt der Muskelbinde der unteren Extremität. Obwohl sie eine ziemlich straffe Spannung zeigt, kann man doch die tieferen Umrahmungen der Kniebeuge äusserlich sehen und fühlen.

b) Die Muskeln der Kniebeuge. Indem fünf bis sieben Centimeter oberhalb der Condylen des Oberschenkels die Beugemuskeln auseinander treten, um an die laterale und mediale Seite der Unterschenkel-

knochen zu gelangen, entsteht ein mit der Spitze nach aufwärts gerichtetes Dreieck, welches von den grossen Gefässen und Nerven, die letzteren umhüllt von einem starken Fettpolster, durchzogen wird.

Die Muskelgruppe an der medialen Seite besteht nicht nur aus den beiden Beugern, sondern auch aus dem *Sartorius* und *Gracilis*. Der *Musc. sartorius* stellt die am weitesten nach innen gerichtete Begrenzung der Kniekehle dar. Er wird erst unterhalb des *Condylus internus* schnig und wendet sich in einem Bogen nach vorn zur inneren vorderen Fläche der *Tibia*. Rückwärts an diesen Muskel reiht sich der *Musculus gracilis* an, der schon oberhalb des innern Gelenkknorrens in seine runde Sehne übergeht, welche ebenfalls die mediale Seite des oberen Tibiaendes erreicht. Dann folgt weiter rückwärts der *Musc. semimembranosus*, welcher breiter und stärker ist, als die dünne hinter ihm liegende Sehne des *Musc. semitendinosus*. Die unmittelbare mediale Begrenzung der *Fossa poplitea* wird durch die beiden zuletzt genannten Muskeln vermittelt und wenn man an dem gebeugten Knie des Lebenden die mediale Muskelgruppe untersucht, so fühlt man am oberflächlichsten die Sehne des *Semitendinosus* und mehr in der Tiefe die des *Semimembranosus*. Sämmtliche erwähnten Muskeln gehen der Art über die hintere Seite des Oberschenkels hinweg, dass man zwischen ihnen und dem Knochen zur Kniekehlenschlagader vordringen und dieselbe unterbinden kann.

Die laterale Begrenzung der Kniebeuge besteht aus dem vereinigten Bauch des *Musc. biceps femoris*. Derselbe stellt einen starken, hinten mit einer platten Sehne versehenen Muskel dar, welcher sich nach aussen zum *Capitulum fibulae* wendet und mit einer starken platten Sehne an demselben anheftet.

Aus dem untern Abschnitt der Kniekehle gelangen die beiden Köpfe des *Musc. gastrocnemius* hervor und bilden in Folge ihrer Vereinigung zu einem Bauche ein Dreieck, welches mit seiner Spitze nach abwärts gerichtet ist und daher mit seiner Basis das obere Kniekehlendreieck so ergänzt, dass die *Fossa poplitea* in ihrer ganzen Ausdehnung eine rhomboidale Form erhält, deren untere Hälfte kleiner, als die obere ist, und daher die erstere in die letztere hineingeschoben erscheint. Von den beiden platten Köpfen des *Gastrocnemius* entsteht der mediale hinten am *Condylus internus* und der laterale am *Condylus externus*, zusammenhängend mit der Kapsel des Kniegelenkes. Während des Austretens aus der Kniebeuge werden die beiden Köpfe rückwärts, sowohl innen als aussen, von den vorhin erwähnten Beugern des Unterschenkels gedeckt und wenn der *Gastrocnemius* sich contrahirt, so muss er die letzteren etwas aus der Grube hervordrängen.

Der ziemlich weite Raum der Kniebeuge von der Fascia an bis zum *Lig. popliteum* ist von Fett und wenigen Lymphdrüsen ganz erfüllt und von starken Gefässen und Nerven durchzogen. Wird die Fettablagerung bei hochgradiger Abmagerung geringer, so entsteht eine tiefe Mulde, an welcher die Sehnen der Muskeln stark vorspringen und die äussere Haut leistenartig erheben.

c) Die grossen Gefäss- und Nervenstämme, welche die Kniebeuge durchziehen, verhalten sich so zu einander, dass nach Entfernung der Fascia zunächst die beiden Nervenstämme auftreten. In der Mitte der Grube zieht der *Nerv. popliteus s. tibialis posticus* perpendikulär herab und drängt sich schliesslich zwischen den beiden Köpfen des *Gastrocnemius* hindurch, um zur Spalte des *Musc. soleus* zu gelangen. Der *Nerv. fibularis s. peronaeus* schmiegt sich während seines Verlaufes durch die Kniekehle dem *Musc. biceps* dicht an, und biegt unmittelbar hinter und unter dem *Capitulum fibulae* nach der Streckseite des Unterschenkels. Eine Verletzung der Sehne des Biceps kann daher leicht von einer solchen des eben erwähnten Nervenstammes begleitet sein.

Vorn und einwärts von dem *Nerv. popliteus* befindet sich die weite Kniekehlenvene, welche durch etwas Fett von dem genannten Nervenstamme getrennt, aber mit der noch weiter nach vorn und innen liegenden Schlagader innig verbunden ist. Diese beiden Gefässe sind von einer gemeinsamen Gefässscheide so dicht umschlossen, dass es oft schwer hält, die Schlagader von der Vene zu isoliren. Die Lage der Arterie zur Kniegelenkkapsel ist der Art, dass sie bei operativen Eingriffen, welche von der Streckseite aus im Kniegelenk vorgenommen werden, selbst bei geringfügiger Ueberschreitung der Kapselgrenze leicht verletzt werden kann. (S. Taf. V. Abthlg. IV.)

Die tiefe Lage der *Art. poplitea* macht ihre Aufsuchung und Unterbindung etwas schwierig.

Man kann ein wenig nach innen von der Mitte der Kniekehle eindringen, den Nervenstamm und die Vene in dem Fett lateralwärts drängen und die Isolirung der Arterie vornehmen, oder es kann dieselbe auch erreicht werden, indem man in der Spalte zwischen dem *Musc. sartorius* einerseits und dem *Musc. semitendinosus* und *semimembranosus* anderseits hinter dem untern Femurende operirt.

d) Die kleinen Gefässe und Nerven in der *Fossa poplitea* sind theils oberflächliche, theils tiefe.

Von den oberflächlichen Gefässen wurde die *Vena saphena parva* schon erwähnt. (S. Abthlg. IV. T. V. Fig. C.) Dieselbe mündet oft

mit einem Zweig in die *Vena poplitea* und mit einem anderen höher oben in eine *Vena perforans* oder in eine *Vena articularis*. Dringt man in dem Fett weiter gegen die Tiefe vor, so begegnet man der *Arteria* und *Vena suralis superficialis*, welch erstere entweder von den Aesten für den *gastrocnemius*, oder von der *Art. poplitea* direct abstammt, und in der Rinne zwischen den beiden Köpfen des genannten Muskels nach abwärts verläuft, um in den Hautschichten Verbreitung zu finden. Die Vene entspricht dem Zug der Arterie.

Zu den tiefen Gefässen der Kniebeuge gehören die *Arteriae gemellae* oder *surales profundae*, welche starke Aeste für die *Musculi gemelli* darstellen. Sie treten in die vorderen Flächen der beiden Muskelköpfe ein, begleitet von den gleichnamigen starken Venen und den motorischen Nerven.

In den Lücken der beiden Muskelköpfe mögen die topographischen Beziehungen der Venen zu den Nerven neben andern Gründen die Veranlassung sein, dass in dem *Gastrocnemius* viel häufiger als in anderen Muskeln Krämpfe auftreten.

Der *Nervus suralis*, welcher aus der Mitte der Kniebeuge, umschlossen von der Fascie, herabzieht, entspricht dem Verlaufe der gleichnamigen oberflächlichen Schlagader. Derselbe ist ziemlich stark und stammt meist nur von dem *Nerv. tibialis* ab, zuweilen erhält er noch eine Verstärkung durch einen Zweig des *Nerv. fibularis*, obschon auch Fälle beobachtet werden, bei denen der *Nerv. suralis* nur von dem *Fibularis* allein abstammt. Der letztere gibt constant auch noch einen kleinen Zweig nach der äusseren Seite des Unterschenkels ab, welcher als *Nerv. cutaneus externus cruris* beschrieben wird.

Die tiefen Gefässe und Nerven des Gelenkes und der Knochen sind sehr reichlich in der Kniebeuge vorhanden und die ersteren dadurch charakteristisch, dass sie vielfach gegenseitig anastomosiren, also ein grobes arterielles Netz — *Rete articulare genu* — darstellen, in welchem wohl an einzelnen Stellen, aber nicht in grösseren Gebieten, Unterbrechungen der Circulation bei den Bewegungen im Kniegelenk vorkommen können, ohne dass die Ernährung der Gebilde beeinträchtigt wird. Erst nach Bildung des *Rete articulare genu* treten die secundären Zweige in die Knochen und die Gelenkbänder ein, um sich in denselben capillär zu verbreiten. Der Ursprung und der Verlauf der Schlagadern des Kniegelenkes ist im Allgemeinen einfach zu nennen. Ist die *Art. poplitea* in der Nähe des Gelenkes angekommen, so schickt sie Zweige median- und lateralwärts oberhalb der Condylen um den Knochen herum nach der Streckseite.

Diese beiden *Arteriae articulares genu superiores* sind sowohl für das spongiöse untere Ende des Femur als auch für die fibröse und Synovial-Kapsel, sowie für die accessorischen Bänder des Gelenkes bestimmt.

Die beiden *Arteriae articulares inferiores* verhalten sich an dem untern Gebiet des Gelenkes, d. h. an dem oberen Tibiaende ähnlich wie die oberen Gelenkzweige. Sie stellen zwei Endäste der *Art. poplitea* dar, welche an der medialen und lateralen Seite die Knochen umringen, um an der Streckseite sich mit den übrigen zu dem erwähnten Netz zu vereinigen.

Eine oder auch mehrere kleinere Schlagadern gelangen von dem mittlern Abschnitt der Kniegelenkschlagader zur hinteren Kapselfläche, dem *Lig. popliteum*, in dessen Lücken sie eintreten. Dieselben werden als unpaare oder mittlere Zweige, *Art. genu media s. azygos*, beschrieben.

Was die Venen des Kniegelenkes anlangt, so wurden dieselben an den Knochen und dem Bandapparat in jüngster Zeit von Langer eingehend studirt. Sowohl die Arterien als auch die Venen sind in dem Knochenmark, resp. in der spongiösen Substanz des Femur und der Tibia sehr reichlich entwickelt. Die Aussenflächen der beiden Knochenenden werden umringt von anastomosirenden Arterien- und Venenkränzen, welch letztere an allen Zweigen doppelt die Schlagadern begleiten. Die Endäste senken sich in verschiedener Höhe in die *Vena poplitea* ein und führen dieselben Namen, wie die Schlagadern des Gelenkes.

Auch an Nerven ist die *Articulatio genu* nicht arm. Die an dem Gelenk vorbeistreichenden grösseren und kleineren Stämme geben Zweige an die Knochen und den Bandapparat ab. In der *Fossa poplitea* bilden die langgestreckten Zweige zunächst ein Geflecht um die grossen Gefässe und verbreiten sich dann mit den sekundären Zweigen derselben in dem Periost, der *Capsula fibrosa* und *synovialis* und in den accessorischen Bändern. In den Fettlücken des *Ligamentum popliteum* stehen zahlreiche Vater'sche Körperchen mit den Nerven in Zusammenhang.

B. Die Streckseite des Kniegelenkes.

(Siehe Abtheilung IV, Tafel V, Figur B.)

An keiner Fläche ist beim Lebenden das Kniegelenk mit seinen Knochen und seinem Bandapparat der Untersuchung so leicht zugänglich, als an der unebenen Extensionsseite. Hier werden die das Gelenk bildenden, etwas

prominirenden Knochen, die *Capsula fibrosa* und *synovialis* nur von den Hautschichten und der platten Sehne des *Quadriceps femoris*, welche die *Spina tibiae* erreicht, gedeckt, und es können daher Exsudationen oder Extravasate in das Gelenk sich an den beiden Seiten der Kniescheibengegend leichter äusserlich bemerkbar machen, als an seinen übrigen Flächen.

Von den oberflächlichen Hautschichten an der Streckseite zeigt sich das subcutane Fettgewebe, selbst bei starker Ausbildung desselben an den übrigen Regionen der untern Extremität, so schwach abgelagert, dass man die an dem Gelenke sich betheiligenden Knochen leicht fühlen kann.

Die *Fascia superficialis* steht mit der breiten Schenkelbinde in unmittelbarem Zusammenhang und man vermag beide nicht immer leicht von einander zu trennen.

Die *Fascia lata* erlangt am Kniegelenk eine besondere Bedeutung dadurch, dass dieselbe mit der Gelenkkapsel vereinigt und an den Kniegelenkenden der Unterschenkelknochen durch directe Verwachsung mit denselben befestigt ist. Von besonderer Stärke ist jener laterale Zug der *Fascia lata*, welcher als Fortsetzung des *Musc. tensor fasciae* erscheint, und bis über das Kniegelenk herab zum äussern *Condylus* des Schienbeins geht, um an diesem, sowie an dem *Capitulum fibulae* sich zu befestigen. Auch der mediale Zug der *Fascia*, welcher innen neben der *Patella* herab zum *Condylus internus tibiae* zieht, zeigt eine so bedeutende Verdickung, dass die Fascie bei ihrem Gespanntwerden eine comprimirende Wirkung zu beiden Seiten der Patella ausübt.

Die auf der vorderen Fläche der Kniescheibe befindlichen zwei bis drei Schleimbeutel zeigen hochgradige individuelle Grössen- und Formverschiedenheiten. Nicht immer ist die Unterscheidung in eine *Bursa mucosa praepatellaris subcutanea*, *subfascialis* und *profunda* begründet; denn die beiden ersteren communiciren oft mit einander und stellen einen plattgedrückten Sack mit mehreren Fächern dar. Eine Communication der Kniescheibenschleimbeutel mit jener kleinen *Bursa mucosa* unter dem Ende der Sehne des *Quadriceps femoris (Lig. patellae proprium)* habe ich nie beobachtet, wohl aber häufig einen Zusammenfluss sämmtlicher *Bursae mucosae patellares*. Zuweilen sind diese Schleimbeutel mit starken glatten Bindegewebsspangen durchzogen.

Die an der Streckseite des Kniegelenkes sich betheiligenden Muskeln zeigen eine eigenartige Beziehung zur Kapsel. An die in der Mitte liegende Sehne des *Musc. rectus femoris* und *cruralis* treten nämlich die Fasern der beiden *Musculi vasti* heran und bilden eine dreieckig gestaltete

Sehne, deren mittlerer Theil sich an den dicken oberen Patellarrand anheftet; die seitlichen Sehnenabschnitte, welche wesentlich aus den beiden *Musculi vasti* hervorgehen, decken, als platt ausgebreitete Lamellen, die Gelenkkapsel, stehen hier mit der *Fascia lata* in Verbindung und vereinigen sich unter der Kniescheibe mit dem *Ligam. patellae*, d. h. dem untersten Ende der Sehne des *Quadriceps femoris*. Folglich umgreifen die Sehnen theils den oberen Rand der Patella, theils gelangen sie an dieser vorn und seitlich vorbei und formiren das *Ligam. patellae proprium*, welches sich als Sehne des *Extensor cruris* an die *Spina tibiae* befestigt. Die Vereinigung der seitlichen mit der an der Kniescheibe angebrachten Sehne hat nothwendig zur Folge, dass bei der Contraction des *Extensor cruris* eine comprimirende Wirkung auf die Kapsel des Kniegelenkes stattfindet. Die tiefsten Schichten des *Extensor cruris* gehen mit zwei Bündeln, welche hintereinander liegen, in den obersten Theil der Synovialkapsel über, und bilden die Spanner der letzteren.

Von den Gefässen und Nerven, welche an der Streckseite des Kniegelenkes Verbreitung finden, kommen nur die Endäste der beschriebenen *Arteriae* und *Venae articulares genu*, welche das *Rete articulare* und *patellae* bilden, in Betracht; von grösseren Gefässstämmen sind noch die Venenzweige der äusseren Schichten hervorzuheben, deren Uebergang in die *Vena saphena magna* schon Erwähnung fand. Die Nerven an der Streckseite stammen theils von Muskelästen der beiden *Vasti*, theils von dem *N. saphenus major* des *Cruralis* und einem Endast des *N. obturatorius* ab. Dieselben erreichen innen und aussen die Kapsel, in welcher sie sich, anfänglich den Gefässen folgend, verzweigen.

C. Das Kniegelenk.

(Siehe Abtheilung IV, Tafel IV, Figur B, C und D.)

Die *Articulatio genu*, welche dem Ellenbogengelenk ähnlich ist, weicht von diesem in vielen Punkten wesentlich ab. Sowohl die Formen der Knochen, als auch die Art ihrer Vereinigung und folglich der Mechanismus der Bewegung des Kniegelenkes sind auffallend verschieden von jenen der *Articulatio cubiti*. Während in diesem Gelenke die Charnierbewegung und die Rotation des Vorderarmes, resp. des Radius mittelst drei Knochen ausgeführt werden, sind in dem grossen Kniegelenke diese beiden Bewegungsformen dem Femur und der Tibia allein übertragen. Die Patella betheiligt sich nur als Sesamknochen bei der Beugung und

Streckung, und das Wadenbein stellt nur den Strebepfeiler für das Schienbein dar.

Zur Bildung des Kniegelenkes treten demnach der Oberschenkel mit dem Schienbein und die Patella mit dem Femur in gelenkigen Contact.

Die untere Epiphyse des Oberschenkels stellt das dickste Gelenkende mit einer der grössten Gelenkflächen des Körpers dar. Gegen das Kniegelenk ändert der Körper des *Os femoris* seine Form, indem er sich hinten allmählich abplattet und unten zu einer etwas concaven Grube umformt. Das Gelenkende selbst zeigt eine von vorn nach hinten abgeplattete walzenförmige Beschaffenheit mit der tiefen *Fossa intercondyloidea postica* und der überknorpelten sattelähnlichen *Fossa patellae*. Die Knorpelplatte, welche das untere Ende des *Femur* überkleidet, setzt sich von der Patellargrube aus auf die beiden in sagittaler Richtung convexen Condylen hin fort, während die *Fossa intercondyloidea* theils glatte Stellen zur Anheftung von Bändern, theils zahlreiche Oeffnungen zum Eintritt von Gefässen und Nerven in die Knochensubstanz zeigt.

Die unebenen Aussenseiten der beiden *Condyli ossis femoris* werden von den starken accessorischen Bändern eingenommen.

Das obere Tibiaende ist auch stark entwickelt, allein dasselbe bleibt hinter den Dimensionen des Femur bedeutend zurück, so dass eine ausgiebige Verschiebung der beiden Knochen an einander nach vor- und rückwärts stattfinden kann. Während in der Mehrzahl der Gelenke die Flächen zweier Knochen, welche in Contact treten, Abdrücke von einander darstellen, ist das obere Tibiaende fast eben und durch die mehrhöckerige *Eminentia intercondyloidea* mit vorn und hinten angrenzenden Vertiefungen, zur Aufnahme der *Ligamenta cruciata*, in zwei ungleich geformte Abtheilungen geschieden. Folglich müssen in der *Articulatio genu*, wie in keinem andern Gelenke, so starke accessorische Hilfsmittel auftreten, dass die hochgradige Incongruenz zwischen dem Femur und der Tibia ausgeglichen wird.

Die beiden *Cartilagines falcatae s. interarticulares genu* stellen die Ausgleichungsmittel und die elastischen Zwischenlager in dem Kniegelenke dar. Schon die Knorpelbelege auf dem Schienbein, welche auf dem medialen *Condylus* eine einfach concave, auf dem lateralen eine sattelförmige Articulationsfläche hervorrufen, sind an jener Stelle am dicksten, wo sie mit dem Faserknorpel nicht in Contact treten; denn die beiden sichelförmigen Menisci, welche an ihren dicken Aussenrändern mit der Synovialkapsel innig verwachsen sind, schieben sich zwischen die Gelenkenden beweglich ein und müssen daher an ihren inneren Rändern scharfkantig zulaufen, um die Spalten zwischen den Gelenkflächen ausfüllen zu können.

Der laterale Interarticularknorpel bildet einen kleineren fast vollständigen Ring und ist mit kurzen Bändern dicht an der vorderen und hinteren Fläche der *Eminentia intercondyloidea* befestigt. Der mediale Knorpel beschreibt einen offeneren Halbring, indem derselbe vorn und hinten am peripheren Rande des Knochens durch starke Bänder angeheftet ist. Diese Befestigungsart gestattet an dem lateralen Knorpel bei der Beugung sowohl, als auch bei der Streckung eine hochgradigere Verschiebung in horizontaler Richtung, als an dem medialen, eine Anordnung, welche für die Rotationsbewegung der *Tibia* von besonderer Bedeutung ist.

Die ausgedehnte Synovialkapsel am Kniegelenk vermittelt den allseitigen Verschluss, liefert die Gelenkschmiere für die grossen Knorpelflächen und füllt durch ihre Einstülpungen die weiten Lücken zwischen den Flächen des Femur, der Tibia und der Patella aus. An einzelnen Stellen bildet sie Aussackungen, indem sie in der *Fossa poplitea* in mehrere Schleimbeutel übergeht.

Die *Capsula synovialis* hängt am Femur in ungleicher Höhe mit dem Periost zusammen, denn ihre Anheftung findet in einiger Entfernung von der Peripherie des Knorpels statt. Vorn, in der Mitte, bildet diese dünne Membran zwischen dem Femur und der Sehne des *Quadriceps femoris* eine etwa 6—7 Cm. lange Ausbuchtung *(Bursa synovialis subcruralis)*, welche zuweilen aus mehreren Abtheilungen besteht und durch Bündel des *Musc. subcruralis* gespannt werden kann. An der *Fossa intercondyloidea* gibt sie scheidenartige Umhüllungen an die Kreuzbänder und an das hier befindliche Fett ab und findet dann an dem oberen Tibiaende, nahe dem Gelenkknorpel, ihre Anheftung.

Eine bedeutende Flächenvergrösserung der Synovialkapsel kommt dadurch zu Stande, dass rings um die Kniescheibe herum Einstülpungen auftreten, welche abwärts von der Patellaspitze eine solche Grösse erreichen, dass ihre hinteren dünnen Ausläufer bis an die *Fossa intercondyloidea* reichen und hier angeheftet sind. Diese *Plicae synoviales*, fälschlich *Ligamenta alaria genu* genannt, erfüllen die vorderen Räume zwischen den drei Knochen vollständig. Sie bestehen aus Bindesubstanz und Fett, durchzogen von Gefässen und Nerven.

Die Ausstülpungen der Synovialkapsel sind in der Kniebeuge sehr zahlreich. Treibt man eine Corrosionsmasse in das Gelenk, so gelangt dieselbe in diese Synovialbuchten und es lassen sich mit Hilfe dieser Methode die verschiedene Zahl und Form der Schleimbeutel leicht zur Darstellung bringen. Die wesentlichsten sind, ausser der schon erwähnten *Bursa subcruralis* oberhalb der Patella, der Schleimbeutel an dem inneren Kopfe des

Musc. gastrocnemius, dann der hinter der Sehne des *Musc. popliteus* und der des *Musc. semimembranosus*. W. Gruber hat auch eine Communication der Synovialkapsel mit dem Schleimbeutel an der *Spina tibiae* unter der Sehne des *Extensor cruris* beobachtet.

Zuweilen ist auch eine Verbindung der Synovialkapsel des Kniegelenkes mit der *Articulatio tibio-fibularis superior* vorhanden, so dass bei einer Resection des oberen Wadenbeinendes in einem solchen Falle die Eröffnung des Kniegelenkes stattfinden muss.

Was die *Capsula fibrosa* der *Articulatio genu* anlangt, so bietet dieselbe sowohl bezüglich ihrer verschiedenen Stärke, als auch ihrer Erschlaffungs- und Spannungszustände bei der Bewegung manche Eigenthümlichkeiten dar. Die fibröse Kapsel ist als selbständiges Gebilde nur in der Kniekehle stark entwickelt, während sie an der Streckseite des Gelenkes fast nur durch die Ausbreitung der platten Sehne des *Quadriceps femoris* auf dem Fett der Synovialkapsel vertreten wird. Die platten Sehnenlamellen des genannten Muskels breiten sich in der schon angegebenen Weise neben der Kniescheibe und dem *Lig. patellae proprium* aus und stehen als Fixirungsmittel so mit der Synovialkapsel in Zusammenhang, dass bei der Streckung des Unterschenkels nur kleine Falten entstehen können, indem alle mit dem Schienbein in Verbindung tretenden Theile der Strecksehne comprimirend auf das Fett und somit auf die Synovialkapsel einwirken. Die Faserzüge, welche von dem lateralen und medialen Rand der Kniescheibe ausgehen und in frontaler Richtung gegen die Condylen verlaufen, sind so schwach ausgebildet, dass sie nicht den Namen von seitlichen „Bändern der Kniescheibe" verdienen. Die Einlagerung der Patella in die Sehne des *Extensor cruris* und ihre Bewegung in der *Fossa patellae* macht besondere seitliche Fixirungsmittel überflüssig.

Die Configuration der Knochenenden am Kniegelenk und der Mechanismus der Bewegung desselben erfordern eine Anzahl accessorischer Hilfsmittel, welche an dem analogen Ellenbogengelenk nur zum Theil zugegen sind. Im Kniegelenk ist sowohl die Befestigung der Knochen, als auch ihre Einstellung dem Bandapparat allein übertragen, daher denn neben den äusserlich angebrachten seitlichen Bändern noch die *Ligamenta cruciata* in der *Fossa intercondyloidea* auftreten. Ihrem Ursprunge an der Tibia entsprechend, werden sie als vorderes und hinteres Kreuzband beschrieben. Das *Lig. cruciatum anterius* nimmt seinen Ausgangspunkt an und vor der medialen *Eminentia intercondyloidea* und das *Cruciatum posterius* von einer glatten Stelle an der hinteren Peripherie der Tibia, meist zusammenhängend mit dem lateralen sichelförmigen Knorpel. Die beiden Kreuz-

bänder finden ihre Anheftung an den nicht überknorpelten, einander zusehenden Flächen der *Fossa intercondyloidea*, das hintere am inneren, das vordere am äusseren Gelenkknorren, und es fallen somit jedem *Condylus* zwei accessorische Bänder, ein inneres resp. ein *Lig. cruciatum* und ein äusseres, ein *Lig. accessorium ext.* zu. Das *Lig. laterale* ist zwischen dem *Condylus externus* und der *Fibula* ausgespannt. Als rundlicher Faserzug geht dies Band von der lateralen Rauhigkeit des Gelenkknorrens aus und findet an dem Wadenbeinköpfchen seinen Ansatz. So ist also der laterale *Condylus* an seiner Aussenseite mit der *Fibula* und an der der *Fossa intercondyloidea* zugekehrten Fläche mit der *Eminentia tibiae* vereinigt.

Auch von der Rauhigkeit des medialen *Condylus* geht ein breiter platter Faserzug aus, welcher die innere vordere Seite des Schienbeins erreicht und somit das accessorische äusserliche Verbindungsmittel des inneren Gelenkknorrens und der Tibia bildet, während dessen interarticuläres Band vom *Cruciatum posterius* vertreten wird. Diese erwähnten Bänder sind die Fixirungs- und Hemmungsmittel bei den Bewegungen im Kniegelenke. Da mit der extremen Beugung eine Drehung der Tibia nach einwärts um ihre Längsachse (Pronation) und mit der Streckung eine Rotation derselben nach auswärts (Supination) erfolgt, so müssen die verschiedenen Bänder je nach der Art der Bewegung eine abwechselnde Spannung und Erschlaffung erfahren. Die äusserlichen accessorischen Bänder stellen die Hemmungsmittel für die Streckung und Drehung des Schienbeins nach auswärts (Supination) dar, während die Kreuzbänder den Hemmungsapparat der Beugung und der Pronation bilden. Das vordere Kreuzband erlangt nämlich den höchsten Grad der Spannung, wenn die Beugung vollständig ausgeführt und hiebei der Unterschenkel pronirt wird. Das hintere Kreuzband wirkt mit seiner vorderen Abtheilung auch hemmend auf die Beugung ein; seine hinteren Faserzüge spannen sich jedoch auch stark an, wenn die extreme Streckung zu Stande kömmt. Die grössere oder geringere Betheiligung aller accessorischen Bänder mit Einschluss des *Lig. popliteum* bei der extremen Streckung im Kniegelenke hat zur Folge, dass die untere Extremität in dieser Stellung zur festen tragfähigen Säule wird.

Die Topographie des Unterschenkels.

An dem Unterschenkel lassen sich die natürlichen Grenzen leichter feststellen, als am Oberschenkel, indem man dieselben an dem Kniegelenk unter die stark sich verjüngenden Condylen und die *Spina tibiae* und an dem Fuss etwas über die beiden Knöchel verlegt.

Die Form des Schienbeines und die Anordnung der Muskeln sind die Ursache, dass der grösste Umfang des Unterschenkels in die Waden- und Kniegegend, und der geringste in sein unteres Ende fällt. Hier verdünnt sich das Schienbein und fast alle Muskelbäuche gehen in die langen Sehnen des Fusses über. Interessant ist die allmähliche Formveränderung, welche an einer lückenlosen Reihe von horizontalen Durchschnitten gefrorner Unterschenkel erkannt wird. Dass die äussere Form der *Regio cruris* auffallende Verschiedenheiten je nach dem Grade der Fettablagerung und der sehr wechselnden Stärke der Muskeln zeigt, ist selbstverständlich.

Tritt auch an dem Unterschenkel die besondere Muskelgruppe der Wadengegend auf, so erscheint es doch zweckmässig, nur eine Streck- und Beugeseite zu unterscheiden und der ersteren die Betrachtung der *Musculi peronei* anzureihen.

a) Die Streck- und Beugeseite des Unterschenkels.

Da die vordere innere Fläche des Schienbeins nicht von Muskeln eingenommen wird, so treten zwei durch die stark vorspringende Schienbeinleiste scharf getrennte Abtheilungen an der Extensionsseite dieser Region auf. Die mediale Abtheilung entspricht der nur von den Hautschichten und der *Fascia cruris* gedeckten vorderen, inneren Fläche des Schienbeines, und dieselbe ist daher für verschiedene operative Eingriffe leicht zugänglich, während die laterale Abtheilung mit Einschluss des Wadenbeins durch die Ursprünge der Extensoren des Fusses, der Zehen und der *Musc. peronei* eingenommen wird.

Die oberflächlichen Schichten der Beuge- und Streckseite des Oberschenkels: die Haut und das subcutane Fettgewebe, verhalten sich an der vorderen und hinteren Fläche nicht gleich. Was die Behaarung anlangt, so zeigt dieselbe bei ihrer Anwesenheit stets an der Streckseite eine bedeutendere Stärke, als an der Beugeseite. Das subcutane Fettgewebe, welches bei Kindern in den ersten Lebensjahren sehr stark entwickelt sein kann, erscheint an jener Fläche, wo das Schienbein nicht von Muskelursprüngen eingenommen ist, schwächer entwickelt, als an allen übrigen Stellen.

Die arteriellen Gefässe der Hautschichten treten als kleine Zweige an verschiedenen Stellen des Unterschenkels durch die Fascia nach aussen. Die Venen stellen Netze dar, die sich vorn in die grösseren Zweige, welche als *Vena saphena magna* an der medialen Seite der Tibia und hinten in die *Vena saphena parva,* die in der Mitte der Wadengegend emporsteigt, einsenken.

Die sensibeln und Gefässnerven gehen aus zwei Bahnen hervor; an der medialen Seite sind es die Ausläufer des *N. saphenus major* aus dem *N. cruralis* und an der lateralen und hinteren Fläche die Endäste des *Cutaneus cruris externus* und *medius* vom *N. fibularis*, welche alle superficiellen Schichten versorgen. Auch vom *N. suralis* begeben sich einige Zweige zur Haut der Beugeseite des Unterschenkels.

Da die Mehrzahl der grösseren Lymphgefässe des medialen Gebietes des Unterschenkels, an der Grenze der Beugefläche emporsteigt, so wird die Streckseite nur von einzelnen grösseren Lymphbahnen, welche sich in verschiedener Höhe den ersteren beigesellen, durchzogen.

Die *Fascia cruris* umgibt als stark entwickelte Muskelbinde den Unterschenkel, dient den Muskelbündeln theilweise zum Ursprung, bildet für mehrere Muskeln besondere Scheiden und hängt sowohl mit dem Schien- als mit dem Wadenbein zusammen. Sie bildet um die Achillessehne herum eine selbständige Scheide und trennt sowohl den oberflächlichen dreiköpfigen Fussbeuger von den tiefen Fuss- und Zehenbeugern, als auch die Sehne des *Extensor hallucis longus* von jenen der *Peronei*. Da die Streckmuskeln in dem ganzen oberen Drittel des Unterschenkels mit der *Fascia cruris* innig verwachsen sind, so können bei ihrer Verletzung sehr leicht Muskelhernien mit fester Einklemmung entstehen. Zwei Lücken an der Unterschenkelbinde werden durch den Aus- und Eintritt von Gefässen und Nerven hervorgerufen. Vorn ist es der *N. peroneus superficialis*, welcher an der Grenze zwischen dem mittleren und unteren Drittel in das subcutane Fettgewebe gelangt und rückwärts tritt aus einer Spalte in dem mittleren Gebiet der Wadengegend der *N. suralis* heraus und die *Vena saphena parva* in die Tiefe. Diese Lücke ist nicht so constant auf eine bestimmte Stelle beschränkt, als die vordere für den *Peroneus superficialis*. Die letztere zerfällt zuweilen auch in zwei Spalten, aus welchen der genannte Nerv getheilt hervortritt.

Die Muskeln der Streckseite des Unterschenkels bestehen aus den zwei Streckern des Fusses und den beiden Streckern der Zehen.

Der *Musc. tibialis anterior* und der *Extensor digitorum communis* nehmen den ganzen Raum vor dem *Lig. interosseum*, zwischen dem Schien- und Wadenbein, ein. Sie reichen bis zum oberen Ende der beiden Knochen, während die beiden kürzeren Muskeln, der *Extensor hallucis longus* und der *Peroneus tertius*, mit ihren oberen Enden nur etwas über die Mitte des Unterschenkels hinaufragen. Der Strecker der grossen Zehe schiebt sich, mit seinem Ursprunge auf die zwei unteren Drittel des Unterschenkels beschränkt, zwischen dem vorderen Schienbein-

muskel und dem *Extensor digitorum longus* ein, und der *Peroneus tertius* reiht sich als Strecker des äusseren Fussrandes lateralwärts dem zuletzt genannten Muskel an. Da diese vier Strecker des Fusses und der Zehen nicht nur von den beiden Unterschenkelknochen, sondern auch von dem *Lig. interosseum cruris* und der straff gespannten Unterschenkelfascie ihren Ursprung nehmen, so umschliessen sie die Gefässe und Nerven zwischen sich sehr eng. Abwärts am Unterschenkel liegen die drei inneren Muskeln unmittelbar vor dem Schienbein und dem Sprunggelenk, und werden hier durch das *Lig. transversum* und tiefer abwärts am Fusse durch das *Lig. cruciatum*, Verstärkungen der Fascie darstellend, fixirt.

Der *Musc. tibialis* wird durch seine Befestigung am ersten Keilbein und an der Basis des Metatarsus der grossen Zehe zum Extensor des medialen und der *Peroneus tertius* durch seinen Ansatz an der Basis des fünften Mittelfussknochens zum Strecker des lateralen Fussrandes.

Die beiden Wadenbeinmuskeln nehmen lateralwärts den grössten Theil der Fibula ein. Der *Peroneus longus* reicht mit seinem Ursprung bis zum *Capitulum fibulae* und dem *Condylus externus tibiae*; der *Peroneus brevis* nimmt weiter abwärts, gedeckt von dem ersteren, seinen Ursprung auch vom Wadenbein und nach Bildung der Sehnen ziehen beide hinter dem äusseren Knöchel, befestigt durch das *Retinaculum peroneorum* nach dem lateralen Fussrande.

Die tiefen Gefässe an der Streckseite des Unterschenkels bieten ein einfaches Verhalten dar. Hat die *Art. tibialis anterior* das Zwischenknochenband unterhalb des Kniegelenkes durchbrochen, so liegt sie, eingeschlossen zwischen dem *Musc. tibialis anticus* und dem *Extensor digitorum communis longus*, tiefer unten zwischen dem ersteren und dem *Extensor hallucis longus*, der Vorderfläche des Bandes sehr nahe und läuft an diesem bis zum unteren Drittel des Unterschenkels, wo sie sich, auf der Tibia aufliegend, nach dem Fussrücken begibt. Von ihren Zweigen geht der oberste als ansehnliche *Art. recurrens genu* nach aufwärts und betheiligt sich an dem Gefässnetz des Kniegelenkes. Die übrigen 20—30 kleinen Muskel- und Periostschlagadern treten in ziemlich gleichen Abständen zu den Extensoren und den Knochen. Die zwei untersten finden bis zum Knöchel herab ihre Verbreitung und werden daher die *Art. malleolaris interna* und *externa* genannt. Die *Art.* und *Vena peronea inferior anterior* tritt durch die unterste Spalte des Zwischenknochenraumes als einer der Endäste der Wadenbeinpulsader nach vorn und gelangt zu den Knochen und dem Bandapparat in der Umgebung des Sprunggelenkes.

Die Venen zeigen sich in ihrem ganzen Verlauf an der Vorderseite

des Unterschenkels doppelt und stellenweise dreifach. Sie umgeben so allseitig die Arterie, dass diese zwischen den Venen ungehindert ihre Pulsationen ausführen kann und hiebei das Venenblut, dessen Rückfluss fördernd, verdrängt.

Die motorischen Nerven der Strecker stammen von dem *Ramus peroneus superficialis* und *profundus* ab. Nachdem der *Nerv. fibularis* unter dem Wadenbeinköpfchen den Bogen nach unten und vorn beschrieben, tritt er in die obersten Enden der beiden *Musc. peronei* ein und zerfällt hier in die beiden vorhin genannten Aeste.

Der *Peroneus superficialis* zieht zwischen den Wadenbeinmuskeln, diesen Zweige ertheilend, nach abwärts, um die *Fascia cruris* in ihrem unteren Drittel zu perforiren. Der tiefe Wadenbeinnerv wendet sich zu den Gefässen am Zwischenknochenband, vor welchen er herab zum Fussrücken läuft. Die Muskelzweige des *N. peroneus profundus* sind für den *Musc. tibialis anticus*, den *Extensor digitorum communis*, den *Extensor hallucis longus* und den *Peroneus tertius* bestimmt. Dass diese beiden letzteren Muskeln von einem Aestchen ihre Zweige erhalten, geht daraus hervor, dass an derselben Stelle, wo der *Extensor longus* zur Contraction gebracht werden kann, auch oft der *Peroneus tertius* sich gleichzeitig zusammenzieht. Dagegen sind die beiden Punkte, an denen man beim Lebenden den langen und kurzen Wadenbeinmuskel nach v. Ziemssens Angabe reizt, ziemlich weit von einander entfernt. Der erstere ist unter dem Wadenbeinköpfchen, der letztere in der Mitte des Wadenbeines für den Reiz zugänglich.

Die Muskeln an der Beugeseite des Unterschenkels zerfallen in zwei durch die Fascie grösstentheils getrennte Schichten, eine oberflächliche und eine tiefe.

Die oberflächlichen Muskeln werden durch die die Wade formirende Gruppe gebildet. Dieselbe besteht aus dem starken *Triceps surae*. Zu den beiden schon erwähnten Köpfen des *Musc. gastrocnemius*, welche von dem Condylus des Oberschenkels und der Kapsel des Kniegelenkes entspringen, gesellt sich der *Musc. soleus*. Der starke Schollenmuskel liegt unter den beiden platten Bäuchen des *Gastrocnemius* und geht von der schiefen Kniekehlenlinie der Tibia und vom oberen Ende der Fibula aus, besitzt zum Durchtritt der Gefässe und Nerven an der hinteren Seite des Unterschenkels eine sehnige Lücke und hilft mit seinen breiten unteren Enden die Achillessehne bilden, welche sich an die Rauhigkeit des Fersenbeines anheftet und den Beuger des Fusses verstärkt. Auch der *Musc. plantaris* muss zu der oberflächlichen Schichte gerechnet werden.

Derselbe geht gewöhnlich von der *Capsula fibrosa* des Kniegelenkes, die er anspannt, aus und gelangt mit einer langen dünnen Sehne gegen den Raum zwischen Knöchel und Fersenbein, um gewöhnlich in der Fascie Ausbreitung zu finden. Häufig vereinigt sich dessen unteres Ende mit der Achillessehne.

Zur tiefen Schichte der Muskeln des Unterschenkels gehören die Beuger des Fusses und der Zehen. Ein kräftiger Beuger des medialen Fussrandes ist der *Musc. tibialis posticus*. Derselbe geht von der hinteren Fläche des Schien- und Wadenbeines und der *Membrana interossea cruris* aus, um nach Bildung seiner Sehne, welche vor der des *Flexor digitorum communis* nach einwärts zu der medialen Rinne des inneren Knöchels verläuft, in die Fusssohle zu gelangen. An dem inneren Knöchel und an dem Talus wird die Synovialscheide der Sehne von dem *Lig. laciniatum internum* fixirt und nachdem dieselbe vor dem *Sustentaculum tali* am Kahnbein angekommen ist, zerfällt sie in mehrere Schenkel, welche sich an dem *Os naviculare*, dem *Cuneiforme primum*, der Basis des zweiten und vierten Mittelfussknochens befestigen. Zuweilen kann man die Sehne quer nach aussen, zur Plantarfläche des *Calcaneus* verfolgen. Die Einwirkung des *Musc. tibialis posticus* auf den Fuss besteht in der Beugung und Hebung, vorwiegend des inneren Fussrandes, eine Action, welche in gesteigertem Masse sich geltend macht bei jener hochgradigen Krümmung des Tarsus, welche als „Klumpfuss" bekannt ist. Bei operativen Eingriffen zur Hebung dieser Verunstaltung wird es daher in erster Reihe auf eine Tenotomie der Sehne des *Tibialis posticus* ankommen.

Die beiden Beuger der Zehen: der *Flexor digitorum communis longus* und *Fl. hallucis longus* gehen so von dem Unterschenkelknochen aus, dass sich die Sehnen beider in der Fusssohle kreuzen müssen. Hat der gemeinsame lange Zehenbeuger seinen Ursprung von der hinteren Schienbeinfläche und dem *Lig. interosseum cruris* genommen, so läuft er herab, kreuzt sich mit der Sehne des *Tibialis posticus* und gelangt hinter dieser in einer eigenen Synovialscheide nach der *Planta pedis*.

Der *Musc. flexor hallucis longus* entspringt von den zwei unteren Dritteln des Wadenbeins und deren Zwischenknochenbande und gelangt, gleich weit von dem *Malleolus internus* und dem *Calcaneus* abstehend, in einer eigenen Synovialscheide, durch das *Lig. laciniatum internum* fixirt, in die Fusssohle.

Der kleine dreieckige *Musc. popliteus* ist auf den obersten Theil der Unterschenkelknochen beschränkt. Er entspringt von dem *Condylus externus femoris*, zusammenhängend mit der *Capsula fibrosa* und *synovialis*,

und heftet sich an die *Linea poplitea* des Schienbeines fest. Er entspricht dem *Musc. pronator teres* des Vorderarmes.

Die Gefässe der hinteren Unterschenkelfläche halten sich in ihrem Verlaufe an die tiefe Muskelschichte. Sie entsprechen den beiden Unterschenkelknochen und haben auch nach ihnen ihre Namen erhalten. Ist die *Art. poplitea* am Soleusschlitz angekommen, so theilt sie sich in die hintere und vordere Schienbeinschlagader. Die letztere tritt bald durch das Zwischenknochenband nach der Streckseite, während die erstere einen secundären starken Ast, die *Art. fibularis*, in die Muskeln schickt. Die *Art. tibialis postica* begibt sich zwischen den Ursprüngen des gleichnamigen Muskels und dem gemeinsamen Zehenbeuger herab, um rückwärts an den Sehnen, also oberflächlicher als diese, nach der Fusssohle zu gelangen. Die von ihr ausgehenden Zweige sind an Zahl und Grösse unbeständig. Sie gehen zu den Muskeln und als *Arteriae nutritiae* zur Beinhaut des Schienbeins und in dessen Markkanal. Einer der unteren Aeste betheiligt sich am *Rete malleolare internum* und ein anderer anastomosirt mit der *Art. fibularis*. Diese letztere stellt einen starken *Ramus muscularis* dar, der dem Wadenbein entlang, allseitig vom Ursprung des *Musc. flexor hallucis longus* umgeben, nach abwärts bis zum äusseren Knöchel und der lateralen Fläche des Calcaneus verläuft. Die Endäste der Wadenbeinschlagader dringen auch in die *Musculi peronei* ein.

Die grossen Venen schmiegen sich paarig oder dreifach den Schlagadern an, und stehen mit der *Vena saphena parva* und *magna* in Communication. Sie führen nach den Arterien die Namen. Die Venen bei den hinteren Schlagadern des Unterschenkels zeigen sich schon bei mässiger Ausdehnung so stark entwickelt, dass sie ein zusammenhängendes Netz, an dem sehr häufig varicöse Erweiterungen vorkommen, darstellen.

Die Nerven der Flexoren des Unterschenkels stammen von *N. tibialis posticus* ab. Dieser Ast tritt mit den Arterien und Venen durch den Soleusschlitz hindurch und schmiegt sich den *Venae tibiales posticae* an. Hat er allen tiefen Muskeln lange Zweige, welche an verschiedenen Stellen in die Bäuche eintreten, ertheilt, so begibt er sich, den Gefässen sehr nahe liegend, in die *Planta pedis*. Demnach wird nicht nur der *Triceps surae*, sondern auch die tiefen langen Beuger am Unterschenkel, der *Musc. plantaris* und *popliteus* vom *N. tibialis* innervirt und die langen Muskeln sowohl, als auch der *Musc. soleus* sind in verschiedener Höhe der Reizung zugänglich.

b) Die Knochen und das *Ligamentum interosseum* des Unterschenkels.

Da die Tibia eine den Oberschenkel tragende Säule bildet, an welcher das Wadenbein nur einen stützenden Strebepfeiler darstellt, so zeigt sie eine diesen Aufgaben entsprechende starke Entwickelung. Das Schienbein verjüngt sich von seinem Kniegelenkende an, nach abwärts ziemlich bedeutend, und wird in der Mitte zu einem prismatischen und abwärts zu einem mehr vierseitigen Knochen, dessen compacte Rindenschichte in der Diaphyse einen Durchmesser von einem Centimeter beträgt. Gegen die beiden Enden stellt sich die compacte Substanz nur als eine dünne Belegschichte der Spongiosa dar, deren Balken oben gegen die senkrechte Achse des Knochens eine geneigte, abwärts dagegen eine perpendiculäre Anordnung zeigen. Der weite Markcanal erstreckt sich sowohl in die spongiöse Substanz nach oben, als auch nach unten und da an diesen beiden Stellen die Rindenschichte schon sehr an Dicke abgenommen hat, so bietet hier der Knochen den geringsten Widerstand dar.

Die dünne Fibula ist nach aussen und hinten convex gebogen und erlangt daher an ihrer Diaphysis den grössten Abstand vom Schienbein. Sowohl das obere eckige *Capitulum fibulae*, als auch das unten stumpfspitzig zulaufende Ende, der *Malleolus externus*, werden fest, der letztere durch eine Bandfuge, mit der Tibia verbunden. Die *Articulatio tibio-fibularis* kommt durch die ebene Gelenkfläche an dem *Condylus externus tibiae* und die kleine überknorpelte Stelle des Wadenbeinköpfchens zu Stande. Die Synovial- und fibröse Kapsel, sowie das *Lig. capituli fibulae anticum*, welch ersteres eine starke Entwickelung zeigt, bedingen ein straffes Gelenk. Dasselbe wird unterstützt durch die *Membrana interossea cruris*, welche gegen das untere Drittel des Unterschenkels an Stärke zunimmt, und die einander zusehenden Knochen, mit Ausnahme einer grössern Lücke oben und einer kleineren unten zum Durchtritt von Gefässen, fest verbindet.

Da die beiden Unterschenkelknochen eine gemeinsame Gelenkfläche zur Aufnahme des Fusses darstellen, so müssen sie gegenseitig sehr fest vereinigt sein. Diese reine Syndesmose zwischen Tibia und Wadenbein wird vermittelt durch die starken Knöchelbänder. Das vordere Knöchelband — *Lig. tibio-fibulare anticum* — geht von dem lateralen untern Theil der Tibia aus, steigt schief nach aussen und unten und heftet sich an dem äusseren Knöchel, also an der Fibula fest. Das hintere Knöchelband — *Lig. tibio-fibulare posticum* — ist in gleicher

Höhe, Richtung und Stärke zwischen den beiden Knochen rückwärts angebracht. So vereinigt stellen die beiden Unterschenkelknochen dem *Os femoris* und Fuss gegenüber ein festes Paar dar. Das obere straffe Gelenk zwischen Tibia und Fibula tritt selten in Communication mit dem Kniegelenk und da die beiden Knochen abwärts eine Hohlrolle zur Aufnahme des Talus bilden, so muss nothwendig die Bewegung im Sprunggelenk beeinträchtigt werden, gleichviel ob der eine oder der andere der beiden Knochen gebrochen ist.

Sowohl in der Beinhaut als auch in der *Membrana interossea cruris* verbreiten sich selbständige Nervenzweige. An der vorderen und an der hinteren Fläche des Zwischenknochenbandes ziehen Zweige herab, welche theils mit zahlreichen Vater'schen Körperchen versehen sind, theils in der Beinhaut und dem Knochen netzartig sich verbreiten. Sowohl die Periostnerven, als auch selbständige Zweige, welche mit den grösseren Ernährungsgefässen ihren Verlauf nehmen, dringen in die Knochensubstanz und in den *Tubus medullaris* vor.

Die Topographie des Fusses.

Der zu einem tragfähigen Gewölbe aufgebaute Endtheil der unteren Extremität, der Fuss, bietet sowohl in der Zusammenfügung seiner einzelnen Knochen, als auch in Stärke und Länge seiner drei Abschnitte auffallende Verschiedenheiten von der Hand dar. Als dreieckige, hinten schmale und vorn breite Platte, überragt die Ferse die Unterschenkelknochen und stellt einen kräftigen kurzen Hebelarm dar, an welchem die starken Beuger des Fusses mittelst der Achillessehne ihren Angriffspunkt haben. Die Zehen wirken als kurze federnde Verlängerungen an dem vorderen Abschnitt dieser Platte. Bei der topographisch-anatomischen Beschreibung des Fusses kann die in der systematischen Anatomie gebräuchliche Eintheilung in Fusswurzel, Mittelfuss und Zehenglieder nicht beibehalten werden, weil die hier in Betracht kommenden Gebilde diesen drei Abtheilungen zugleich angehören und daher eine mehrfache Wiederholung erforderlich wäre. Es sollen daher nur die zwei Gegenden:

I. Der Fussrücken,
II. Die Fusssohle, und dann
III. Die Knochen und Gelenke des Fusses im Allgemeinen und
IV. Die Fussgelenke im Besonderen betrachtet werden.

I. Der Fussrücken.

(Siehe Abtheilung IV, Tafel VIII Fig. B.)

Der ungleich convexe Fussrücken zeigt, wie fast alle Gelenkgegenden an ihren Extensionsseiten, unter der Haut eine minder stark entwickelte subcutane Fettschichte, als entsprechend der Beugeseite. Auch ist die Haut mit den unterliegenden Gebilden nicht fest verbunden und kann daher in Falten erhoben werden. Die geringe Dicke der Haut lässt die Venennetze schon bei mässiger Füllung mit Blut sichtbar werden.

Besonders reich an Gefässen und Nerven ist das Unterhautszellgewebe des Fussrückens. Schon an den Rückenflächen der Zehen entwickeln sich weite Venennetze, welche an dem Mittelfuss den *Arcus dorsalis pedis* darstellen. Derselbe setzt sich theils in die tiefen Venen, theils in die oberflächlichen fort, indem in ihm die Wurzeln der *Vena saphena magna* vor dem inneren Knöchel und die der *Vena saphena parva* hinter dem *Malleolus externus* zu suchen sind. Die erstere Vene kann, wenn das venöse Blut in ihr etwas zur Stauung gebracht ist, vor und oberhalb des innern Knöchels zur Venesection verwendet werden.

Während die arteriellen Gefässe der Haut des Fussrückens unbeständige kleine Zweige darstellen, bilden die Lymphgefässe an dem Grenzgebiet zwischen den Zehen und dem Mittelfuss schon mit unbewaffnetem Auge sichtbare Stämmchen, in welche feine Canülen zur Injection eingeführt werden können.

Die Nerven des Fussrückens sind ziemlich stark und zahlreich. In dem mittleren Gebiet findet der *N. peroneus superficialis* als *Cutaneus dorsi pedis internus* und *medius* seine Ausbreitung. Mit dem inneren Hautnerv vereinigt sich der schwache Ausläufer des *N. saphenus major* und an den äusseren reiht sich der Endast des *N. suralis* an, welcher an dem Fussrücken den Namen *Cutaneus dorsi pedis externus* erhält. Die Zahl der Zweige des letzteren für die Zehen variirt zwischen drei bis fünf. Er gibt zuweilen nur drei Zweige für die fünfte und den lateralen Rand der vierten Zehe ab; öfter jedoch sendet er fünf Zweige zu den Rückenflächen der fünften, der vierten und zu dem lateralen Rand der dritten Zehe. Die einander zusehenden Ränder der grossen und der zweiten Zehe erhalten Zweige vom *N. peroneus profundus*. Demnach stammen die sensibeln Nerven des Fussrückens vorwiegend vom Kreuzbeingeflecht ab, d. h. vom *N. fibularis* des Ischiadicus. Der Cruralis greift nur mit seinem untersten Ausläufer in das Verbreitungsgebiet der Nerven des Fussrückens bis zum Tarsus oder Metatarsus hin ein.

Die tiefen Gebilde am Fussrücken werden umhüllt von der *Fascia dorsalis pedis*, welche besonders an jenen Stellen stark entwickelt ist, wo sie durch besondere eingelagerte Fasern verstärkt, die Haftbänder, d. h. die Schenkel des sog. *Lig. cruciatum* bildet. Neben kleinen Lücken zum Austritt von arteriellen Gefässen, ist eine grössere Spalte zwischen dem Mittelfussknochen der grossen und zweiten Zehe vorhanden, welche dem Ausläufer des *Peroneus profundus* zum Austritt dient. Indem die Fascie auf der Mitte des Fussrückens eine Verstärkung zur Befestigung der Sehnen erfährt, entsteht das *Lig. annulare medium*, welches äusserst selten als *Lig. cruciatum* auftritt. Dasselbe umgibt drei getrennte Synovialscheiden für die Sehnen der langen Muskeln auf dem Fussrücken.

In gleicher Art bildet die Fascie des Fusses in der Nähe der Knöchel die *Ligamenta laciniata* für die Sehnen der Muskeln.

Das *Lig. annulare externum s. Retinaculum peroneorum* umschliesst schleifenförmig zwei Synovialscheiden für die Sehne des langen und kurzen Wadenbeinmuskels; das *Lig. annulare internum, s. Lig. laciniatum* bildet eine Brücke zwischen dem innern Knöchel und dem Calcaneus und erzeugt drei Synovialscheiden und eine Lücke für den Durchgang von Gefässen und Nerven.

Die Muskeln, welche am Fussrücken auftreten, sind theils die sehnigen Fortsetzungen der schon erwähnten Extensoren des Unterschenkels, theils stellen sie selbständige kurze Muskeln für die Zehen dar.

Da die Strecker des medialen und lateralen Fussrandes, der *Tibialis anticus* und der *Peroneus tertius* schon Besprechung fanden, so ist hier nur der Lage des *Extensor hallucis longus*, und des *Extensor communis longus* zu gedenken. Der erstere nimmt die höchste Stelle des Fussrückens, einen Centimeter lateralwärts von der Sehne des *Tibialis anticus* entfernt, ein. Als platter Sehnenstreif schlägt er die Richtung gegen die Endphalanx der grossen Zehe ein.

Der gemeinsame Zehenstrecker tritt unter dem *Lig. annulare medium* hervor und strahlt in Gemeinschaft mit dem *Peroneus tertius* fächerartig auf dem Fussrücken aus und seine einzelnen platten Sehnen erreichen die Rückenflächen der zweiten bis fünften Zehe, an welchen sie ausgebreitet das Nagelglied erreichen. Aber sowohl mit der Kapsel der *Articulatio metatarso phalangea*, als auch mit der der Zwischenphalanxgelenke stehen die Strecksehnen in Zusammenhang.

Der *Musculus extensor hallucis brevis* und *Extensor communis brevis* gehören ihrer Lage nach nur dem Fussrücken an und es besteht daher für sie keine analoge Anordnung an der Hand.

Die beiden Muskeln nehmen ihren Ursprung vom *Processus anterior* des Fersenbeines und den Bändern des *Sinus tarsi*. Nach Bildung von zwei platten Muskelbäuchen geht der Bauch des gemeinschaftlichen kurzen Streckers in der Nähe der Basis der Mittelfussknochen in Sehnen über, welche spitzwinkelig an die laterale Seite der des langen Streckers herantreten und theils in die Gelenkkapseln, theils in die erwähnten Sehnen des *Extensor digitorum communis longus* übergehen und auch bezüglich ihrer Wirkung als secundäre kurze Köpfe dieses Muskels zu betrachten sind. Nicht immer erhält die kleine Zehe eine Sehne von dem kurzen Strecker, wohl aber eine solche von dem *Peroneus brevis*, welche jedoch mehr abziehend als streckend auf die kleine Zehe einwirkt.

Der *Extensor hallucis brevis* entsteht auch vom medialen Theil des *Processus anterior calcanei* und von dem vordersten Bande im *Sinus tarsi*. Seine Sehne gesellt sich lateralwärts jener des *Extensor hallucis longus* bei, und da dieselbe zur Streckung des Grundgliedes der grossen Zehe bestimmt ist, so findet sie ihre Anheftung nur an der Kapsel und der Basis der *Phalanx prima* derselben.

Die tiefen Gefässe des Fussrückens gehen aus den Endästen der vorderen Schienbeingefässe hervor und es greifen noch kleine Zweige anderer Bahnen anastomosirend in dieselben ein.

Die *Art. dorsalis pedis* tritt mit den zwei gleichnamigen Venen durch eine eigene Lücke des *Lig. annulare medium*, dicht an die Cauda des langen Streckers der grossen Zehe angrenzend, hindurch, lagert sich in der Ebene des Kahnbeines und der *Ossa cuneiformia* zwischen den *Extensor longus* und *brevis* und setzt sich im ersten Zwischenknochenraum als *Art. interossea dorsalis prima* fort. Die ganze *Art. tibialis anterior* und die *Art. dorsalis pedis* können fehlen und durch einen rücklaufigen Ast der *Plantaris interna*, welcher in dem ersten Zwischenknochenraum des Mittelfusses emporsteigt, ersetzt werden. Auch kann die *Art. peronea anterior* die *Art. dorsalis pedis* ersetzen, wobei die vordere Schienbeinschlagader in den Muskeln des Unterschenkels ausläuft.

Die Verbreitungsart der Rückenschlagader des Fusses muss sich nach der Lage derselben auf der höchsten Stelle des Gewölbes richten. Die medialen Aeste, die *Arteriae tarseae internae* sind zwei bis drei grössere und kleinere Zweige für Knochen und Weichgebilde am inneren Fussrande, während die lateralen Aeste, die *Art. tarsea* und *metatarsea externa*, welche unter die kurzen Zehenstrecker gelangen und diesen, den Knochen und Gelenken, das Blut zuführen. Die äussere Fusswurzelschlagader bildet in Folge der Anastomosen mit der *Malleolaris externa*, der *Peronea anterior*

und der *Plantaris externa* ein starkes arterielles Gefässnetz, von welchem aus die Zweige nach den verschiedensten Richtungen am Fussrücken verlaufen.

Die *Art. metatarsea* findet zunächst am Tarsalgebiet ihre Verbreitung und dann erst gehen aus ihr drei Zweige hervor, welche in die drei äusseren Zwischenknochenräume gelangen und mit Zweigen aus dem *Arcus plantaris profundus* sich vereinigen, um, auf den Zwischenknochenmuskeln sich verbreitend, die Rückenflächen der Zehen als schwache *Arteriae digitales dorsales* zu erreichen. Die Fortsetzung der *Art. dorsalis pedis* im ersten *Interstitium interosseum* verhält sich analog wie die äusseren drei *Arteriae interosseae*; nur ist sowohl der dorsale, als auch der nach abwärts in die Fusssohle gelangende Verbindungszweig für den *Arcus plantaris profundus* von bedeutender Stärke.

Die Venen umrahmen am Fussrücken die Schlagadern als doppelte Zweige. An den Rücken der Zehen entwickeln sich dieselben in Form von oberflächlichen Netzen, welche sich, nach Bildung des *Arcus venosus dorsalis pedis*, in die *Vena saphena magna* und *parva* fortsetzen.

Allein auch viele dieser anfänglich in dem subcutanen Fettgewebe liegenden Venen setzen sich in die *Venae metatarseae* fort, gesellen sich sowohl hier, als auch an der Fusswurzel zu den arteriellen Zweigen und führen dieselben Namen wie diese. Schliesslich bilden sich auf dem Fussrücken die beiden *Venae dorsales*, welche der gleichnamigen Schlagader dicht anliegen und in die *Venae tibiales* und *peroneae anticae* übergehen.

Die tiefen Nerven des Fussrückens gehen nur aus dem *N. tibialis anterior* hervor. Ist derselbe an dem lateralen Rande der Fussrückenschlagader, resp. an dem sog. *Ligam. cruciatum* angekommen, so zerfällt er in zwei Zweige. Der mediale setzt sich längs der Rückenschlagader in den ersten Metatarsalraum hin fort; der laterale tritt unter die kurzen Extensoren der Zehen, gibt diesen die *Rami musculares* und breitet sich nicht nur an sämmtlichen Knochen und Gelenken der Fusswurzel aus, sondern erreicht auch noch mit dünnen Fäden die Zwischenknochenräume und gelangt in diesen zu den Kapseln der *Articulationes metatarso-phalangeae*. Sowohl in der Nähe der Basis, als auch in der Umgebung der Köpfchen der Mittelfussknochen treten diese *Nervi metatarsei dorsales* in Anastomose mit Zweigen des *N. plantaris profundus*, und wenn eine Reizung des *N. peroneus profundus* eine Contraction der *Musculi interossei* zur Folge hat, so ist dieselbe wahrscheinlich durch Stromschleifen nach dem *N. plantaris profundus* hervorgerufen.

Dass die *Musc. interossei dorsales* an dem Fussrücken durch directe Reizung zur Contraction gebracht werden können, geht aus den Angaben der Neuropathologen hervor.

II. Die Fusssohle.

(Siehe Abtheilung IV, Tafel VI, VII und VIII.)

Einige Formeigenthümlichkeiten des Fusses sind angeboren, andere treten als das Resultat der mechanischen Einwirkung von Seite einer anatomisch unrichtigen Bekleidung und des mangelhaften Gebrauches des Fusses auf. So ist die ungleich dicke Haut der Fusssohle entstanden durch den Gebrauch dieses Organtheils, während die vermehrte Ablagerung des subcutanen Fettes an der Ferse und den sog. Ballen der Fusssohle schon beim Foetus in frühen Entwickelungsstadien vorhanden ist. Die Veränderung der Form des ganzen Fusses, sowie die Beziehung der grossen Zehe zur zweiten, für welch letztere nur die beim Neugeborenen vorhandene Norm gelten kann, sind hervorgerufen durch eine dem Fuss nicht richtig angepasste Bekleidung und eine hierdurch etwas gehemmte Entwickelung: denn alle nach der Geburt stattfindenden mechanischen Einwirkungen auf den Fuss müssen seine normale Form, wenn auch nur geringgradig, ändern und seine Beweglichkeit nachtheilig beeinflussen.

1) Wie schon erwähnt, ist die äussere verdickte und mit vielen Schweissdrüsen versehene Haut der Fusssohle ausgezeichnet durch eine mächtige Lage von Plattenepithel, welches als zusammenhängende Hülle isolirt gewonnen werden kann.

2) Das subcutane Fett ist zwar an allen Stellen der *Planta pedis* bis zu den Zehenspitzen sehr stark entwickelt, allein unter dem Calcaneus und an den Ballen zeigt es die bedeutendste Mächtigkeit. In ihm finden zahlreiche kleine Gefässe und Nerven, welch letztere mit Vater'schen Körperchen besetzt sind, ihre Verbreitung.

3) Die *Fascia plantaris* erlangt in der Fusssohle eine noch höhere Bedeutung, als die analoge Binde in der Hohlhand, denn in der *Planta pedis* wird die Fascia zu einem besonderen Spannungsmittel für das Fussgewölbe und zu einem Schutzmittel für die Weichgebilde. Sie zeigt in der Mitte der Fusssohle die stärkste Entwickelung und wird hier von einem Muskel, der mit ihr in Verbindung steht, beeinflusst.

Die *Fascia plantaris* nimmt ihren Ausgangspunkt gemeinsam mit dem kurzen Zehenbeuger abwärts an der Rauhigkeit des Fersenbeines und strahlt gegen die Köpfchen der Mittelfussknochen in fünf Schenkel aus, welche

an den Kapseln derselben und an der Basis der ersten Zehenglieder Anheftung finden. Die quere Faserlage der Fusssohlenfascie tritt besonders deutlich zum Vorschein zwischen ihren Schenkeln, wo sie schützend die Gefässe und Nerven umspannt. Ein starker Fascikel löst sich lateralwärts von der Plantarfascie los und heftet sich als *Lig. calcaneo-metatarseum* an die Basis des fünften Mittelfussknochens. In Folge dieser Anordnung der *Fascia plantaris* wird das Fersenende des Fusses in eine so feste Verbindung mit den Köpfchen der Mittelfussknochen gebracht, dass bei einer Belastung des Fussrückens eine so starke Spannung derselben entsteht, dass auch die über ihr liegenden Gebilde nur einen geringen Druck beim Stehen und Gehen erfahren können.

4) Die Muskeln der Fusssohle sind verhältnissmässig zahlreich und im Verein mit den Gefässen und Nerven bilden sie zwischen der erwähnten Fascie und dem knöchernen Gewölbe des Tarsus und Metatarsus eine mächtige gegen Druck geschützte Schichte, in der alle Einzelgebilde ungehindert ihre Function verrichten können. Ist die *Fascia plantaris* stark gespannt, so können sowohl die Muskeln über derselben sich ungehindert contrahiren, als auch das Blut in den Gefässen circuliren und die Leitung in den Nervenbahnen ungestört stattfinden.

Die drei Muskelgruppen sind durch den *Sulcus plantaris internus* und *externus* von einander getrennt. Die mittlere Gruppe besteht aus den langen und kurzen Beugern der Zehen, die mediale aus den besonderen Muskeln der grossen und die laterale aus den Muskeln der kleinen Zehe.

Sind auch in Folge ungenügender Uebung der Fussmuskeln, von welchen mehrere zusammen eine gemeinsame Action vollbringen, die Einzelbewegungen der Zehen unvollkommen, so ist es doch durch die Erfahrung constatirt, dass der menschliche Fuss bei seiner ungehinderten Entwickelung und fortgesetzten Uebung der einzelnen Glieder ein leistungsfähigerer Organtheil wäre, als diess bei seinem einförmigen Gebrauch thatsächlich der Fall ist.

a) Die mittlere Muskelgruppe der Fusssohle besteht aus dem *Flexor digitorum communis brevis*, den Sehnen der langen Strecker mit der *Caro quadrata Sylvii*, den Lumbricales und den Zwischenknochenmuskeln.

Der kurze Zehenbeuger geht von der unteren Fläche des Calcaneus aus, zusammenhängend mit der Plantarfascie, und nach Bildung des länglichen Wulstes in der Mitte der Fusssohle, zerfällt er in vier Sehnen, welche die zweite bis fünfte Zehe beugen.

Oft erhält die kleine Zehe keine oder nur eine rudimentäre Sehne vom kurzen Beuger. An den Zehen erlangt er jene Beziehung zum langen

Beuger, welche an das Verhalten des oberflächlichen und tiefen Beugers der Finger erinnert. Die Sehnen des *Flexor brevis* spalten sich nämlich und bilden Lücken zum Durchtritt der Sehnen des langen Beugers und nach Bildung des *Chiasma tendinum* heften sich die Sehnen des ersteren an die zweiten Glieder, auf welche sie beugend wirken, fest.

Die Sehnen des langen Beugers liegen oberhalb des kurzen, also in der Tiefe der Fusssohle; sie gehören der grossen Zehe *(Flexor hallucis longus)* und den vier übrigen Zehen *(Flexor digitorum communis longus)* an. Der Beuger der grossen Zehe liegt in dem *Lig. laciniatum internum*, rückwärts von der Sehne des langen Beugers, und der erstere muss daher mit dem letzteren sich spitzwinkelig kreuzen, um zur grossen Zehe zu gelangen. Während der Flexor der grossen Zehe über den gemeinsamen Beuger hinweggeht, verstärkt er den letzteren so durch einen ansehnlichen Fascikel, dass jener auch zum Beuger der übrigen Zehen wird.

Der *Flexor digitorum communis longus* tritt unter dem Grosszehenbeuger in die Mitte der Fusssohle und erhält hier einen zweiten Kopf, das *Caput breve*, welches von der inneren unteren Fläche des Calcaneus bis zu dessen lateralem Höcker seinen Ursprung nimmt. Hat sich dieser Kopf mit der Sehne des langen Beugers vereinigt, so zerfällt derselbe in vier starke Sehnen, welche nach dem Durchtritt durch die Spalten des *Flexor brevis* das Nagelglied erreichen und an der Basis desselben sich befestigen.

Die *Musculi lumbricales* stellen vier von den Sehnen des langen Flexors entspringende Köpfe dar. Die drei äusseren Spulmuskeln gehen von den Winkeln aus, welche die sich theilenden Sehnen zu einander bilden und der innere entspringt an der medialen Seite der Sehne für die zweite Zehe. An dem digitalen Ende des Metacarpus bilden diese vier Muskeln platte dünne Sehnen, welche medianwärts an der ersten Phalanx nach der Rückenfläche gelangen und hier theils am Knochen sich befestigen, theils in die platte Strecksehne übergehen.

Zu den Muskeln der Fusssohle muss auch noch die Sehne des *Musc. peroneus longus* gerechnet werden, welche in dem *Sulcus ossis cuboidei*, umgeben von einer Synovialscheide, in die Fusssohle gelangt, wo das *Lig. plantare longum* unter ihr weggeht. Ihre Anheftung findet dieselbe an dem ersten Keilbein und der Basis des Mittelfussknochens der grossen Zehe.

Die sieben *Musculi interossei* des Mittelfusses erfüllen die Räume zwischen den Metatarsusknochen nicht vollständig, überschreiten aber doch deren plantare Grenzen ziemlich bedeutend (s. Abth. IV. Taf. VIII. Fig. F).

Von den vier äusseren Zwischenknochenmuskeln besteht jeder aus zwei Köpfen, welche von den einander zugewendeten Flächen der

Metatarsalknochen entspringen und sich an die Grundglieder der Zehen befestigen. Die zweite Zehe erhält zwei *Interossei externi:* den einen an der medialen, den andern an der lateralen Seite, also einen Ab- und einen Adductor. Der dritte *Interosseus externus* setzt sich lateralwärts an der entsprechenden Stelle der dritten und der vierte an der entsprechenden Stelle der vierten Zehe so fest, dass sie zu Abductoren dieser beiden Zehen werden.

Die drei *Interossei interni* entstehen mit einfachen Köpfen, rücken nur nach der Plantarseite vor und nachdem sie die Grundphalanx erreicht, setzen sie sich an die medialen Flächen der Grundphalangen der drei äusseren Zehen fest und wirken auf dieselben als Adductoren ein.

b) Die Muskelgruppe, welche an der Fusssohle auf die grosse Zehe einwirkt, besteht aus dem *Abductor,* dem *Flexor* und *Adductor hallucis.* Der Abzieher der grossen Zehe nimmt den ganzen medialen Rand des Fusses ein. Entsprungen vom medialen Höcker des Calcaneus und dem *Lig. laciniatum internum* und verstärkt durch einige Bündel am ersten Mittelfussknochen, findet er an der ersten Phalanx der grossen Zehe und an dem *Os sesamoideum mediale* seinen Ansatz.

Der kurze zweiköpfige Beuger der grossen Zehe entsteht mit einem Kopfe sehnig vom dritten Keilbein und von dem Ausläufer des *Tibialis posticus,* und nachdem er sich in zwei Abtheilungen gespalten hat, finden beide an den *Ossa sesamoidea* der grossen Zehe Ansatz.

Der *Adductor hallucis* ist aus zwei Köpfen zusammengesetzt, einem schiefen und einem queren. Der erstere schiefe ist bedeutend stärker als der letztere quere. Das *Caput obliquum* entsteht am dritten Keilbein, an der Basis des dritten und vierten Mittelfussknochens und von dem *Lig. plantare longum.* Seine platte starke Sehne umgreift das laterale Sesambein der grossen Zehe und nimmt hier das *Caput transversum,* welches von den plantaren Flächen der Kapseln der drei äusseren Metatarso-Digitalgelenke entspringen, auf. Diese drei Köpfe üben eine kräftige adducirende Wirkung auf die Grundphalanx der grossen Zehe aus.

c) Die besonderen Muskeln der kleinen Zehe bestehen ähnlich wie die der grossen aus einem Abductor, einem Beuger und einem Adductor, welch' letzterer durch den *Interosseus tertius* vertreten wird. An der kleinen Zehe tritt jedoch ein *Opponens digiti minimi* auf, welcher auch ausnahmsweise an dem Mittelfussknochen der grossen Zehe vorkommt.

Der Abzieher der kleinen Zehe begrenzt den lateralen Fussrand. Er entspringt gemeinsam mit dem *Flexor digitorum communis brevis,* hängt mit der *Fascia plantaris,* dem unteren Höcker des Calcaneus und dem *Lig.*

calcaneo-metatarseum innig zusammen und heftet sich mit seiner Sehne lateralwärts an die Basis des Grundgliedes fest, auf welche der Muskel abziehend einwirkt.

Der *Flexor brevis digiti minimi* hängt an seinem Ursprung mit der Basis des fünften Mittelfussknochens und dem *Lig. calcaneo-cuboideum longum* zusammen und setzt sich an das Sesambein der Kleinzehe an der *Articulatio metatarseo-phalangea* fest.

Der *Opponens digiti minimi* kann öfters als ein selbständiger, vom kurzen Strecker der kleinen Zehe gedeckter Muskel beobachtet werden. Er hängt an seinem Ursprung auch mit der Sehne des *Peroneus longus* zusammen und als Opponens der kleinen Zehe findet sich sein Ansatz am fünften Mittelfussknochen, der gegen den vierten und gegen die Fusssohle hin bewegt wird.

Diese erwähnten zahlreichen Muskeln in der Fusssohle können bei fortgesetzter Uebung eine sehr bedeutende Ausbildung erlangen, und bei ihrer Contraction eine so hochgradige Beugung des Fusses hervorrufen, dass dessen sagittale Achse eine fast senkrechte Verlängerung der Achse des Unterschenkels darstellt. Nur bei dieser hochgradigen Beugung des Fusses und der Zehen mit starker Erhebung der Ferse, wobei die Form des Tarsus und Metatarsus an jene eines Klumpfusses erinnert, kann die Last des Körpers auf dem Nagelglied der grossen Zehe ruhen und in dieser hochgradigen Beugestellung können von vielgeübten Individuen selbst Geh- und Sprungbewegungen ausgeführt werden.

5) Die Gefässe der Fusssohle sind starke Zweige, welche sowohl Fortsetzungen der vorderen, als auch der hinteren Aeste des Unterschenkels darstellen. Die Arterien und Venen zeigen die Eigenthümlichkeit, dass sie vielfache grobe Anastomosen mit einander bilden, welche in dem Verhältniss, als sie sich der Peripherie nähern, an Zahl zunehmen.

Die *Art. tibialis postica* tritt in einer Lücke des *Lig. laciniatum internum* und gedeckt von dem Ursprung des *Abductor hallucis* in die Fusssohle, um sich oberhalb des kurzen Zehenbeugers in einen medialen und einen lateralen Zweig zu spalten. Meist findet die Theilung der *Tibialis postica* in die beiden Fussschlagadern schon an jener Stelle statt, wo dieselbe oberhalb des *Abductor hallucis* eintritt.

Die *Arteria plantaris interna* gelangt als der schwächere Zweig in der inneren Rinne der Fusssohle, oberflächliche und tiefe Zweige abgebend, nach vorn gegen die grosse Zehe. Die tieferen Zweige, welche bis zu den Gelenken und den Knochen sich begeben, treten am inneren Fussrande mit den Schlagadern des Fussrückens in mehrfache Anastomosen.

Die *Art. plantaris externa* ist ein sehr starkes Gefäss, welches, nachdem es zwischen dem kurzen Beuger und der *Caro quadrata Sylvii* in der äusseren Rinne der Fusssohle angekommen ist, in einen *Ramus superficialis* und *profundus* zerfällt. Der erstere verbreitet sich in den Hautschichten und den Muskeln, bildet aber nur in seltenen Fällen einen starken *Arcus plantaris superficialis* und erreicht nur die digitale Grenze des Mittelfusses.

Sämmtliche Zehen erhalten nämlich ihr Blut von dem *Arcus plantaris profundus,* einem starken Gefässbogen, welcher aus den Schlagadern der Fusssohle und des Fussrückens zusammengesetzt ist. In ihm treffen verschiedengrosse Blutbahnen von mehreren Seiten zusammen und vertheilen sich dann erst nach dem Mittelfuss und den Zehen hin.

An dem *Arcus plantaris profundus* nimmt nicht nur der starke tiefe Ast der Schlagader des Fussrückens Antheil, sondern sämmtliche *Arteriae metatarseae dorsales,* welche mit ihm so in Anastomose treten, dass in jedem *Spatium interosseum* ein Bogen zwischen den Arterien des Fussrückens und jenen der *Planta pedis* hervorgerufen wird. Der tiefe arterielle Bogen der Fusssohle nimmt seine Lage unmittelbar unter den *Musculi interossei* und den Mittelfussknochen und aus seiner Convexität gehen die *Arteriae digitales communes* hervor, welche dicht unter den Zwischenknochenmuskeln, diese mit Blut speisend, nach den Zehen verlaufen und hier in die *Rami digitales plantares* zerfallen. Der *Ramus digitalis communis primus* liegt dem ersten Mittelfussknochen nahe und gibt Zweige für die beiden Ränder der grossen und für den medialen Rand der zweiten Zehe ab. Auch die *Art. digitalis plantaris* an der lateralen Seite der kleinen Zehe nimmt einen selbständigen Ursprung aus dem tiefen Bogen der Fusssohle.

Sind die Zehenzweige an der Plantarfläche des Nagelgliedes angekommen, so bilden sie in Folge vielfacher Anastomosen die stärksten arteriellen Netze, welche am Fusse auftreten.

Die Venen der Fusssohle gesellen sich mit allen grösseren Zweigen zu den Schlagadern und umgeben dieselben mit je zwei Zweigen. Das subcutane Venennetz ist minder stark ausgebildet, als am Fussrücken.

Die *Venae digitales plantares* gehen als *digitales communes* unter dem Mittelfuss nach rückwärts, und nach Bildung eines doppelten tiefen Venenbogens gelangen zwei *Plantares externae* und *internae* in der Lücke zwischen dem Calcaneus und dem Ursprung des *Abductor hallucis* und hinter dem inneren Knöchel nach dem Unterschenkel, um sich vereinigt als zwei *Tibiales posticae* fortzusetzen. Auch die Venen der Fusssohle stehen am inneren und äusseren Fussrand mit den tiefen und oberflächlichen Venen

des *Dorsum pedis* so in Verbindung, dass bei einem starken Druck auf einzelne Gefässe der Rückfluss in vielen anderen Bahnen möglich ist.

Die Lymphgefässe der *Planta pedis* zeigten sich, soweit dieselben an der Haut injicirt wurden, sehr zahlreich. Die tieferen Muskel- und Knochenlymphbahnen mögen selten vollständig mit Hilfe der Injection zur Darstellung gelangt sein.

Die Nerven der Fusssohle stammen vom *N. tibialis posticus*, welcher motorische und sensible Zweige in sich einschliesst, ab. Stellt man die Nerven der Fusssohle ausserhalb der *Fascia plantaris* dar, so sieht man im *Sulcus plantaris internus* und *externus* schwache Zweige aus der Tiefe hervortreten und in die Haut übergehen. Am Tarsal- und Metatarsalgebiet liegen alle grösseren Zweige in der Tiefe bei den Schlagadern.

Die Zehennerven treten aber schon als fünf Zweige aus den mit Fett erfüllten Lücken zwischen den Schenkeln der Plantarfascie hervor und theilen sich hier in die sensibeln und Gefässnerven der Zehen (*Nervi digitales plantares*). Häufig stellt auch der laterale Zweig für die kleine Zehe eine selbständige Abzweigung des *N. plantaris externus* dar.

Die tiefen Nerven der *Planta pedis* sind Zweige aus dem *N. tibialis posticus*. Schon hinter dem hinteren Knöchel zerfällt er häufig in den *Nerv. plantaris internus* und *externus*, welche den Bahnen der gleichnamigen Schlagadern folgen. Der schwächere *Plantaris internus* ertheilt den Muskeln der grossen Zehe und den Gelenken an der Plantarseite, sowie der grossen Zehe selbst und dem medialen Rand der zweiten die Zweige.

Aus dem *Plantaris externus* entspringen alle übrigen Muskel- und Hautäste in der Fusssohle. Während dessen oberflächlicher Ast die Muskeln der kleinen Zehe versieht, gelangt der tiefe mit den Gefässen gegen die *Musculi interossei* und die Knochen, gibt denselben Zweige ab und endet mit dünnen Fäden in den Metatarso-phalangeal-Gelenken. Auch treten von dem *Ramus profundus* des *Plantaris externus* feine Fäden zwischen den Bases der Mittelfussknochen gegen die Dorsalseite, um hier mit den Knochen- und Gelenknerven Verbindungen einzugehen.

III. Die Knochen und Gelenke des Fusses im Allgemeinen.

Die Topographie der Knochen und Gelenke des Fusses lässt sich vollständig übersehen in den Tafeln VI und VII der vierten Abtheilung. Sowohl der ganze skelettirte Fuss, welcher von oben photographirt wurde, als auch die horizontalen und frontalen Durchschnitte lassen die topographischen

Beziehungen der Knochen und Gelenke zu einander klar überblicken, und durch das Studium dieser Darstellungen wird viel leichter eine richtige Anschauung erworben, als durch eine eingehende Beschreibung. So dürfte für operative Zwecke ein Vergleich des ganzen skelettirten Fusses (s. Fig. A und B. Taf. VI. Abth. IV) mit dem horizontalen Durchschnitt, welcher in gefrorenem Zustande theilweise mit der Feile dargestellt wurde, ein besonderes Interesse darbieten.

Die Figur A der VI. Tafel, in der Abth. IV zeigt die Knochen mit ihren Gelenkflächen in gegenseitigem Contact und es treten an der Streckseite der Fusswurzel viel weniger Spalten zwischen den Knochen auf, als an der Fusssohle.

Das Sprungbein (1) ruht mit seiner unteren Gelenkfläche auf dem Calcaneus (2) und nimmt medianwärts mit dem abgerundeten *Caput tali* das *Os naviculare* auf, während der *Processus anterior calcanei* (3) an dem lateralen Fussrande sich mit dem *Os cuboideum* (8) vereinigt.

An das Kahnbein legen sich die drei verschieden grossen keilförmigen Knochen (5, 6 und 7) an, und indem diese die drei medialen Mittelfussknochen aufnehmen, entsteht die mediale Hälfte des Fusses: im Ganzen zusammengesetzt aus dem Sprung- und dem Kahnbein mit den an dieses angrenzenden drei keilförmigen Knochen, welchen die drei *Ossa metatarsi* und Phalangen entsprechen.

Die laterale kleinere Hälfte des Fusses besteht aus dem Calcaneus, dem Cuboideum mit den an diesen Knochen anliegenden zwei lateralen Mittelfussknochen und den entsprechenden Zehengliedern.

Der horizontale Durchschnitt (Fig. B. Taf. VI. Abth. IV) lässt sämmtliche Fussgelenke mit Einschluss des Sprunggelenkes übersehen. An der citirten Abbildung sind mehrere in den knorpelfreien Knochenspalten sichtbar gewordene *Ligamenta interossea*, und an dem Mittelfuss die zweiköpfigen *Musculi interossei externi* sichtbar. Zwischen dem Mittelfuss und den Zehengliedern sind sämmtliche freie Gelenke und an den Zehen die Charniere der einzelnen Glieder auf dem Horizontalschnitt photographisch wiedergegeben.

Von den beiden Sagittalschnitten (Taf. VI. Fig. C und D) stellt der erstere die Lage und Verbindung der Fusswurzelknochen und des Schienbeines, entsprechend der stark gewölbten inneren Abtheilung, d. h. durch die grosse Zehe dar. Die verschiedene Schichtung der Weichgebilde auf dem Dorsum und in der *Planta pedis* sind von dem Unterschenkel bis zur Grosszehenspitze sichtbar.

Die Fig. D der Taf. VI ist ein Sagittalschnitt durch die minder stark

gewölbte äussere Abtheilung und durch die vierte Zehe. Der Talus ist so gestreift, dass das Sprunggelenk theilweise offen steht. Der Calcaneus wird durch das Cuboideum verlängert und an dieses legt sich der vierte und fünfte Mittelfussknochen an.

Die Abbildungen auf Taf. VIII der Fig. C, E und F sind drei Frontalschnitten des Fusses entnommen. Fig. C stellt einen Frontalschnitt durch das Sprunggelenk und die *Articulatio talo-calcanea* mit den umliegenden Weichtheilen dar. Fig. E gibt den Frontalschnitt durch drei *Ossa cuneiformia*, das Cuboideum und die Basis des fünften Mittelfussknochens (5) wieder. Die Figur F ist von einem Frontaldurchschnitt des Mittelfusses mit den verschiedenen Muskelgruppen gewonnen.

IV. Die Verbindungen der Knochen und die Articulationen des Fusses im Besonderen.

Sollen in dem menschlichen Fuss grosse Festigkeit mit theils geringgradiger, theils freier Beweglichkeit vereinigt sein, so musste die Verbindung der Knochen mit einander und mit dem Unterschenkel Eigenthümlichkeiten darbieten, welche den Fuss von der Hand wesentlich unterscheiden.

So finden sich denn auch im hintersten Abschnitt des Fusses, in dem Tarsus, Gelenke mit sehr verschiedenartigem Bewegungsmechanismus, dessen Besprechung der speciellen Anatomie zufällt. Hier sollen nur die wesentlichsten morphologischen und topographischen Eigenthümlichkeiten der Fussgelenke Erwähnung finden.

1) Das Sprunggelenk — die *Articulatio tarso-cruralis*.

Durch die feste Verbindung des Schienbeines mit dem Wadenbein entsteht eine nach unten gerichtete Hohlrolle, welche zu beiden Seiten durch die Knöchel ihre Begrenzung findet. Da die Gelenkflächen dieser beiden Knochen eine gekehlte Rolle darstellen, welche in der sagittalen Richtung bedeutend kleiner ist, als die mit ihr in Verbindung tretende Sattelfläche des Sprungbeines, so können in der erwähnten Richtung die ausgiebigsten Excursionen, welche die Beugung oder plantare Flexion und die Streckung oder dorsale Flexion darstellen, ausgeführt werden. Die Rolle der oberen Sprungbeinfläche ist nicht gleich breit, sondern an ihrem hinteren Ende schmäler als vorn und stellt daher, wie zuerst Langer nachgewiesen hat, eine Schraubenfläche dar. Wenn daher der Fuss in den höchsten Grad der plantaren Flexion gelangt, so ist das Schienbein mit

dem schmalen hintern Theil des Talus in Contact und die hiebei stattfindende Erschlaffung der Knöchelbänder bedingt eine geringere Festigkeit im Sprunggelenke, als bei der extremen Dorsalflexion. Indem bei dieser das Schienbein auf dem breitesten Theil des Talus ruht, werden die beiden Unterschenkelknochen etwas von einander entfernt und dadurch die Spannung der Knöchelbänder erhöht und somit die Festigkeit des Fusses im Sprunggelenk vermehrt.

Die Bänder der Sprunggelenke verhalten sich wie jene aller Charniergelenke überhaupt: die *Capsula synovialis* umgreift die drei mit einander articulirenden Knochen und setzt sich auf die Spalte, an welcher zwischen dem Schien- und Wadenbein die hochgradigen Verschiebungen der beiden Knochen an einander stattfinden, fort. Sowohl an der vorderen, als auch an der hinteren Kapselfläche treten auf den Fettpolstern der Synovialmembran Faserzüge auf, welche weder vollständig zusammenhängen, noch stark ausgebildet sind. Sie werden von manchen Autoren als besondere Bänder — *Lig. anticum* und *posticum* der *Articulatio pedis* bezeichnet.

Die starke Fettauflagerung an der Synovialhaut des Sprunggelenkes erzeugt, analog jener im Kniegelenk, verschieden grosse Falten, welche nach dem Gelenkraum vorspringen und hier Ausfüllungsmassen darstellen.

Die Hauptfestigkeit erlangt das Sprunggelenk, in welchem die Bewegung um die horizontal durch die beiden Knöchel hindurchgehende Achse erfolgt, durch die starken seitlichen Bänder, welche die beiden Knöchel mit den Tarsalknochen vereinigen. Das *Lig. deltoideum s. laterale internum* stellt eine starke dreieckige Fasermasse dar, die von der ganzen Ausdehnung des medialen Knöchelendes entspringt und, fächerartig ausstrahlend, an dem Kahnbein — *Lig. tibio-naviculare*, — dem Talus — *Lig. talo-tibiale* — und dem inneren Höcker des Fersenbeines — *Lig. calcaneo-tibiale* — Befestigung findet.

Der zwischen dem äusseren Knöchel und dem Fusswurzelknochen befindliche Bandapparat ist von fast gleicher Stärke, als der erwähnte mediale. Nur zerfällt derselbe in drei vollständig getrennte Schenkel, von welchen der vordere — *Lig. talo-fibulare anticum* — von dem äusseren Knöchel zum Talus gelangt, und an der vorderen Fläche des Körpers dieses Knochens sich anheftet. Das zweite Knöchelband — *Lig. calcaneo-fibulare* — vereinigt den lateralen Knöchel mit dem Fersenbein und der dritte stellt das *Lig. talo-fibulare posticum* dar. Während das vorige von der Spitze des *Malleolus externus* zur Aussenseite des Calcaneuskörpers geht, entspringt das letztere von einer gegen das Gelenk gerichteten Nische

des Knöchels und findet an der hinteren Kante des Sprungbeines Anheftung. Die Stärke dieser accessorischen Bänder des Sprunggelenkes ist so bedeutend, dass ihre vollständige Zerreissung und das Zustandekommen einer vollständigen Luxation hochgradige mechanische Einwirkung voraussetzt.

Da die beiden stumpfspitzigen Knöchel bei der *Enucleatio tibio-tarsea* keine geeignete Unterlage zur Auflegung des aus der Ferse gebildeten Hautlappens bilden, so werden dieselben in Verbindung mit der Knorpelfläche an der unteren Seite der Tibia abgesägt. Die Verbindung des Talus mit dem unten angrenzenden Calcaneus und dem vorn liegenden *Os naviculare* wird von Henle als hinteres und vorderes Sprunggelenk bezeichnet.

2) Die *Articulatio talo-calcanea posterior*

ist ein eigenartiges Doppelgelenk, indem

a) die grosse concave Fläche des Talus auf der Convexfläche des Calcaneus articulirt. Diese beiden Gelenkflächen können sich, als Abschnitte eines Kegels, um eine Achse drehen, welche eine schiefe Richtung einnimmt. Die Bewegung um diese Achse wird zu einer Randbewegung des Fusses, d. h. zu einer medialen (Adduction) und zu einer lateralen (Abduction).

b) Die zweite gelenkige Verbindung findet zwischen der unteren Fläche des Taluskopfes einerseits und dem *Sustentaculum tali* und *Processus anterior calcanei* andererseits statt und ist durch den *Sinus tarsi* von der ersteren vollständig getrennt. Sie dient zur Verschiebung des Sprungbeines nach ein- und auswärts, wenn dasselbe seine Drehbewegung in dem ad a) erwähnten Gelenk ausführt. Auch die Befestigungsmittel dieses Doppelgelenkes sind stark entwickelt. Die Synovialkapseln der grossen *Articulatio talo-calcanea* umgibt die beiden Gelenkflächen und reicht lateralwärts (s. Taf. VI. Fig. B) fast bis an das obere Sprunggelenk.

Neben den schon erwähnten accessorischen Bändern, welche von den beiden Knöcheln ausgehen, den Talus überspringen und an dem Calcaneus sich befestigen, trägt zur Befestigung dieser über einander liegenden Knochen der *Apparatus ligamentosus sinus tarsi* bei. Die *Ligamenta talo-calcanea interossea* erfüllen als verschieden lange Verbindungsmittel fast den ganzen *Sinus tarsi* und gestatten trotz ihrer straffen Spannung eine Verschiebung der beiden Knochen an einander.

3) Die *Articulatio talo-navicularis.*

Die Vereinigung des Taluskopfes mit dem *Os naviculare* stellt mit der erwähnten Verbindung zwischen dem Talus und dem *Processus anterior*

calcanei meist eine zusammenhängende Gelenkhöhle dar. Diese Articulation, das untere Sprunggelenk nach Henle, wird abwärts am Knochenbein durch ein wichtiges Band — *Lig. calcanei naviculare plantare,* — welches für den Kopf des Talus eine elastisch gespannte Fasermasse von bedeutender Mächtigkeit ist, ergänzt (s. Taf. VI. Fig. C in der Abtheilung IV zwischen der Zahl 7 und 8).

Da der abgerundete Kopf des Talus in der kleineren Aushöhlung des Kahnbeines articulirt, und die beiden Knorpelplatten Abschnitte von Kugelflächen darstellen, so ist eine allseitige Drehbewegung in dem vorderen Sprunggelenk ausführbar. Am ausgiebigsten ist die Verschiebung in jener Richtung, in welcher das *Caput tali* bedeutend grösser ist, als die kahnförmige Grube des Naviculare, also nach ein- und auswärts.

Die Synovialkapsel, welche, wie schon erwähnt, in der Mehrzahl der Fälle nicht nur diese beiden Knochen vereinigt, sondern sich auch noch auf die mediale Abtheilung der *Articulatio talo-calcanea* fortsetzt, wird oben durch das *Lig. talo-naviculare* und das *Lig. calcaneo-naviculare dorsale,* welche Hemmungsbänder darstellen, unterstützt.

Die Bedeutung des *Lig. calcaneo-naviculare plantare* liegt theils in seiner Einwirkung als Hemmungsband, theils in seiner Beziehung zum Kopf des Sprungbeins, welcher sich bei seiner Bewegung nach abwärts auf einen elastischen und somit federnden Faserzug stützt.

4) Die *Articulatio calcaneo — cuboidea.*

An die sattelförmige Gelenkfläche des *Processus anterior calcanei* legt sich das Würfelbein mit einer zapfenförmigen Verlängerung, welche in eine entsprechend geformte Vertiefung passt, an. Um die Achse dieser zapfenartigen Verlängerung sind geringgradige Drehbewegungen, welche mit jenen im vorderen Sprunggelenke gemeinsam stattfinden, ausführbar.

Die Kapsel, welche die Gelenkflächen dieser beiden Knochen umschliesst, wird durch starke accessorische Bänder unterstützt.

Das *Lig. calcaneo-cuboideum dorsale* stellt einen platten Faserzug dar, welcher straff gespannt in sagittaler Richtung von einem Knochen zum andern geht. Gewöhnlich zieht auch über dieses Gelenk ein Band vom Calcaneus zum *Os cuneiforme tertium.*

Das *Lig. calcaneo-cuboideum plantare* ist ein Band, welches wie alle Fusssohlenbänder, stark entwickelt ist. Dasselbe bildet mehrere Schichten, von welchen die oberflächlichen eine Scheide für den *Musc. peroneus longus* darstellen. Eine schwach entwickelte Faserlamelle am lateralen Fussrande bezeichnet man als *Lig. calcaneo-cuboideum laterale.*

Die beiden Gelenke, das *Tarso-naviculare* und das *Calcaneo-cuboideum* reihen sich in der frontalen Ebene an einander und bilden die sog. Chopart'sche Gelenklinie im Tarsus, welche leicht bestimmt werden kann, wenn man am medialen Fussrande hinter der Prominenz des Kahnbeins und am lateralen Fussrande hinter dem stark nach rückwärts stehenden Tuberculum des fünften Mittelfussknochens eindringt.

5) Die *Articulatio cuneo-navicularis* und die *Articulatio cuboideo-navicularis*.

Die convexe digitale Fläche des Naviculare nimmt die drei Keilbeine auf. Die Art der Vereinigung derselben mit dem Kahnbein und unter sich mittelst fast planer Gelenkflächen, sowie die straffe Spannung der accessorischen Bänder hat zur Folge, dass nur geringgradige Verschiebungen an diesem Abschnitt des Tarsus stattfinden. Diese straffen Gelenke verleihen dem Fusse nur einen hohen Grad von Elasticität.

Die vier Knochen werden von einer gemeinsamen Gelenkkapsel umgeben. Auch zwischen dem Kahn- und dem Würfelbein tritt, wenn auch nicht constant, eine gelenkige Verbindung auf. Die Straffheit dieser Gelenke ist durch accessorische Bänder hervorgerufen, welche in sagittaler und transversaler Richtung sowohl dorsal- als auch plantarwärts angebracht sind.

Die *Ligamenta cuneo-navicularia* sind sowohl auf dem Fussrücken, als auch in der *Planta pedis* vorhanden. Sie gehen vom Kahnbein zu je einem Keilbein.

Die transversalen Bänder gelangen vom Kahn- zum Würfelbein — *Ligamenta cuboideo-navicularia* und vom dritten Keilbein zum *Cuboideum* — *Ligamenta cuneo-cuboidea*. Die drei Keilbeine stellen zusammen desshalb eine Einheit dar, weil dieselben durch die *Ligamenta ossium cuneiformium* so fest verbunden sind, dass sie sich nur so weit verschieben können, als es der Elasticitätgrad ihrer Bänder gestattet. Die feste Stellung der einzelnen Knochen zu einander ist in der Fusssohle auch dadurch noch hervorgerufen, dass die Bänder sich in zahlreiche Zwischenknochenräume — *Ligamenta tarsi interossea* — hinein fortsetzen.

6) Die *Articulationes tarso-metatarseae* und *intermetatarseae*.

Da die drei Keilbeine in sagittaler Richtung ungleich lang sind, so können die zwischen denselben und dem Mittelfusse zu Stande kommenden Gelenke nicht in einer Ebene liegen, und folglich keine gemeinsamen Gelenkhöhlen bilden.

Das Gelenk zwischen dem ersten Keilbein und dem ersten Mittelfussknochen ist viel weiter digitalwärts gerückt, als jenes zwischen dem *Os cuneiforme secundum* und dem zweiten Metatarsalknochen. Dieser ist in der Länge von annähernd 1 Cm. weiter rückwärts in den Tarsus eingeschoben, eine Anordnung, welche bei der Enucleation nach der Lisfranc'schen Methode beachtenswerth erscheint. In den Tarso-Metatarsalgelenken ist die Beweglichkeit sehr verschieden. Da das erste Keilbein an seiner digitalen Seite eine Rotationsfläche besitzt, so muss auch der Mittelfussknochen beweglicher als die übrigen sein. Am straffsten ist der zweite und dritte an den entsprechenden Keilbeinen eingelenkt und es sind drei selbständige Kapseln, welche die Verbindung vermitteln. Der vierte und fünfte Mittelfussknochen zeigen an ihren Vereinigungen mit dem *Os cuboideum* auch eine etwas grössere Beweglichkeit, als der der zweiten und dritten Zehe. Die lateralen Metatarsusknochen werden nämlich beide nur durch eine gemeinsame Synovialkapsel an das Würfelbein angeheftet.

Die Gelenkspalten, welche zwischen den Bases der vier äusseren Mittelfussknochen zu Stande kommen, sehen in die Metatarsalgelenke herein und erhalten ihre Fortsetzungen von dem erwähnten schmalen Synovialstreifen. Eine eigentliche fibröse Kapsel kann nur an dem ersten Keilbein und dem anliegenden Mittelfussknochen angenommen werden.

Die *Ligamenta tarso-metatarsea dorsalia* und *plantaria* halten die übrigen Gelenke ziemlich fest zusammen. Ebenso werden auch die Basaltheile der Mittelfussknochen durch die *Ligamenta basium transversaria* mit einander verbunden. Von besonderem practischen Interesse sind jene starken Faserzüge, welche in transversaler Richtung zwischen dem ersten Keilbein und der medialen Fläche der Basis des zweiten Mittelfussknochens ausgespannt sind. Sie müssen bei Ausführung des Lisfranc'schen Schnittes besonders berücksichtigt werden.

7) Die *Metatarso-Digital*-Gelenke.

Durch die Verbindung der Capitula der Mittelfussknochen mit den Grundgliedern der Zehen entstehen die Ginglymo-Arthrodien. Das Köpfchen eines Mittelfussknochens zeigt nämlich zwei Gelenkabtheilungen, eine oben stark kugelförmige, weiter dorsalwärts gehende, als die entsprechende an der Mittelhand, und eine untere weniger convexe breitere Fläche. An der grossen Zehe sind an dieser Stelle noch ausserdem zwei Rinnen zur Aufnahme von Sesamknochen angebracht. Es können demnach bei der Stellung der Zehen in der Dorsalflexion Bewegungen nach allen Seiten hin aus-

geführt werden, während dieselben in der extremen Plantarflexion feststehen. Die Kapselbänder, welche die Gelenke umschliessen, sind von besonderer Stärke und stehen hier in Verbindung mit den Jochbändern, den *Ligamenta capitulorum transversaro-plantaria*, welche bei einer Belastung des Fusses in der Abflachung des Mittelfusses in starke Spannung gerathen. Die queren Bänder zwischen den Köpfchen der Dorsalseite sind minder stark, als die vorher erwähnten und beide schliessen zwischen sich die *Bursae mucosae intermetacarpeae* ein.

Die ab- und adducirenden Bewegungen werden beschränkt durch ziemlich bedeutende Verstärkungen, welche *Ligamenta lateralia* genannt werden. Findet an der grossen Zehe durch mechanische Einwirkung eine constante Adduction statt, so geht die Knorpelplatte an der medialen Seite des *Capitulum metatarsi primum* vollständig verloren, das laterale Band verkürzt sich und es bildet sich an dem inneren Fussrande unter der verdickten Haut ein grosser Schleimbeutel, in welchem nicht selten Entzündungsprocesse auftreten.

8) Die Zehengelenke.

Die Gelenke zwischen den einzelnen Zehengliedern gehören zu den reinen Charnieren. Da jedoch an den zweiten Phalangen die Capitula keine sattelförmigen Gelenkflächen, sondern nur Abschnitte von Cylindern darstellen, so ist neben der Beugung und Streckung in diesen Gelenken auch eine geringgradige Rotation möglich.

Die Synovial- und fibrösen Kapseln werden durch laterale Bänder, welche die einzelnen Glieder mit einander in Contact halten, unterstützt. Die Kapseln der Phalanxgelenke sind an der Plantarfläche sämmtlich stärker ausgebildet als an der Dorsalseite, wo die Sehnen der Strecker mit denselben in Zusammenhang stehen.

Wie an allen Charniergelenken die *Ligamenta lateralia* eine wesentliche Rolle spielen, so auch an den Phalanxgelenken. Ein *Lig. laterale internum* und *externum* geht von der etwas vertieften Seitenfläche des Köpfchens je eines Zehengliedes zur Basis des nächstangrenzenden.

LANE MEDICAL LIBRARY

To avoid fine, this book should be returned on or before the date last stamped below.

MAY 12 '25

E531 Rüdinger, N. Topographisch-chirurgische
R91 Anatomie. 16251
Text
1873-8

NAME | DATE DUE

Univ. Oregon MAY 12 '25